54998/B

WILSON, S.J. W.J.E.

54998/B

COMPENDIUM

DER

ANATOMIE DES MENSCHEN,

MIT 160 EINGEDRUCKTEN

ABBILDUNGEN

NACH

ERASMUS WILSON'S

ANATOMISCHEM VADEMECUM.

ZUM GEBRAUCH

FÜR ÄRZTE UND STUDIRENDE,

VORZÜGLICH IN ERMANGELUNG VON PRÄPARATEN, SO WIE BEIM SECIREN.

VON

Dr. L. HOLLSTEIN.

BERLIN 1845.

VERLAG VON E. H. SCHROEDER.

Unter den Linden 23, im Jagor'schen Hause.

301291

WELLCOME
HISTORICAL
MEDICAL
LIBRARY

Vorwort.

Plan und Aufgabe des vorliegenden Werkes ist bereits in dem früher ausgegebenen Prospektus auseinandergesetzt, und es erscheint um so weniger nöthig, darauf zurückzukommen, als die Theilnahme, welche ersteres während seines heftweisen, nur in längern Pausen möglichen Erscheinens bei Lehrenden und Lernenden vielfach gefunden hat, genügend für die Zweckmäfsigkeit eines solchen Handbuchs spricht. Indefs mufste ich von der anfänglichen Absicht, in der Darstellung dem unter dem Titel „*The anatomist's Vademecum, a system of human anatomy with illustrations; by Erasmus Wilson*" *London* 1840, und in zweiter Auflage London 1842, erschienenen Werke möglichst zu folgen, im Laufe der Arbeit, selbst in Betreff der äufsern Form, völlig abgehen, da einestheils die gebräuchliche Methode der Auffassung, Eintheilung und Beschreibung der anatomischen Gebilde in England und Deutschland sehr häufig eine ganz verschiedene ist, anderntheils ich mir eine weit gröfsere Ausführlichkeit und Genauigkeit in den Angaben zur Pflicht machte. Bei dem jetzigen Standpunkte der Pathologie und ihrer voraussichtlichen Zukunft wird für den Arzt auch eine detaillirte Kenntnifs der Verzweigung der einzelnen Nerven und ihrer Verbindungen unter einander, ebenso wie eine tiefere Einsicht in die feinern Strukturverhältnisse der Organe zur dringenden Nothwendigkeit.

Es wurden daher besonders die Nerven- und die Eingeweidelehre, ferner die, sämmtlichen Kapiteln vorangehenden Abschnitte allgemeinen Inhalts, aufserdem aber noch die Gefäfslehre in einer durchaus verschiedenen Weise

abgehandelt, als es in dem erwähnten Werke geschehen ist, während es bei dem speciellen Theil der Knochen-, Bänder- und Muskellehre grofsentheils genügte, die überall nöthigen Zusätze und Veränderungen anzubringen; diejenigen Untersuchungen Englischer Anatomen dagegen, die noch nicht bei uns die wünschenswerthe Verbreitung gefunden haben, so die über Entwickelung der Zähne von Goodsir, über Struktur des Herzens von Searle, über den Bau der Thymus von Astley Cooper u. s. w. wurden vollständig aufgenommen. In Betracht der sonstigen anatomischen Leistungen des Herrn Wilson versteht es sich übrigens von selbst, dafs die Verschiedenheit in unseren Bearbeitungen hauptsächlich in dem verschieden aufgefafsten individuellen Standpunkte ihren Grund hat, worüber es auch gleich Anfangs unter uns zur freundschaftlichsten Verständigung gekommen.

Die zu den Abbildungen benutzten Platten sind keine Abgüsse der originalen, sondern wurden nach den Zeichnungen derselben eigens für das vorliegende Werk in einem unserer vorzüglichsten xylographischen Ateliers angefertigt. Es war mir daher möglich, hin und wieder Aenderungen zu veranlassen, so in Fig. 132, wo in der Wilsonschen Zeichnung das *Ganglion oticum* mit seinen Zweigen gänzlich fehlt.

Am Schlusse habe ich eine Uebersicht der mit Eigennamen verbundenen anatomischen Bezeichnungen nebst literarhistorischen Notizen über erstere gegeben, in der Absicht, dadurch der so häufigen Verwechselung gleichlautender Namen, besonders aber dem geistlosen Einlernen unbegriffener Worte möglichst entgegenzuwirken. Da eine gleiche Zusammenstellung bisher noch nicht versucht worden, so mufsten die Data aus sehr verschiedenen Quellen geschöpft, und manche durch kritische Forschung erst festgestellt werden.

Berlin, im November 1844.

Dr. Hollstein.

Inhalt.

Erstes Kapitel.
Knochenlehre (*Osteologia*).

	Seite
Definition	1
Chemische Analyse der Knochen	1
Arten der Knochen	2
Struktur der Knochen	3
Entwickelung der Knochen	3
Eintheilung des Skelets	5
Wirbelsäule.	
Wirbel im Allgemeinen	6
Nacken- oder Halswirbel	7
Atlas	8
Epistropheus	9
Siebenter Halswirbel	9
Rücken- oder Brustwirbel	10
Lenden- oder Bauchwirbel	11
Wirbelsäule im Ganzen	12
Entwickelung	12
Muskelinsertion	13
Heiligen- oder Kreuzbein	13
Steifs- oder Schwanzbein	15
Kopfknochen.	
Schädelknochen	16
Hinterhauptsbein	16
Scheitelbeine	19
Stirnbein	22
Schläfenbeine	25
Keilbein	30
Siebbein	35
Gesichtsknochen	37
Nasenbeine	37
Oberkieferbeine	38
Thränenbeine	41
Jochbeine — Gaumenbeine	42
Untere Muscheln	45
Pflugscharbein	46
Unterkieferbein	46
Tabelle über die Zahl der Ossificationspunkte, Verbindungen u. s. w. der Kopfknochen	49
Nähte	49
Gegenden des Schädels	51
Basis des Schädels	53
a) Innere Fläche	53
b) Aeufsere Fläche	55
Gesichtstheil	58
Augenhöhlen	59
Nasenhöhle	60
Zähne	61
Struktur	62
Entwickelung	63
Wachsthum	67
Durchbruch	68
Zungenbein	69
Brustkasten und obere Extremitäten.	
Brustbein — Rippen	71
Rippenknorpel — Schlüsselbein	74
Schulterblatt	75
Oberarmbein	77
Ellenbogenbein	79
Speiche	81
Handwurzelknochen	83
Mittelhandknochen	87
Fingerglieder	89

Seite

Becken und untere Extremitäten.

Hüftbein 90
Darmbein 90
Sitzbein 92
Schambein 93
Beckenhöhle 95
Obersehenkelbein 97
Knieseheibe 99
Schienbein 100
Wadenbein 102
Fufswurzelknochen . . . 103
Mittelfufsknochen . . . 108
Zehenglieder 109
Sesambeine 110

Zweites Kapitel.

Bänderlehre (*Syndesmologia*).

Seite

Definition — Formen von Knochenverbindung . 111
Arten der Bewegung . . 113
Theile der Gelenke . . 113
Gelenkknorpel . . . 113
Faserknorpel — Gelenkbänder — Synovialhäute 114
Eintheilung der Bänder . 115

Bänder des Stammes.

Verbindung
der Wirbel insgesammt 115
des Atlas mit dem Hinterhauptsbein 118
des Epistropheus mit dem Hinterhauptsbein . . 120
des Atlas mit dem Epistropheus 121
des Unterkiefers . . . 122
der Rippen mit den Wirbeln 125
der Rippen mit dem Brustbein und unter einander 127
der Wirbelsäule mit dem Becken 128
der Beckenknochen mit einander 128

Bänder der obern Extremitäten.

Verbindung des Schlüsselbeins mit dem Brustbein 132
Verbindung d. Schlüsselbeins mit dem Schulterblatt 134
Eigne Bänder d. Schulterblatts 134
Schultergelenk 135
Ellenbogengelenk . . . 137
Verbindung der Speiche mit dem Ellenbogenbein . 138
Handgelenk 139
Verbindung der Handwurzelknochen mit einander 139
Verbindung der Handwurzelknochen mit den Mittelhandknochen 143
Verbindung der Fingerglieder 143

Bänder der untern Extremitäten.

Hüftgelenk 144
Kniegelenk 145
Verbindung des Schienbeins mit dem Wadenbein . 150
Fufsgelenk 151
Verbindung der Fufswurzelknochen mit einander 153
Verbindung der Fufswurzel mit dem Mittelfufs . 154
Verbindung der Mittelfufsknochen mit den Zehen 155
Verbindung der Zehenglieder mit einander 155

Drittes Kapitel.

Muskellehre (*Myologia*).

	Seite
Definition	156
Bezeichnung der Muskeln	156
Struktur der Muskeln	157
Eintheilung der Muskeln	158
Muskeln des Kopfes und Halses.	
1. Muskeln der Hirnschale und des Gesichts	158
Hirnschalenmuskeln	159
Präparation	159
Occipito-frontalis	159
Wirkung	160
Augenhöhlenmuskeln	160
Präparation	160
Orbicularis palpebrarum	161
Corrugator supercilii	162
Tensor tarsi Horneri	162
Wirkung	162
Augenmuskeln — Präparation	162
Levator palpebrae superioris	163
Rectus oculi sup., inferior, internus et ext.	164
Obliquus oculi superior et inferior	165
Wirkung	165
Nasenmuskeln	166
Pyramidalis nasi	166
Compressor nasi	166
Wirkung	166
Oberlippenmuskeln	166
Orbicularis oris	166
Levator labii superioris alaeque nasi — Levator labii superioris proprius — Levator anguli oris — Zygomaticus major — Zygomaticus minor	167
Depressor alae nasi	168
Wirkung	168
Unterlippenmuskeln	168
Präparation	168
Depressor labii inferioris	168
Depressor anguli oris	169
Levator menti	169
Wirkung	169
Kiefermuskeln — Präparation	169
Masseter — Temporalis	170
Buccinator	170
Pterygoideus externus	171
Pterygoideus internus	171
Wirkung	171
Ohrmuskeln — Präparation	172
Attollens auriculae	173
Attrahens auriculae	173
Retrahens auriculae	173
Wirkung	173
2. Muskeln des Halses	173
Oberflächliche Halsmuskeln	174
Präparation	174
Platysma myoides	174
Sternocleidomastoideus	176
Wirkung	177
Herabzieher des Zungenbeins u. Kehlkopfs — Präparation	177
Sternohyoideus	177
Sternothyreoideus	177
Thyreohyoideus	178
Omohyoideus	178
Wirkung	179
Heraufzieher des Zungenbeins	179
Präparation	179
Digastricus	179
Stylohyoideus	179
Mylohyoideus	180
Geniohyoideus	180
Geniohyoglossus	180
Wirkung	181

	Seite
Zungenmuskeln — Präparation	181
Hyoglossus — Lingualis	181
Styloglossus	183
Palatoglossus . . .	183
Wirkung	183
Schlundkopfmuskeln . .	183
Präparation	183
Constrictor pharyngis inferior	184
Constrictor pharyngis medius et superior	185
Stylopharyngeus . .	186
Wirkung	186
Muskeln des Gaumensegels	186
Präparation	186
Levator veli palatini .	186
Tensor veli palatini .	187
Azygos uvulae . . .	188
Palatopharyngeus . .	188
Wirkung	189
Tiefe Halsmuskeln . . .	189
Präparation	189
Rectus capitis anticus major et minor . .	189
Scalenus anticus . .	189
Scalenus posticus . .	190
Longus colli	191
Wirkung	191
Muskeln des Rumpfes.	
Rückenmuskeln	192
Erste Schicht — Präparation	192
Trapezius	193
Latissimus dorsi . .	193
Zweite Schicht — Präparation	195
Levator scapulae . .	195
Rhomboideus minor .	196
Rhomboideus major .	196
Dritte Schicht — Präparation	196
Serratus posticus superior et inferior . .	196
Splenius	197
Vierte Schicht — Präparation	198
Sacrolumbalis . . .	198
Longissimus dorsi .	198
Spinalis dorsi . . .	199
Cervicalis ascendens .	199
Transversalis cervicis	199
Trachelomastoideus .	200
Complexus	201
Fünfte Schicht — Präparation	201
Semispinalis dorsi . .	201
Semispinalis cervicis .	201
Rectus capitis posticus major et minor — Rectus capitis lateralis — Obliquus capitis inferior et superior . .	202
Sechste Schicht — Präparation	202
Multifidus spinae . .	202
Levatores costarum breves — Spinalis cervicis — Interspinales — Intertransversarii . .	203
Tabelle über Ursprung und Ansatz der Rückenmuskeln	204
Wirkung	206
Brustmuskeln — Präparation	207
Intercostales externi .	207
Intercostales interni .	208
Infracostales	209
Triangularis sterni .	210
Wirkung	210
Bauchmuskeln — Präparation	210
Obliquus abdominis ext.	211
Obliquus abdominis int.	212
Cremaster	213
Transversus abdominis	213
Rectus abdominis . .	215
Pyramidalis abdominis	216
Quadratus lumborum	216
Diaphragma	216
Wirkung	219
Dammmuskeln — Präparation	220
Bulbocavernosus . .	220
Constrictor vaginae .	221
Ischiocavernosus . .	221
Transversus perinaei .	221
Constrictor urethrae membranaceae . .	223

Seite

Sphincter ani externus 224
Levator ani 224
Coccygeus 225
Wirkung 225

Muskeln der obern Extremitäten.

Vordere Brustgegend . . 227
Präparation 227
Pectoralis major . . 227
Pectoralis minor . . 228
Subclavius 228
Wirkung 229
Seitliche Brustgegend . . 229
Serratus anticus major 229
Wirkung 229
Vordere Schulterblattgegend 229
Subscapularis . . . 229
Wirkung 230
Hintere Schulterblattgegend 230
Supraspinatus — Infraspinatus — Teres minor 230
Teres major 231
Wirkung 231
Akromialgegend 231
Deltoideus 231
Wirkung 232
Vordere Oberarmgegend . 232
Präparation 232
Coracobrachialis . . 232
Biceps brachii . . . 233
Brachialis internus . 234
Wirkung 234
Hintere Oberarmgegend . 234
Präparation 234
Triceps brachii . . . 234
Wirkung 236
Vordere Vorderarmgegend 236
Oberflächliche Schicht . 236
Präparation 236
Pronator teres . . . 236
Flexor carpi radialis 237
Palmaris longus . . 237
Flexor digitorum communis sublimis . . 237
Flexor carpi ulnaris . 238

Seite

Tiefe Schicht — Präparation 238
Flexor digitorum communis profundus . 238
Flexor pollicis longus 240
Pronator quadratus . 240
Wirkung 240
Hintere Vorderarmgegend . 241
Oberflächliche Schicht . 241
Präparation 241
Supinator longus . . 241
Extensor carpi radialis longus et brevis . . 241
Extensor digitorum communis 242
Extensor digiti minimi proprius — Extensor carpi ulnaris — Anconaeus parvus . . 243
Tiefe Schicht — Präparation 244
Supinator brevis . . 244
Abductor pollicis longus 245
Extensor pollicis brevis et longus — Extensor indicis proprius . . 245
Wirkung 246
Muskeln der Hand . . . 246
Radialgegend — Präparation 246
Abductor pollicis brevis 247
Opponens pollicis . . 248
Extensor pollicis brevis 248
Adductor pollicis . . 248
Ulnargegend — Präparation 249
Palmaris brevis . . 249
Abductor digiti minimi 249
Flexor brevis digiti min. 249
Adductor digiti minimi 249
Palmargegend 250
Lumbricales manus . 250
Interossei volares et dorsales 250
Wirkung 251

Muskeln der untern Extremitäten.

Gesäfsgegend — Präparation 253
Gluteus maximus . . 253

	Seite
Gluteus medius et minimus — Pyriformis	254
Gemellus superior . .	256
Obturator internus .	256
Gemellus inferior . .	256
Obturator externus .	257
Quadratus femoris .	257
Wirkung	257
Vordere Schenkelgegend .	257
Präparation	257
Tensor fasciae latae .	258
Sartorius	258
Rectus femoris . . .	259
Vastus externus et internus — Cruralis .	260
Wirkung	260
Innere Schenkelgegend . .	261
Präparation	261
Iliacus internus . .	261
Psoas major . . .	261
Psoas minor — Pectineus	262
Adductor longus femoris	262
Adductor brevis femoris	263
Adductor magnus femor.	263
Gracilis	264
Wirkung	264
Hintere Schenkelgegend .	264
Präparation	264
Biceps femoris . . .	264
Semitendinosus . . .	265
Semimembranosus . .	266
Wirkung	266
Vordere Sehienbeingegend	266
Präparation	266
Tibialis anticus . . .	267
Extensor communis longus digitorum pedis	267
Extensor hallucis longus	267
Wirkung	268
Hintere Schienbeingegend	269
Oberfläehliehe Sehieht .	269
Präparation	269
Gastrocnemius . . .	269
Plantaris — Soleus .	270
Wirkung	270

	Seite
Tiefe Schieht — Präparation	271
Popliteus	271
Flexor hallucis longus	271
Flexor communis longus digitorum pedis . .	271
Tibialis posticus . .	272
Wirkung	273
Wadenbeingegend . . .	273
Präparation	273
Peronaeus longus . .	274
Peronaeus brevis . .	274
Wirkung	274
Dorsalgegend des Fufses .	275
Extensor communis brevis digitorum pedis	275
Interossei dorsales pedis	275
Plantargegend des Fufses .	275
Erste Schicht — Präparation	275
Abductor hallucis . .	276
Abductor digiti min. pedis	277
Flexor communis brevis digitorum pedis . .	277
Zweite Schicht — Präparation	278
Quadratus plantae .	278
Lumbricales pedis . .	278
Dritte Sehicht — Präparation	278
Flexor hallucis brevis	278
Adductor hallucis . .	279
Flexor brevis digiti minimi pedis . . .	279
Transversalis pedis .	279
Vierte Schicht	280
Interossei plantares .	280
Wirkung	280

Anhang.

Von den Fascien.

Definition	281
Struktur der Fascien . .	281
Eintheilung der Fascien .	282
Faseien des Kopfes u. des Halses . . .	282
Fascia temporalis . .	282
Fascia cervicalis . .	282

	Seite
Fascien des Stammes	284
Fascia thoracica . .	284
Fascia transversalis .	285
Aeufserer Leistenbruch	286
Innerer Leistenbruch	288
Fascia iliaca und *pelvis*	289
Fascia perinaei . . .	290
Fascien der obern Extremitäten . . .	293
Fascia brachii . . .	293
Fascia antibrachii . .	293
Fascia dorsalis manus	294
Fascia palmaris . .	294
Fascien der untern Extremitäten . . .	295
Fascia lata	295
Schenkelbruch . . .	298
Fascia cruralis . . .	299
Fascia dorsalis pedis	300
Fascia plantaris . .	300

Viertes Kapitel.

Gefäfslehre (*Angiologia*).

	Seite
Definition	301
Eintheilung	301
Vom Blutgefäfssystem.	
Blut — Chemische Analyse	301
Organe des Blutgefäfssystems	302
I. Vom Herzen.	
Form und Lage des Herzens	302
Herzbeutel	302
Höhlen des Herzens . .	304
Struktur des Herzens . .	311
II. Von den Arterien.	
Definition	314
Verbreitung der Arterien .	315
Anastamosen — Haargefäfse	316
Struktur der Arterien . .	317
1. Arterien des grofsen Kreislaufs. — *Arteria aorta*	318
Uebersicht aller Zweige der Aorta	322
Aorta ascendens:	
A. coronaria cordis sinistra — A. coronaria cordis dextra .	323
Arcus aortae:	
A. anonyma	323
A. carotis communis .	324
a. *A. carotis externa* .	325
A. thyreoidea superior	326
A. lingualis	328
A. maxillaris externa	328
A. parotideae . . .	330
A. pharyngea ascendens	330
A. sternocleidomastoid.	331
A. occipitalis . . .	331
A. auricularis posterior	331
A. temporalis superfic.	332
A. maxillaris interna	333
b. *A. carotis interna* .	337
A. ophthalmica . .	339
A. communicans posterior — A. choroidea	341
A. cerebralis anterior	341
A. cerebralis media .	342
A. subclavia	342
A. vertebralis . . .	345
A. basilaris	345
Truncus thyreocervicalis	349
A. cervicalis profunda	350
A. mammaria interna	350
A. intercostalis suprema	352

	Seite
Abweichungen der *A. subclavia* und ihrer Zweige	352
A. axillaris	353
Zweige	354
Abweichungen	355
A. brachialis	357
Zweige — Abweichungen	358
A. radialis	359
Zweige	361
A. ulnaris	363
Zweige	364
Aorta desc. thoracica:	
Aa. bronchiales	367
Aa. oesophageae — mediastinales posteriores	368
Aa. intercostales poster.	368
Aorta abdominalis:	
Aa. phrenicae	369
A. coeliaca	369
A. coronaria ventriculi sinist.	369
A. hepatica	371
A. lienalis	373
A. mesenterica superior	373
Aa. spermaticae internae	377
A. mesenterica inferior	377
Aa. suprarenales mediae	378
Aa. renales — lumbales	378
Aa. sacra media	378
Abweichungen der Zweige der *Aorta abdominalis*	379
Aa. iliacae communes	380
A. hypogastrica	380
Zweige	381
Abweichungen	387
A. cruralis	388
A. iliaca externa	389
Zweige	389
Abweichungen	390
A. femoralis	391
Zweige	393
A. poplitea	396
Zweige	397
A. tibialis antica	398
Zweige	401
A. tibialis postica	403
Zweige	403
Abweichungen der *Arteria femoralis* und ihrer Zweige	407
2. Arterien des kleinen Kreislaufs. — *Arteria pulmonalis*	408

III. Von den Venen.

Definition	409
Verbreitung der Venen	409
Struktur der Venen	410
Eintheilung der Venen	411
1. Venen des grofsen Kreislaufs	411
Vv. cordis	412
V. cava superior	412
Vv. anonymae	413
a. *V. jugularis communis*	414
V. jugularis interna	415
Sinus durae matris	416
V. facialis communis	421
b. *V. subclavia*	423
V. jugularis externa	423
Vv. profundae extremitatis superioris	424
Vv. superficiales extremitatis superioris	425
V. basilica	426
V. cephalica	426
V. mediana	426
V. azygos	427
V. hemiazygos	427
Vv. spinales	428
V. cava inferior	429
Vv. iliacae communes	432
a. *V. hypogastrica*	433
b. *V. iliaca externa*	434
Vv. profundae extremitatis inferioris	434
Vv. superficiales extremitatis inferioris	434
V. saphena parva	435
V. saphena magna	435

	Seite
Venen des Pfortadersystems	435
V. portae	437
2. Venen des kleinen Kreislaufs — *Venae pulmonales* . .	438

Vom Lymphgefäfssystem.

Definition	439
Lymphe — Chylus . .	439
Vorkommen d. Lymphgefäfse	439
Lymphdrüsen, Lymphknoten	440
Struktur der Lymphgefäfse	440
Eintheilung der Lymphgefäfse	441
1. Lymphgef. d. Kopfes u Halses	441
2. » der obern Extremitäten . . .	443
3. » der Brust . .	444
4. » der untern Extremitäten . .	445
5. » des Beckens .	447
6. » des Unterleibes	448
7. Hauptstämme des Lymphgefäfssystems .	451

Fünftes Kapitel.

Nervenlehre (*Neurologia*).

	Seite
Haupttheile des Nervensystems	454
Klassen der Nerven . .	455
Nervengeflechte	456
Nervenganglien	455
Struktur des Nervengewebes	457
Chemische Analyse desselben	460

Centraltheil des Nervensystems.

Vom Gehirn	460
Häute des Gehirns . .	461
Grofses Gehirn . . .	465
Corpus callosum . .	466
Ventriculi laterales .	467
Septum pellucidum .	471
Fornix	471
Thalamus opticus .	473
Ventriculus tertius .	474
Commissura anterior, mollis, posterior .	475
Eminentia quadrigem.	475
Glandula pinealis .	476
Basis des Gehirns . .	476
Kleines Gehirn . . .	480
Hemisphaeria cerebelli	481
Vermis	482
Pons Varolii . . .	484
Verlängertes Mark . .	485
Ventriculus quartus	487
Faserung des Gehirns .	488
Vom Rückenmark . . .	492
Häute des Rückenmarks	492
Bau des Rückenmarks	494

Peripherischer Theil des Nervensystems.

1. Hirn-Rückenmarksnerven	496
Von den Hirnnerven . .	496
N. olfactorius . . .	497
N. opticus	498
N. oculomotorius . .	498
N. trochlearis . . .	499
N. trigeminus . . .	499
Ramus ophthalmicus	500
Ramus maxillaris superior	503
Ramus maxillaris inferior	506
N. abducens	510
N. facialis	510
N. acusticus	514
N. glossopharyngeus .	514
N. vagus	517

	Seite
N. accessorius Willisii	520
N. hypoglossus . . .	522
Von den Rückenmarksnerven	523
a. Von den Halsnerven .	525
Plexus cervicalis .	527
Plexus brachialis .	529
b. Von den Rückennerven	539
c. Von den Lendennerven	542
Plexus lumbalis . .	543
d. Von den Kreuzbeinnerven	548
Plexus sacralis . .	549
e. Von den Steifsbeinnerven	555
2. Gangliennervensystem	556
Kopftheil desselben . . .	557
Halstheil desselben . . .	564
Brusttheil desselben . .	568
Bauchtheil desselben . .	569
Geflechte der Bauch- und Beckenhöhle . . .	570

Sechstes Kapitel.

Eingeweidelehre (*Splanchnologia*).

	Seite
Definition und Eintheilung	574
Sinnesorgane.	
Vom Gehörorgan . . .	574
Aeufseres Ohr . . .	575
Aeufserer Gehörgang .	578
Pauke	579
Paukenfell	579
Paukenhöhle	580
Gehörknöchelchen . .	581
Eustachische Röhre .	584
Labyrinth	585
Knöchernes Labyrinth	585
Häutiges Labyrinth .	590
Gefäfse und Nerven .	591
Vom Sehorgan	593
Augapfel	593
Häute des Augapfels .	594
Augenflüssigkeiten . .	602
Schutzmittel des Auges	605
Augenbrauen . . .	605
Augenlider	605
Thränenorgane . . .	608
Gefäfse und Nerven .	610
Vom Geruchsorgan . . .	611
Aeufsere Nase . . .	611
Nasenhöhle	613
Gefäfse und Nerven .	614
Vom Geschmacksorgan .	615
Zunge	615
Gefäfse und Nerven .	617
Vom Tastorgan	617
Lederhaut	618
Oberhaut	620
Nägel	622
Haare	624
Hautdrüsen	627
Athmungsorgane.	
Vom Kehlkopf	629
Von der Luftröhre . . .	638
Von der Schilddrüse . .	640
Von den Lungen . . .	641
Pleurae	645
Von der Thymus . . .	647
Verdauungsorgane.	
Eintheilung der Verdauungsorgane	650
Bauchhöhle	651
Gegenden derselben . .	651
Von der Mundhöhle . .	652
Lippen — Backen . .	653

	Seite
Harter Gaumen	654
Gaumensegel	654
Speicheldrüsen	655
Gefäfse und Nerven	658
Vom Schlundkopf	659
Von der Speiseröhre	661
Vom Magen	663
Vom Darmkanal	667
Dünndarm	667
Duodenum	667
Jejunum — Ileum	668
Gefäfse und Nerven	672
Diekdarm	673
Coecum	673
Colon — Rectum	674
Gefäfse und Nerven	679
Von der Leber	680
Gallenapparat	688
Von der Bauchspeicheldrüse	690
Von der Milz	692
Vom Bauchfell	694
Harnorgane.	
Von den Nieren	700
Nierenbecken — Harnleiter	705
Von den Nebennieren	706
Von der Harnblase	707
Von der Harnröhre	711
a) Männliche Harnröhre	711
b) Weibliche Harnröhre	714
Geschlechtsorgane.	
1. Männliche Geschlechtstheile	715
Von den Hoden	715
Hodensack	715
Samenleiter — Samenstrang	720
Descensus testiculorum	722
Von den Samenblasen	724
Von der Vorsteherdrüse	725
Von den Cowper'schen Drüsen	727
Von der Ruthe	727
2. Weibliche Geschlechtstheile	733
Von den Eierstöcken	733
Von den Muttertrompeten	735
Von der Gebärmutter	737
Von der Mutterscheide	740
Von den Schamtheilen	741
Grofse Schamlippen	741
Kleine Schamlippen	742
Hymen — Clitoris	742
Bartholinische Drüsen	743
Gefäfse und Nerven	743
Von den Brüsten	743

	Seite
Erstes Register, enthaltend die lat. Benennungen	745
Zweites Register, enth. die deutschen Benennungen	779
Literarhistorischer Anhang, umfassend die in die anatomische Nomenklatur übergegangenen Eigennamen, nebst biographischen und literarischen Notizen	807
Berichtigungen	820

Verzeichnifs der Abbildungen.

Fig.		Seite
1.	Ein mittlerer Halswirbel	7
2.	Der Atlas	8
3.	Der Epistropheus . .	9
4.	Ein Rückenwirbel . .	10
5.	Ein Lendenwirbel . .	11
6.	Das Kreuzbein . . .	14
7.	Das Hinterhauptsbein, von aufsen	16
8.	dasselbe, von innen	18
9.	Das Scheitelbein, von aufsen	20
10.	dasselbe, von innen	21
11.	Das Stirnbein, von aufsen	22
12.	dasselbe, von innen	24
13.	Das Schläfenbein, von aufsen	26
14.	dasselbe, von innen	27
15.	Das Keilbein, von oben und hinten	31
16.	dasselbe, von vorn und unten	33
17.	Das Siebbein . . .	36
18.	Das Oberkieferbein . .	38
19.	Das Gaumenbein . .	43
20.	Senkrechter Theil des Gaumenbeins	44
21.	Das Unterkieferbein .	47
22.	Der Schädel, von vorn	52
23.	Die Schädelbasis, von innen	54
24.	dieselbe, von aufsen	56
25.	Das Zungenbein . . .	70
26.	Der Brustkasten . . .	72
27.	Das Schulterblatt . .	76
28.	Das Oberarmbein . .	78
29.	Die Speiche und das Ellenbogenbein . .	80
30.	Die Handwurzelknochen, von aufsen	83
31.	Die knöcherne Hand, von innen	88
32.	Das Hüftbein . . .	91
33.	Das Oberschenkelbein, von vorn	97
34.	dasselbe, von hinten	98
35.	Das Schienbein und das Wadenbein	100
36.	Der knöcherne Fufs, von der Rückenseite .	104
37.	derselbe, von der Sohlenseite	107
38.	Die Bänder am vordern Umfang der Wirbel und deren Vereinigung mit den Rippen	116
39.	Das *Lig. longitudinale posterius*	117
40.	Die *Ligg. subflava* .	118
41.	Die Verbindung des Hinterhauptsbeins mit den beiden ersten Halswirbeln, von vorn . . .	119
42.	dieselbe, von hinten	120
43.	Der *Apparatus ligamentosus vertebrarum colli*	121
44.	Die von dem vorigen bedeckten Bänder . .	122
45.	Das Kiefergelenk, von aufsen	123

Fig.		Seite
46.	Das Kiefergelenk, von innen	124
47.	dasselbe, im senkrechten Durchschnitt .	124
48.	Die Bänder am hintern Umfang der Wirbel und deren Vereinigung mit den Rippen	126
49.	Die Bänder des Beckens und des Hüftgelenks .	129
50.	Seitl. Ansicht derselben	130
51.	Die Verbindung des Brustbeins mit dem Schlüsselbein und mit den Rippen	133
52.	Die Bänder des Schulterblattes und des Schultergelenks	135
53.	Das Ellenbogengelenk, von innen	136
54.	dasselbe, von aufsen	137
55.	Die Bänder des Handgelenks und der Hand	140
56.	Die Synovialmembranen der Handwurzel . .	142
57.	Das Kniegelenk, von vorn	146
58.	dasselbe, von hinten	147
59.	dasselbe, geöffnet .	148
60.	dasselbe, im senkrechten Durchschnitt .	149
61.	Das Fufsgelenk, von innen	152
62.	dasselbe, von aufsen	152
63.	dasselbe, von hinten	153
64.	Die Bänder der Fufssohle	154
65.	Die Gesichtsmuskeln .	160
66.	Die Augenmuskeln .	163
67.	Die beiden Flügelmuskeln	172
68.	Die oberflächlichen Halsmuskeln	175
69.	Die Zungenmuskeln .	182
70.	Die Muskeln des Schlundkopfs	184
71.	Die Muskeln des Gaumensegels	187
72.	Die tiefen Halsmuskeln	190
73.	Die oberflächl. Schichten der Rückenmuskeln .	194
74.	Die tiefen Schichten der Rückenmuskeln . .	200
75.	Die Brust- und Bauchmuskeln	208
76.	Seitliche Ansicht derselben	214
77.	Das Zwerchfell . . .	217
78.	Die Muskeln des Dammes	222
79.	Die Muskeln der vordern Seite des Oberarms .	233
80.	Die Muskeln der hintern Seite desselben . . .	235
81.	Die oberflächl. Muskelschicht der vordern Seite des Vorderarms . .	236
82.	Die tiefe Muskelschicht derselben	239
83.	Die oberflächl. Muskelschicht der hintern Seite des Vorderarms . .	242
84.	Die tiefe Muskelschicht derselben	244
85.	Die Muskeln der Hohlhand	247
86.	Die tiefen Muskeln der Gesäfsgegend . . .	255
87.	Die Muskeln der vordern Seite des Oberschenkels	258
88.	Die Muskeln der hintern Seite desselben . . .	265
89.	Die Muskeln der vordern Seite des Unterschenkels	268
90.	Die oberflächl. Muskelschicht der hintern Seite des Unterschenkels . .	269
91.	Die tiefe Muskelschicht derselben	272
92.	Die oberflächl. Muskelschicht der Fufssohle .	276
93.	Die tiefen Muskelschichten derselben . . .	277
94.	Die *Fascia cervicalis profunda*	283
95.	Die *Fascia pelvis* .	288
96.	Die *Fasciae perinaei*	291

Fig.		Seite
97.	Seitliche Ansicht der *Fasciae perinaei* und *pelvis*	292
98.	Das *Lig. Poupartii* und der Schenkelkanal	297
99.	Das Herz, aufgeschnitten	306
100.	Die Centralstämme des Blutgefäfssystems . .	320
101.	Die *A. carotis communis* mit ihren Aesten	327
102.	Die *A. subclavia* mit ihren Aesten . . .	345
103.	Der *Circulus arteriosus Willisii* . . .	348
104.	Die *Aa. axillaris* und *brachialis*	356
105.	Die Arterien des Vorderarms	360
106.	Die *Aorta abdominalis* mit ihren Aesten	370
107.	Die Verbreitung der *A. coeliaca*	372
108.	Die Verbreitung der *A. mesenterica superior*	374
109.	Die Verbreitung der *A. mesenterica inferior*	376
110.	Die *A. iliaca communis* mit ihren Aesten .	382
111.	Die Verbreitung der *A. pudenda communis*	385
112.	Die *A. femoralis* .	392
113.	Die *Aa. tibialis antica* und *dorsalis pedis* .	400
114.	Die *Aa. poplitea* und *tibialis postica* . .	404
115.	Die Arterien der Fufssohle	406
116.	Die Blutleiter am obern und hintern Umfang der Schädelhöhle . . .	418
117.	Die Blutleiter an der Basis der Schädelhöhle	420
118.	Die oberflächlichen Venen des Arms . . .	425
119.	Das Hohlvenensystem	430
120.	Das Pfortadersystem	436
121.	Die Hauptstämme des Lymphgefäfssystems .	452
122.	Die beiden Seitenhöhlen des Gehirns . .	468
123.	Das Gehirn, im senkrechten Durchschnitt	472
124.	Die Basis des Gehirns	478
125.	Faserung des Gehirns	490
126.	Der *N. trigeminus* mit seinen Aesten . . .	502
127.	Die Verbreitung des *N. facialis* und der obern Halsnerven	512
128.	Die *Nn. glossopharyngeus, vagus* und *accessorius Willisii*	516
129.	Die Nerven der Zunge	521
130.	Der *Plexus brachialis* mit seinen Aesten	532
131.	Die *Plexus lumbalis* und *sacralis* mit ihren Aesten	545
132.	Der Kopftheil des Gangliensystems . .	560
133.	Das Gehörorgan, im Zusammenhange seiner Theile	577
134.	Die Schnecke, im senkrechten Durchschnitt, und vergröfsert . .	588
135.	Das knöcherne und häutige Labyrinth, vergröfsert	590
136.	Der Augapfel, im senkrechten Durchschnitt	594
137.	Der vordere Abschnitt des Augapfels . . .	596
138.	Der hintere Abschnitt desselben	601
139.	Die äufsere Nase, nach Entfernung der Haut	612
140.	Ein Stück von der Cutis mit abgelöster Epidermis	621

Fig.		Seite
141.	Die Cutis, im senkrechten Durchschnitt und vergröfsert	625
142.	Der Kehlkopf, von hinten	634
143.	derselbe, von der Seite	634
144.	Die Lungen mit dem Herzen und der Luftröhre	641
145.	Die Thymus, senkrecht durchschnitten . . .	648
146.	Die Lymphgänge an der Thymus des Kalbes (nach Cooper)	649
147.	Das Gaumensegel und der Schlundkopf . .	660
148.	Die Speiseröhre, der Magen und das Duodenum, aufgeschnitten	664
149.	Die convexe Fläche der Leber	680
150.	Die concave Fläche derselben	681
151.	Feinere Struktur der Leber	686
152.	Das Bauchfell mit seinen Falten, im senkrechten Durchschnitt .	696
153.	Die Niere mit dem Harnleiter, aufgeschnitten .	701
154.	Die Harnblase mit den Samenblasen . . .	708
155.	Die Harnblase nebst dem Penis, im senkrechten Durchschnitt .	712
156.	Der Hoden, im horizontalen Durchschnitt	718
157.	derselbe, im senkrechten Durchschnitt .	719
158.	Der *Descensus testiculorum* in zwei verschiedenen Stadien .	722
159.	Die männlichen Geschlechtstheile *in situ*	729
160.	Die weiblichen Geschlechtstheile *in situ*	736

Abkürzungen.

A., Art. = *arteria*
a. = *arteriae*
Aa. = *arteriae* (*Plur.*)
abdom. = *abdominis*
ant., anter. = *anterior*
asc., ascend. = *ascendens*
can., canal. = *canalis*
capit. = *capitis*
Cart., Cartil. = *cartilago*
Cartilagg. = *cartilagines*
cf. = *confer.*
comm., commun. = *communis*
Cond. = *condylus*
Corp. = *corpus*
Corpp. = *corpora*
desc., descend. = *descendens*
dext. = *dexter*
dig. = *digiti*
digit. = *digitorum*
Duct. = *ductus*
ext. = *externus*
Fibrocart. = *fibrocartilago*
Fiss. = *fissura*
For., Foram. = *foramen*
G. = *ganglion*
Gl. = *glandula*
inf., infer. = *inferior*
int. = *internus*
inteross. = *interosseus*
Lig., Ligam. = *ligamentum*
Ligg. = *ligamenta*
longitud. = *longitudinalis*
lymph. = *lymphaticus*
M., Musc. = *musculus*
m. = *musculi*
Mm. = *musculi* (*Plur.*)
maj. = *major*
med. = *medius*
N. = *nervus*
n. = *nervi*
Nn. = *nervi* (*Plur.*)
oss. = *ossis*
perpendic. = *perpendicularis*
Pl. = *plexus*
post. = *posterior*
Proc. = *processus*
prof. = *profundus*
pteryg. = *pterygoideus*
R., Ram. = *ramus*
Rr. = *rami*
s. = *seu*
S. = *sinus*
Ss. = *sinus* (*Plur.*)
semicirc. = *semicircularis*
semilun. = *semilunaris*
sin. = *sinister*
sup. = *superior*
superf. = *superficialis*
trig. = *trigemini*
V., Ven. = *vena*
Vv. = *venae*
Valv. = *valvula*

Erstes Kapitel.

Knochenlehre (*Osteologia*).

Die Knochen bilden das Gerüste des thierischen Organismus; sie verleihen demselben Festigkeit und Halt, dienen als Vereinigungspunkte der zahlreichen Muskeln, und geben dem Körper sein individuelles Aussehen. An den Gliedmafsen erscheinen sie als hohle Cylinder, die durch ihre Gestalt und ihr Gefüge ganz eigentlich darauf berechnet sind, äufserer Gewalt Trotz zu bieten und Lasten zu tragen; am Rumpf und Kopf dagegen sind sie platt und gebogen, um Höhlen zu umschliefsen und gröfsere Flächen zu Ansätzen darzubieten. An manchen Stellen bilden sie Vorsprünge von verschiedener Länge, die als Hebel dienen, an andren dagegen glatte Vertiefungen, über welche Sehnen, wie über Rollen hinlaufen. Aber aufserdem, dafs sie dem Körper Festigkeit und Kraft verleihen, sind die Knochen ferner, sowohl durch ihre vielfachen Gliederungen, als ihre Verbindungen mit einander dazu geeignet, die zur Erhaltung des Individuums und zur Förderung seiner Bequemlichkeit nöthigen Bewegungen zu vollführen.

Nach der Analyse von Berzelius besteht der Knochen aus einer thierischen Substanz, die sich beim Kochen fast ganz in Gallerte verwandelt, und aus mineralischen Bestandtheilen in folgengenden Verhältnissen:

Knorpel	32,17
Blutgefäfse	1,13
Phosphorsaurer Kalk	51,04
Kohlensaurer Kalk	11,30
Fluorcalcium	2,00
Phosphorsaure Magnesia	1,16
Kohlensaures, salzsaures Natron . .	1,20
	100,00

Die Knochen zerfallen in vier Arten: lange, kurze, platte und unregelmäfsige.

Die langen Knochen finden sich vorzüglich an den Gliedmaſsen, und bestehen aus einem Mittelstück und zwei Extremitäten. Das Mittelstück ist von cylindrischer oder prismatischer Form, von dichter und fester Struktur, und im Innren mit einer Markhöhle versehen. Die Extremitäten sind breit und dick, wie es die Gelenkverbindung mit den benachbarten Knochen erfordert, und im Innren von einem zelligen oder netzförmigen Gefüge. An der äuſsern Fläche dieser Knochen befinden sich Vorsprünge und Rauhigkeiten zur Anheftung von Muskeln, ferner Löcher zum Durchtritt von Gefäſsen und Nerven. Das Charakteristische der langen Knochen besteht also in ihrer eigenthümlichen Struktur und in ihrer Theilbarkeit in ein Mittelstück und in Extremitäten, nicht aber in ihrer Länge; denn es giebt einige lange Knochen — wie z. B. die zweiten Phalangen der Zehen — die weniger als einen Zoll Länge haben, und deren Querdurchmesser fast ihrer Längenaxe gleichkömmt. Zu den langen Knochen gehören: Schlüsselbein, Oberarmbein, Ellenbogen und Speiche, Schenkelbein, Schienbein und Wadenbein, Mittelhand- und Mittelfuſsknochen, Finger- und Zehenglieder, und Rippen.

Kurze Knochen heiſsen diejenigen, bei denen weder Länge, noch Breite vorwaltet, sondern eine unregelmäſsig kubische Form vorhanden ist; sie haben im Innren eine schwammige Struktur, an die sich nach auſsen eine dünne Schicht von compaktem Knochengewebe anlegt. Kurze Knochen sind: Wirbel, Steiſsbein, Hand- und Fuſswurzelknochen, Kniescheibe und Sesambeine.

Die platten Knochen bestehen aus zwei Schichten compakten Knochengewebes, zwischen denen sich eine Mittelschicht von zelliger Struktur befindet; man kann an ihnen Flächen, Ränder, Winkel und Fortsätze unterscheiden. Sie sind ganz dazu geeignet, Höhlen einzuschlieſsen, besitzen auf ihrer Oberfläche Vorsprünge zum Ansatze von Muskeln, und gröſsere oder kleinere Oeffnungen, durch welche theils ernährende Gefäſse für ihre Zellen eintreten, theils Blutgefäſse und Nerven hindurchgehen. Ihre Verbindung mit langen Knochen geschieht vermittelst glatter, überknorpelter Gelenkflächen; mit einander vereinigen sie sich entweder durch Knorpelsubstanz, wie an der Schambeinfuge, oder durch Nähte, wie am Schädel. An den platten Knochen des Schädels werden die beiden äuſsern compaktern Schichten Tafeln (*Lamina externa* und *interna*), und die zwischen beiden befindliche Zwischensubstanz von zelligem Gefüge Diploë genannt. Platte Knochen sind: Hinterhaupts-, Scheitel-, Stirn-, Nasen-, Thränen-, Pflugschar- und Brustbein, Schulterblatt und Hüftbein.

Unregelmäſsige Knochen heiſsen diejenigen, die sich nicht bestimmt unter eine der obigen Arten unterbringen lassen, sondern einen gemischten Charakter darbieten, und theils den kurzen, theils den platten Knochen zugezählt werden müssen. Es gehören hier-

her: Schläfen-, Keil-, Sieb-, Oberkiefer-, Unterkiefer- und Gaumenbein, untere Muscheln, Zungen- und Heiligenbein.

Struktur der Knochen. — Die Knochen sind, nächst den Zähnen, die härtesten Theile des Körpers. Doch sind sie nicht, gleich jenen, durchweg compakt, sondern haben ein von hohlen, theils canalförmigen (*Canaliculi medullares*), theils zellenförmigen (*Cellulae ossium*), mit einander zusammenhängenden Räumen durchzogenes Gefüge. Die Kanälchen finden sich hauptsächlich in dem Mittelstück der langen Knochen, wo sie der Länge nach verlaufen, und deren Markhöhle selbst nur als ein solcher erweiterter Kanal zu betrachten ist; die zelligen Räume dagegen kommen mehr in den Extremitäten der langen, in den kurzen und platten Knochen vor. — In Folge der verschiedenen Form, Gröfse und Verbindung der das Knochengewebe durchsetzenden Räume, erscheint letzteres, bei vorgenommener Präparation, bald mehr als Fasern, bald als Lamellen, bald als unregelmäfsig kubische Partikeln. Dieselben sind jedoch in ihrem mikroskopischen Bau durchaus nicht von einander verschieden. Sie bestehen vielmehr sämmtlich, mikroskopisch untersucht, aus einer festen Grundmasse, die in concentrischen Schichten die hohlen Räume umgiebt, und aus zahlreichen, in diese Grundmasse eingelagerten Knochenkörperchen (*Corpuscula ossium*), von denen eine Menge sich verästelnder, feiner Röhrchen, durch welche benachbarte Knochenkörperchen mit einander anastomosiren, sternförmig auslaufen. Die Knochenkörperchen sowohl, als die von ihnen abgehenden Röhrchen sind mit Kalksalzen gefüllt; jene haben daher den Namen *Sacculi chalicophori*, diese den Namen *Canaliculi chalicophori* erhalten.

Im frischen Zustande sind die Knochen an ihrer ganzen Peripherie, mit Ausnahme der Gelenkflächen, welche von einer dünnen Knorpelschicht bedeckt werden, mit einer festen fibrösen Membran, der Beinhaut (*Periosteum*) bekleidet; dieselbe wird an den Schädelknochen *Pericranium*, und als Ueberzug der Knorpel *Perichondrium* benannt. Die innre Fläche der Markhöhle der langen Knochen, wie sämmtlicher kanalförmiger und zelliger Räume wird von einer zarten Membran, der Markhaut (*Membrana medullaris*) ausgefüttert, auf welcher sich die durch Oeffnungen an der äufsern Fläche des Knochens eintretenden ernährenden Blutgefäfse des Knochens verbreiten, und die ein gelbliches, flüssiges Fett, das Knochenmark (*Medulla ossium*) einschliefst.

Entwickelung der Knochen. — Die ersten Spuren der Knochen zeigen sich im menschlichen Embryo als halbdurchsichtige Streifen, welche durch die durchsichtige Embryonenmasse hindurchscheinen; dieselben bestehen aus einer gelatinösen Substanz, deren primitive Zellen sich nicht von denen anderer organischer Gewebe unterscheiden lassen. Die primitiven Zellen ver-

mehren sich durch Entstehung von jungen Zellen in (und zwischen) den alten, wobei eine feste Zwischensubstanz sich bildet; in diesem Zustande heifst die Grundlage des Knochens Knorpel, und die noch vorhandenen Zellenhöhlen, Knorpelkörperchen. Anfangs ist der Knorpel ganz gleichförmig, in der Folge wird er an mehrern Stellen, vorzüglich in der Mitte, weicher und lockrer, es bilden sich daselbst, durch Aufsaugung, gröfsere Höhlen, die sich nach verschiedenen Richtungen hin als Kanäle fortsetzen, welche mit einander mehrfach anastomosiren und den ganzen Knorpel durchziehen. Indem nunmehr innerhalb dieser hohlen Räume sich rothe, Blut führende Gefäfse entwickeln, die mit denen an der Oberfläche in Verbindung stehen, wird der Knorpel undurchsichtig, bekömmt eine gelbröthliche Farbe, und beginnt seine Umwandlung zum Knochen. Diese beruht darauf, dafs die den letztern eigenthümlichen mineralischen Bestandtheile theils in die Höhlungen der in Knochenkörperchen sich metamorphosirenden Knorpelkörperchen, theils in das Grundgewebe selbst abgelagert werden. Indefs geht diese Verknöcherung nie an allen Punkten des Knorpels gleichzeitig von Statten, sondern beginnt an gewissen, jedem Knochen eigenthümlichen Stellen, welche deshalb Verknöcherungspunkte (*Punctum ossificationis*) genannt werden, und verbreitet sich erst von diesen aus weiter.

Die Knorpelbildung ist im menschlichen Embryo mit der sechsten Woche vollendet; gegen die siebente zeigt sich der erste Ossificationspunkt im Schlüsselbein. Die Verknöcherung beginnt im Centrum, und schreitet nach der Oberfläche zu fort; bei den platten Knochen geschieht dies strahlenförmig vom Mittelpunkte nach der Peripherie zu, bei den kurzen Knochen vom Centrum nach allen Punkten der Oberfläche, und bei den langen Knochen von der Mitte des Mittelstücks (*Diaphysis*) nach den an den Endstücken sich befindenden untergeordneten Centren (*Apophysis*). Gröfsere Fortsätze, wie die Trochanteren, besitzen noch ein besonderes Centrum (*Apophysis*).

Die Periode, in welcher die Ossification vor sich geht, ist nicht in allen Knochen gleich; nach Burdach's Untersuchungen ist Folgendes die Norm:

Von der sechsten zur achten Woche beginnt die Verknöcherung zuerst im Schlüsselbein, dann im Unterkiefer, Oberkiefer und Schenkelbein.

Von der achten zur zehnten Woche im Stirnbein, Hinterhauptsbein, Oberarmbein, Ellenbogen und Speiche, Schienbein und Wadenbein, Schulterblatt und in den Rippen.

Von der zehnten zur zwölften Woche im Schläfen-, Keil-, Joch-, Scheitel-, Gaumen- und Nasenbein, den Wirbeln, Mittelhand- und Mittelfufsknochen, und letzten Phalangen der Finger und Zehen.

Vom dritten zum vierten Monat im Pflugscharbein, den ersten und zweiten Phalangen und dem Hüftbeine.

Vom vierten zum fünften Monat im Siebbein, Thränenbein und den Nasenmuscheln.

Vom fünften zum sechsten Monat im Brustbein und in den Hand- und Fufswurzelknochen.

Vom sechsten zum zehnten Monat im Zungen-, Schwanz- und Würfelbeine.

Nach einem Jahre in dem *Processus coracoideus* des Schulterblatts, dem *Os capitatum*, *Os hamatum* und *Os cuneiforme primum*.

Nach drei Jahren in der Kniescheibe und dem *Os triquetrum*.

Nach vier Jahren im *Os cuneiforme secundum* und *tertium*.

Nach fünf Jahren im *Os naviculare tarsi*, *Os multangulum majus* und *Os lunatum*.

Nach acht Jahren im *Os naviculare carpi*.

Nach neun Jahren im *Os multangulum minus*, und nach zwölf Jahren im *Os pisiforme*.

Die Gehörknöchelchen sind die einzigen Knochen, die bei der Geburt schon völlig verknöchert sind.

Sämmtliche Knochen des Körpers, als Ganzes betrachtet, nennt man das Skelet, das beim Menschen aus zwei hundert sechs und vierzig einzelnen Knochen besteht; davon kommen auf

Kopf	8
Gehörknöchelchen	6
Gesicht	14
Zähne	32
Wirbelsäule	24
Zungenbein, Brustbein und Rippen	26
Obere Extremitäten	64
Becken	4
Untere Extremitäten	60
Sesambeine	8
	246

Man theilt das Skelet in: 1) die Wirbelsäule oder Centralaxe; 2) den Kopf und das Gesicht, oder die obere Entwickelung der Centralaxe; 3) den Zungenbeinbogen; 4) den Brustbogen nebst den obern Extremitäten; und 5) den Beckenbogen nebst den untern Extremitäten.

Wirbelsäule (*Columna vertebralis*).

Die Wirbelsäule ist das erste und einzige Rudiment eines innren Skelets bei den niedren Wirbelthieren, und bildet eben den Grundcharakter für diese grofse Thierreihe. Sie ist auch die am frühe-

sten ausgebildete Partie des menschlichen Skelets, und das Centrum, von welchem die Entwickelung der übrigen Theile ausgeht.

Die Wirbelsäule wird durch eine Reihe über einander liegender Knochen gebildet, welche Wirbel heifsen; dieselben zerfallen in wahre und falsche. Die wahren Wirbel, deren es vier und zwanzig giebt, werden nach den drei Gegenden des Rumpfes, in denen sie sich befinden, in Nacken-, Rücken- und Lendenwirbel eingetheilt; die falschen Wirbel, der Zahl nach neun, sind zu zwei Knochen — dem Heiligenbein und Steifsbein — verschmolzen. Tabellarisch dargestellt giebt es also:

Wahre Wirbel	24	7 Nacken-, 12 Rücken-, 5 Lendenwirbel;
Falsche Wirbel	9	5 fürs Heiligenbein 4 fürs Steifsbein.

Gemeinsame Charaktere der Wirbel. — Ein jeder Wirbel besteht aus einem Körper, zwei (zu einem Bogen vereinigten) Schenkeln, einem Dornfortsatze, zwei Querfortsätzen und vier Gelenkfortsätzen. — Der Körper (*Corpus*) ist der stärkste Theil des Wirbels. Er ist oben und unten flach, vorn convex, und hinten schwach concav; zugleich ist seine vordere Fläche in der Mitte der Quere nach etwas eingeschnürt und mit vielen kleinen Löchern für den Eintritt ernährender Gefäfse versehen, während sich an seiner hintern Fläche eine unregelmäfsige, oder mehrere Oeffnungen für den Austritt der Wirbelvenen befinden. — Die Schenkel (*Laminae*) gehen zu beiden Seiten von dem hintern Theile des Körpers mit einer schmälern Wurzel ab und, indem sie, allmälig breiter werdend, nach hinten in einen spitzen Bogen (*Arcus*) zusammenfliefsen, schliefsen sie ein Loch ein, das Rückenmarksloch (*Foramen spinale s. medullare*), das das Rückenmark aufnimmt. Der obere und untere Rand der Schenkel sind rauh wegen der Anheftung der *Ligamenta subflava;* an ihrer Wurzel befindet sich, sowohl oben, als unten ein Ausschnitt (*Incisura intervertebralis*). — Der Dornfortsatz (*Processus spinosus*) ragt nach hinten an der Stelle hervor, wo beide Schenkel unter spitzem Winkel zusammentreten. Durch das Aneinanderliegen dieser hervorragenden Fortsätze längs der ganzen Mittellinie des Rückens, entsteht daselbst ein starker, dicht unter der Haut fühlbarer Kamm, welcher auch der ganzen Wirbelsäule den Namen *Spina* verschafft hat. Die Dornfortsätze sind zur Anheftung von Muskeln bestimmt. — Die Querfortsätze (*Processus transversi*) entspringen, einer an jeder Seite, von den Schenkeln; auch sie dienen Muskeln zum Ansatze. — Die Gelenkfortsätze (*Procesus articulares s. obliqui*), deren es auf jeder Seite zwei giebt, der eine nach aufwärts, der andre

nach abwärts gerichtet, gehen von den Schenkeln ab, und bezwekken die Gelenkverbindung mit dem zunächst darüber und dem zunächst darunter gelegenen Wirbel.

Nacken- oder Halswirbel (*Vertebrae colli*).

An den Nackenwirbeln ist der Körper kleiner, als an den andern Wirbeln; er ist vorn dicker, als hinten, hat seine gröfste Breite von der einen Seite zur andren, ist oben concav, unten convex, so dafs, wenn sie mit einander verbunden sind, der eine Wirbelkörper zum Theil in dem andern steckt. Die Schenkel sind breit und lang, und das von ihnen eingeschlossene Rückenmarksloch grofs und dreieckig; der obere und untere Intervertebralausschnitt sind fast gleich tief. Der Dornfortsatz ist kurz, an seinem hintern Ende in zwei Spitzen gespalten, und nimmt vom vierten bis zum siebenten Wirbel an Länge immer mehr zu. Die Querfortsätze sind ebenfalls kurz und gespalten, und haben längs ihrer obern Fläche eine Vertiefung für die Halsnerven; an ihrer Basis befindet sich das Wirbeladerloch (*Foramen vertebrale*), zum Durchgang der *Arteria* und *Vena vertebralis*, und in seltnen Fällen neben jenem noch ein kleineres Loch für eine zweite Vene. Die Bildung jenes Loches kömmt dadurch zu Stande, dafs die Querfortsätze der Halswirbel zwei Wurzeln besitzen, die jenen Zwischenraum zwischen sich lassen; von diesen beiden Wurzeln entspringt die vordere von der Seite des Wirbelkörpers, und stellt das Rudiment der Halsrippe dar, die hintere aber von der Basis der Schenkel, und ist als der eigentliche Querfortsatz, analog denen an den Rücken- und Lendenwirbeln, zu betrachten. Die Gelenkfortsätze haben eine schräge Richtung, die obern nämlich sind nach aufwärts und rückwärts, die untern nach abwärts und vorwärts gekehrt.

Fig. 1.

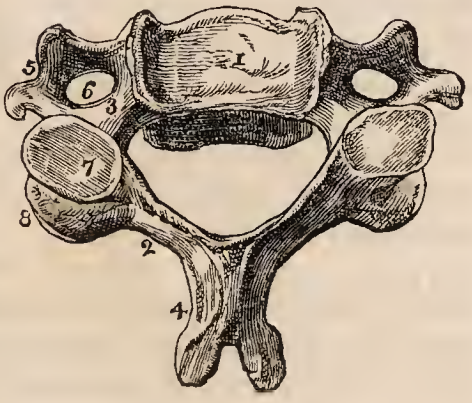

Fig. 1. Ein mittlerer Nackenwirbel, von oben aus gesehen. — 1. Obere Fläche des Körpers, in der Mitte concav, zu beiden Seiten scharfrandig. 2. Linker Schenkel. 3. Wurzel desselben; seine concave Oberfläche stellt die *Incisura intervertebralis superior* dar. 4. Der gespaltene *Processus spinosus*. 5. Der mit zwei Spitzen endende *Processus transversus*. 6. *Foramen vertebrale*. 7. *Processus articularis superior*. 8. *Processus articularis inferior*.

Unter den Halswirbeln giebt es drei von eigenthümlicher Gestalt, nämlich: der erste (*Atlas*), der zweite (*Epistropheus*), und der siebente (*Vertebra prominens*).

Der **Atlas** (deshalb so genannt, weil er den Kopf trägt) ist ein einfacher Knochenring ohne Körper, dagegen aus zwei Bogen und mehrern Fortsätzen bestehend. Der vordere Bogen (*Arcus anterior*) hat an seiner vordern Fläche einen Höcker (*Tuberculum anterius*) zur Anheftung des *Musc. longus colli*, und an seiner hintern Fläche eine leichte Vertiefung zur Einlenkung des Zahnfortsatzes des zweiten Halswirbels. Der hintere Bogen (*Arcus posterior*) ist länger und dünner, als der vordere, und von oben nach unten abgeflacht; in der Mitte hat er ein Rudiment von einem Dornfortsatze (*Tuberculum posterius*), und an seiner obern Fläche, unweit der Gelenkfortsätze, nach jeder Seite eine schwache Vertiefung (bisweilen ein wirkliches Loch), welche den obern Intervertebralausschnitt vertritt, und den ersten Cervicalnerv, wie auch die Vertebralarterie, vor ihrem Durchtritt durch die harte Hirnhaut, aufnimmt. Die Intervertebralausschnitte haben hier das Eigenthümliche, dafs sie hinter den Gelenkfortsätzen, und nicht, wie bei den übrigen Wirbeln, vor denselben sich befinden. Die Querfortsätze sind ansehnlich grofs, ungespalten, und von dem *Foramen vertebrale* durchbohrt. Die Gelenkfortsätze des Atlas liegen an seinen dicksten und stärksten Stellen, welche Seitenmassen (*Massae laterales*) genannt werden; die obern sind oval und concav, nach innen gerichtet, und bilden Gelenkgruben (*Cavitas condyloidea*) zur Aufnahme der Condylen des Hinterhauptsbeins, durch welche Gelenkverbindung das Nicken mit dem Kopfe möglich wird; die untern sind kreisförmig, fast horizontal liegend, und gestatten die drehende Bewegung des Kopfes. An

Fig. 2.

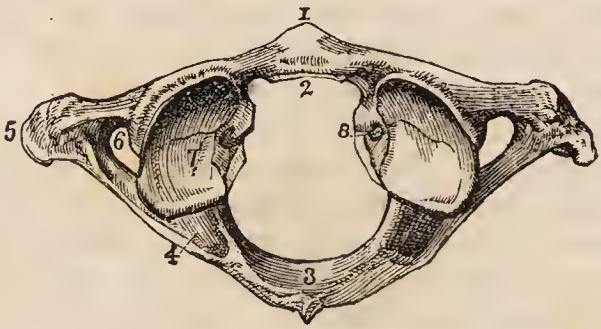

Fig. 2. Der Atlas, von oben gesehen. — 1. *Tuberculum anterius Atlantis.* 2. Vertiefung an der hintern Fläche des vordern Bogens, zur Gelenkverbindung mit dem Zahnfortsatz. 3. Hinterer Bogen mit dem rudimentären Dornfortsatz (*Tuberculum posterius*). 4. *Incisura intervertebralis.* 5. *Processus transversus.* 6. *Foramen vertebrale.* 7. *Cavitas condyloidea.* 8. Kleine Erhöhung zum Ansatz des *Ligament. transversum Atlantis.*

der innren Fläche der Seitenmassen, zunächst den Gelenkfortsätzen, befindet sich zu beiden Seiten eine kleine Erhöhung zum Ansatze für die beiden Enden des *Ligamentum transversum Atlantis*, welches den Atlas der Quere nach in zwei ungleiche Segmente theilt, von denen das vordere kleinere zur Aufnahme des Zahnfortsatzes, das hintere gröfsere zum Durchgange des Rückenmarks bestimmt ist.

Der **Epistropheus s. Axis** hat seinen Namen von einem Fortsatze, auf welchem der Kopf sich wie auf einem Zapfen dreht, und welcher Zahnfortsatz (*Processus odontoideus s. Dens*) genannt wird. Dieser ragt senkrecht von der obern Fläche des Körpers hervor, und bietet zwei Gelenkflächen dar, eine an der vordern Fläche zur Artikulation mit dem vordern Bogen des Atlas, und eine an der hintern Fläche für die Anheftung des *Ligamentum transversum*; aufserdem befindet sich zu jeder Seite seiner Spitze eine rauhe Vertiefung für das *Ligam. alare s. laterale*. Der Bogen des Epistropheus ist breit und stark, und mit einem langhervorragenden Dornfortsatz versehen. Die Querfortsätze sind blofs rudimentär, nicht gespalten; das *Foramen vertebrale* hat nicht, wie bei den andren Wirbeln, eine perpendikuläre, sondern eine schräge Richtung. Die obern Gelenkfortsätze befinden sich am Körper des Wirbels, zu beiden Seiten des Zahnfortsatzes; sie sind rundlich, und haben eine fast horizontale Lage, mit einer schwachen Senkung nach aufsen. Die untern Gelenkfortsätze dagegen sind nach abwärts und vorwärts gerichtet, wie in allen übrigen Halswirbeln. Die untere Fläche des sehr starken Körpers ist convex und wird von der concaven obern Fläche des dritten Wirbels aufgenommen.

Fig. 3.

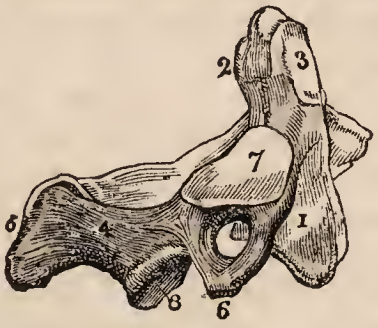

Der siebente Wirbel, **Vertebra prominens**, gleicht in seinem Aussehen schon einem obern Rückenwirbel. Seine Benennung rührt von seinem sehr langen Dornfortsatz her, der eine beträchtliche Hervorragung am untern Ende des Nackens bildet, und in eine ungespaltene, mit einem Höckerchen versehene Spitze ausläuft, an welche sich das *Ligamentum nuchae* anheftet.

Fig. 3. Der *Epistropheus*, von der Seite gesehen. — 1. Körper. 2. *Processus odontoideus.* 3. Vordere Gelenkfläche des Zahnfortsatzes zur Artikulation mit dem vordern Bogen des Atlas. 4. Rechter Schenkel des Bogens. 5. *Processus spinosus.* 6. *Processus transversus* mit dem *Foramen vertebrale.* 7. *Processus obliquus superior.* 8. *Proc. obliquus inf.*

In jedem Querfortsatze befindet sich ein kleines Loch für eine durchtretende Vertebralvene.

Rücken- oder Brustwirbel (*Vertebrae dorsales s. thoracicae*).

Der Körper der Rückenwirbel ist von vorn nach hinten länger, als von einer Seite zur andern, vorzüglich an den mittlern Rückenwirbeln; hinten ist er dicker, als vorn, und daselbst auf jeder Seite mit zwei halben Gelenkflächen für die Köpfchen zweier Rippen versehen. Die Wurzeln des Bogens sind stark, und dieser selbst breit; das *Foramen spinale* ist rund, und die *Incisura intervertebralis inf.* geräumig. Der Dornfortsatz ist lang, fast perpendikulär, und an seiner Spitze mit einem Höckerchen versehen. Die Querfortsätze sind dick, und schräg nach hinten gerichtet; an ihrer Spitze befindet sich ein kleiner Eindruck zur Aufnahme des Rippenhöckers. Die Gelenkfortsätze stehen vertikal, der obere seine Gelenkfläche vollständig nach hinten, der untere vollständig nach vorn kehrend.

Fig. 4.

Etwas Besonderes in ihrer Gestalt haben der erste, neunte, zehnte, eilfte und zwölfte Rückenwirbel. Der erste gleicht sehr dem letzten Halswirbel; sein Körper ist am breitesten von einer Seite zur andern, und oben concav; sein oberer Gelenkfortsatz hat eine schräge Richtung, und der Dornfortsatz steht horizontal; er besitzt eine vollständige Gelenkfläche für die erste, und eine halbe für die zweite Rippe. Der neunte hat nur Eine halbe Gelenk-

---

Fig. 4. Ein Rückenwirbel, von der Seite gesehen. — 1. Körper. 2, 2. Gelenkflächen für die *Capitula costae*. 3. Wurzel. 4. *Incisura intervertebralis sup.* 5. *Incis. intervertebral. inf.* 6. *Processus spinosus.* 7. Spitze des Querfortsatzes, mit einer Gelenkfläche für das *Tuberculum costae* versehen. 8. Die beiden obern, nach rückwärts gekehrten Gelenkfortsätze. 9. Die beiden untern, nach vorwärts gekehrten Gelenkfortsätze.

fläche auf jeder Seite. Der zehnte hat blofs Eine ganze Gelenkfläche auf jeder Seite. Der eilfte und zwölfte haben ebenfalls Eine ganze Gelenkfläche auf jeder Seite; diese beiden Wirbel sind in ihrer Form schon denen der Lendengegend ähnlich; ihre Querfortsätze sind sehr kurz und besitzen keine Gelenkvertiefung für einen Rippenhöcker; die Querfortsätze des zwölften Rückenwirbels sind ganz rudimentär.

Lenden- oder Bauchwirbel (*Vertebrae lumbales s. abdominales*).

Die Lendenwirbel sind die voluminösesten der ganzen Wirbelsäule. Ihr Körper ist breit und stark, vorn dicker, als hinten. Die Wurzeln des Bogens sind sehr stark, dieser selbst kurz und dick; die untern Intervertebralausschnitte sehr geräumig; das Rückenmarksloch grofs und oval; der Dornfortsatz dick und breit. Die Querfortsätze sind dünn, zugespitzt, und nur wenig nach hinten gerichtet. Die obern Gelenkfortsätze sind concav, nach hinten und innen gekehrt; die untern convex, nach vorn und aufsen gewandt. Der letzte Lendenwirbel weicht von den übrigen darin ab, dafs sein Körper sich stark nach hinten senkt, daher vorn breit, hinten schmal ist.

Fig. 5.

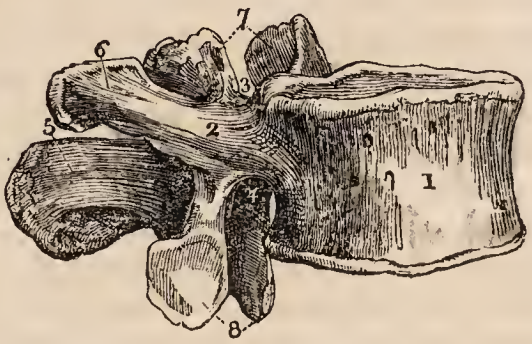

Allgemeine Betrachtungen. — Die Wirbelsäule, als Ganzes betrachtet, stellt zwei Pyramiden dar, die mit ihren Basen an einander liegen; eine obere, die von sämmtlichen wahren Wirbeln, vom zweiten Hals- bis zum letzten Lendenwirbel, eine untere, die vom Heiligen- und Steifsbein gebildet wird. Bei noch genauerer Betrachtung findet man, dafs die Wirbelsäule aus vier unregelmäfsigen Pyramiden, die theils mit ihren stumpfen Spitzen, theils mit ihren Basen an einander stofsen, zusammengesetzt ist; hierbei wird die Spitze der obersten Pyramide vom zweiten Halswirbel, und ihre Basis vom ersten Rückenwirbel gebildet; die zweite Pyramide steht umgekehrt, mit ihrer Basis am

---

Fig. 5. Ein Lendenwirbel, von der Seite gesehen. — 1. Körper. 2. Wurzel. 3. *Incisura intervertebral. sup.* 4. *Incis. intervertеb. inf.* 5. *Processus spinosus.* 6. *Processus transversus.* 7. *Processus articulares superiores.* 8. *Proc. articular. inferiores.*

ersten, und mit ihrer stumpfen Spitze am vierten Rückenwirbel; die dritte beginnt schmäler am vierten Rückenwirbel, und wird allmälig breiter bis zum fünften Lendenwirbel; und die vierte endlich wird vom Heiligen- und Steifsbein gebildet.

Die Körper der Wirbel sind in der Nackengegend breit, in der mittlern Rückengegend bedeutend schmäler, und in der Lendengegend wieder breiter. Die Bögen sind in der Nacken- und Rückengegend breit und so über einander geschichtet, dafs der untere Rand des obern stets den obern Rand des zunächst untern überragt; in der Lendengegend sind sie schmal, und lassen einen beträchtlichen Zwischenraum zwischen sich.

Die Dornfortsätze sind an den Halswirbeln horizontal; an den obern Rückenwirbeln werden sie allmälig immer schräger, und an den mittlern Rückenwirbeln vertikal und dachziegelförmig über einander geschichtet; an den untern Rückenwirbeln, wie an den Lendenwirbeln, sind sie wieder völlig horizontal. Die Querfortsätze, die sich in ihrer rudimentärsten Form am Epistropheus vorfinden, nehmen bis zum ersten Rückenwirbel immer mehr an Länge zu; an den Rückenwirbeln stehen sie schief nach hinten, und werden am eilften und zwölften plötzlich äufserst klein; an den ersten Lendenwirbeln werden sie alsdann wieder länger, und behalten an den untern dieselbe Länge bei. Die, durch das Aneinanderlegen je zweier Zwischenwirbelausschnitte gebildeten Zwischenwirbellöcher (*Foramina intervertebralia*) sind in der Nackengegend am kleinsten, und werden allmälig bis zum letzten Lendenwirbel immer gröfser. Zu beiden Seiten der Dornfortsätze, längs des ganzen Verlaufs der Wirbelsäule, erstreckt sich eine lange Grube (Wirbelgrube), die in der Cervicalgegend flach, in der Dorsal- und Lumbargegend tiefer ist, und in welcher die bedeutendsten Rückenmuskeln liegen.

Wird die Wirbelsäule von der Seite aus betrachtet, so bietet sie mehrere Krümmungen dar; die vorzüglichste, mit nach vorn gekehrter Concavität, befindet sich in der Dorsalgegend, zwei schwächere, nach vorn convexe, in der Cervical- und Lumbargegend, endlich eine nach vorn concave im Becken, durch die hintere Wölbung des Heiligen- und Steifsbeins. Aufser diesen Krümmungen nach vorn und hinten, zeigt sich in der Dorsalgegend noch eine leichte seitliche Ausbiegung, die mit ihrer Convexität nach der rechten Seite zu gekehrt ist.

Entwickelung. — Mit Ausnahme des Atlas, des Epistropheus und des siebenten Halswirbels entwickeln sich sämmtliche Wirbel aus drei Verknöcherungspunkten, von denen zwei den beiden Schenkeln, und einer dem Körper angehört. Erst später kommen dazu noch sechs fernere Knochenkerne, nämlich zwei für die beiden Querfortsätze, zwei (bisweilen in einen vereinigte) für den Dornfortsatz, und endlich einer für die obere, und einer für

die untere Fläche des Körpers. Der Atlas hat fünf Knochencentra: einen (bisweilen zwei) für den vorderen Bogen, zwei für die beiden Seitenmassen, und zwei für den hinteren Bogen. Der Epistropheus hat auch fünf Knochenkerne: einen (bisweilen zwei) für den Körper, zwei für den Zahnfortsatz, und einen für jeden Schenkel. Der siebente Halswirbel besitzt ebenfalls fünf, einen für den Körper, einen für jedes vordere Segment des Querfortsatzes, und einen für jeden Schenkel. — Die Verknöcherung der Wirbelbogen beginnt bei den obersten, und schreitet allmälig immer mehr nach unten fort; daher findet sich jene mangelhafte Entwickelungsform, die man mit *Spina bifida* bezeichnet, vorzüglich in der Lendengegend. Dagegen tritt die Verknöcherung der Wirbelkörper zuerst bei den mittelsten ein, und schreitet von da aus nach dem obern und untern Ende der Wirbelsäule zu fort; daher kommen Unvollkommenheiten in der Ausbildung der Körper entweder an den obersten oder untersten Wirbeln vor.

Insertion. — An den Atlas heften sich zehn Muskelpaare: *M. longus colli, rectus capitis anticus minor, rectus capitis lateralis, rectus capitis posticus minor, obliquus capitis superior* und *inferior, splenius colli, levator anguli scapulae, interspinalis primus* und *intertransversalis primus.*

An den Epistropheus heften sich eilf Paare: *M. longus colli, intertransversalis, rectus capitis posticus major, obliquus capitis inferior, interspinalis, semispinalis colli, multifidus spinae, levator anguli scapulae, splenius colli, transversalis colli* und *scalenus posticus.*

An die übrigen Wirbel zusammen heften sich zwei und dreifsig Muskelpaare: nach hinten *M. trapezius, latissimus dorsi, levator anguli scapulae, rhomboideus minor* und *major, serratus posticus superior* und *inferior, splenius, sacrolumbaris, longissimus dorsi, spinalis dorsi, cervicalis ascendens, transversalis colli, trachelomastoideus, complexus, semispinalis dorsi* und *colli, multifidus spinae, interspinales, supraspinales, intertransversales, levatores costarum;* — nach vorn *M. rectus capitis anticus major, longus colli, scalenus anticus* und *posticus, psoas major, psoas minor, quadratus lumborum, diaphragma, obliquus abdominis internus* und *transversus.*

Heiligen- oder Kreuzbein (*Os sacrum*).

Das Heiligenbein ist ein dreieckiger Knochen, der am untern Ende der Wirbelsäule liegt, und durch die Verschmelzung von fünf falschen Wirbeln entsteht. Man unterscheidet an ihm eine vordere und eine hintere Fläche, zwei seitliche Ränder, ein oberes und ein unteres Ende.

Die vordere Fläche ist concav und besitzt vier Querlei-

sten, welche den Ursprung des Knochens aus fünf früher getrennten Stücken andeuten. An den Enden dieser Linien befinden sich auf jeder Seite die vier vordern Kreuzbeinlöcher (*Foramina sacralia anteriora*), die von oben nach unten immer kleiner werden, und die vordern Sacralnerven hindurchtreten lassen. Die hervorstehende Kante, welche am obern Ende bemerkt wird, hat den Namen Vorberg (*Promontorium ossis sacri*) erhalten. — Die hintere Fläche ist convex. In ihrer Mittellinie befindet sich ein longitudinaler rauher Kamm, der durch die Rudimente der vier Dornfortsätze gebildet wird, während der fünfte unentwickelt bleibt, und an seiner Stelle sich der untere Ausgang des *Canalis sacralis* zeigt; seitlich neben dieser Oeffnung bemerkt man zwei Fortsätze, die als die beiden Kreuzbeinhörner (*Cornua sacralia*) bezeichnet werden, mit den Hörnern des Steifsbeins artikuliren, und als die Rudimente des fünften Dornfortsatzes zu betrachten sind. Der Mittellinie parallel, liegen auf jeder Seite die Oeffnungen der vier hintern Kreuzbeinlöcher (*Foramina sacral. poster.*); sie sind kleiner, als die vordern, und dienen den hintern Sacralnerven zum Durchgange.

Fig. 6.

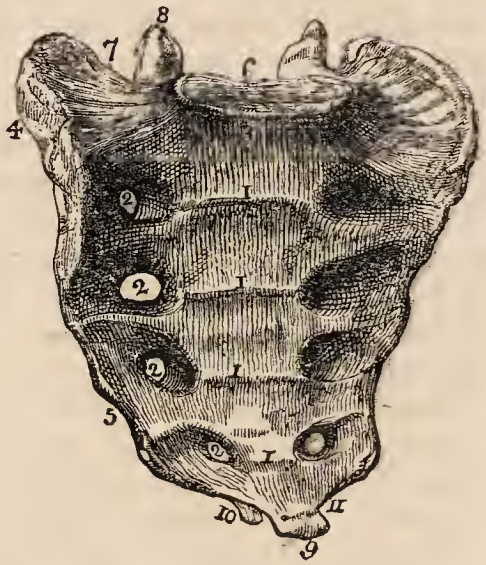

Die seitlichen Ränder stellen an ihrem obern Ende eine breite und ohrförmige Fläche dar, an welcher die Gelenkverbindung mit dem Hüftbeine Statt findet; nach unten läuft eine jede in eine scharfe Spitze aus, an welche sich das *Ligament. tuberoso-sacrum* und *spinoso-sacrum* festsetzen. — An dem obern Ende (auch die Basis genannt) befindet sich in der Mitte eine ovale

---

Fig. 6. Das Kreuzbein, von vorn gesehen. — 1, 1. Die Querleisten, an denen die Verschmelzung des Knochens Statt gefunden hat. 2, 2. *Foramina sacral. anter.* 3. *Promontorium oss. sacr.* 4. Ohrförmige Gelenkfläche zur Verbindung mit dem Hüftbeine. 5. Scharfe Spitze zum Ansatze der *Ligament. sacro-ischiadica.* 6. Gelenkfläche für den letzten Lendenwirbel. 7. Breite trianguläre Fläche für den *M. psoas* und *N. lumbo-sacralis.* 8. Gelenkfortsatz der rechten Seite. 9. Unteres Ende (*Apex*). 10. Ein Kreuzbeinhorn. 11. Der Ausschnitt, welcher in Verbindung mit dem Steifsbein ein Loch bildet.

Gelenkfläche, die der untern Fläche des Körpers des letzten Lendenwirbels entspricht; zu beiden Seiten bemerkt man eine breite, trianguläre Fläche, welche für den *Nervus lumbo-sacralis* und den *Musc. psoas major* bestimmt ist. Unmittelbar hinter der zur Verbindung mit dem Lendenwirbel bestimmten Gelenkfläche befindet sich der dreieckige Eingang in den *Canalis sacralis*, und zu jeder Seite dieser Oeffnung ein Gelenkfortsatz, der, gleich den obern Gelenkfortsätzen der Lendenwirbel, nach hinten und innen gekehrt ist; vor jedem Gelenkfortsatz zeigt sich ein Zwischen-Wirbelausschnitt. — Das untere Ende (auch die Spitze genannt) ist mit einer kleinen, ovalen Gelenkfläche zur Verbindung mit dem Steifsbein versehen; an jeder Seite derselben befindet sich ein Ausschnitt, der mit einem correspondirenden Ausschnitt am obern Rande des Steifsbeins das Loch für den Durchtritt des fünften Sacralnerven bildet.

Entwickelung. — Das Kreuzbein entsteht mit ein und zwanzig Ossificationspunkten; davon gehören jedem der drei obern Stücke fünf, nämlich einer dem Körper, zwei den beiden Seitentheilen, und zwei den beiden Schenkeln an, und jedem der beiden untern Stücke drei, nämlich einer dem Körper und zwei den beiden Seitentheilen.

Gelenkverbindung. — Mit vier Knochen: dem letzten Lendenwirbel, den beiden Hüftbeinen und dem Steifsbeine.

Insertion. — Es heften sich an das Heiligenbein sieben Muskelpaare: vorn der *M. pyriformis*, zur Seite der *coccygeus*, und hinten der *glutaeus maximus*, *latissimus dorsi*, *longissimus dorsi*, *sacro-lumbalis* und *multifidus spinae*.

Steifs- oder Schwanzbein (*Os coccygis s. Coccyx*).

Das Steifsbein (wegen der Aehnlichkeit mit einem Kuckucksschnabel *Coccyx*, κόκκυξ genannt) besteht aus vier kleinen Stükken, welche das Schwanzende der Wirbelsäule bilden. Das oberste derselben ist breit, und geht seitlich in zwei Querfortsätze aus; an seiner obern Fläche befindet sich eine ovale Gelenkfläche und zwei Fortsätze (*Cornua coccygea*), erstere zur Artikulation mit dem untern Ende des Kreuzbeins, letztere mit den Kreuzbeinhörnern. Die drei untern Stücke des Steifsbeins nehmen von oben nach unten an Gröfse ab, und sind häufig zu einem einzigen Knochen verschmolzen.

Entwickelung. — Aus vier Knochenkernen, von denen jedem einzelnen Stücke einer angehört.

Gelenkverbindung. — Mit dem Kreuzbein.

Insertion. — Es heften sich an das Steifsbein drei paarige und ein unpaarer Muskel: *M. glutaeus maximus*, *coccygeus*, die hintern Fasern des *levator ani* und der *sphincter ani*.

Kopfknochen (*Ossa capitis*).

Der Kopf oder Schädel ist als eine weitere Entwickelung des obern Theils der Wirbelsäule zu betrachten, und zerfällt in zwei Theile, in den Schädel im engern Sinne oder die Hirnschale (*Cranium*), und in den Gesichtstheil (*Facies*); jene eignet sich durch ihre Form, Struktur und Stärke zur Hülle und Decke fürs Gehirn, dieser zum Sitze für die bedeutendsten Sinnesorgane.

Die Hirnschale besteht aus acht getrennten Knochen, diese sind:

Ein Hinterhauptsbein,	Zwei Schläfenbeine,
Zwei Scheitelbeine,	Ein Keilbein,
Ein Stirnbein,	Ein Siebbein.

Hinterhauptsbein (*Os occipitale*).

Dieser Knochen liegt an dem hintern und untern Theile des Schädels, und hat eine unregelmäfsig viereckige Gestalt; man unterscheidet an ihm zwei Flächen, vier Ränder und vier Winkel.

Aeufsere Fläche. — Quer über die Mitte des Knochens, von

Fig. 7.

einem Seitenwinkel zum andren, verläuft eine vorspringende, nach oben convexe Leiste, *Linea semicircularis superior*, in

Fig. 7. Aeufsere Fläche des Hinterhauptsbeins. 1. *Linea semicircularis superior.* 2. *Protuberantia occipitalis externa.* 3.

deren Mitte sich eine Hervorragung, *Protuberantia occipitalis externa*, befindet, von welcher eine kleine Kante, *Crista occipitalis externa*, senkrecht nach abwärts steigt. Oberhalb und unterhalb der *Linea semicircularis superior* bietet der Knochen, zum Ansatze von Muskeln, eine rauhe Oberfläche dar. Ungefähr dreiviertel Zoll tiefer, als jene Linie, und mit ihr fast parallel, verläuft eine zweite Querleiste, *Linea semicircularis inferior*, unterhalb welcher sich das grofse Hinterhauptsloch (*Foramen magnum ossis occipitis*) befindet. Zu beiden Seiten dieses Loches, indefs mehr in seiner vordern Hälfte und die Oeffnung ein wenig überragend, zeigt sich ein oblonger Fortsatz, *Condylus s. Processus condyloideus*, mit einer Gelenkfläche zur Artikulation mit dem Atlas; beide Condylen nähern sich vorn einander, und haben ihre Gelenkflächen nach aufsen und abwärts gekehrt. Dicht hinter jedem Condylus bemerkt man eine unregelmäfsige Grube, *Fossa condyloidea*, welche von einem kleinen Loche, *Foramen condyloideum posterius*, durchbohrt wird, das für den Durchgang einer Vene in den *Sinus transversus* bestimmt ist; vor dem Condylus nach aufsen befindet sich ein andres Loch, *Foramen condyloid. anter.*, für den Austritt des *Nervus hypoglossus*. Neben jedem Condylus nach aufsen springt ein stumpfer Fortsatz, *Processus jugularis*, hervor, der an seinem vordern Rande einen Ausschnitt zeigt, welcher das *Foramen jugulare* bilden hilft. Nach vorn wird das *Foramen magnum* von einem dicken, viereckigen Knochenstück, *Processus s. Pars basilaris*, begränzt, dessen rauhe Oberfläche zum Ansatze der *Musc. Constrictores pharyngis sup.* und *medius* dient.

Innre Fläche. — Dieselbe wird durch zwei, sich rechtwinklig kreuzende Leisten, *Lineae eminentes cruciatae*, in vier Gruben getheilt, von denen die beiden obern, *Fossae cerebri*, die hintern Lappen des grofsen Gehirns, und die beiden untern, *Fossae cerebelli*, das kleine Gehirn aufnehmen. Von den vier Armen des Kreuzes besitzt der obere eine Furche für den *Sinus longitudinalis superior*, und dient selbst zur Anheftung der *Falx cerebri*; der untere Arm, *Crista occipitalis interna*, ist scharf und hervorstehend, hat neben sich eine seichte Furche für den *Sinus occipitalis posterior*, und dient der *Falx cerebelli* zum

---

Crista occipital. ext. 4. *Linea semicircul. inf.* 5. *Foramen magnum.* 6. *Processus condyloideus* der rechten Seite. 7. *Fossa condyloidea* nebst *Foram. condyl. post.* 8. *For. condyl. ant.*, durch den Rand des *Proc. condyl.* verdeckt. 9. *Processus jugularis.* 10. Einschnitt am vordern Rande des *Proc. jugul.* zur Bildung des *For. jugulare.* 11. *Processus basilaris.* 12, 12. Rauhe Erhabenheiten zum Ansatze der *Ligam. odontoid.*

Ansatze; die beiden seitlichen Arme haben jeder eine tiefe Furche für den *Sinus transversus*, und dienen dem *Tentorium cerebelli* zum Ansatze. An der Stelle, wo alle vier Arme zusammentreffen, befindet sich eine Hervorragung, *Protuberantia occipitalis interna*, welche der Protuberanz an der äufsern Fläche dieses Knochens entspricht, und neben ihr, da, wo die vier Furchen sich begegnen, ist eine flache Grube für das *Torcular Herophili*. Nach unten und vorn bemerkt man das *Foramen magnum*, das

Fig. 8.

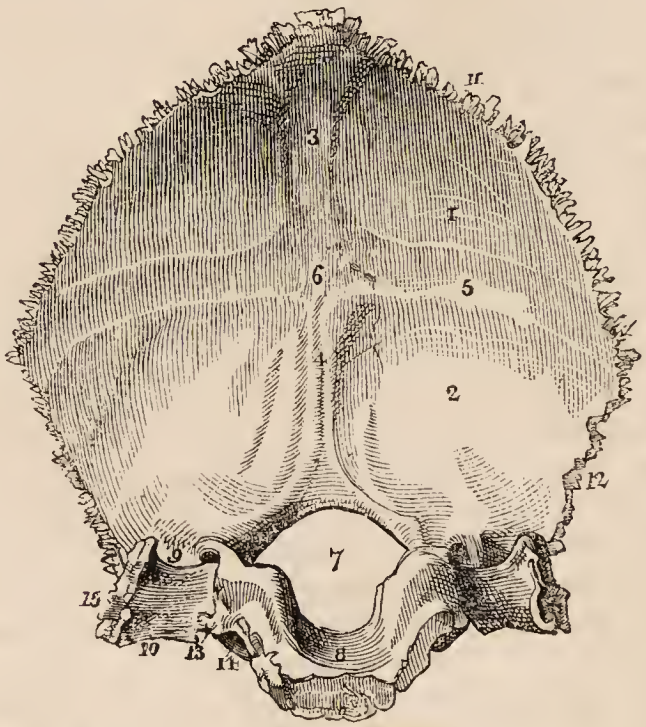

eine ovale Form hat, nämlich hinten breiter ist, als vorn; es treten durch dasselbe das verlängerte Mark, die *Nervi accessorii* und

---

Fig. 8. Innre Fläche des Hinterhauptsbeins. — 1. Linke *fossa cerebri*. 2. Linke *fossa cerebelli*. 3. Furche für den hintern Theil des *Sinus longitudin. sup.* 4. *Crista occipital. interna* zum Ansatze der *Falx cerebelli*, und Furche für den *Sinus occipitalis post.* 5. Furche für den linken *Sinus transversus*. 6. *Protuberantia occipital. int.* 7. *Foramen magnum*. 8. *Processus basilaris* mit der Vertiefung für die *Medulla oblongata*. 9. Grube am Ende der Furche für den *Sinus transversus*. 10. *Fossa jugularis*, und neben dieser, nach hinten und aufsen, der *Processus jugularis* (15). 11. Oberer Rand. 12. Unterer Rand. 13. Der Rand, welcher sich mit der *Pars petrosa* des Schläfenbeins verbindet. 14. *Foramen condyloid. anterius*.

die *Art. vertebrales.* An den seitlichen Rändern des *For. magnum* erscheinen zwei rauhe Erhabenheiten, die dem *Ligam. odontoideum* zum Ansatze dienen, und unmittelbar über diesen die innren Oeffnungen der *Foram. condyloid. ant.* Vorn wird das *Foram. magnum* von dem *Processus basilaris* geschlossen, der, zur Aufnahme der *Medulla oblongata*, von einer Seite zur andern concav ist. Zu beiden Seiten des *For. magnum*, einige Linien von ihm entfernt, bemerkt man eine Grube, als Ende des *Sulcus transversus*, vor derselben eine glatt ausgeschweifte Fläche, *Fossa jugularis*, welche zur Bildung des *For. jugulare* beiträgt, und zwischen beiden eine schwache, in einen stumpfen Fortsatz, *Processus jugularis*, auslaufende Leiste. In der *Fossa jugul.* wird die innre Oeffnung des *For. condyl. post.* sichtbar.

Die beiden obern Ränder sind stark gezähnt und tragen zur Bildung der Lambdanaht bei; die untern sind rauh, nicht gezähnt und stehen mit der *Pars mastoidea* des Schläfenbeins durch Schuppennaht oder Anlage in Verbindung. Der *Processus jugularis* und der äufsere Rand des *Processus basilaris* werden mit der *Pars petrosa* des Schläfenbeins durch Faserknorpel verbunden, lassen jedoch unregelmäfsige Zwischenräume, durch welche das *Foram. lacerum* gebildet wird.

Entwickelung. — Aus vier Ossificationspunkten; einem (bisweilen zweien) für den hintern, platten Theil des Knochens (auch die Schuppe genannt), einem für jeden Gelenktheil, und einem für den Basilartheil.

Verbindung. — Mit sechs Knochen; nämlich den beiden Scheitelbeinen, den beiden Schläfenbeinen, dem Keilbein und dem Atlas.

Insertion. — An das Hinterhauptsbein heften sich dreizehn Muskelpaare. An die rauhe Fläche oberhalb der *Linea semicircul. superior: Musc. occipito — frontalis;* an die *Linea semicircul. sup.* selbst: *trapezius* und *sternomastoideus;* an den Raum zwischen beiden semicircularen Linien: *complexus* und *splenius capitis;* an den Zwischenraum zwischen *Linea semicircul. inferior* und *Foramen magnum: rectus capitis posticus major* und *minor* und *obliquus capitis superior;* an den *Processus jugularis: rectus capitis lateralis;* endlich an den *Processus basilaris: rectus capitis anticus major* und *minor*, ferner *constrictor pharyngis superior* und *medius.*

Scheitel- oder Seitenwandbeine (*Ossa parietalia*).

Die Scheitelbeine liegen an der obern und seitlichen Wand des Schädels, und sind von viereckiger Gestalt; man unterscheidet an ihnen eine äufsere und eine innre Fläche, vier Ränder und vier Winkel. Der obere Rand (*Margo sagittalis*) ist gerade, und ver-

bindet sich mit demselben Rande des Scheitelbeins der andren Seite; der untere Rand (*Margo temporalis*) ist concav und scharf, und

Fig. 9.

verbindet sich mit dem Schläfenbein; der vordere Rand (*Margo coronalis*) ist concav, und verbindet sich mit dem Stirnbeine, und der hintere (*Margo lambdoideus*) ist etwas convex, und verbindet sich mit dem Hinterhauptsbeine.

Aeufsere Fläche. — An derselben bemerkt man zuvörderst eine längs des ganzen Knochens, von seinem vordern zum hintern Rande bogenförmig verlaufende Linie, *Linea semicircularis*, an welche sich die Aponeurose des *M. temporalis* ansetzt. Ein wenig höher, als diese Linie, fast im Centrum des Knochens, zeigt sich eine stärker hervorragende Stelle, *Tuber parietale*, welche den Ossificationspunkt des Knochens andeutet. Der Theil der Fläche, welcher oberhalb der *Linea semicircularis* liegt, ist rauh und wird von der *Galea aponeurotica* bedeckt; der Theil unterhalb derselben, *Planum semicirculare*, ist glatt und dient Fasern des *Musc. temporalis* zum Ursprunge. Dicht am innren Rande ungefähr des hintersten Dritttheils des Knochens, befindet sich das *Foramen parietale*, welches eine Vene in den *Sinus longitudinalis superior* durchläfst.

Fig. 9. Aeufsere Fläche des linken Scheitelbeins. — 1. *Margo superior s. sagittalis.* 2. *Margo inferior s. temporalis.* 3. *Margo anterior s. coronalis.* 4. *Margo posterior s. lambdoideus.* 5. *Linea semicircularis*, und dicht darüber das *Tuber parietale.* 6. *Foramen parietale.* 7. Vorderer unterer Winkel. 8. Hinterer unterer Winkel.

Innere Fläche. — Dieselbe ist durchweg glatt und bietet zahlreiche Furchen dar, welche den Verzweigungen der *Arteria me-*

Fig. 10.

ningea media entsprechen. Längs des obern Randes verläuft eine schmale Furche, die erst durch die Verbindung beider Scheitelbeine vollständig wird, und den *Sinus longitudin. sup.* aufnimmt. Neben ihr bemerkt man mehrere kleine Grübchen für die *Glandulae Pacchioni.*

Der vordere untere Winkel ist dünn und verlängert, und steht mit dem grofsen Keilbeinflügel in Verbindung. Auf seiner innren Fläche befindet sich eine sich verästelnde starke Furche, die nicht selten einen wirklichen Kanal darstellt, zur Aufnahme der *Art. meningea media.* Der hintere untere Winkel ist dick, und zeigt eine breite, flache Grube für den *Sinus transversus.*

Entwickelung. — Aus einem Ossificationspunkte.

Verbindung. — Mit fünf Knochen: nämlich mit dem Scheitelbeine der andren Seite, mit dem Hinterhaupts-, Stirn-, Schläfen- und Keilbeine.

Insertion. — Es heftet sich an das Scheitelbein nur ein

Fig. 10. Innre Fläche des linken Scheitelbeins. — 1. *Margo superior s. sagittalis.* 2. *M. inferior s. temporalis.* 3. *M. anterior s. coronalis.* 4. *M. posterior s. lambdoideus.* 5. Ein Theil der Furche für den *Sinus longitud. sup.* 6. Innre Oeffnung des *Foramen parietale.* 7. Vorderer unterer Winkel, an welchem man die Furche für den Stamm der *Art. meningea media* sieht. 8. Hinterer unterer Winkel mit einem Theil der Furche für den *Sinus transversus.*

Muskel, nämlich der *Musc. temporalis*; der *occipito-frontalis* gleitet über seine Oberfläche hinweg.

Stirnbein (*Os frontale*).

Das Stirnbein hat in seiner Gestalt einige Aehnlichkeit mit einer Muschelschale. Es liegt an der vordern Wand des Schädels, bildet allein den ganzen Vorderkopf, und trägt zur Bildung der Decke der Augen- und Nasenhöhlen bei. Demnach unterscheidet man an ihm einen obern oder Stirntheil (*Pars frontalis*), und einen untern, horizontalen oder Nasenaugenhöhlentheil (*Pars orbito-nasalis*), und beschreibt einen jeden nach seiner äufsern und innren Fläche, seinen Rändern und Fortsätzen.

Aeufsere Fläche. — An jeder der beiden seitlichen Hälften

Fig. 11.

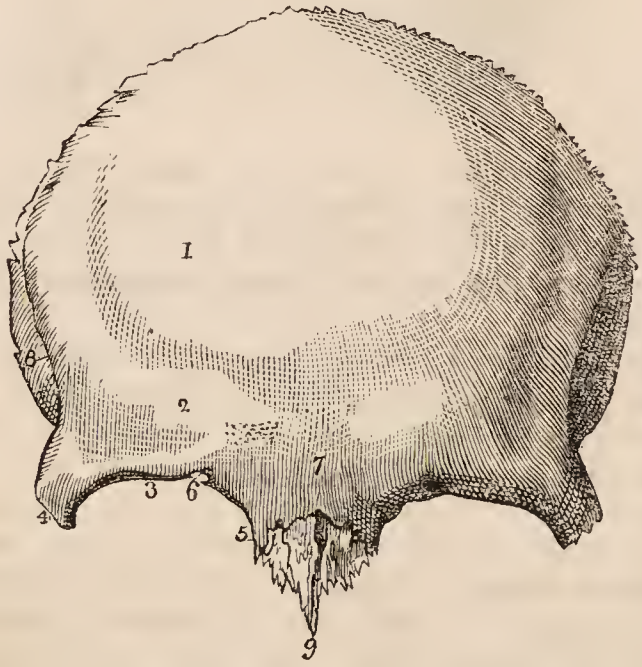

des Stirntheils, ziemlich in der Mitte derselben, bemerkt man

---

Fig. 11. Aeufsere Fläche des Stirnbeins. — 1. Sitz des *Tuber frontale* der rechten Seite. 2. *Arcus superciliaris.* 3. *Margo supraorbitalis.* 4. *Processus zygomaticus.* 5. Innres Ende des Augenhöhlenrandes. 6. *Incisura supraorbitalis,* fast zu einem *Foramen* geschlossen. 7. *Processus nasalis*; die sichtbare Auftreibung um die Nummer deutet die Stelle an, wo die Stirnhöhlen liegen. 8. *Crista frontalis externa,* vom *Processus zygomaticus* ausgehend. Die dunkler schattirte Stelle nach aufsen ist der Anfang des *Planum semicirculare.* 9. *Spina nasalis.*

eine Hervortreibung, Stirnhöcker (*Tuber frontale*), welche die Stelle bezeichnet, von der die Ossification ausgegangen ist. In einiger Entfernung unter jedem Stirnhöcker verläuft der Augenbraunbogen (*Arcus superciliaris*), der nach innen zu breiter ist, nach aufsen zu, unter bogenförmiger Krümmung, sich verschmälert; er dient den Augenbraunen zum Träger. Der Raum zwischen beiden Augenbraunbogen heifst Stirnglatze (*Glabella*) und dient dem *Musc. corrugator supercilii* zum Ursprunge. Unter jedem Augenbraunbogen bemerkt man den scharfen hervorragenden obern Augenhöhlenrand (*Margo supraorbitalis*), welcher nach aufsen in den stumpfen Wangenfortsatz (*Processus zygomaticus*), nach innen in eine dünnere Spitze ausgeht, und ungefähr in seiner Mitte, doch mehr nach innen zu, einen Ausschnitt, *Incisura supraorbitalis*, oder ein Loch, *Foramen supraorbitale*, für die *Arteria*, *Vena* und den *Nervus supraorbitalis* besitzt. Zwischen beiden obern Augenhöhlenrändern befindet sich ein rauher Fortsatz, *Processus nasalis*, der mit den Nasenbeinen in Verbindung steht. Vom *Processus zygomaticus* nach oben und hinten verläuft die scharfe äufsere Stirnleiste (*Crista frontalis externa*), welche den Anfang der *Linea semicircularis* des Scheitelbeins darstellt und einen Theil des *Planum semicirculare* von oben begränzt.

Der Nasen-Augenhöhlentheil (*Pars orbito-nasalis*) des Knochens besteht aus zwei horizontalen, dünnen Fortsätzen, *Partes orbitales*, welche das Dach der Augenhöhlen (*Lacunar orbitae*) bilden, und durch einen tiefen Ausschnitt, *Incisura ethmoidalis*, welcher das Siebbein aufnimmt, von einander getrennt sind. Der innre Rand jedes Augenhöhlentheils, welcher diesen Ausschnitt seitlich begränzt, zeigt mehrere Zellen, welche, vereint mit denen des Siebbeins, die Siebbeinzellen darstellen; aufserdem gehen quer durch diesen Rand selbst zwei Rinnen oder bisweilen Kanäle, die als *Foramen ethmoidale anterius* und *posterius* in die Augenhöhle münden; am vordern Ende dieses Randes befinden sich unregelmäfsige Oeffnungen, die in die Stirnhöhlen führen. Nach vorn wird der Siebbeinausschnitt von dem rauhen Rande des Nasenfortsatzes begränzt, dessen Spitze in der Mitte als Nasenstachel (*Spina nasalis*), und die Zacken an der Seite als *Alae laterales* bezeichnet werden. Auf der untern Fläche eines jeden Augenhöhlentheils bemerkt man nach aufsen zu, unmittelbar unter dem Jochfortsatz, eine rauhe Grube, *Fossa glandulae lacrymalis*, für die Thränendrüse; nach innen zu eine kleine Vertiefung, bisweilen ein Höckerchen, *Fossa s. Spina trochlearis*, an welchem die knorpelige Rolle des *Musc. obliquus superior* festsitzt.

Innere Fläche. — Längs der Mittellinie derselben, von unten nach oben, verläuft eine Leiste, *Crista frontalis*, die nach

oben zu immer schwächer wird und der *Falx cerebri* zum Ansatze dient; sie begränzt eine Furche, *Sulcus frontalis*, welche den *Sinus longitudinalis superior* aufnimmt. Am untern Ende dieser Leiste findet sich ein blindes Loch, *Foramen coecum*,

Fig. 12.

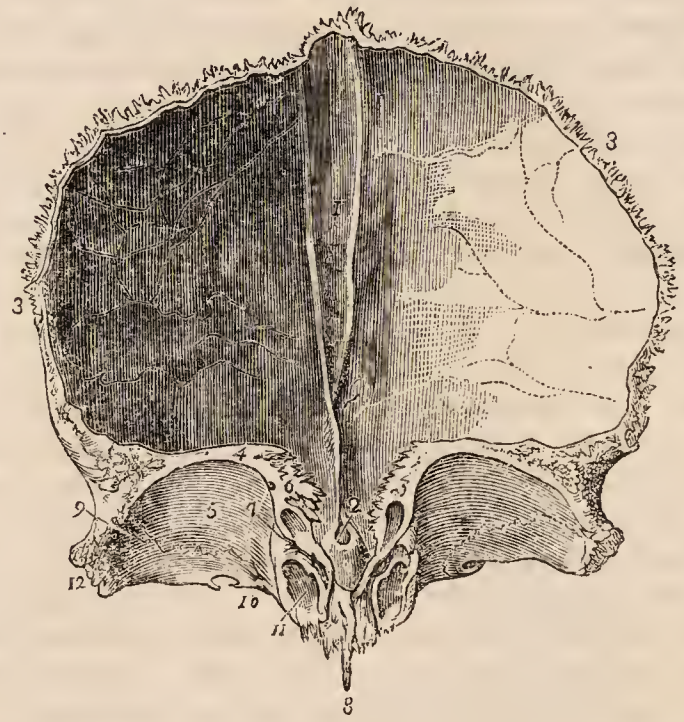

oder eine schmale Rinne, die erst durch eine entsprechende Rinne an dem sich anlegenden Siebbein vollständig zum Loche geschlossen wird; dasselbe nimmt einen Fortsatz der harten Hirnhaut auf, und dient bisweilen einer kleinen Vene, die mit den Nasenvenen communicirt, zum Durchgange. Zu beiden Seiten der *Crista frontalis* bemerkt man einige schwache Grübchen, welche für die Pacchionischen Drüsen bestimmt sind, und auf den Augenhöhlentheil

---

Fig. 12. Innre Fläche des Stirnbeins, in einer solchen Lage gezeichnet, dafs der Nasen-Augenhöhlentheil sichtbar wurde. — 1. *Crista frontalis interna* nebst ihrer Furche. 2. *Foramen coecum.* 3, 3. *Margo coronalis.* 4. Hinterer unterer Rand. 5. *Pars orbitalis* der linken Seite. 6. Zelliger Rand der *Incisura ethmoidalis.* 7. *Foramen ethmoidale anterius* und *posterius;* am *Foram. ant.* sieht man den Uebergang zum Canal. 8. *Spina nasalis.* 9. *Fossa glandulae lacrymalis.* 10. *Fossa trochlearis* für die Rolle des *Musc. obliquus oculi superior;* dicht daneben links erscheint die *Incisura supraorbitalis.* 11 Eine Oeffnung, die in die Stirnhöhlen führt. 12. *Processus zygomaticus.*

len eine Anzahl unregelmäfsiger Vertiefungen, *Impressiones digitatae*, die von den Windungen der vordern Lappen des Gehirns herrühren.

Der obere Rand des Knochens, *Margo coronalis*, ist dick und stark gezackt; in seiner Mitte, wo er auf den, mit einander verbundenen Scheitelbeinen aufliegt, ragt die äufsere Tafel über die innre hervor, wogegen an den Seiten, wo er von diesen Knochen bedeckt wird, die innre Tafel länger ist, als die äufsere. Der untere hintere Rand, der die Augenhöhlentheile von hinten begränzt, ist dünn, unregelmäfsig, schuppenartig, und steht mit dem Keilbein in Verbindung.

Entwickelung. — Aus zwei Ossificationspunkten, nämlich einem für jede Seitenhälfte.

Verbindung. — Mit zwölf Knochen: nämlich den beiden Scheitelbeinen, dem Keilbein, dem Siebbein, den beiden Nasenbeinen, den beiden Oberkieferbeinen, den beiden Thränenbeinen und den beiden Jochbeinen.

Insertion. — An das Stirnbein heften sich vier Muskelpaare: der *Musc. occipito-frontalis, orbicularis palpebrarum, corrugator supercilii* und *temporalis*.

Schläfenbeine (*Ossa temporalia*).

Das Schläfenbein bildet einen Theil der Seitenwand und der Basis des Schädels; man unterscheidet an ihm einen Schuppentheil, einen Warzentheil und einen Felsentheil.

Schuppentheil, *Pars squamosa.* — Derselbe bildet den vordern platten Theil des Knochens, ist dünn, durchsichtig, ohne Diploë. An seiner äufsern Fläche ist er glatt, dient daselbst den Fleischfasern des *Musc. temporalis* zur Anheftung, und hat an seinem hintern Rande den, bogenförmig nach vorn sich krümmenden, langen Jochfortsatz, *Processus zygomaticus s. malaris.* Am Ursprunge des untern Randes dieses Fortsatzes bemerkt man eine kleine Erhabenheit, an welche sich das *Ligamentum laterale externum mandibulae* anheftet, und eine von dieser aus horizontal nach hinten und innen gerichtete runde Hervorragung, *Tuberculum articulare;* diese ganze Partie wird als vordere oder untere Wurzel des Jochfortsatzes bezeichnet. Dagegen nennt man obere oder hintere Wurzel die vom obern Rande des Jochfortsatzes nach hinten und aufwärts laufende Leiste, die, indem sie in die *Linea semicircularis* übergeht, die Gränzscheide zwischen Schuppentheil und Warzentheil bildet, zugleich aber auch einen kurzen Schenkel (als mittlere Wurzel) gerade abwärts zur untern Wand des äufsern Gehörganges schickt. Zwischen beiden Wurzeln befindet sich eine tiefe ovale Grube, *Fossa articularis s. Cavitas glenoidea,* für den Gelenkkopf des Unterkiefers, und hinter dieser eine enge Spalte, *Fis-*

sura Glaseri, durch welche der *Nerv. Chorda tympani*, die *Arteria auditiva externa* und der *Musc. malleus externus* hindurchgehen. — Die innre Fläche des Schuppentheils zeigt mehrfache Vertiefungen von den Windungen des Gehirns, und eine

Fig. 13.

Furche für einen Ast der *Arteria meningea media*. — Der obere Rand (*Margo squamosus*) ist sehr dünn und schief abgeschnitten, so dafs die äufsere Tafel über die innre hervorragt, wodurch es möglich wird, dafs er schuppenartig den untern Rand des Scheitelbeins bedeckt, und mit ihm die Schuppennaht (*Sutura squamosa*) bildet. Der untere Rand ist dick und gezackt und steht mit dem grofsen Flügel des Keilbeins in Verbindung.

Warzen- oder Zitzentheil, *Pars mastoidea s. mammillaris*. — Derselbe bildet den hintern Theil des Knochens, ist dick und aufgetrieben, und besitzt eine Diploë aus

---

Fig. 13. Aeufsere Fläche des linken Schläfenbeins. — 1. *Pars squamosa s. Squama.* 2. *Pars mastoidea.* 3. *Apex* der *Pars petrosa.* 4. *Processus zygomaticus.* 5. Vordere Wurzel des Jochfortsatzes, die, sich nach innen biegend, zum *Tuberculum articulare* wird. 6. Obere Wurzel des Jochfortsatzes, die in die *Linea semicircularis* übergeht. 7. Der von der obern Wurzel des Jochfortsatzes nach abwärts steigende Schenkel. 8. *Foramen mastoideum.* 9. *Meatus auditorius externus.* 10. Andeutung der dicht hinter dem *Proc. mastoid.* liegenden *Incisura mastoidea.* 11. *Processus styloideus.* 12. *Processus vaginalis* des Griffelfortsatzes. 13. *Fissura Glaseri.* 14. Mündung der *Tuba Eustachii.*

weiten Zellen. Seine äufsere Fläche, zur Insertion von Muskeln bestimmt, ist rauh und sticht auffallend gegen die glatte, fast polirte Oberfläche des Schuppentheils ab; sie besitzt mehrere kleine Oeffnungen, durch welche Arterien und Venen hindurchgehen, und nahe am hintern Rande ein gröfseres, schräges Loch, *Foramen mastoideum*, das eine Vene in den *Sinus transversus* leitet. Letzteres fehlt indefs nicht selten am Schläfenbein, und findet sich dagegen am Hinterhauptsbein. Die untere rundliche und angeschwollene Partie des Warzentheils heifst Warzenfortsatz (*Processus mastoideus*), und besteht aus zahlreichen Zellen, die mit dem Gehörorgane zusammenhängen. Vor dem Warzenfortsatze, und unter der hintern Wurzel des Jochfortsatzes befindet sich eine grofse, ovale Oeffnung, der Eingang zum äufsern Ohr, *Meatus s. Porus acusticus externus*, umgeben von einem rauhen Rande, *Processus auditorius*. Dicht hinter dem Warzenfortsatz bemerkt man einen tiefen Einschnitt, *Incisura mastoidea*, und hinter diesem eine flache Furche, *Sulcus occipitalis*, zur Aufnahme der *Arteria occipitalis*. — An der innren Fläche des Warzentheils befindet sich eine breite, seichte Grube, *Fossa sigmoidea*, für den *Sinus transversus*, und in derselben ein Loch, als die innre Mündung des *Foramen mastoideum*. — Der obere Rand des Warzentheils ist gezähnt und verbindet sich mit dem hintern Winkel des Scheitelbeins; der hintere ist dick und minder ausgezackt, und steht mit dem *Margo mastoideus* des Hinterhauptsbeins in Verbindung.

Felsentheil, *Pars petrosa*. — Er hat seinen Namen von seiner sehr grofsen Härte und Dichtigkeit, und besitzt die Gestalt einer horizontal nach vorn in die Schädelhöhle hineinragenden dreiseitigen Pyramide, deren Basis an der innren Fläche des Felsenbeins liegt, und deren Spitze den dreieckigen Zwischenraum zwischen dem grofsen Flügel des Keilbeins und dem Hinterhauptsbeine einnimmt. Man unterscheidet an demselben drei Flächen, — eine

Fig. 14.

Fig. 14. Das linke Schläfenbein, von innen gesehen. — 1. *Pars squamosa*. 2. *Pars mastoidea*. Der dunkler schattirte Fleck un-

vordere, eine hintere und eine untere, und drei Kanten, — eine obere, eine vordere und eine hintere.

Flächen. — An der vordern Fläche, welche zugleich die hintere Wand der mittlern Schädelgrube bildet, bemerkt man, von der Basis nach der Spitze zu fortschreitend, zuvörderst eine quere Hervorwölbung, die von dem *Canalis semicircularis superior* im innren Ohr herrührt; dieser zunächst, etwas mehr nach vorn, ist eine Furche, die in eine unregelmäfsige Spalte, den *Hiatus canalis Fallopii*, führt, durch welchen der *Ramus petrosus superficialis major* vom *Nervus vidianus* in den Fallopischen Kanal zum Knie des *N. facialis* tritt; noch weiter vorn liegt eine zweite kleinere Queröffnung, welche die obere Mündung des *Canalis tympanicus* darstellt, und den, zur Jacobsonschen Anastomose tretenden, *Ramus petrosus superficialis minor* vom *Ganglion oticum* aufnimmt; endlich gegen die Spitze des Knochens hin erscheint ein weites Loch, als Ausgang des *Canalis caroticus*, und neben diesem nach aufsen und vorn, in dem Winkel zwischen *Pars petrosa* und *squamosa*, die schmale Oeffnung der *Tuba Eustachii*, welche durch eine dünne Knochenplatte von einem engen Kanale für den *Musc. tensor tympani* getrennt ist.

Die hintere Fläche bildet die vordere Gränze der hintern Schädelgrube. Ziemlich in ihrer Mitte befindet sich eine grofse, schiefe Oeffnung, der Eingang zum innren Gehörgange, *Meatus s. Porus acusticus internus;* derselbe führt in einen kurzen, sich sackförmig endigenden Kanal, in dessen Grunde man mehrere Oeff-

---

ter der Nummer deutet die innre Mündung des *Foramen mastoideum* an. 3. *Pars petrosa.* 4. Furche für einen Ast der *Art. meningea media.* 5. Der schräg abgeschnittene *Margo squamosus.* 6. *Processus zygomaticus.* 7. *Incisura mastoidea.* 8. *Sulcus occipitalis.* 9. *Fossa sigmoidea.* 10. Hervorwölbung an der vordern Fläche des Felsentheils, vom *Canalis semicircularis sup.* erzeugt. 11. Vordere Mündung des *Canalis caroticus.* 12. *Porus acusticus internus.* 13. Die nach aufwärts laufende Linie führt zu der Spalte für den Fortsatz der harten Hirnhaut; die nach abwärts steigende führt zu dem in der hintern Kante des Knochens versteckt liegenden *Aditus ad Aquaeductum cochleae;* die Nummer selbst bezeichnet das den *Aditus ad Aquaeductum vestibuli* bedeckende Knochenplättchen. 14. *Processus styloideus.* 15. *Foramen stylomastoideum.* 16. *Foramen caroticum.* 17. *Processus jugularis;* die gröfsere Vertiefung links ist die *Fossa jugularis*, und die kleinere rechts die Grube für den *Aditus ad Aquaed. cochleae.* 18. Einschnitt an der obern Kante, unweit der Spitze, über welchen der *Nerv. trigeminus* hinwegläuft. 19. Untere Spitze des Felsentheils, von welcher die *Musc. levator palati* und *tensor tympani* entspringen.

nungen bemerkt; nach oben eine gröfsere, durch welche der *Nervus facialis* in den *Canalis Fallopii* tritt, nach unten mehre kleinere, siebförmig durchlöcherte, welche den Aesten des *Nervus acusticus* als Durchgang zum Labyrinth dienen. Ueber dem *Porus acusticus int.*, und etwas nach hinten, befindet sich eine feine Querspalte und ein kleines Loch; jene ist für einen Fortsatz der harten Hirnhaut, dieses für eine kleine Vene bestimmt. Weiter nach hinten, und etwas nach unten, bemerkt man eine enge, von einem dünnen Knochenplättchen fast ganz verdeckte Spalte; dies ist der *Aditus ad Aquaeductum vestibuli*, der eine kleine Arterie und Vene für das *Vestibulum* hindurchläfst. Gerade unter dem *Porus acusticus*, an der hintern Kante des Knochens, liegt in einer Grube eine feine Oeffnung, *Aditus ad Aquaeductum cochleae*, durch welche eine Vene aus der *Cochlea* zur *Vena jugularis interna* hindurchtritt.

Die untere Fläche ist rauh und unregelmäfsig, und trägt zur Bildung der untern Fläche der Schädelbasis bei. In ihrem hintern Dritttheil ragt ein langer, spitzer Stachel, der Griffelfortsatz (*Processus styloideus*), nach unten hervor; derselbe ist bisweilen nur durch Knorpelmasse mit dem Knochen verbunden, und geht daher durch Maceration, besonders bei jungen Individuen, leicht verloren. Er ist an seiner Basis von einer rauhen, knöchernen Scheide, *Processus vaginalis*, umgeben, welche zugleich die *Fossa glenoidalis* von hinten begränzt, während deren vordere Wand vom *Tuberculum articulare*, und die hintere äufsere von dem rauhen Rande des *Processus auditorius* gebildet wird; daher ist auch derjenige Theil jener Gelenkgrube, welcher hinter der *Fissura Glaseri* liegt, und zur Aufnahme eines Theils der Ohrspeicheldrüse dient, uneben, dagegen der vor derselben liegende, zur Artikulation mit dem Gelenkkopfe des Unterkiefers eigentlich bestimmte, glatt. Dicht hinter dem Griffelfortsatz erscheint das *Foramen stylomastoideum*, als die äufsere Oeffnung des *Canalis Fallopii;* durch dasselbe tritt der *N. facialis* und die *A. stylomastoidea.* Weiter nach vorn, gegen die Spitze des Knochens zu, bemerkt man eine grofse, ovale Oeffnung, den Anfang des *Canalis caroticus*, durch welchen die *Art. carotis interna* und der Kopftheil des *N. sympathicus* hindurchgehen. Zwischen dem *Foramen stylomastoideum* und *Foram. caroticum* erscheint eine unregelmäfsige, der Quere nach verlaufende Grube, *Fossa jugularis*, welche zur Bildung des *Foramen jugulare* beiträgt. Dieselbe wird durch eine Leiste und einen spitzen Stachel, *Processus jugularis*, in zwei Hälften getheilt; auf jener Leiste, am hintern Rande des *Foramen caroticum*, bemerkt man eine feine Oeffnung, *Vallecula s. Fossula petrosa*, als Ausgang des *Canalis tympanicus*, durch welchen der *Ramus petrosus N. glossopharyngei* zur Jacobsonschen Anastomose tritt.

Kanten. — Die obere Kante ist scharf und dient dem *Ten-*

torium cerebelli zum Ansatze; hinten hat sie eine Furche für den *Sinus petrosus superior*, vorn, dicht an der Spitze, einen glatten Ausschnitt, über welchen der *N. trigeminus* hinwegläuft. Die vordere Kante zeigt die Mündung der knöchernen *Tuba Eustachii*, und bildet die hintere Gränze des *Foramen lacerum anterius*; an ihre scharfe Spitze heften sich die *Musc. tensor tympani* und *levator palati*. Die hintere Kante ist zum Theil gefurcht für den *Sinus petrosus inferior*, zum Theil vertieft als *Fossa jugularis*, und bildet die vordere Gränze des *Foram. lacerum posterius*.

Entwickelung. — Aus fünf Ossificationspunkten: einem für den Schuppentheil, einem für den Warzentheil, einem für den Felsentheil, einem für den äufsern Gehörgang, der beim Embryo einen besondren Ring, den *Annulus tympani* bildet, und einem für den Griffelfortsatz.

Verbindung. — Mit fünf Knochen: dem Hinterhaupts-, Scheitel-, Keil-, Unterkiefer- und Jochbeine.

Insertion. — Es heften sich an das Schläfenbein vierzehn Muskeln. An die *Pars squamosa: M. temporalis;* an den *Processus zygomaticus: masseter;* an den *Proc. mastoideus: occipito-frontalis, splenius capitis, sterno-mastoideus, trachelo-mastoideus, digastricus* und *retrahens auriculae;* an den *Proc. styloideus: M. stylo-pharyngeus, stylo-hyoideus, styloglossus*, und zwei Ligamente, *Ligam. stylo-hyoideum* und *stylomaxillare;* und an die *Pars petrosa: M. levator palati, tensor tympani* und *stapedius*.

Keilbein (*Os sphenoideum*).

Das Keilbein ist ein unregelmäfsiger Knochen, der an der Basis des Schädels zwischen den übrigen Knochen des Kopfes gewissermafsen eingekeilt liegt (daher der Vergleich mit einem Keil, *σφήν*), und sowohl zur Bildung der Hirnschale, als des Gesichts beiträgt. Es hat in seiner Gestalt einige Aehnlichkeit mit einer Fledermaus, die ihre Flügel ausgebreitet hält; man unterscheidet daher einen Körper, mehrere Flügel und Fortsätze.

Körper. — Er bildet das Centrum des Knochens, von dem die Flügel und Fortsätze abgehen, und zwar von seiner obern Fläche seitlich zwei kleinere dreieckige Platten, die kleinen Flügel (*Alae parvae s. Processus ensiformes*), von seinen beiden Seiten die ansehnlichern grofsen Flügel (*Alae magnae*), und von seiner untern Fläche nach abwärts die Gaumenflügel oder flügelförmigen Fortsätze (*Processus pterygoidei*). Wir unterscheiden an dem Körper drei Flächen: eine obere, eine vordere-untere und eine hintere.

Die obere Fläche zeigt an ihrem vordern Rande ein kleines vorspringendes Knochenplättchen, *Spina ethmoidalis*, und zu

beiden Seiten die *Alae parvae*. Nach hinten fortschreitend bemerkt man zuvörderst einen abgerundeten, queren Vorsprung, den Sattelwulst (*Tuberculum sellae equinae*), der das *Chiasma nervorum opticorum* trägt und nach jeder Seite in einen

Fig. 15.

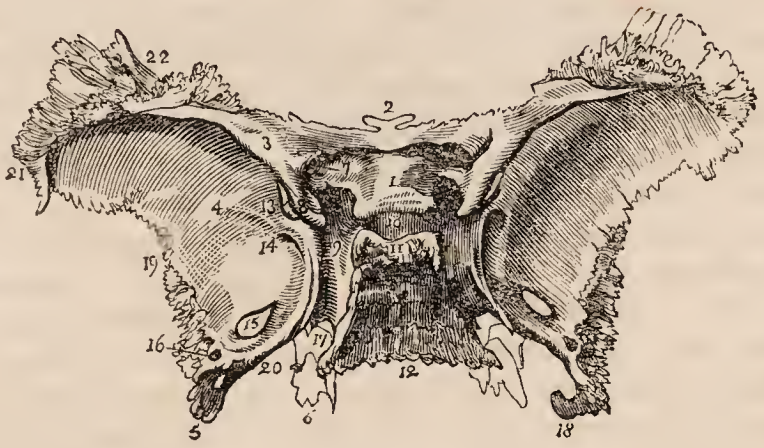

kleinen Höcker, *Processus clinoideus medius*, übergeht. Nach aufsen und vorn vom Sattelwulst befindet sich auf jeder Seite ein Loch, *Foramen opticum*, durch welches der *N. opticus* und die *A. ophthalmica* hindurchtreten. Hinter jedem dieser Löcher befindet sich ein spitz nach hinten hervorragender Höcker, *Processus clinoideus anterior*, der das hintere Ende des kleinen Flügels bildet. Zwischen jedem *Processus clinoid. anter.*

Fig. 15. Das Keilbein, von oben gesehen. — 1. Sattelwulst. 2. *Spina ethmoidalis.* 3. Kleiner Flügel der linken Seite. 4. *Superficies cerebralis* des linken grofsen Flügels. 5. *Spina angularis.* 6. Unteres Ende des flügelförmigen Fortsatzes der linken Seite. 7. *Foramen opticum.* 8. *Processus clinoideus anterior.* 9. *Sulcus caroticus.* 10. *Sella turcica.* 11. Sattellehne mit den *Processus clinoidei poster.* 12. Basilarende des Keilbeins. 13. Ein Theil der *Fissura orbitalis superior.* 14. *Foramen rotundum.* 15. *Foramen ovale.* 16. *Foram. spinosum.* 17. Der Winkel, welcher die Spitze der *Pars petrosa* des Schläfenbeins aufnimmt; in demselben befindet sich die hintere Mündung des *Canalis Vidianus.* 18. *Ala parva Ingrassiae.* 19. Aeufserer Rand des grofsen Flügels, der sich an den Schuppentheil des Schläfenbeins anlegt. 20. Der Theil vom innern Rande des grofsen Flügels, der das *Foramen lacerum anterius* von aufsen begränzt. 21. Der Theil des obern Randes des grofsen Flügels, der sich mit dem *Angulus sphenoidalis* des Scheitelbeins verbindet. 22. Der Theil desselben, der sich an den *Processus orbitalis* des Stirnbeins anlegt.

und der ihm zugekehrten Spitze des Sattelwulstes läuft eine flache Vertiefung, welche die letzte Windung der *A. Carotis interna* aufnimmt. Hinter dem Sattelwulst befindet sich eine tiefe Grube, der Türkensattel (*Sella turcica s. equina, s. Ephippium*), in welcher die *Hypophysis cerebri*, umgeben vom *Sinus circularis Ridleyi* ruht; dieselbe wird nach hinten von einer breiten, hervorstehenden Platte, der Sattellehne (*Dorsum ephippii*), begränzt, welche nach beiden Seiten in einen Höcker, *Processus clinoideus posterior*, ausläuft. Die hintere Fläche der Sattellehne ist schräg und wird daher Abdachung (*Clivus Blumenbachii*) genannt; zu jeder Seite derselben läuft eine breite Furche, *Sulcus caroticus*, die nach aufsen und hinten von einem dünnen, gebogenen Knochenplättchen, *Lingula*, begränzt wird, und zur Aufnahme der *Carotis interna* und des *Sinus cavernosus* bestimmt ist. Neben dieser Furche nach aufsen, wo die grofsen Flügel sich mit dem Körper verbinden, befinden sich vier Oeffnungen: am meisten nach vorn eine breite Spalte, *Fissura sphenoidalis s. orbitalis superior*, welche die grofsen und kleinen Flügel von einander trennt, und den *N. oculomotorius, abducens*, ersten Ast des *trigeminus* und *trochlearis*, nebst der *Vena ophthalmica* hindurchtreten läfst; zunächst nach hinten und unten das runde Loch (*Foramen rotundum*) für den zweiten Ast des *N. trigeminus;* noch weiter nach hinten das eirunde Loch (*Foramen ovale*) für den dritten Ast des *N. trigeminus;* endlich ganz nach hinten, an der *Spina angularis*, das Stachelloch (*Foramen spinosum*), für die *Art. meningea media.*

An der vordern und untern Fläche, die beide in einander fliefsen, läuft ziemlich in der Mitte eine scharfe Leiste herab, *Crista sphenoidalis*, die nach unten in einen zugespitzten Fortsatz, den Keilbeinschnabel (*Rostrum sphenoidale*), übergeht, der mit dem Pflugscharbein in Verbindung steht. Zu jeder Seite desselben befindet sich eine unregelmäfsige Oeffnung; diese führen in die Keilbeinhöhlen (*Sinus sphenoidales*) und werden zum Theil von zwei dünnen Knochenlamellen, die Tuten (*Cornua sphenoidalia s. Ossicula Bertini*), verschlossen. Neben den Oeffnungen der Keilbeinhöhlen bemerkt man die äufsern Mündungen der *Foramina optica, Fissurae sphenoidales* und *Foram. rotunda*, ferner die kleinen und grofsen Flügel; nach unten zu die flügelförmigen Fortsätze.

Die hintere Fläche ist rauh und liegt an der vordern Fläche des *Processus basilaris* des Hinterhauptsbeins, mit welcher sie beim Erwachsenen gewöhnlich ganz vollständig verschmolzen ist, weshalb auch Keilbein und Hinterhauptsbein von Sömmering und Meckel als ein einziger, zusammengehöriger Knochen, unter dem Namen *Os spheno-occipitale*, beschrieben worden sind.

Zu beiden Seiten dieser Fläche sieht man die hintern Mündungen des *Canalis Vidianus*.

Fig. 16.

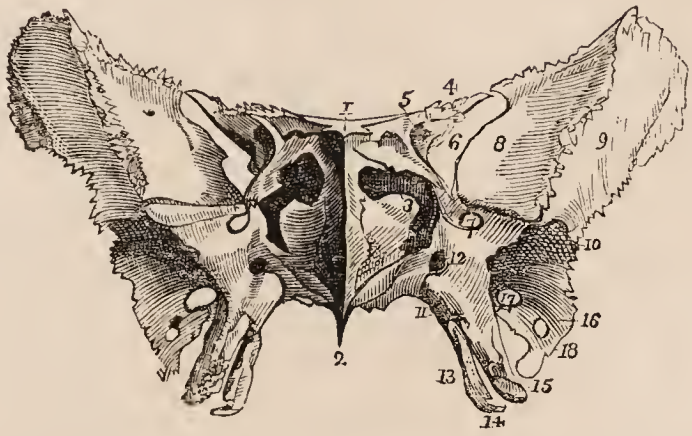

Kleine Flügel. — Sie sind platt und von dreieckiger Gestalt, gehen mit ihrer Basis von dem vordern Theil der obern Fläche des Keilbeinkörpers aus, und kehren ihre Spitze, allmälig immer schmäler werdend, nach aufsen. Ihr vorderer Rand ist unregelmäfsig gezähnt; der hintere ist glatt und ragt frei in die Schädelhöhle hinein, sein inneres Ende geht nach hinten in den *Processus clinoideus anterior* über, der von einem kleinen Knochensäulchen getragen wird, von dem die meisten Augenmuskeln entspringen. Die kleinen Flügel bilden den hintern Theil des Daches der Augenhöhlen; ihre Wurzel wird vom *Foramen opticum* durchbohrt.

Grofse Flügel. — Man unterscheidet an ihnen drei Flächen: eine hintere, concave, dem Gehirn zugekehrte, *Superficies cerebralis*, welche zur Bildung der mittlern Schädelgrube beiträgt; eine vordere, unregelmäfsig viereckige, *Superf. orbitalis*, welche den hintern Theil der äufsern Wand der Orbita bildet; und eine äufsere, *Superf. temporalis*, welche durch eine

---

Fig. 16. Das Keilbein, von vorn und unten gesehen. — 1. *Spina ethmoidalis.* 2. *Rostrum sphenoidale.* 3. *Cornu sphenoidale* der linken Seite. 4. Kleiner Flügel. 5. Vordere Mündung des *Foramen opticum.* 6. *Fissura orbitalis superior.* 7. *Foramen rotundum.* 8. *Superficies orbitalis* des grofsen Flügels. 9. *Superficies temporalis* desselben 10. *Crista pterygoidea.* 11. *Sulcus pterygoideus.* 12. Vordere Mündung des *Canalis Vidianus.* 13. *Lamina interna* des *Processus pterygoideus.* 14. *Hamulus pterygoideus.* 15. *Lamina externa* des *Proc. pteryg.* 16. *Foramen spinosum.* 17. *Foramen ovale.* 18. *Ala parva Ingrassiae.*

Querleiste in zwei Felder getheilt wird, in ein oberes, das die *Fossa temporalis*, und in ein unteres, das die *Fossa zygomatica* bilden hilft. Von dieser Querleiste, die man *Crista pterygoidea* nennen kann, und die sich nach vorn öfters in eine ansehnliche Spitze, *Tuberculum spinosum*, verlängert, entspringt der obere Kopf des *Musc. pterygoideus externus*. — Die grofsen Flügel enden jeder nach hinten in einen spitzen Fortsatz, *Processus spinosus s. Spina angularis*, der genau in den Winkel zwischen Schuppen- und Felsentheil des Schläfenbeins pafst. An der Basis dieses Fortsatzes bemerkt man das *Foramen ovale*, weiter nach hinten das *Foramen spinosum*, und an seiner Spitze einen kurzen, nach abwärts gerichteten Stachel, *Ala parva Ingrassiae*, von welchem der *Musc. tensor palati mollis* entspringt. Der äufsere Rand der *Spina angularis* ist rauh und steht, wie der übrige Theil des äufsern Randes dieses Flügels, mit dem untern Rande der *Pars squamosa* des Schläfenbeins in Verbindung; der innre Rand ist glatt und bildet die vordere Gränze des *Foramen lacerum anterius*, zeigt auch eine seichte Vertiefung zur Aufnahme der *Tuba Eustachii*.

Flügelförmige Fortsätze. — Sie steigen senkrecht von der Grundfläche der grofsen Flügel nach abwärts, und bilden an der Schädelbasis die seitliche Begränzung der hintern Nasenöffnung. Ein jeder dieser Fortsätze besteht aus zwei Platten, *Laminae s. Alae pterygoideae*, einer äufsern und einer innren. Die äufsere Platte ist breit und dünn, und dient mit ihrer äufsern Fläche dem *Musc. pterygoideus externus*, mit ihrer innren dem *M. pterygoideus internus* zum Ansatze; sie wird bisweilen von einem Loche durchbohrt, das aber häufig durch eine kleine Brücke, die von ihr zur *Spina angularis* hingeht, gebildet wird. Die innre Platte ist länger und schmäler, und endet nach unten in einen rückwärts gekrümmten, hakenförmigen Fortsatz, *Hamulus pterygoideus*, um den die Sehne des *Musc. tensor palati* sich herumschlägt; wo sie oben von dem Körper des Keilbeins abgeht, zeigt sich ein, nach innen hervorragendes Knochenplättchen, *Processus vaginalis*, das zur Befestigung des Vomer dient. Hinten stehen beide Platten von einander ab und bilden dadurch eine Rinne, *Fossa pterygoidea;* an der vordern Fläche, wo sie mit einander verschmolzen sind, verläuft von oben nach unten eine Furche, *Sulcus pterygoideus s. pterygopalatinus*, die mit einer entsprechenden Furche am Gaumenbein und mit dem sich nach aufsen zu anlegenden Oberkiefer einen vollständigen Kanal, *Canalis pterygopalatinus*, bildet; am untern Ende befindet sich zwischen beiden Platten ein Ausschnitt, *Fissura pterygoidea*, der den *Processus pyramidalis* des Gaumenbeins aufnimmt. Die Wurzel eines jeden flügelförmigen Fortsatzes wird von einem, gerade von vorn nach hinten laufenden Kanal, *Canalis vidianus*,

durchbohrt, durch welchen der *N. petrosus superficialis major* und *N. petrosus profundus* aus der *Fossa pterygopalatina* zur Schädelhöhle gelangen; unweit der vordern Mündung desselben, nach aufsen zu, ist eine seichtere Stelle, auf welcher das *Ganglion sphenomaxillare* ruht.

Entwickelung. — Aus zwölf Ossificationspunkten: vier für den Körper, nämlich zwei für seine vordere, und zwei für seine hintere Partie; vier für die grofsen und kleinen Flügel; zwei für die äufsern Platten der flügelförmigen Fortsätze, und zwei für die *Cornua sphenoidalia.*

Verbindung. — Mit zwölf Knochen: sämmtlichen Kopfknochen und fünf Gesichtsknochen, nämlich den beiden Wangen-, beiden Gaumenbeinen und dem Pflugscharbein.

Insertion. — Es heften sich an das Keilbein zwölf Muskelpaare: *M. temporalis, pterygoideus externus, pterygoideus internus, constrictor pharyngis superior, tensor palati, laxator tympani, levator palpebrae, obliquus oculi superior, rectus oc. superior, rectus. oc. inferior, rectus oc. internus, rectus oc. externus.*

Siebbein (*Os ethmoideum*).

Dieser quadratförmige, zellige Knochen liegt zwischen den Augenhöhlen, hinter der Nase, und wird an seiner obern Fläche siebförmig von einer Anzahl kleiner Löcher durchbohrt, die ihm seinen Namen (ἠθμός, Sieb) gegeben haben. Er besteht aus einer mittlern, senkrecht herabsteigenden Platte, *Lamina perpendicularis,* und zwei Seitentheilen, *Massae laterales s. Labyrinthi.*

Die *Lamina perpendicularis* ist eine dünne Lamelle, die mit dem Pflugscharbein und dem Knorpel der Nasenscheidewand zusammenhängt, und zur Bildung der letztern beiträgt. Nach oben ragt von ihr ein dicker, starker Fortsatz, der Hahnenkamm (*Crista galli*), hervor, der in die Schädelhöhle hineinreicht und der *Falx cerebri* zum Ansatze dient; derselbe ist an seinem vordern dickern Rande in zwei kleine Häkchen, *Hamuli frontales s. Processus alares*, gespalten, die sich in entsprechende Vertiefungen des Stirnbeins legen. Von der Basis des Hahnenkamms geht horizontal, als obere Decke des Knochens, eine dünne, von den erwähnten Löchern, *Foramina cribrosa,* durchbohrte Platte ab, die Siebplatte (*Lamina cribrosa*), auf welcher die Geruchsnerven verlaufen, und durch deren Löcher Aeste dieses Nerven, ferner der *N. nasalis* vom ersten Ast des *Trigeminus* in die Nasenhöhle treten. Auch dient die Siebplatte zur Verbindung der beiden Labyrinthe mit der Perpendikularplatte.

An jedem Labyrinthe kann man mehrere Flächen und Rän-

der unterscheiden. Die innre Fläche, auch *Lamina nasalis* genannt, stellt eine unebne, leicht convexe Wand dar, welche den obern Theil der Nasenhöhle von aufsen begränzt. In ihrem hintern Umfange bemerkt man eine horizontale Rinne, den obern Nasengang (*Meatus narium superior*), deren Decke von einer dünnen, etwas nach innen umgerollten Knochenplatte, der obern Muschel (*Concha superior*), und deren Boden von einer ähnlichen, aber längern und nach aufsen umgerollten Platte, der mittlern Muschel (*Concha media*), gebildet wird; der Raum unmittelbar unter der letztern heifst mittlerer Nasengang. Die äufsere Fläche stellt eine glatte viereckige Platte dar, die wegen ihrer Zartheit *Lamina papyracea* genannt wird; sie bildet den gröfsten Theil der innren Wand der Augenhöhle. Der obere Rand ist unregelmäfsig und mit Zellen versehen, die mit entsprechenden Zellen an dem Rande der *Incisura ethmoidalis* des Stirnbeins zusammenpassen; an demselben befinden sich zwei Ausschnitte, oder bisweilen vollständige Kanäle, die als *Foramen ethmoidale anterius* und *posterius* in die Augenhöhle münden. Die untere Fläche wird nach innen von dem untern Rand der mittlern Muschel, nach aufsen von einer concaven, unregelmäfsigen Grube, der obern Hälfte des mittlern Nasengangs, gebildet. Die vordere sowohl, als die hintere Fläche zeigt eine Menge unvollständiger Zellen; die der erstern werden von dem Oberkiefer- und Thränenbeine, die der letztern vom Keil- und Gaumenbeine geschlossen. — Die eigentliche Masse der Labyrinthe besteht ebenfalls aus vielen unregelmäfsigen, von dünnen Knochenplatten gebildeten Zellen, die durch eine dünne Querwand in die vordern

Fig. 17.

Fig. 17. Das Siebbein, von oben und hinten gesehen. — 1. *Lamina perpendicularis.* 2, 2. *Labyrinthi.* 3. *Crista galli.* 4. *Lamina cribrosa* der linken Seite, an der die *Foramina cribrosa* sichtbar sind. 5. Die links abgehende Linie führt zu dem zwischen 6. und 7. befindlichen *Meatus narium superior.* 6. *Concha superior.* 7. *Concha media.* 8. *Lamina papyracea.* 9. Oberer Rand des Labyrinths mit einem vordern und einem hintern Siebbeinloche. 10. Andeutung der Concavität der *Concha media*, unter welcher der *Meatus narium medius* sich befindet.

und in die hintern Siebbeinzellen getheilt werden. Die vordern, deren es eine gröfsere Anzahl giebt, communiciren mit den Stirnbeinhöhlen und münden, ebenso wie diese, in den mittlern Nasengang; von ihnen geht der *Processus uncinatus* gegen die untere Nasenmuschel herab. Die hintern, deren Zahl geringer ist, münden mit den Keilbeinhöhlen in den obern Nasengang.

Entwickelung. — Aus drei Ossificationspunkten: einem für jedes Labyrinth, und einem für die Perpendikularplatte.

Verbindung. — Mit dreizehn Knochen: nämlich zwei Kopfknochen: Stirn- und Keilbein, und eilf Gesichtsknochen: zwei Nasen-, Oberkiefer-, Thränen- und Gaumenbeinen, zwei untern Muscheln und dem Pflugscharbein.

Insertion. — Findet am Siebbein nicht Statt.

Gesichtsknochen (*Ossa faciei*).

Das Gesicht besteht aus vierzehn Knochen; diese sind:

Zwei Nasenbeine,	Zwei Gaumenbeine,
Zwei Oberkieferbeine,	Zwei untere Muscheln,
Zwei Thränenbeine,	Ein Pflugscharbein,
Zwei Jochbeine,	Ein Unterkiefer.

Nasenbeine (*Ossa nasalia*).

Die Nasenbeine (Fig. 18.) stellen zwei schmale, länglich viereckige Knochen dar, die durch ihre Vereinigung den Rücken und die Wurzel der Nase bilden. Sie sind an ihrer äufsern Fläche convex und werden daselbst von Löchern für kleine Arterien und Venen durchbohrt; ihre innre Fläche ist ein wenig concav und mit einer Furche versehen, die den *N. ethmoidalis* aufnimmt. Sie haben ein oberes schmäleres und dickeres Ende, *Radix*, das mit seinen Zacken in den Nasenfortsatz des Stirnbeins eingreift; nach unten werden sie breiter und dünner und enden in einen scharfen Rand, welcher den obern Theil der *Apertura pyriformis* bildet und den Nasenknorpeln zur Befestigung dient.

Entwickelung. — Aus einem Ossificationspunkte für jedes Nasenbein.

Verbindung. — Mit vier Knochen: dem Stirnbein, Siebbein, Nasenbeine der andren Seite und Oberkiefer.

Insertion. — Die *M. pyramidalis nasi* und *compressor nasi* stehen zwar mit dem Nasenbeine in Berührung, jedoch heftet sich kein Muskel eigentlich an dasselbe an.

Oberkieferbeine (*Ossa maxillaria superiora*).

Die Oberkiefer sind, nächst dem Unterkiefer, die stärksten Gesichtsknochen; indem sich beide an einander legen, bilden sie die ganze obere Gesichtshälfte und tragen aufserdem zur Bildung der Nase, der Augenhöhlen, der Wangen und des Gaumens bei. Man unterscheidet an einem jeden einen Körper und vier Fortsätze.

Körper. — Er ist von unregelmäfsig dreieckiger Gestalt und besitzt in seinem Innren eine weite Höhle, die Oberkieferhöhle (*Sinus maxillaris s. Antrum Highmori*). Es lassen sich an ihm vier Flächen unterscheiden: eine äufsere (*Planum faciale*), eine innre (*Pl. nasale*), eine hintere (*Pl. zygomaticum s. temporale*) und eine obere (*Pl. orbitale*).

Die äufsere Fläche, zugleich die vordere, ist unregelmäfsig concav und zeigt in ihrer Mitte eine stärkere Vertiefung, *Fossa canina s. Fovea maxillaris*, die zweien Muskeln, dem *M. compressor nasi* und *levator anguli oris* zum Ursprunge dient. Unmittelbar über dieser Grube erscheint das *Foramen infraorbitale*, als äufsere Mündung des *Canalis infraorbitalis*, durch welchen *Art.*, *Ven.* und *Nerv. infraorbitalis* hindurchgehn; über dieser Oeffnung verläuft in horizontaler Richtung der untere Augenhöhlenrand (*Margo infraorbitalis*), der nach aufsen in die rauhe Verbindungsfläche des Jochfortsatzes, nach innen in den aufsteigenden Nasenfortsatz übergeht. Ungefähr in der Mitte des innren Randes dieser Fläche befindet sich ein tiefer Ausschnitt, *Incisura na-*

Fig. 18.

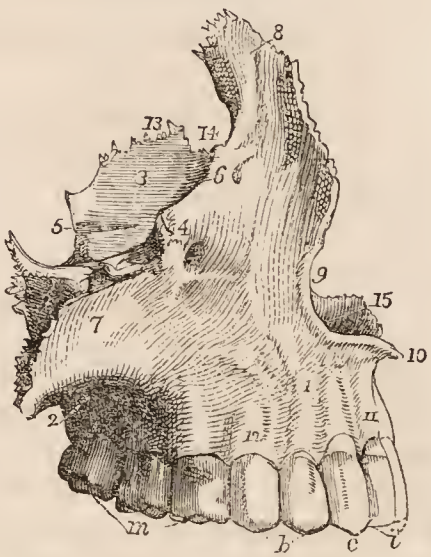

Fig. 18. Der rechte Oberkiefer, von der Seite aus gesehen. — 1. *Planum faciale;* die Nummer befindet sich in der *Fossa canina.* 2. *Planum zygomaticum.* 3. *Planum orbitale.* 4. *Foramen infraorbitale.* 5. Hinterer Eingang zum *Canalis infraorbitalis.* 6. *Margo orbitalis inferior.* 7. *Processus zygomaticus.* 8. *Proc. nasalis.* 9. *Incisura nasalis.* 10. *Spina nasalis anterior.* 11. *Fossa incisiva.* 12. *Proc. alveolaris.* 13. Innrer Rand der Orbitalfläche, der sich mit dem Sieb- und Gaumenbeine verbindet. 14. *Sulcus lacrymalis.* 15. *Proc. palatinus.* *i.* Die beiden Schneidezähne. *c.* Der Eckzahn. *b.* Die beiden vordern Backenzähne. *m.* Die drei hintern Backenzähne.

salis, um die vordere Nasenöffnung (*Apertura pyriformis*) zu bilden; das untere Ende dieses Ausschnitts geht in eine scharfe Spitze, *Spina nasalis anterior*, über. Unter dieser, und über den beiden obern Schneidezähnen bemerkt man eine Vertiefung, *Fossa incisiva*, in welcher der *M. depressor alae nasi* entspringt; die *Fossa incisiva* wird von der *Fossa canina* durch eine perpendikuläre Firste geschieden, welche dem Verlauf der Wurzel des Eckzahns entspricht. — Diese Fläche wird nach unten vom *Processus alveolaris*, der die Zähne des Oberkiefers aufnimmt, begränzt, und von der hinteren Fläche zum Theil durch den starken *Processus zygomaticus* getrennt.

Die innre Fläche zeigt eine grofse unregelmäfsige Oeffnung, die in das *Antrum Highmori* führt; diese wird, bei völliger Aneinanderfügung der Schädelknochen, fast ganz vom Siebbein, Gaumenbein, Thränenbein und der untern Muschel geschlossen. Die Highmorshöhle selbst ist von ziemlich dreieckiger Gestalt, entsprechend der äufsern Form des Körpers des Knochens; an ihren Wänden befinden sich zahlreiche Einfurchungen für die Verästlungen des *N. maxillaris superior*, und nach unten einige konische Hervorragungen, die von den Wurzeln des ersten und zweiten Backenzahnes herrühren. Vor dem Eingange zur Highmorshöhle, an der Wurzel des Nasenfortsatzes, befindet sich eine horizontale rauhe Leiste, *Crista turbinalis inferior*, an der die untere Muschel festsitzt; die breite Vertiefung über dieser Leiste gehört dem mittlern Nasengange, die unter derselben dem untern Nasengange an. Zwischen dem Nasenfortsatze und dem Eingang zur Highmorshöhle läuft eine tiefe Rinne, *Sulcus lacrymalis*, welche, in Verbindung mit dem *Processus lacrymalis* der untern Muschel und mit dem Häkchen des Thränenbeins, zum Nasenkanal (*Canalis lacrymalis s. nasalis*) wird. — Der obere Rand dieser Fläche ist unregelmäfsig gezackt und steht mit dem Thränen- und Siebbein in Verbindung; der hintere Rand ist rauh und hängt mit dem Gaumenbeine zusammen; der vordere Rand ist scharf und bildet den freien Rand der Nasenöffnung; der untere Rand endlich geht in eine, horizontal nach innen hervorragende, starke Platte, den Gaumenfortsatz, über.

Die hintere Fläche trägt zur Bildung der *Fossa zygomatica* bei; sie endet nach aufsen in den *Processus zygomaticus*, nach innen in eine rauhe, rundliche Erhabenheit, *Tuber maxillare*, die mehrere kleine Löcher, *Foramina alveolaria posteriora*, zum Durchtritt für *Art.*, *Ven.* und *Nerv. alveolaris superior* besitzt. Am untern Theile dieser Tuberosität befindet sich eine rauhe, ovale Fläche, an welche sich das Gaumenbein anlegt, und unmittelbar darüber, mehr nach innen, eine glatte Furche, welche zur Bildung des *Canalis palatinus posterior* beiträgt. — Der obere Rand ist glatt und abgerundet und bildet die untere

Gränze der *Fissura sphenomaxillaris;* ein an ihm sichtbarer Ausschnitt ist der Anfang des *Canalis infraorbitalis.* Nach unten wird diese Fläche von dem Theile des Zahnfortsatzes begränzt, der die beiden letzten Backenzähne trägt.

Die obere Fläche ist dreieckig und bildet den Boden der Augenhöhle. Ihr innrer Rand ist unregelmäfsig, und steht mit dem Gaumen-, Sieb- und Thränenbein in Verbindung; ihr hinterer Rand ist glatt und hilft die *Fissura sphenomaxillaris* bilden; endlich ihr vorderer convexer Rand ist zum Theil glatt, woselbst er den untern Orbitalrand bilden hilft, zum Theil rauh, woselbst er mit dem Jochbeine artikulirt. Längs dieser Fläche verläuft ein, hinten offener, vorn geschlossener Kanal, *Canalis infraorbitalis,* der an der äufsern Fläche des Knochens als *Foramen infraorbitale* mündet.

Fortsätze. — Es giebt deren vier: Nasenfortsatz (*Processus nasalis*), Joch- oder Wangenfortsatz (*Proc. zygomaticus s. malaris*), Zahnhöhlenfortsatz (*Proc. alveolaris*), und Gaumenfortsatz (*Proc. palatinus*).

Der Nasenfortsatz steigt in der Richtung der Nase, deren Seitenwand er bildet, in die Höhe, und steht mit dem Stirn- und Nasenbeine in Verbindung. An seine äufsere Fläche heften sich die *Mm. levator labii superioris alaeque nasi* und *orbicularis palpebrarum*; seine innre Fläche trägt zur Bildung der Nasenhöhle bei, und zeigt eine quere Leiste, *Crista turbinalis superior,* an welche sich das Labyrinth des Siebbeins mit seinem vordern Ende anlegt. Der hintere Rand ist oben dick und geht nach unten in eine tiefe Furche über, *Sulcus sacci lacrymalis,* welche zur Aufnahme des Thränensacks bestimmt ist, und den Anfang des knöchernen Nasenkanals bildet; der vordere freie Rand dieser Furche ist eine Fortsetzung des untern Randes der Augenhöhle, und zeigt einen kleinen Höcker, der für die Bestimmung des Einstichspunkts des Messers bei der Operation der Thränenfistel von Wichtigkeit ist.

Der Jochfortsatz ist dick und unregelmäfsig, trennt die vordere von der hintern Fläche, und bietet eine rauhe dreieckige Verbindungsfläche dar, welche einer ähnlichen am Jochbein anpafst.

Der Zahnfortsatz bildet den untern Rand des Knochens; er ist von schwammiger und zelliger Struktur, und besitzt 8 tiefe Gruben, die Zahnzellen (*Alveoli*), zur Aufnahme der Zähne, deren Wurzeln hügelförmige Hervortreibungen, *Juga alveolaria,* erzeugen.

Der Gaumenfortsatz ist eine starke Platte, die horizontal von der innern Fläche des Körpers nach innen hervorragt. Seine obere, concave Fläche bildet den Boden der Nasenhöhle; seine untere, ebenfalls concave Fläche trägt zur Bildung der Decke des Gaumens bei. Der innre Rand ist breit und zackig; er verbin-

det sich mit dem entsprechenden Rand des gleichnamigen Knochens, und bildet mit diesem gemeinschaftlich nach oben zu einen longitudinalen Vorsprung, *Crista nasalis*, der oben gefurcht ist, um den untern scharfen Rand des Vomers aufzunehmen. Gegen das vordere Ende der obern Fläche findet sich ein Loch, *Foramen incisivum*, das in den, von beiden Oberkieferbeinen gemeinschaftlich gebildeten *Canalis incisivus* führt; dieser Kanal steigt schief von oben und hinten nach unten und vorn herab, und mündet hinter dem ersten Schneidezahn am knöchernen Gaumen.

Entwickelung. — Aus sechs Ossificationspunkten: einem für den Körper, zweien für den Zahnfortsatz, und einem für jeden der drei übrigen Fortsätze.

Verbindung. — Mit neun Knochen, nämlich mit zwei Kopfknochen und sämmtlichen Gesichtsknochen, mit Ausnahme des Unterkiefers. Dies sind: das Stirn-, Sieb-, Nasen-, Thränen-, Joch- und Gaumenbein, die untere Muschel, das Pflugscharbein und der gleichnamige Knochen der andren Seite.

Insertion. — Es heften sich an den Oberkiefer neun Muskeln: *M. orbicularis palpebrarum*, *obliquus oculi inferior*, *levator labii superioris proprius*, *levator anguli oris*, *compressor nasi*, *depressor alae nasi*, *buccinator* und *masseter*.

Thränenbeine (*Ossa lacrymalia*).

Das Thränenbein (wegen einer vorgeblichen Aehnlichkeit mit einem Fingernagel auch *Os unguis* genannt) ist ein dünnes, fast ovales Knochenplättchen (Fig. 22.), das an dem vordern Umfang des innren Winkels der Orbita liegt. Es lassen sich an ihm eine äufsere und eine innre Fläche, und mehrere Ränder unterscheiden. Die äufsere, sonst glatte Fläche zeigt eine vertikale Leiste, *Crista lacrymalis*, welche unten in ein nach vorn und aufsen gekrümmtes Häkchen, *Hamulus lacrymalis*, übergeht; durch dieselbe wird sie in zwei Hälften getheilt, in eine hintere, flache, die zur Bildung der Orbita beiträgt, und in eine vordere, concave, welche die *Fossa sacci lacrymalis* bilden hilft. Die innre Fläche ist rauh und legt sich an die vordern Siebbeinzellen; sie trägt zur Bildung der äufsern Wand der Nasenhöhle und des Nasenkanals bei.

Entwickelung. — Aus einem Ossificationspunkte.

Verbindung. — Mit vier Knochen, nämlich zwei Kopfknochen: dem Stirn- und Siebbeine, und zwei Gesichtsknochen: dem Oberkieferbeine und der untern Muschel.

Insertion. — Ein Muskel, der *M. sacci lacrymalis*, entspringt von dem Theil des Thränenbeins, der zur Bildung der

Augenhöhle beiträgt; aufserdem heftet sich ein Fortsatz des *Ligamentum palpebrale internum* an die *Crista lacrymalis.*

Joch- oder Wangenbeine (*Ossa zygomatica s. malaria*).

Das Jochbein (Fig. 22.) stellt einen starken viereckigen Knochen dar, und bildet den hervorstehenden Theil der Wange. Man unterscheidet an ihm eine äufsere und eine innre Fläche, ferner vier Fortsätze, *processus frontalis, orbitalis, maxillaris* und *temporalis.* — Die äufsere Fläche (*Superficies facialis*) ist glatt und convex, und zeigt eine Oeffnung (zuweilen mehrere), *Foramen zygomaticum*, welche den Ausgang des *Canalis zygomaticus* bildet und den *N. subcutaneus malae* nebst einer Arterie hindurchtreten läfst. Die innere Fläche (*Superf. temporalis*) ist concav, zum Theil glatt, zum Theil rauh; der glatte Theil geht in die Bildung der Schläfengrube ein, der rauhe verbindet sich mit dem Oberkieferbeine.

Der Stirnfortsatz steigt perpendikulär in die Höhe und bildet, in Verbindung mit dem Jochfortsatze des Stirnbeins, den äufsern Rand der Augenhöhle. Der Augenhöhlenfortsatz ist eine starke, vom obern Rande des Knochens horizontal nach innen vorspringende Platte, die sich mit dem grofsen Flügel des Keilbeins verbindet, um die äufsere Wand der Orbita darzustellen; er besitzt eine oder mehrere Oeffnungen, als Eingang des *Canalis zygomaticus.* Der Kieferfortsatz ist breit, endet nach oben in einen spitzen Vorsprung, und legt sich mit seinem zackigen Rande an den Jochfortsatz des Oberkiefers. Der Schläfenfortsatz ist dünner, als die übrigen Fortsätze; er ist gerade nach hinten gekehrt, und verbindet sich mit dem Jochfortsatze des Schläfenbeins zum Jochbogen (*Arcus zygomaticus*).

Entwickelung. — Aus einem Ossificationspunkte.

Verbindung. — Mit vier Knochen, nämlich drei Kopfknochen: dem Stirn-, Schläfen- und Keilbein, und einem Gesichtsknochen: dem Oberkieferbeine.

Insertion. — Es heften sich an jedes Jochbein sechs Muskeln: *M. orbicularis palpebrarum, levator labii superioris proprius, zygomaticus major* und *minor, masseter* und *temporalis.*

Gaumenbeine (*Ossa palatina*).

Die Gaumenbeine liegen im hintern Umfange der Nasenhöhle, wo sie zur Bildung des Gaumens, der Seitenwand der Nase und des Bodens der Augenhöhle beitragen, und daher mit gröfserem Rechte

Ossa palato-naso-orbitalia genannt werden müfsten. Ein Gaumenbein hat ungefähr die Gestalt des Buchstaben L; man unterscheidet deshalb einen horizontalen Theil, *Pars horizontalis s. palatina*, und einen perpendikulären Theil, *Pars perpendicularis s. nasalis.*

Der horizontale Theil ist oblong und bietet zwei Flächen dar, eine obere, welche die untere Wand der Nasenhöhle bilden hilft, und eine untere, welche den hintern Theil des harten Gaumens darstellt. Die obere Fläche ist concav; ihr innrer, stark aufgeworfener Rand legt sich an den entsprechenden Rand des gleichnamigen Knochens und bildet mit diesem gemeinschaftlich das hintere Ende der *Crista nasalis*, welche sich mit dem Pflugscharbein verbindet. Die untere Fläche zeigt eine schwache, quer verlaufende Firste zum Ansatze der sehnigen Ausbreitung des *M. tensor palati mollis*, und nach aufsen hin zwei Löcher, *Foramina palatina posteriora*, welche die Mündungen des *Canalis pterygopalatinus* darstellen, und den *Nn. palatini* nebst der *Art. pterygopalatina* zum Durchgange dienen. Der hintere Rand ist ausgeschweift und endet nach innen zu in eine scharfe Spitze, die, in Verbindung mit der entsprechenden Spitze des gleichnamigen Knochens, die *Spina nasalis posterior* zum Ansatze des *M. azygos uvulae* bildet.

Fig. 19.

Der perpendikuläre Theil ist ebenfalls oblong, und bietet zwei Flächen dar, eine innre, der Nasenhöhle zugekehrte, und

---

Fig. 19. Das rechte Gaumenbein, von hinten gesehen und ein wenig nach der Seite gewandt, um eine Ansicht von der innren Fläche des perpendikulären Theils zu erhalten. — 1. Obere Fläche der *Pars horizontalis.* 2. Innre Fläche der *Pars perpendicularis.* 3, 10, 11. *Processus pyramidalis.* 4. Aufgeworfener innrer Rand der *Pars horizontalis*, der mit dem angränzenden gleichnamigen zur *Crista nasalis* wird. 5. Hintere Spitze desselben, die zur *Spina nasalis posterior* wird. 6. *Crista turbinalis inferior;* darunter der hintere Theil des untern, darüber der des mittlern Nasenganges. 7. *Foramen sphenopalatinum.* 8. *Processus orbitalis.* 9. *Crista turbinalis media.* 10. Das mittlere Feld des *Proc. pyramidalis*, welches die *Fossa pterygoidea* bilden hilft; 11. Das innre, mit der innren Platte des *Proc. pterygoideus*, und 3 das äufsere, mit der äufsern Platte desselben sich verbindende Feld.

eine äufsere, die *Fossa sphenomaxillaris* begränzende. Die innre Fläche zeigt ungefähr in der Mitte eine horizontale Leiste, *Crista turbinalis inferior*, welche der untern Muschel zur Befestigung dient; die schwache Concavität unterhalb dieser Leiste trägt zur Bildung des untern Nasenganges, und die oberhalb derselben, welche nach oben zu durch eine schwächere, mit jener parallel laufende Leiste, *Crista turbinalis media*, begränzt wird, zur Bildung des mittlern Nasengangs bei. Die äufsere Fläche ist sehr uneben, nach den Seiten hin rauh wegen der Verbindung mit den benachbarten Knochen, in der Mitte glatt, als innre Wand der *Fossa sphenomaxillaris;* dieser glatte Theil geht nach unten zu in eine tiefe Furche, *Sulcus palatinus*, über, welche durch entsprechende Furchen am Oberkiefer und *Processus pterygoideus* des Keilbeins zum *Canalis pterygopalatinus* vervollständigt wird.

Fig. 20.

Am obern Rande des perpendikulären Theils befindet sich eine grofse Oeffnung, *Foramen sphenopalatinum,* welche aus der *Fossa sphenomaxillaris* in die Nasenhöhle führt, und die *Nn.nasales* nebst der *Art.* und *Vena sphenopalatina* hindurchtreten läfst. Diese Oeffnung theilt das obere Ende des Knochens in zwei Fortsätze, einen vordern, *Processus orbitalis,* und einen hintern, *Proc. sphenoidalis.* — Der *Processus orbitalis* ist von vieleckiger Gestalt und in seinem Innren hohl; es lassen sich an ihm fünf Flächen unterscheiden, von denen drei mit Knochen verbunden, und zwei frei sind. Die erstern drei Flächen sind: eine vordere, welche mit dem Oberkieferbeine, eine innre, welche mit dem Siebbeine, und eine hintere, welche mit dem Keilbeine in Verbindung steht; die beiden freien sind eine obere, welche den hintern Umfang des Bodens der

---

Fig. 20. Der perpendikuläre Theil des Gaumenbeins, von aufsen gesehen. — 1. Der rauhe Theil, welcher sich mit dem Oberkieferbeine verbindet. 2. *Sulcus palatinus*, der durch die Verbindung mit der Tuberosität des Oberkiefers und dem Gaumenflügel des Keilbeins zum *Canalis pterygopalatinus* wird. 3. *Foramen sphenopalatinum.* 4, 5, 6. *Processus orbitalis.* 4. Die Fläche desselben, welche der *Fossa sphenomaxillaris* zugekehrt ist; 5. diejenige, welche die Orbita bilden hilft; 6. diejenige, welche sich mit dem Oberkiefer verbindet. 7. *Processus sphenoidalis.* 8. *Processus pyramidalis.*

Augenhöhle bildet, und eine äufsere, welche der *Fossa sphenomaxillaris* zugekehrt ist. Die Kante, in welche die beiden letztgenannten Flächen zusammentreten, bildet den hintersten Theil des untern Randes der *Fissura orbitalis inferior*. — Der *Processus sphenoidalis* ist platt und dünn, legt sich an den untern Rand des *Cornu sphenoidale* des Keilbeins an und hilft den *Sinus sphenoidalis* schliefsen.

Vom hintern Ende des Winkels, in welchen der horizontale und der perpendikuläre Theil zusammenstofsen, ragt nach hinten und aufsen ein sich zuspitzender dicker Fortsatz, *Processus pyramidalis*, hervor. Dieser pafst genau in die Spalte, durch welche die beiden Platten des *Processus pterygoideus* des Keilbeins unten von einander getrennt sind, und zeigt an der, dieser Spalte zugekehrten, hintern Fläche drei Felder, ein mittleres glattes, welches die *Fossa pterygoidea* bilden hilft, und zwei seitliche rauhe, mit welchen sich die beiden Platten des Flügelfortsatzes verbinden. Die vordere äufsere Fläche dieses Fortsatzes ist rauh und legt sich an den Oberkiefer.

Entwickelung. — Aus einem Ossificationspunkte.

Verbindung. — Mit sechs Knochen, nämlich zwei Kopfknochen: dem Keilbein und Siebbein, und vier Gesichtsknochen: dem Oberkiefer, der untern Muschel, dem Pflugscharbein und dem gleichnamigen Knochen der andren Seite.

Insertion. — Es heften sich an jedes Gaumenbein vier Muskeln: *M. tensor palati, azygos uvulae, pterygoideus internus* und *externus*.

Untere Muscheln (*Conchae inferiores s. Ossa turbinata*).

Die untern Muscheln sind zwei dünne, poröse Knochen von schwach muscheliger Krümmung und ovaler Gestalt, von denen an jeder Seitenwand der Nasenhöhle einer nach innen vorspringt. Ihre convexe Fläche sieht nach innen, gegen die Scheidewand der Nase, ihre concave nach aufsen, gegen die innre Fläche des Oberkiefers; der obere Rand ist vorn an die *Crista turbinalis* des Gaumenbeins befestigt, der untere Rand ist wulstig und ragt frei nach unten herab. Von der Mitte des obern Randes gehen zwei Fortsätze ab; von diesen steigt der eine, mehr nach vorn gelegene, *Processus lacrymalis*, gerade nach oben, und schliefst von innen den untern Theil des *Canalis lacrymalis*, der andre hintere, *Processus maxillaris*, hängt nach unten herab und verdeckt den vordern Theil des *Sinus maxillaris*. Ferner ragen oft vom obern Rande der Muschel noch einzelne Knochenplättchen, *Processus ethmoidalis*, nach hinten empor, die sich mit dem Siebbein verbinden.

Eine jede Muschel entwickelt sich aus einem Ossificationspunkte, und dient keinem Muskel zum Ansatze.

Verbindung. — Mit vier Knochen: dem Siebbein, Oberkieferbein, Thränenbein und Gaumenbein.

Pflugscharbein (*Vomer*).

Das Pflugscharbein ist eine dünne Knochenplatte von der Form eines verschobenen Vierecks, und bildet den hintern und untern Theil der knöchernen Nasenscheidewand. Sein oberer Rand ist breit und angeschwollen, und in der Mitte gefurcht; er legt sich an die untere Fläche des Keilbeinkörpers, und nimmt vorn das *Rostrum sphenoidale* auf. Der untere Rand ist scharf und ruht in der von den Oberkieferbeinen und Gaumenbeinen gemeinschaftlich gebildeten *Crista nasalis*. Der hintere Rand ist frei und bildet die Scheidewand der hintern Oeffnung der Nasenhöhle. Der vordere Rand ist rauh, liegt mit seinem obern Theile an dem untern Rande der senkrechten Platte des Siebbeins an, und nimmt in seinem untern, oft gefurchten Theile die knorpelige Nasenscheidewand auf. — Das Pflugscharbein ist oft nach der einen oder andren Fläche zu convex.

Das Pflugscharbein entwickelt sich aus einem Ossificationspunkte, und dient keinem Muskel zur Anheftung.

Verbindung. — Mit vier Knochen: dem Keilbein, Siebbein, Oberkiefer und Gaumenbein; ferner mit dem knorpeligen Theil der Nasenscheidewand.

Unterkiefer (*Maxilla inferior s. Mandibula*).

Der Unterkiefer ist der bogenförmig gestaltete Knochen, der die untern Zähne enthält; man pflegt ihn in einen horizontalen Theil oder Körper, und in die beiden perpendikulären Theile oder Aeste (*Rami*) einzutheilen.

Am Körper unterscheidet man einen obern Rand (*Limbus alveolaris*) mit sechszehn Zahnzellen (*Alveoli*), und einen untern wulstigen Rand (*Basis*); ferner eine äufsere und eine innre Fläche. — An der äufsern Fläche bezeichnet man den mittlern untern Theil als Kinn (*Mentum*); von diesem läuft perpendikulär nach oben, gerade in der Mittellinie des Knochens, eine schwache Leiste, *Crista mentalis externa*. Unmittelbar neben dieser befindet sich auf jeder Seite eine Vertiefung, in welcher der *M. depressor labii inferioris* entspringt, und weiter nach oben, entsprechend der Wurzel des zweiten Schneidezahns, eine zweite für den *M. levator menti*. Unterhalb des zweiten Backenzahns bemerkt man ein grofses Loch, *Foramen mentale*, aus

welchem *Art.*, *Ven.* und *Nerv. alveolaris inferior* hervortreten; unter derselben verläuft in schiefer Richtung nach aufsen eine Linie, *Linea obliqua externa*, an welche sich die *M. depressor anguli oris*, *platysma myoides* und Fasern des *buccinator* anheften. Weiter nach hinten erscheint an dieser Fläche eine rauhe Vertiefung, die vom *M. masseter* erzeugt wird, und unmittelbar vor dieser nicht selten eine Furche für die *Art. maxillaris externa*. Die rauhe Erhabenheit am hintern untern Ende des Körpers, da, wo er mit dem Aste zusammenstöfst, heifst Kieferwinkel (*Angulus maxillae*).

An der innren Fläche des Körpers bemerkt man in der Mitte die der äufsern Leiste entsprechende *Spina mentalis interna*, bestehend aus zwei spitzen Hökkern, unter denen zwei andere schwächere liegen; unter diesen befindet sich eine Leiste, und unter dieser eine rauhe, ziemlich ansehnliche Vertiefung. Diese vier Punkte dienen vier Muskeln zum Ansatze, und zwar, von oben nach abwärts gezählt, dem *M. genioglossus*, *geniohyoideus*, einem Theil des *mylohyoideus* und dem *digastricus*. Von hier aus steigt nach aufsen gegen den Kieferast die *Linea obliqua interna* in die Höhe, an welche sich der *M. mylohyoideus*, und weiter nach aufsen der *M. constrictor pharyngis superior* anheftet. Unmittelbar über der schrägen Linie, zur Seite der *Spina*, findet sich eine glatte, vertiefte Stelle für die *Glandula sublingualis*; ebenso unter der

Fig. 21.

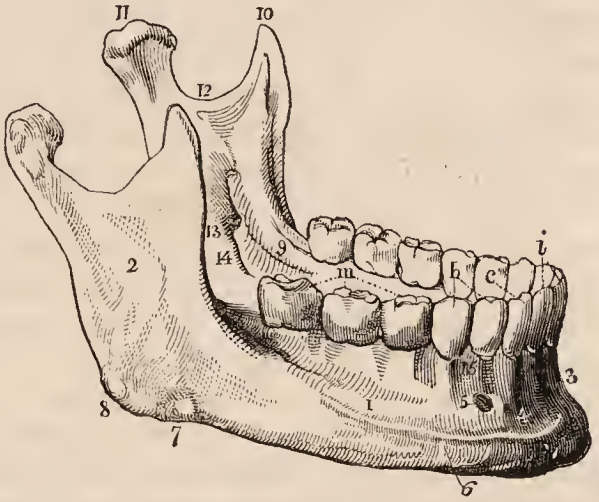

Fig. 21. Der Unterkiefer. — 1. Körper. 2. Rechter Ast. 3. *Crista mentalis externa.* 4. Vertiefung für den *M. depressor labii inf.* 5. *Foramen mentale.* 6. *Linea obliqua externa.* 7. Furche für die *Art. maxillaris ext.* 8. *Angulus.* 9. Hinteres Ende der *Linea obliqua interna.* 10. *Processus coronoideus.* 11. *Proc. condyloideus.* 12. *Incisura sigmoidea.* 13. *Foramen maxillare posterius.* 14. *Sulcus mylohyoideus.* 15. *Processus alveolaris.* *i.* Die beiden Schneidezähne der rechten Seite. *c.* Der Hunds- oder Eckzahn. *b.* Die beiden vordern Backenzähne. *m.* Die drei hintern Backenzähne.

schrägen Linie, jedoch mehr nach aufsen, eine tiefere Grube für die *Glandula submaxillaris.*

Jeder Ast bildet einen starken, viereckigen Fortsatz, der in den verschiedenen Lebensperioden eine verschiedene Richtung gegen den Körper des Knochens hat; während er beim Foetus und Kinde fast horizontal von ihm abgeht, bekömmt er in der spätern Jugend eine immer schrägere, und bis zum völligen Mannesalter allmälig eine ganz vertikale Richtung, worauf er im Greisenalter, nach dem Ausfallen der Zähne, sich wieder neigt und schief wird. Seine äufsere Fläche ist rauh und dient dem *M. masseter* zum Ansatze. An dem Winkel, den sein hinterer Rand mit der Basis des Körpers bildet, befestigt sich nach innen das *Ligamentum stylomaxillare.* An der innren Fläche bemerkt man ungefähr in der Mitte ein grofses Loch, *Foramen maxillare posterius*, als den Eingang in den *Canalis alveolaris*, durch welchen *Art.*, *Ven.* und *Nerv. alveolaris infer.* verlaufen, und dessen Ausgang das früher erwähnte *Foramen mentale* ist. Dieses Loch wird von einem rauhen Rande umgeben, an den das *Ligament. laterale internam* sich befestigt, und schickt eine schmale Furche, *Sulcus mylohyoideus*, nach vorn herab, welche zur Aufnahme des *N. mylohyoideus* bestimmt ist. An der rauhen Stelle über jener Furche, und vor dem *Foramen maxill. post.*, inserirt sich der *M. temporalis*, dagegen unterhalb derselben der *M. pterygoideus internus.*

Nach oben geht jeder Unterkieferast in zwei Fortsätze aus, die durch einen tiefen Ausschnitt, *Incisura semilunaris s. sigmoidea*, von einander getrennt sind. Der vordere, *Processus coronoideus*, ist platt und spitzig, und dient dem *M. temporalis* zum Ansatze; von seinem vorderern Rande verläuft nach unten zu eine Furche für den *M. buccinator.* Der hintere Fortsatz, *Processus condyloideus*, ist von vorn nach hinten abgeplattet, und an seiner obern Fläche, wo er mit der Gelenkgrube des Schläfenbeins artikulirt, glatt; er sitzt auf einem kurzen Halse (*Cervix*) auf, an dessen innrer Fläche sich der *M. pterygoideus externus* befestigt. Durch die *Incisura sigmoidea* läuft die *Art.* und der *N. massetericus.*

Entwickelung. — Aus zwei Ossificationspunkten, nämlich einem für jede der beiden, ursprünglich von einander getrennten Hälften des Unterkiefers.

Verbindung. — Mit der Gelenkgrube beider Schläfenbeine vermittelst eines Zwischenknorpels.

Insertion. — Es heften sich an den Unterkiefer vierzehn Muskelpaare, und zwar an seine äufsere Fläche, von der *Crista mentalis* an nach aufsen gezählt: *M. levator menti, depressor labii inferioris, depressor anguli oris, platysma myoides, buccinator* und *masseter;* an die innre Fläche, ebenfalls

von der Mitte an gezählt: *M. genioglossus*, *geniohyoideus*, *mylohyoideus*, *digastricus*, *constrictor pharyngis superior*, *temporalis*, *pterygoideus externus* und *internus*.

Uebersicht der Zahl der Ossificationspunkte, Verbindungen und Muskelansätze der Schädelknochen.

	Ossificationspunkte.	Verbindungen.	Muskelansätze.
Hinterhauptsbein	4	6	13 Paare.
Scheitelbein	1	5	1 Muskel.
Stirnbein	2	12	4 Paare.
Schläfenbein	5	5	14 Muskeln.
Keilbein	12	12	12 Paare.
Siebbein	3	13	
Nasenbein	1	4	
Oberkieferbein	6	9	9 Muskeln.
Thränenbein	1	4	1 desgl.
Jochbein	1	4	6 desgl.
Gaumenbein	1	6	4 desgl.
Untere Muschel	1	4	
Pflugscharbein	1	4	
Unterkieferbein	2	2	14 Paare.

Nähte.

Die Kopf- und Gesichtsknochen sind mit einander vermittelst Nähte (*Suturae*) verbunden, deren es vier Hauptarten giebt: *sutura serrata*, *sutura squamosa*, *harmonia* und *schindylesis*.

Die *sutura serrata* entsteht durch die Vereinigung zweier Knochenränder, die beide sägeförmig ausgezackt sind, wie in der *Sutura coronalis*, *sagittalis* und *lambdoidea*. Bei diesen Nähten geschieht das Ineinandergreifen der Knochenränder fast nur durch die äufsere Knochentafel, während die Ränder der innren blofs an einander liegen.

Die *sutura squamosa* (*Squama*, Schuppe) entsteht, wenn der schräg zulaufende Rand des einen Knochens auf einem entgegengesetzt schrägen zweiten aufliegt, wie in der Verbindung zwischen dem Schläfenbein und dem untern Rande des Scheitelbeins. Bei dieser Naht sind die sich berührenden Ränder von rauher Beschaffenheit und hängen mechanisch an einander.

Mit *harmonia* (ἁρμόζειν, anfügen) bezeichnet man die blofse Apposition zweier sich berührender Flächen, die mehr oder minder rauh sein können. Eine dergleichen Naht findet sich bei der Verbindung der Oberkieferbeine oder der Gaumentheile der Gaumenbeine unter einander.

Unter *schindylesis* (σχινδύλησις, Spalte) versteht man die Einfügung eines Knochens in eine Furche oder Spalte eines andern, wie es bei der Verbindung zwischen Keilbeinkörper und Vomer, zwischen letzterem und der senkrechten Platte des Siebbeins, den Gaumenfortsätzen der Oberkiefer und der Gaumenbeine der Fall ist.

Die Entwickelung der *sutura serrata* geschieht auf die Weise, dafs während des Wachsthums sich strahlige Fasern längs der Ränder der flachen Schädelknochen ablagern. Wenn nun dieser Proceſs im kindlichen Alter durch zu langes Offenbleiben des Kopfes, wie im Hydrocephalus, oder bisweilen ohne eine solche sichtliche Ursache aufgehalten wird, so entstehen besondre Knochenkerne in dem Intervalle zwischen beiden Rändern und bilden alsdann in die Naht eingelagerte isolirte Knochen, welche *Ossa triquetra s. Wormiana* genannt werden. In der Lambdanaht trifft man in der Regel einen oder mehrere dieser Knochen an, und Liston besitzt ein sehr schönes Skelet von einem erwachsenen Hydrocephalischen, wo man deren mehr als hundert sieht.

Die vorzüglichsten Nähte am Schädel sind:

1) Die Kranznaht (*Sutura coronalis*). Sie läuft (Fig. 22.) quer über den Schädel, von dem obern Ende des grofsen Flügels des Keilbeins der einen Seite zu demselben Punkte der andren Seite, und verbindet das Stirnbein mit den Scheitelbeinen. Die sich berührenden Ränder dieser Naht sind schräg zulaufend, und zwar so, dafs an den Seiten die Scheitelbeine über dem Stirnbeine, dagegen in der Mitte das Stirnbein über jenen zu liegen kömmt.

2) Die Pfeilnaht (*Sutura sagittalis*). Sie läuft (Fig. 22.) longitudinal über die Decke des Schädels, und erstreckt sich von der Mitte der Kranznaht bis zur Spitze der Lambdanaht. Sie ist stark gezähnt und dient zur Vereinigung beider Scheitelbeine. Im Kindesalter, selten später, findet sich eine Verlängerung dieser Naht nach vorn, die mitten durch das Stirnbein bis zur Nasenwurzel geht, und den Namen Stirnnaht (*Sutura frontalis*) erhält.

3) Die Lambdanaht (*Sutura lambdoidea*). Sie hat ihren Namen von einiger Aehnlichkeit mit dem griechischen Buchstaben *Λ*, und besteht aus zwei Armen, die unter einem spitzen Winkel vom hintern Ende der Pfeilnaht divergiren; sie verbindet das Hinterhauptsbein mit den Scheitelbeinen, und enthält am häufigsten Wormsche Knochen.

4) Die Schuppennaht (*Sutura squamosa*). Sie vereinigt (Fig. 22.) den Schuppentheil des Schläfenbeins mit dem grofsen Flügel des Keilbeins und mit dem Scheitelbeine, deren unterer Rand von jenem überragt wird.

5) Die Warzennaht (*Sutura mastoidea*). Sie verbindet

den Warzentheil des Schläfenbeins mit dem *Angulus mastoideus* des Scheitelbeins und mit dem Hinterhauptsbeine, und besteht aus zwei Armen, einem kürzern horizontalen, der als eine Fortsetzung der Schuppennaht, und einem längern perpendikulären, der als eine Fortsetzung der Lambdanaht zu betrachten ist.

Aufserdem verläuft quer über den obern Theil des Gesichts eine unregelmäfsige Naht, *Sutura transversa*, welche das Stirnbein mit den Nasen-, Oberkiefer-, Thränen- und Jochbeinen, ferner mit dem Sieb- und Keilbeine vereinigt. Die übrigen Nähte sind von keiner solchen Wichtigkeit, dafs es für sie besondrer Namen bedurft hätte.

Gegenden des Schädels.

Der Schädel, als Ganzes betrachtet, kann in vier Gegenden getheilt werden: in die obere Gegend oder den Scheitel, in die Seitengegend, in die untere Gegend oder die Basis, und in die vordere Gegend oder das Gesicht.

1) Die obere Gegend wird nach vorn von den Stirnbeinhöckern, zu jeder Seite von der *Linea semicircularis* und dem *Tuber parietale*, und nach hinten von der *Linea semicircularis superior* des Hinterhauptsbeins und der *Spina occipitalis ext.* begränzt. Quer über dieselbe verläuft die Kranznaht, und von vorn nach hinten die Pfeilnaht, welche daselbst in die Lambdanaht mündet. Gegen das hintere Ende, zu jeder Seite der Pfeilnaht, befindet sich das *Foramen parietale.* — An der innren, dem Gehirne zugekehrten Fläche dieser Gegend bemerkt man den längs der Mittellinie von vorn nach hinten verlaufenden *Sulcus longitudinalis*, zu beiden Seiten desselben einige kleine Grübchen für die Pacchionischen Körperchen, und etwas weiter nach aufsen zahlreiche, sich verästelnde Furchen, *Sulci meningei*, für die Verzweigungen der *Art. meningea media.*

2) Jede Seitengegend zerfällt in drei Portionen: die Schläfen-, Warzen- und Wangenportion.

Die *Portio s. Fossa temporalis* wird nach oben und hinten von der *Linea semicircularis*, nach vorn vom *Processus zygomaticus* des Stirnbeins und vom Jochbeine, und nach unten vom *Arcus zygomaticus* begränzt. Sie wird von einem Theile des Stirnbeins und Scheitelbeins, dem grofsen Flügel des Keilbeins, dem Schuppentheil des Schläfenbeins und dem Jochbeine gebildet, und nimmt den *M. temporalis* auf.

Die *Portio mastoidea* ist rauh durch den Ansatz von Muskeln. An ihrer hintern Gränze erscheint das *Foramen mastoideum* und nach unten der *Processus mastoideus.* Vor dem letztern befindet sich der *Porus acusticus externus*, umgeben vom

Processus auditorius, und vor demselben die *Cavitas glenoidalis*, welche nach oben von der Wurzel des *Processus zygomaticus*, nach vorn vom *Tuberculum articulare* begränzt wird.

Die *Portio s. Fossa zygomatica* ist jene unregelmäfsige Cavität unterhalb des Jochbogens, welche nach vorn vom Oberkieferbeine, nach innen von der *Ala externa proc. pterygoidei*, nach oben von einem Theile des grofsen Flügels des Keilbeins und der *Pars squamosa* des Schläfenbeins, endlich nach aufsen vom *Arcus zygomaticus* und dem Aste des Unterkiefers begränzt wird. Sie enthält den *M. pterygoideus externus*, nebst einem Theile des *M. temporalis* und des *pterygoideus internus*, ferner die *Art. maxillaris interna* und den *N. maxillaris inferior* mit seinen Aesten. Auf dem Boden dieser Grube befinden sich zwei Spalten: die *Fissura sphenomaxillaris* und die *Fiss. pterygomaxillaris*. Die *Fiss. sphenomaxillaris* verläuft in horizontaler

Fig. 22.

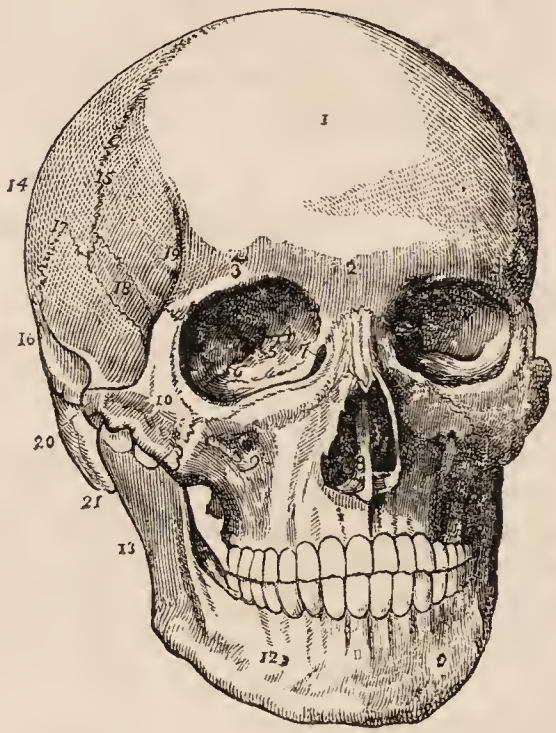

Fig. 22. Der Schädel, von vorn gesehen — 1. *Pars frontalis ossis frontis.* 2. *Glabella.* 3. *Margo supraorbitalis.* 4. *Foramen opticum.* 5. *Fissura orbitalis superior s. sphenoidalis.* 6. *Fissura orbitalis inferior s. sphenomaxillaris.* 7. *Fossa lacrymalis*, Anfang des *ductus lacrymalis.* 8. Vordere Oeffnung der Nasenhöhlen, durch den Vomer in zwei Hälften getheilt. 9. *Foramen infraorbitale.* 10. *Os zygomaticum.* 11. *Crista mentalis externa.* 12. *Foramen mentale.* 13. *Ramus mandibulae.* 14. *Os parietale.* 15. *Sutura coronalis.* 16. *Os temporum.* 17. *Sutura squamosa.* 18. Oberer Theil des grofsen Flügels des Keilbeins. 19. Anfang der *Linea semicircularis.* 20. *Processus zygomaticus ossis temporum*, als hinterer Theil des *Arcus zygomaticus.* 21. *Processus mastoideus.*

Richtung, zwischen dem grofsen Flügel des Keilbeins und dem Oberkieferbein, und führt in die Orbita. Die *Fiss. pterygomaxillaris* verläuft vertikal und steigt unter einem rechten Winkel von jener herab; sie liegt zwischen dem *Processus pterygoideus* und dem *Tuber* des Oberkiefers, und läfst die *Art. maxillaris int.* hindurchtreten. An der Stelle, wo beide Fissuren in einem Winkel zusammentreten, befindet sich eine kleine Höhle, *Fossa sphenomaxillaris*, die von dem Keil-, Gaumen- und Oberkieferbeine begränzt wird, und fünf Oeffnungen zeigt, nämlich die des *Foramen rotundum*, *Foramen sphenopalatinum*, *Canalis pterygopalatinus*, *Canalis palatinus* und *Canalis Vidianus;* sie beherbergt das *Ganglion sphenomaxillare* (*Meckelii*) und den Endtheil der *Art. maxillaris int.*

3) Die untere Gegend zeigt eine innre, dem Gehirn zugekehrte, und eine äufsere oder Grundfläche.

a) Die innre Fläche (*Basis cranii interna*) zerfällt in drei Abtheilungen oder Gruben, in eine vordere, mittlere und hintere.

Die vordere Schädelgrube ist zu beiden Seiten, wo sie der Decke der Augenhöhlen entspricht, ein wenig convex, dagegen concav in der Mitte, wo ihr Boden von der Siebplatte des Siebbeins, dem vordern Theil des Körpers und den kleinen Flügeln des Keilbeins, welches letztere sie von hinten begränzt, gebildet wird. In ihr ruhen die vordern Lappen des grofsen Gehirns. In der Mittellinie dieser Grube ragt bedeutend die *Crista galli* hervor; unmittelbar vor dieser befindet sich das *Foramen coecum*, und zu beiden Seiten die *Lamina cribrosa* mit ihren Löchern, durch welche Filamente des *N. olfactorius* und die *Rr. nasales* vom ersten Ast des *Trigeminus* hindurchtreten. Weiter nach hinten in der Mittellinie erscheint das *Tuberculum sellae turcicae*, und zu jeder Seite desselben das *Foramen opticum*, der *Processus clinoideus ant.* und *Sulcus caroticus.*

Die mittlere Schädelgrube, tiefer als die vorige, wird nach vorn von den kleinen Flügeln des Keilbeins, nach hinten vom Felsentheil des Schläfenbeins begränzt, und durch die *Sella turcica* in zwei Seitentheile geschieden. Die sie bildenden Knochen sind: der hintere Theil des Körpers und die grofsen Flügel des Keilbeins, nebst dem Schuppen- und Felsentheile des Schläfenbeins. Im Centrum dieser Grube liegt die *Sella turcica*, welche zur Aufnahme der *Glandula pituitaria* bestimmt ist, und nach vorn und hinten durch die *Processus clinoidei anteriores* und *posteriores* begränzt wird. Zu jeder Seite derselben ist ein *Sulcus caroticus* für die *Art. Carotis int.* und den *Sinus cavernosus;* etwas mehr nach aufsen sind folgende Oeffnungen, von vorn nach hinten gezählt: *Fissura orbitalis superior* zum Durchtritt des *N. oculomotorius, trochlearis, Ramus oph-*

thalmicus trigemini, abducens und der *Venae ophthalmicae; Foram. rotundum* für den *N. maxillaris superior; Foram. ovale* für den *N. maxillaris inf., Art. meningea parva* und *N. petrosus superficialis minor; Foram. spinosum* für die *Art. meningea media;* und *Foram. lacerum anterius*, woselbst *Carotis int.*, ein Ast des *Plexus caroticus* und der *N. petrosus superficialis major* in die Schädelhöhle treten. An der vordern Fläche der *Pars petrosa* des Schläfenbeins erscheint eine Furche, die zum *Hiatus canalis Fallopii* führt, für den *N. petrosus superficialis major*, und unmittelbar darunter ein kleineres Loch für den *N. petrosus superficialis minor.* Gegen die Spitze dieses Knochentheils ist ein Ausschnitt für den *Trigeminus*, und darunter ein leichter Eindruck für das *Ganglion Gasseri;* nach hinten und aufsen befindet sich eine Erhöhung, welche die Lage des *Canalis semicircularis superior* an-

Fig. 23.

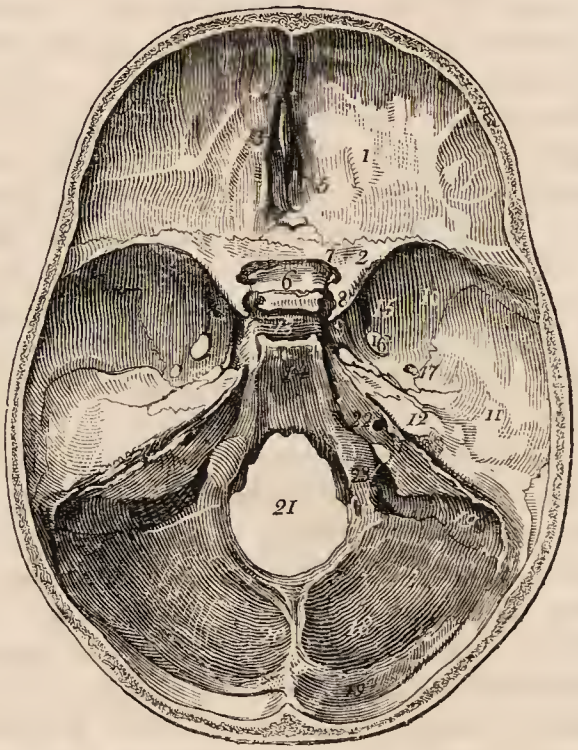

Fig. 23. Die innre Fläche der Schädelbasis. — 1. Seitentheil der vordern Schädelgrube; die Nummer befindet sich auf der, vom Orbitalfortsatze des Stirnbeins gebildeten Decke der Orbita. 2. Kleiner Flügel des Keilbeins. 3. *Crista galli.* 4. *Foramen coecum.* 5. *Lamina cribrosa oss. ethmoidei.* 6. *Tuberculum sellae turcicae.* 7. *Foramen opticum.* 8. *Processus clinoideus ant.* 9. *Sulcus caroticus.* 10, 11 und 12. Mittlere Schädelgrube. 10. *Ala major oss. sphenoidei.* 11. *Pars squamosa oss. temporum.* 12. *Pars petrosa oss. temporum.* 13. Sattellehne und *Processus clinoid. post.* 14. *Pars basilaris oss. occipitis.* 15. *Foramen rotundum.* 16. *Foram. ovale.* 17. *Foram. spinosum;* die kleine unregelmäfsige Oeffnung zwischen 17 und 12 ist der *Hiatus canalis Fallopii.* 18. Hintere Schädelgrube. 19. *Fossa sigmoidea* für den *Sinus transversus.* 20. *Crista occipitalis interna.* 21. *Foramen magnum.* 22. *Porus acusticus internus.* 23. *Foramen jugulare.*

deutet. Vom *Foramen spinosum* gehen zwei Furchen aus, welche dem Verlauf der Aeste der *Art. meningea media* entsprechen. — Die mittlere Schädelgrube nimmt die mittlern Lappen des grofsen Gehirns auf.

Die hintere Schädelgrube, gröfser als die beiden andren, wird vom Hinterhauptsbein, vom Felsen- und Warzentheil des Schläfenbeins, und einem kleinen Theile des Keil- und Scheitelbeins gebildet. Nach vorn wird sie vom obern Rand des Felsentheils und von dem *Dorsum ephippii* begränzt, und ihre hintere Circumferenz bilden die *Sulci transversi;* sie trägt den *Pons Varolii,* die *Medulla oblongata* und das *Cerebellum.* In der Mitte dieser Grube befindet sich das *Foramen magnum,* das an jeder Seite einen rauhen Höcker zur Anheftung des *Ligamentum odontoideum,* und ein *Foramen condyloideum anterius* für den *N. hypoglossus* hat. Vor dem *Foramen magnum* befindet sich der *Clivus Blumenbachii* zur Aufnahme der *Medulla oblongata* und des *Pons Varolii,* und zu beiden Seiten folgende Oeffnungen, von vorn nach hinten gezählt: *Porus acusticus internus* für den *N. acusticus* und *facialis,* und die *Art. auditiva interna;* dahinter die kleine Mündung des *Aquaeductus vestibuli,* und darunter, theilweis verdeckt vom Rande des Felsenbeins, die des *Aquaeductus cochleae;* demnächst eine unregelmäfsige Spalte, *Foramen lacerum posterius s. Foramen jugulare,* welche die *Ven. jugularis interna,* den *N. glossopharyngeus, vagus* und *accessorius Willisii* hindurchläfst. Gegen das *Foram. jugulare* zu verläuft hinten die für den *Sinus transversus* bestimmte *Fossa sigmoidea,* vorn der *Sulcus* für den *Sinus petrosus inferior.* — Hinter dem *Foramen magnum* steigt in longitudinaler Richtung die *Crista occipitalis interna* in die Höhe, welche der *Falx cerebelli* zum Ansatze dient, und die beiden untern Gruben des Hinterhaupts von einander trennt; über dieser Leiste befindet sich die *Spina occipitalis int.,* von welcher seitlich die *Sulci transversi* abgehen.

b) Die äufsere Fläche (*Basis cranii externa*) der Schädelbasis ist äufserst unregelmäfsig gestaltet. Sie wird, von vorn nach hinten gezählt, von folgenden Knochen gebildet: den Gaumenfortsätzen der Oberkiefer und der Gaumenbeine, dem Pflugscharbein, den flügelförmigen Fortsätzen, den grofsen Flügeln und einem Theile des Körpers des Keilbeins, der untern Fläche des Felsentheils und Schuppentheils der Schläfenbeine und dem Hinterhauptsbeine. Die Gaumenfortsätze der Oberkiefer und der Gaumenbeine bilden den harten Gaumen (*Palatum durum*), welcher über dem Niveau des übrigen Theils der Schädelbasis hervorragt, und von den, die Zähne enthaltenden Alveolarfortsätzen der Oberkiefer umgeben wird. Am vordern Ende des harten Gaumens, dicht hinter dem ersten Schneidezahne, befindet sich das *Foramen*

incisivum, der Ausgang des *Canalis incisivus*, in welchem das *Ganglion nasopalatinum* liegt, und aus welchem die *Nn. nasopa-*

Fig. 24.

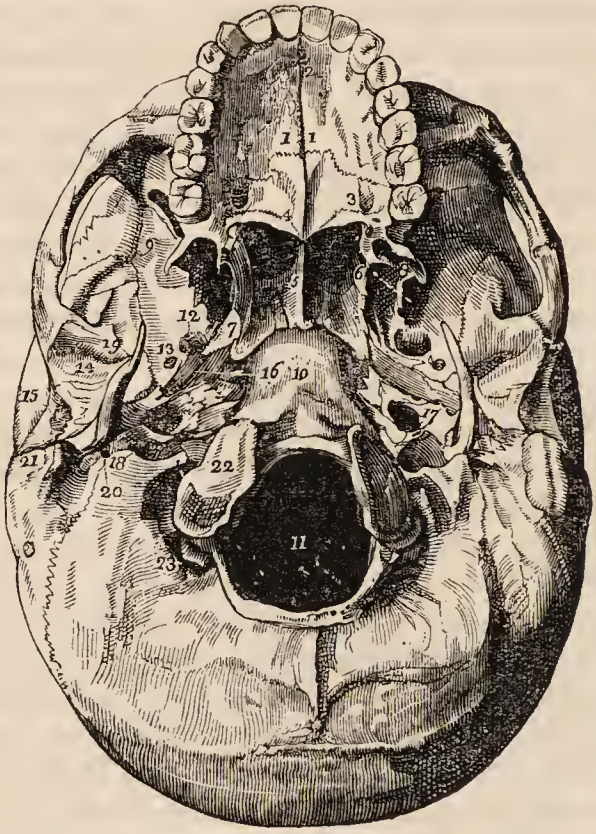

latini heraustreten; an seinen hintern Winkeln erscheinen die *Fo-*

Fig. 24. Aeufsere Fläche der Schädelbasis. — 1, 1. Harter Gaumen; die Nummern befinden sich auf den Gaumenfortsätzen der Oberkiefer. 2. *Foramen incisivum.* 3. *Pars horizontalis oss. palatini.* Das Loch neben der Nummer ist das *Foram. palatinum posterior.* 4. *Spina nasalis posterior.* 5. *Vomer*, als Scheidewand der beiden hintern Oeffnungen der Nasenhöhle. 6. *Ala interna proc. pterygoidei*; 7. Kahnförmige Grube an der Basis derselben für den Ursprung des *M. tensor palati.* 8. *Ala externa proc. pterygoidei.* 9. *Fossa zygomatica.* 10. *Pars basilaris oss. occipitis.* 11. *Foramen magnum.* 12. *Foram. ovale.* 13. *Foram. spinosum.* 14. *Fossa glenoidea.* 15. *Porus acusticus externus.* 16. *Foramen lacerum anterius.* 17. Eingang in den linken *Canalis caroticus.* 18. *Foram. lacerum posterius s. jugulare.* 19. *Processus styloideus.* 20. *Foram. stylomastoideum.* 21. *Processus mastoideus.* 22. *Proc. condyloideus oss. occipitis.*

ramina palatina posteriora zum Durchtritt der *Nn.* und *Art. pterygopalat.* Von diesen Löchern aus verlaufen quer nach innen die Leisten, an welche sich jederseits die Aponeurose des *M. tensor palati* anheftet; in der Mitte des hintern freien Randes tritt die *Spina nasalis posterior* hervor, welche dem *M. azygos uvulae* zum Ursprung dient. Eine Kreuznaht am harten Gaumen deutet die vier Fortsätze an, aus denen er zusammengesetzt ist. — Hinter und über dem harten Gaumen befinden sich die beiden hintern Nasenöffnungen (*Choanae*), welche von einander durch den Vomer getrennt, und an den Seiten von den Gaumenflügeln begränzt werden. Zwischen der längern und schmälern, an der Spitze in einen *Hamulus* übergehenden *Ala interna* und der breitern *Ala externa* des *Processus pterygoideus* ist die *Fossa pterygoidea,* in welcher ein Theil des *M. pterygoideus internus* und des *tensor palati* liegt. Nach aufsen vom *Proc. pterygoideus* befindet sich die *Fossa zygomatica.* — Hinter den Choanen erscheint in der Mittellinie: die untere Fläche des Keilbeinkörpers nebst dem Basilartheile des Hinterhauptsbeins, und dahinter das *Foramen magnum.* An der Basis der *Ala externa proc. pterygoidei* befindet sich auf jeder Seite das *Foramen ovale,* und hinter diesem das *Foramen spinosum* und die *Ala parva Ingrassiae.* Von der Spitze des *Processus spinosus* des Keilbeins verläuft nach aufsen die *Fissura Glaseri,* welche quer durch die *Fossa glenoidea* geht, und sie in zwei Flächen theilt: in eine vordere glatte, die vom *Tuberculum articulare* begränzt wird und mit dem *Proc. condyloideus* des Unterkiefers artikulirt, und in eine hintere rauhe, die zur Aufnahme eines Theils der *Glandula parotis* bestimmt ist. Hinter dem *Foramen ovale* und *spinosum* erscheint jene unregelmäfsige Lücke zwischen dem grofsen Flügel des Keilbeins und dem Felsentheil des Schläfenbeins, welche *Foramen lacerum anterius* genannt wird, und in welcher die *Art. Carotis interna* nebst der *Tuba Eustachii* liegen, und der *N. petrosus profundus major* vom *Plexus caroticus* zum *N. Vidianus* abgeht. Verfolgt man die Richtung dieser Lücke nach aufsen, so gelangt man zu der Oeffnung der knöchernen *Tuba Eustachii,* welche von einer andern für den *M. tensor tympani* durch eine dünne Knochenplatte getrennt ist. Hinter jener Lücke ragt die scharfe Spitze des Felsenbeins hervor, von welcher der *M. levator palati* entspringt, und weiter rückwärts, zugleich etwas nach aufsen, liegt das *Foramen caroticum,* durch welches die *Art. Carotis interna* und der Kopftheil des *N. sympathicus* hindurchtreten; hinter dem *Foramen caroticum* sieht man das *Foramen lacerum posterius* nebst der *Fossa jugularis.* Mehr nach aufsen, und etwas nach vorn, erscheint der *Processus styloideus,* dessen Basis von einer *Vagina* umgeben wird. An der Wurzel des *Processus styloideus* befindet sich das *Fo-*

ramen stylomastoideum zum Durchtritt des *N. facialis* und der *A. stylomastoidea*, und weiter nach aufsen der *Processus mastoideus.* An der innren Seite des letztern ist die *Incisura mastoidea,* und etwas mehr nach innen der *Sulcus occipitalis.* — Zu jeder Seite des *Foramen magnum*, aber mehr in seiner vordern Circumferenz, ist ein *Processus condyloideus* des Hinterhauptsbeins; vor demselben, oder eigentlich durch dessen Basis, verläuft das *Foramen condyloideum anterius,* hinter demselben liegt die *Fossa condyloidea* mit dem *Foramen condyloideum posterius.* — Hinter dem *Foramen magnum* bemerkt man die *Crista* und *Spina occipitalis externa,* ferner die *Linea semicircularis superior* und *inferior* nebst den rauhen Flächen zur Anheftung von Muskeln.

4) Die vordere Gegend oder das Gesicht (*Facies*), hat eine ziemlich ovale Contour und eine unregelmäfsige Oberfläche, und besitzt mehrere bedeutende Excavationen zur Aufnahme zweier wichtiger Sinnesorgane, — des Auges und der Nase. Das Gesicht wird von einem Theil des Stirnbeins und sämmtlichen Gesichtsknochen gebildet. Seine obere Gränze bilden die *Tubera frontalia,* unter denen die *Arcus superciliares* gegen den *Processus nasalis* convergirend hinlaufen; unter jedem *Arcus superciliaris* befindet sich ein *Margo supraorbitalis,* der nach aufsen in den äufsern, nach innen in den innren Orbitalrand übergeht, und an seinem innren Drittheil die *Incisura supraorbitalis* für *N.* und *A. supraorbitalis* besitzt. Der *Margo supraorbitalis* bildet die obere Gränze der Augenhöhle. Zwischen beiden Augenhöhlen steigt der Nasenrücken, welcher einen Theil der vordern Nasenöffnung überdeckt, herab; zu jeder Seite der letztern ist eine *Fossa canina* und ein *Foramen infraorbitale,* und weiter nach aufsen der *Arcus zygomaticus.* Am untern Rande der vordern Nasenöffnung erscheint die *Spina nasalis anterior,* und darunter der *Limbus alveolaris superior* mit den Zähnen der Oberkiefer. Nach unten wird das Gesicht vom Unterkiefer begränzt; dieser trägt in seinem Alveolarfortsatze die untern Zähne, und ragt nach unten als Kinn hervor, neben welchem man auf jeder Seite ein *Foramen mentale* bemerkt. — Zieht man eine perpendikuläre Linie vom innren Drittheil des *Margo supraorbitalis* bis zum innren Drittheil des Körpers des Unterkiefers, so durchschneidet dieselbe drei Oeffnungen, nämlich das *Foramen supraorbitale, infraorbitale* und *mentale,* von denen eine jede zum Durchtritt eines Astes des *N. trigeminus* ins Gesicht bestimmt ist.

Augenhöhlen (*Orbitae*).

Die Augenhöhlen stellen zwei hohle, vierseitige Pyramiden dar, die im obern Theile des Gesichts liegen, und zur Aufnahme der Augäpfel nebst ihren Muskeln, Gefäfsen und Nerven, und der Thränendrüsen bestimmt sind. Die Centralaxe einer jeden Augenhöhle ist nach auswärts gerichtet, so dafs, wenn man beide Axen durch die *Foramina optica* in den Schädel hinein verlängern würde, sie sich unter einem spitzen Winkel auf der Mitte des Türkensattels schneiden würden. Die obere Wand oder die Decke (*Lacunar orbitae*) der Augenhöhle wird vom *Processus orbitalis* des Stirnbeins und einem Theil des kleinen Flügels des Keilbeins, die untere Wand oder der Boden von einem Theil des Jochbeins und von den Orbitalfortsätzen des Oberkiefer- und Gaumenbeins, die innre Wand vom Thränenbein und der *Lamina papyracea* des Siebbeins, und die äufsere Wand vom Orbitalfortsatze des Jochbeins und dem grofsen Flügel des Keilbeins gebildet. Zur deutlichern Versinnlichung diene folgende Darstellung:

Os frontis.
Os sphenoid. (*Ala minor*).

Os zygomat.
Os sphenoid. (*Ala magna*).

Os lacrym.
Os ethmoid. (*Lamina papyracea*).

Os zygomat.
Os maxillare sup.
Os palat.

In einer jeden Augenhöhle gewahrt man neun Oeffnungen: das *Foramen opticum*, zum Durchtritt des *N. opticus* und der *A. ophthalmica;* die *Fissura orbitalis superior*, für den Durchgang des *N. oculomotorius*, *trochlearis*, *R. ophthalmicus trigemini* und *abducens*, nebst der *Ven. ophthalmicae;* die *Fissura orbitalis inferior*, für den Eintritt des *R. infraorbitalis* und *subcutaneus malae* vom *N. maxillaris sup.* in die Augenhöhle; den Eingang des *Canalis infraorbitalis* und des *Canal. zygomaticus*, jener für den Durchgang des *N. infraorbitalis*, dieser des *subcutaneus malae*; das *Foramen ethmoidale anterius* und *posterius*, jenes für den *R. nasalis* vom ersten Ast des *trigeminus* und die *A. ethmoidalis ant.*, dieses für die *A.* und *V. ethmoidalis post.* zum Durchgange bestimmt; der Eingang zum *Ductus nasalis;* endlich die *Incisura* oder das *Foram. supraorbitale* für *N.*, *A.* und *V. supraorbitalis.*

Nasenhöhle (*Cavitas narium*).

Die Nasenhöhle nimmt die Mitte des Gesichts ein, und besteht aus zwei unregelmäfsigen, weiten Kanälen, *Fossae nasales*, die sich mit ihrem längsten Durchmesser von vorn nach hinten erstrecken. Sie wird nach oben von den Nasenbeinen, dem Sieb- und dem Keilbeine, nach unten von den Gaumenfortsätzen der Oberkiefer- und Gaumenbeine, nach aufsen von den Oberkiefern, Thränenbeinen, untern Muscheln, dem Siebbeine, den Gaumenbeinen und der innren Platte der Gaumenflügel des Keilbeins begränzt; die Scheidewand zwischen beiden Kanälen bildet der Vomer und die perpendikuläre Platte des Siebbeins. Zur deutlichern Versinnlichung diene folgende Darstellung:

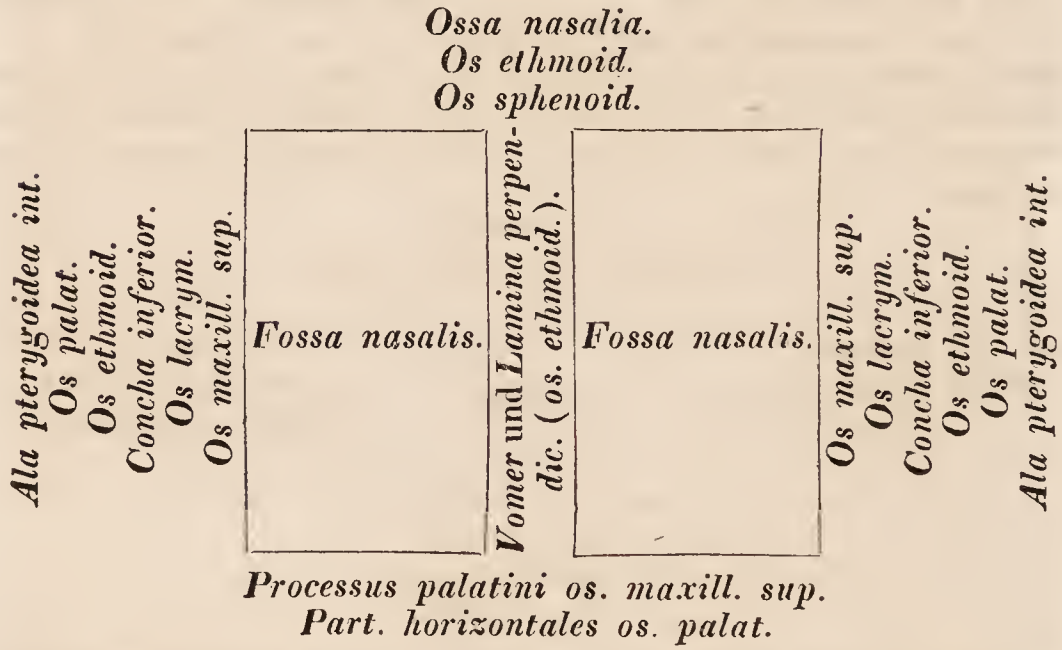

In jedem dieser Kanäle unterscheidet man drei unregelmäfsige, longitudinale Gänge (*Meatus*), die durch drei, von der äufsern Wand nach innen hervorragende Knochenvorsprünge, nämlich die obere, mittlere und untere Muschel gebildet werden; von diesen sind die obere und mittlere blofs Fortsätze des Siebbeins, die untere ist ein Knochen für sich. Der obere Nasengang, der den obern und hintern Theil des Nasenhöhlenkanals einnimmt, liegt zwischen der obern und mittlern Muschel; man bemerkt in ihm drei Löcher, nämlich die Mündung der hintern Siebbeinzellen, die der Keilbeinhöhlen und das *Foramen sphenopalatinum*. Der mittlere Nasengang ist der Zwischenraum zwischen der mittlern und untern Muschel; auch in ihm befinden sich drei Oeffnungen, die der Stirnhöhlen, die der vordern Siebbeinzellen und die der Kieferhöhle. Der untere Nasengang, der den Raum zwischen der untern Muschel und dem Boden der Nasenhöhle einnimmt,

ist der geräumigste; er besitzt zwei Löcher, das eine ist der Ausgang des *Ductus nasalis*, der andre der Eingang zum *Canalis incisivus*. — Die Nasenhöhle hat eine weite, unregelmäfsige vordere Nasenöffnung (*Apertura pyriformis*) im Gesicht, und zwei hintere Nasenöffnungen (*Choanae narium*) am Gaumen.

Zähne (*Dentes*).

Beim Menschen findet ein zweimaliger Durchbruch von Zähnen Statt; zuerst erscheinen solche, die blofs für das kindliche Alter bestimmt sind, und deshalb den Namen Milch- oder Wechselzähne (*Dentes lactantes s. temporarii*) führen, später diejenigen, welche das ganze Leben andauern sollen, und daher bleibende Zähne (*Dentes permanentes s. constantes*) heifsen.

Die Zahl der bleibenden Zähne beträgt im Ganzen zweiunddreifsig, für jede Kinnlade sechszehn. Sie zerfallen in folgende vier Arten: Schneidezähne (*D. incisivi s. primores*), 4 obere und 4 untere; Spitz-, Eck- oder Hundszähne (*D. canini s. cuspidati s. angulares*), 2 obere und 2 untere; vordere Backenzähne (*D. molares bicuspidati*), 4 obere und 4 untere; und hintere Backenzähne (*D. molares multicuspidati*), 6 obere und 6 untere.

Wechselzähne giebt es im Ganzen zwanzig, nämlich acht Schneidezähne, vier Eckzähne und acht Backenzähne. Die wechselnden Backenzähne haben an ihrer Krone vier Spitzen, während die an ihre Stelle tretenden bleibenden deren nur zwei haben.

An jedem Zahne unterscheidet man: die Krone (*Corona*), welche über dem Zahnfleisch sichtbar ist, den Hals (*Collum*), welcher, etwas eingeschnürt und vom Zahnfleische umgeben, jene trägt, und die Wurzel (*Radix*), welche in einer Zelle (*Alveolus*) der Kiefer steckt. Die Wurzel wird von einer festen Membran (*Capsula dentis*) überzogen, die zuerst als Periosteum die Alveole auskleidet und sich dann auf die Wurzel umschlägt, an welcher sie bis zum Halse hinaufreicht.

Die Schneidezähne haben ihren Namen von ihrem meifselförmigen, schneidenden Rand, der durch die Zuschärfung der Krone von hinten nach vorn entsteht, weshalb auch letztere bei ihnen vorn etwas convex und hinten concav ist. Ihr Hals ist beträchtlich eingeschnürt; ihre Wurzel von einer Seite zur andren zusammengedrückt, und an ihrem Ende mit einem kleinen Loche für den Durchtritt eines Nerven und einer Arterie versehen. Die Schneidezähne nehmen die Mitte der beiden Zahnreihen ein.

Die Eckzähne stehen zunächst den Schneidezähnen, und zwar zu jeder Seite derselben, sowohl oben, als unten, einer. Ihre

Krone ist breiter, als die der Schneidezähne, hat ebenfalls vorn eine convexe, und hinten eine concave Fläche, dagegen als Endfläche eine stumpfe Spitze. Ihre Wurzel ist länger als die aller übrigen Zähne, von einer Seite zur andren zusammengedrückt und mit einer seichten Furche versehen.

Die vordern Backenzähne, die zunächst hinter den Eckzähnen folgen, und deren es auf jeder Seite, sowohl oben, als unten, zwei giebt, stehen in ihrer Gestalt in der Mitte zwischen jenen und den hintern Backenzähnen. Ihre Krone ist von vorn nach hinten zusammengedrückt, und läuft in zwei Spitzen, eine innre, und eine äufsere aus; ihr Hals ist oval; ihre Wurzel zusammengedrückt, an jeder Seite mit einer tiefen Furche versehen, und am Ende gespalten. Diese Spaltung der Wurzel findet übrigens constanter bei den Zähnen des Oberkiefers, als bei denen des Unterkiefers, ferner häufiger bei dem ersten, als dem zweiten Backenzahne Statt.

Die hintern Backenzähne, deren es auf jeder Seite, sowohl oben, als unten, drei giebt, stehen hinter jenen und sind überhaupt die hintersten und stärksten Zähne. Ihre Krone ist vierkantig und mit vier Spitzen versehen, ihr Hals dick und rund, und ihre Wurzel verschiedentlich gespalten. Im Oberkiefer nämlich haben die ersten beiden hintern Backenzähne drei, bisweilen vier, mehr oder minder weit von einander stehende Wurzeln, von denen zwei nach aufsen, zwei nach innen gekrümmt sind; im Unterkiefer dagegen haben dieselben nur zwei Wurzeln, eine vordere und eine hintere, die jedoch an ihrer vordern und hintern abgeplatteten Fläche Furchen besitzen, welche als Andeutung einer nochmaligen Spaltung zu betrachten sind. Der dritte oder letzte Backenzahn endlich (auch Weisheitszahn, *Dens sapientiae*, genannt) ist kleiner, als die beiden andren, und hat eine mit drei Spitzen versehene Krone, und eine einfache, gefurchte oder theilweis gespaltene Wurzel.

Struktur der Zähne. — Jede Zahnkrone umschliefst im Innren eine kleine Höhle, *Cavitas pulpae s. Cavum dentis*, und jede Wurzel einen Kanal, der mit jener zusammenhängt. Die Zahnhöhle sowohl, als der von ihr ausgehende, je nach der Zahl der Wurzeln, entweder einfache oder mehrfache Kanal werden von einer weichen, gefäfsreichen Masse, dem Zahnkern (*Pulpa dentis*), erfüllt, welcher Gefäfse und Nerven durch die an den Enden der Zahnwurzeln befindlichen kleinen Löcher erhält.

Die Zähne sind deutlich aus drei verschiedenen Substanzen zusammengesetzt: aus der eigentlichen Zahnsubstanz oder dem Zahnbein (*Substantia dentalis propria s. eburnea*), dem Schmelz oder Email (*Substant. vitrea s. adamantina*), und der eigentlichen Knochensubstanz (*Substantia ostoidea*).

Das Zahnbein, welches den gröfsten Theil des Zahnes ausmacht und die Höhle, so wie die Kanäle zunächst umgiebt, besteht, mikroskopisch betrachtet, aus zahlreichen feinen, geschlängelten und sich verästelnden Röhrchen, die, mit ihrem stärkern Ende offen in die Zahnhöhle mündend, strahlenförmig gegen die Peripherie des Zahnbeins verlaufen und sich daselbst in unendlich feine Verzweigungen spalten. Diese Röhrchen haben deutliche Wände und sind von einander durch compakte Zwischenräume geschieden, die zwei- bis dreimal so breit sind, als die Röhrchen selbst; sie bestehen aus der eigenthümlichen, die Knochensubstanz an Härte und Sprödigkeit noch übertreffenden Zahnsubstanz, und sind zum Theil von unregelmäfsigen Klümpchen einer kalkigen Substanz angefüllt. Da das Wachsthum der Zähne von der Peripherie nach dem Centrum fortschreitet, so müssen die feinsten Ramifikationen der Röhrchen zuerst gebildet, und ihre Stämme erst später abgelagert werden. — Die Endramifikationen der Röhrchen des Zahnbeins sind von Tomes dargestellt.

Der Zahnschmelz, eine äufserst spröde, glänzende, dem Porzellan an Farbe ähnliche Substanz, überzieht die ganze äufsere Fläche der Krone bis zur Wurzel, am dicksten an ihrer obern Fläche, und immer dünner, je näher zum Halse. Er besteht aus kleinen sechsseitigen Prismen (Schmelzfasern), die mit dem einen Ende in rechtwinkeliger Richtung auf der Oberfläche des Zahnbeins aufsitzen, und mit dem andren die freie Fläche der Krone bilden. Zwischen dem Schmelz und dem Zahnbein befindet sich eine sehr dünne Membran (?), welche zarte Scheiden um die einzelnen Schmelzfasern absendet, wodurch letztere auf ihrer Oberfläche mit unregelmäfsigen Querstrichen versehen erscheinen. Nasmyth ist der Meinung, dafs der Schmelz von einer dünnen Membran bekleidet ist, die sich über die Wurzel des Zahnes fortsetzt, dann durch das kleine Loch an der Spitze desselben sich nach innen in die Zahnhöhle umschlägt und diese auskleidet; diese Membran betrachtet er als die bleibende Zahnkapsel.

Die eigentliche Knochensubstanz bildet einen dünnen Ueberzug um die Zahnwurzel, und zwar von der Stelle an, wo der Schmelz aufhört, bis zu der kleinen Oeffnung am Ende der Wurzel. Sie besitzt die gewöhnliche Knochenstruktur, nämlich zahlreiche *Sacculi* und *Tubuli chalicophori*. — Diese Substanz nimmt mit fortschreitendem Alter an Dicke zu, und giebt zu jenen Formen von Exostosen Veranlassung, die man hin und wieder an den Zähnen sehr alter Personen, oder solcher, die viel Merkur gebraucht haben, antrifft. Im vorgerückten Lebensalter schwindet oft die Zahnhöhle ganz, indem sie durch diese Knochensubstanz ausgefüllt wird.

Entwickelung der Zähne. — Hierüber besitzen wir neuere, sehr interessante Untersuchungen von Good-

sir, denen wir, den Hauptpunkten nach, in Folgendem uns anschliefsen werden.

Untersucht man einen menschlichen Embryo von sechs Wochen, der sieben und eine halbe Linie lang und funfzehn Gran schwer ist, so bemerkt man an der Circumferenz eines jeden Kiefers zwei halbkreisförmige Falten, von denen die nach aufsen gelegene die Lippe, und die innre den künftigen Gaumen darstellt; zwischen beiden befindet sich eine tiefe Furche, die von der Mundschleimhaut überzogen ist. Alsbald erhebt sich von dem Boden dieser Furche, von hinten nach vorn zu, ein Wulst, als Rudiment des äufsern Alveolarrandes; es erscheinen nunmehr folgende Theile, von aufsen nach innen zu, neben einander gelagert: Am meisten nach aufsen, als Gränze des Mundes, befindet sich die Lippe; dieser zunächst bemerkt man eine tiefe Furche, welche die Lippe vom künftigen Kiefer trennt; darauf kömmt der äufsere Alveolarwulst; viertens folgt eine zweite Furche, in welcher die Zahnkeime sich entwickeln, und welche die primitive Dentalfurche genannt wird; fünftens ein Rudiment des innren Alveolarwulstes; und sechstens das Rudiment des künftigen Gaumens, welcher diese ganze Partie von innen begränzt. In der siebenten Woche kömmt der Keim des ersten Milchbackenzahns am Oberkiefer in der Form einer einfachen, freiliegenden, granulösen Papille der Schleimhaut, die sich von dem Boden der primitiven Dentalfurche erhebt, zum Vorschein; in der achten Woche entwickelt sich die Papille des Eckzahns; in der neunten Woche erscheinen die Papillen der vier Schneidezähne, und zwar die der mittlern früher, als die der seitlichen; endlich in der zehnten Woche wird die Papille des zweiten Backenzahns hinter der des ersten in der primitiven Dentalfurche sichtbar. Um die zehnte Woche also sind die Papillen oder Keime sämmtlicher zehn Wechselzähne des Oberkiefers völlig kenntlich; die des Unterkiefers erscheinen relativ etwas später, so dafs die Papille des ersten Backenzahns in der siebenten Woche blofs als schwache Hervorragung erscheint, und die zehnte Papille nicht vor der eilften Woche sichtbar wird.

Von ungefähr der achten Woche an zieht die primitive Dentalfurche sich vor und hinter dem ersten Backenzahne zusammen, desgleichen entwickeln sich rings um die übrigen Papillen Blättchen der Schleimhaut, die an Gröfse zunehmen, bis sie die Papillen als vollkommne Bälge (*Folliculi*) mit offnen Mündungen umschliefsen. In der zehnten Woche ist der Balg des ersten Bakkenzahns vollendet, kurz darauf der des Eckzahns; in der eilften und zwölften Woche kommen die Bälge der Schneidezähne, und in der dreizehnten der des zweiten Backenzahns zu Stande.

In der dreizehnten Woche erleiden die Papillen eine Veränderung ihrer Gestalt; sie nehmen dabei die Form der Zähne an,

welche sie später darstellen sollen. Um dieselbe Zeit entwickeln sich von den Mündungen der Bälge aus kleine membranöse Fortsätze, die dazu bestimmt sind, jenen als Deckel zu dienen, und deren Gestalt mit der Form der Krone der correspondirenden Zähne übereinstimmt. Die Bälge der Schneidezähne erhalten zwei solcher Deckel, die des Eckzahns drei, die der Backenzähne, je nach der Zahl der Spitzen ihrer Kaufläche, entweder vier oder fünf. Im Verlauf der vierzehnten und funfzehnten Woche sind die Bälge (*Folliculi*) vollkommen von den Deckeln geschlossen und in Säckchen (*Sacculi*) umgewandelt, während gleichzeitig die Papillen zu Zahnkernen (*Pulpae dentis*) geworden sind.

Während der tiefere Theil der primitiven Dentalfurche, nämlich der, welcher die Säckchen der Wechselzähne enthält, auf diese Weise geschlossen ist, bleibt der mehr oberflächliche, dem Zahnfleischrande nahe gelegene, noch offen, und dieser hat, da er als Bildungsstätte sämmtlicher permanenten Zähne, mit blofser Ausnahme des ersten hintern Backenzahns, dient, von Goodsir den Namen sekundäre Dentalfurche erhalten. Während der vierzehnten und funfzehnten Woche entstehen kleine mondförmige Einbiegungen der Schleimhaut an der innern Seite der die Bälge der Wechselzähne verschliefsenden Deckel, und zwar zuerst hinter den Schneidezähnen, dann successiv an allen übrigen; dies sind die Rudimente der Bälge oder Reservehöhlen für die bleibenden zehn Zähne, nämlich die vier Schneide-, zwei Eck- und vier vordern Backenzähne. Indem sich die sekundäre Dentalfurche nun immer mehr schliefst, werden jene folliculären Einbiegungen der Schleimhaut in geschlossene Reservehöhlen umgewandelt, welche sich von der Oberfläche des Zahnfleisches entfernen und so dicht an die innre Wand der Säckchen der Wechselzähne rücken, dafs sie von deren submucösem Zellgewebe mit eingeschlossen werden. Um den fünften Monat dehnen die vordern dieser Reservehöhlen sich an ihrem vom Zahnfleischrande entferntern Ende stärker aus, und es erhebt sich an ihrem Grunde eine Falte oder Papille, welche das Rudiment des Keims für den bleibenden Zahn darstellt, während gleichzeitig an ihrem entgegengesetzten engern Ende sich zwei kleine Deckelfalten erzeugen und sie in vollständige Zahnsäckchen verwandeln.

Während des fünften Monats ist der Theil der primitiven Dentalfurche, welcher hinter dem Säckchen des letzten Wechselzahns liegt, noch offen, und es entwickelt sich nun darin die Papille und der Balg des ersten bleibenden (hintern) Backenzahns. Sobald dieser Balg durch seinen Deckel ganz geschlossen ist, bildet die sekundäre Dentalfurche über seiner Krone eine weite Reservehöhle, die mit der einen Seite dem Zahnsäckchen, und mit der oberflächlichen dem Zahnfleischrande zugekehrt ist. Um diese Zeit haben die

Wechselzähne und die Säckchen der zehn vordern bleibenden Zähne bereits so an Umfang zugenommen, ohne dafs sich die Kiefer entsprechend vergröfsert hätten, dafs der erste hintere Backenzahn allmälig nach hinten und aufwärts in die Tuberosität des Oberkiefers und in die Basis des Kronenfortsatzes des Unterkiefers gedrängt wird, — eine Lage, in der man ihn im achten und neunten Monat des Foetuslebens antrifft; erst im siebenten oder achten Monat nach der Geburt, wo die Kiefer an Länge zugenommen haben, rückt er in seine gehörige Stelle in der Zahnreihe wieder ein. Die Reservehöhle, welche vorher durch das höhere Hinaufrücken des ersten hintern Backenzahns verlängert worden war, dehnt sich jetzt innerhalb der Höhle, welche dieser Zahn so eben verlassen hat, aus; es keimt aus ihrem Grunde eine Papille hervor, die Höhle zieht sich zusammen, und das Säckchen des zweiten hintern Backenzahns ist vollendet, wobei noch ein Theil der gröfsern Reservehöhle mit der oberflächlichen Seite des Säckchens in Verbindung bleibt. So wie die Kiefer weiter an Länge zunehmen, steigt auch dieses zweite Zahnsäckchen aus seiner hochgelegenen Stellung herab, und rückt nach vorn in die Zahnreihe, wobei es dieselbe krumme Linie durchläuft, wie der erste hintere Backenzahn. Der Rest der Reservehöhle, die sich durch die frühere Lage des zweiten hintern Bakkenzahns bereits nach hinten verlängert hat, dehnt sich zum letzten Male wieder aus, es entwickelt sich darin eine Papille und ein Säckchen in derselben Weise, wie bei dem zweiten Zahne, und es entsteht der dritte bleibende Backenzahn (der sogenannte Weisheitszahn), der erst im Alter von neunzehn bis zwanzig Jahren, wo die Kiefer ausgewachsen sind, gleich dem ersten und zweiten hintern Backenzahn, in die Zahnreihe einrückt.

Auf Grund der obigen Beobachtungen hat Goodsir den Procefs der Dentition in drei natürliche Stadien eingetheilt; in das folliculäre, das sacculäre und das eruptive. Das erste Stadium (*Stadium folliculare*) umfafst die Veränderungen, die von dem ersten Erscheinen der Dentalfurche und der Papillen bis zum Schliefsen ihrer Bälge vor sich gehen, also den Zeitraum von der sechsten Woche bis zum vierten oder fünften Monat des Intrauterinallebens. Das zweite Stadium (*Stadium sacculare*) umfafst die Periode, wo die Bälge geschlossene Säckchen, und die darin enthaltenen Papillen Zahnkerne sind; dasselbe beginnt um den vierten bis fünften Monat des Intrauterinallebens, und endet für die mittlern Schneidezähne im siebenten oder achten Monat nach der Geburt, und für den Weisheitszahn um das einundzwanzigste Lebensjahr. Das dritte Stadium (*Stad. eruptionis*) umschliefst die völlige Entwickelung der Zähne, den Durchbruch und das Ausfallen der Wechselzähne, den Durchbruch der bleibenden Zähne und die damit verbundenen Veränderungen in den Alveolarfort-

sätzen; es erstreckt sich vom siebenten Monat bis zum einundzwanzigsten Jahre.

Der erste hintere Backenzahn, sagt Goodsir, ist der merkwürdigste Zahn des Menschen, da er den Uebergang von den Wechselzähnen zu den permanenten Zähnen bildet. Anatomisch betrachtet, d. h. in so fern er sich aus der primitiven Dentalfurche, aus einer Papille und einem Balge entwickelt, ist er entschieden ein Wechselzahn; aus physiologischem Gesichtspunkte, in so fern er der tüchtigste Mahlzahn des Erwachsenen ist, mufs er den bleibenden Zähnen zugezählt werden. Auch ist der Umstand merkwürdig, den ein jeder Wundarzt zu beobachten Gelegenheit hat, dafs, mit Ausnahme des Weisheitszahns, der bisweilen aus anderweitigen Ursachen schon früh ausfällt, der erste hintere Backenzahn derjenige unter den permanenten Zähnen ist, welcher am häufigsten zuerst verloren geht, und zwar in beiden Kiefern symmetrisch und gleichzeitig, öfters selbst vor dem Zahnwechsel.

Wachsthum der Zähne. — Sobald die Zahnbälge vermittelst ihrer Deckel geschlossen sind, entwickeln sich die Zahnkerne zur Form der künftigen Zähne, und die Basen der Backenzähne spalten sich in zwei oder drei Aeste, je nach der Zahl der künftigen Wurzeln. Das Zahnsäckchen besteht aus zwei Schichten, einer innern oder vaskulären, welche ursprünglich einen Theil der Schleimhautoberfläche des Mundes ausmachte, und einer äufsern, cellulös-fibrösen, analog der äufsern Schicht der Schleimhaut. Zur Zeit, wo der Balg sich zum Sacke geschlossen hat, besitzt die Schleimhaut Aehnlichkeit mit einer serösen Membran, indem sie eine vollständige Höhle bildet, an der man zwei Blätter unterscheiden kann, eine *Tunica propria*, welche den Zahnkern überzieht, und eine *Tunica reflexa*, deren äufsere Fläche mit den Geweben des Kiefers verwachsen ist, und deren innre Fläche frei liegt, von dem Zahnkerne durch einen hohlen Raum getrennt. Sobald aber die Entwickelung des Zahnkerns begonnen hat, wird letztere Höhlung gröfser und füllt sich mit einer gallertartigen, körnigen Substanz, dem Schmelzorgan (*Organon adamantinae*), das an der ganzen innren Fläche der *Tunica reflexa*, dagegen gar nicht an der *Tunica propria* und dem Zahnkerne adhärirt. In derselben Periode, d. i. im vierten bis fünften Monat, wird von dem letztern eine dünne Lamelle von Zahnbein abgesondert, und an seiner erhabensten Stelle deponirt; diese secernirte Lamelle hat bei den künftigen Schneide- oder Eckzähnen die Gestalt eines kleinen, hohlen Kegels, bei den Backenzähnen sind es vier oder fünf kleine Kegel, je nach der künftigen Zahl der Spitzen ihrer Krone. Diese Kegel werden durch Absonderung immer neuer Lagen mit einander vereinigt, der Zahnkern wird allmälig immer runder und kleiner, indem er, so lange er inner-

halb der Kiefer steckt, fortwährend frische Schichten deponirt, bis der ganze Zahn sammt seinen Wurzeln vollendet ist, und erscheint im vollkommen ausgebildeten Zahne nur als die kleine Zahnhöhle (*Cavitas pulpae*), die durch die Oeffnung an der Spitze einer jeden Wurzel mit den Zahngefäfsen und Zahnnerven communicirt. Die Zahl der Wurzeln scheint von der Zahl der Nervenfilamente, die zu jedem Zahnkerne treten, abzuhängen. Sobald die Sekretion des Zahnbeins begonnen hat, wird das Schmelzorgan in ein lamellöses Gewebe umgewandelt, das gleichsam kappenartig den Zahn umgiebt, und in dessen Maschen die krystallinischen Schmelzfasern von der vaskulären Schicht des Säckchens abgesetzt werden.

Die eigentliche Knochensubstanz scheint erst in einer spätern Lebensperiode gebildet zu werden, entweder, und dies ist das wahrscheinlichere, durch Ablagerung aus dem Theile des Zahnsäckchens, welcher sich als Ueberzug über die Wurzel fortsetzt und ihr als Periosteum dient, oder indem diese Membran selbst sich in Knochenmasse umwandelt.

Die Sekretion des Zahnbeins beginnt am ersten hintern Backenzahn vor der Geburt.

Durchbruch der Zähne. — Wenn die Zahnkrone fertig gebildet und mit Schmelz überzogen ist, die Wurzel durch das allmälige Wachsen des Zahnkerns sich bis auf den Boden ihres Faches verlängert hat, und die Ablagerung des Zahnbeins nebst der Verwachsung desselben mit der anliegenden Partie des Säckchens vollendet ist, bewirkt ein Druck von dem Fache aus, dafs die *Tunica reflexa* des Säckchens und die Oberfläche des Zahns sich einander nähern, und letzterer durch das Zahnfleisch durchtritt. Das Säckchen hat nunmehr wiederum seine ursprüngliche Balgform (nach Einigen durch Absorption, nach Andren durch Zerreifsung der Decke) angenommen, und geht unmittelbar in die Mundschleimhaut über. Indem es darauf schneller an Umfang abnimmt, als die Wurzel an Länge wächst, und zugleich der Zahn durch die Contraktion rasch vorwärts getrieben wird, so entsteht zwischen der Spitze der noch unvollendeten Wurzel und dem Boden des Faches ein Zwischenraum, in welchem das Wachsthum und die völlige Ausbildung der Wurzel bald zu Stande kömmt.

Während die eben beschriebenen Veränderungen in den, innerhalb der Kiefer enthaltenen Zahnsäckchen Statt finden, bekommen die Scheidewände zwischen den Säckchen, die Anfangs aus weichschwammigem Gewebe bestanden, eine fibröse Beschaffenheit, und werden endlich in Knochensubstanz umgewandelt, die sich zuerst an der Oberfläche bildet, und darauf allmälig immer tiefer in die Kiefer eindringt, wo sie alsdann den Namen Zahnfächer (*Alveoli*) erhalten. Die Säckchen der zehn vordern bleibenden Zähne

(auch Ersatzzähne genannt), die Anfangs in dem submucösen Zellgewebe der Wechselzahn-Säckchen versteckt lagen, und später, bei fortschreitendem Wachsthum, in Gruben hinter den Wechselzähnen zu liegen kamen, treten allmälig unter die Wurzeln der letztern, und bekommen eigne, von jenen getrennte knöcherne Alveolen. Die Hälse der Säckchen der bleibenden Zähne, durch welche sie ursprünglich mit dem mucösen Ueberzug der sekundären Dentalfurche zusammenhingen, existiren noch in der Form kleiner, obliterirter Stränge, getrennt von den Wechselzähnen durch ihre Alveolen, aber durch einen feinen knöchernen Kanal mit dem fibrösen Gewebe des Gaumens, unmittelbar hinter dem entsprechenden Wechselzahn, in Verbindung stehend. Diese Stränge und Oeffnungen, bemerkt Goodsir, sind im Kinde nicht geschlossen, entweder weil jene als *gubernacula*, diese als *itinera dentium* dienen sollen, oder, was wahrscheinlicher ist, in Folge des allgemeinen Gesetzes, welches bei der Entwickelung aller thierischer Organismen sich zu bewähren scheint, dafs Theile oder Organe, die einst einer wichtigen Thätigkeit vorstanden, so sehr sie auch nachmals atrophiren, doch nie total schwinden, so lange sie nicht andren Theilen oder Funktionen Eintrag thun.

Die Zeit, wann die einzelnen Zähne erscheinen, ist äufserst verschieden; im Durchschnitt jedoch können für die Wechselzähne folgende Bestimmungen gelten, wobei nur zu bemerken, dafs die Zähne des Unterkiefers kurze Zeit vor denen des Oberkiefers durchbrechen:

im 7ten Monat, die beiden mittlern Schneidezähne;
9ten Monat, die beiden seitlichen Schneidezähne;
12ten Monat, die ersten Backenzähne;
18ten Monat, die Eckzähne;
24sten Monat, die zweiten Backenzähne.

Die Reihenfolge der bleibenden Zähne ist diese:

zu $6\frac{1}{2}$ Jahren, die ersten hintern Backenzähne;
7tes Jahr, die beiden mittlern Schneidezähne;
8tes Jahr, die beiden seitlichen Schneidezähne;
9tes Jahr, die ersten vordern Backenzähne;
10tes Jahr, die zweiten vordern Backenzähne;
11tes bis 12tes Jahr, die Eckzähne;
12tes bis 13tes Jahr, die zweiten hintern Backenzähne;
17tes bis 21stes Jahr, die letzten hintern Backenzähne.

Zungenbein (*Os hyoideum*).

Das Zungenbein liegt unter dem Unterkiefer, mit keinem Knochen artikulirend; es dient der Zunge als Stütze und zahlreichen Halsmuskeln zur Anheftung. Den Namen *Os hyoideum* hat dasselbe von seiner Aehnlichkeit mit dem griechischen Buchstaben *υ*; es

besteht aus einem Mittelstück oder Körper (*Basis s. Corpus*), zwei grofsen Hörnern (*Cornua majora*), die von dem Körper nach hinten abgehen, und zwei kleinen Hörnern (*Cornua minora*), die von den Vereinigungswinkeln zwischen Körper und grofsen Hörnern in die Höhe steigen.

Der Körper ist ziemlich vierkantig, an seiner vordern Fläche, welche Muskeln zum Ansatze dient, convex und rauh, und an der hintern, die mit dem Kehldeckel in Berührung steht, concav und glatt. — Die grofsen Hörner sind von oben nach unten abgeplattet und gehen nach hinten in ein rundes, überknorpeltes Knöpfchen über. — Die kleinen Hörner, von konischer Form (wegen einiger Aehnlichkeit mit Weizenkörnern auch *Corpuscula triticea* genannt), dienen dem *Ligament. stylohyoid.* zum Ansatze. Im frühern Alter, und noch beim Erwachsenen, sind die Hörner mit dem Körper durch überknorpelte Flächen und Bandfasern verbunden; im vorgerücktern Alter jedoch werden sie durch Knochenmasse vereinigt.

Fig. 25.

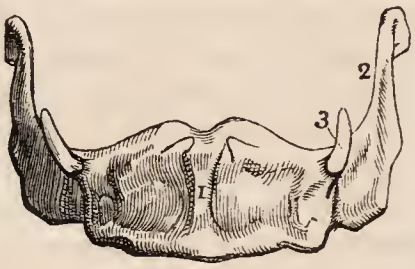

Entwickelung. — Aus fünf Ossificationspunkten, einem für den Körper und einem für jedes Horn.

Insertion. — Es heften sich an das Zungenbein eilf Muskelpaare: *M. sternohyoideus*, *thyreohyoideus*, *omohyoideus*, die Rolle des *digastricus*, *stylohyoideus*, *mylohyoideus*, *geniohyoideus*, *genioglossus*, *hyoglossus*, *lingualis* und *constrictor pharyngis medius;* ferner das *Ligam. stylohyoideum*, *hyothyreoideum* und *hyoepiglotticum*, und die *Membrana thyreohyoidea.*

Brustkasten und obere Extremitäten.

Zum Brustkasten (*Thorax*) gehören das Brustbein und die Rippen; zu den obern Extremitäten das Schlüsselbein, Schulterblatt, Oberarmbein, Ellenbogenbein und Speiche, die Handwurzel- und Mittelhandknochen und die Fingerglieder.

Fig. 25. Das Zungenbein, von vorn gesehen. — 1. Vordere convexe Fläche des Körpers. 2. *Cornu majus* der linken Seite. 3. *Cornu minus* derselben Seite. In dem Präparate, von welchem vorliegende Zeichnung genommen ist, sind die Hörner mit dem Körper durch Knochensubstanz verschmolzen.

Brustbein (*Sternum*).

Das Brustbein (Fig. 26.) liegt in der Mittellinie der vordern Wand der Brust, ist vorn eben oder schwach concav, hinten leicht convex, oben dick und breit, unten dünn und zugespitzt. Es besteht aus drei Stücken: einem obern (Handgriff, *Manubrium*), einem mittlern (Körper, *Corpus*) und einem untern (schwertförmiger Fortsatz, *Processus xiphoideus s. ensiformis*).

Der Handgriff (Fig. 26., 1.) hat eine fast viereckige Form, ist oben dick und breit, und läuft nach unten, wo er sich mit dem Körper verbindet, schmal zu. Der obere Rand ist der Quere nach flach concav (*Incisura semilunaris*); zu jeder Seite desselben befindet sich eine breite Gelenkfläche (*Incisura clavicularis*) für das Sternalende der Clavicula. Jeder Seitenrand hat zwei Gelenkflächen (*Incisurae s. Sinus costales*), eine obere zur Verbindung mit dem ersten Rippenknorpel, und eine untere kleinere für die obere Hälfte des Brustendes des zweiten Rippenknorpels.

Der Körper (Fig. 26., 2.), beträchtlich länger als der Handgriff, ist in der Mitte breit, und nach beiden Enden zu etwas schmäler. Jeder Seitenrand zeigt sechs Gelenkvertiefungen (*Incisurae costales*), zur Aufnahme von sechs Rippenknorpeln, nämlich der untern Hälfte des Brustendes des zweiten, des dritten bis sechsten und der obern Hälfte des siebenten.

Der schwertförmige Fortsatz (Fig. 26., 3.), das kleinste der drei Stücke, besteht oft ganz aus Knorpel; seine Form ist äufserst verschieden, bald zugespitzt, bald breit und dünn, bald am untern Ende von einem runden Loche durchbohrt oder in zwei Spitzen gespalten. An jeder Seite zeigt er eine Vertiefung zur Verbindung mit der untern Hälfte des Brustendes des siebenten Rippenknorpels.

Entwickelung. — Aus einer Zahl von Ossificationspunkten, die zwischen sechs und vierzehn schwankt.

Verbindung. — Mit sechszehn Knochen, nämlich auf jeder Seite mit dem Schlüsselbein und den sieben wahren Rippen.

Insertion. — Es heften sich an das Brustbein neun paarige und ein unpaarer Muskel: *M. pectoralis major, sternomastoideus, sternohyoideus, sternothyreoideus, triangularis sterni*, die Aponeurose des *M. obliquus externus, internus* und *transversus abdominis*, der *M. rectus abdominis* und das *Diaphragma*.

Rippen (*Costae*).

Zu jeder Seite des Brustbeins liegen zwölf Rippen, von denen die sieben obern mit demselben in unmittelbarer Verbindung stehen, und deshalb wahre Rippen (*Costae verae s. genuinae*) genannt werden, während die fünf untern, bei denen dies nicht

der Fall ist, falsche Rippen (*Costae spuriae s. nothae*) heifsen. Die obern acht Rippen nehmen progressiv an Länge zu, die untern vier ebenso ab; die Breite ist am beträchtlichsten an der ersten, und wird bis zur letzten immer geringer. Jede Rippe zeigt eine äufsere und eine innre Fläche, einen obern und einen untern Rand, ein vorderes und ein hinteres Ende. Sie besitzen sämmtlich eine Krümmung, wie sie der Wölbung des Brustkastens entspricht, sind aber aufserdem noch um ihre Axe gewunden, so dafs, wenn sie mit dem Rande aufliegen, das eine Ende von der unterliegenden Fläche absteht, während das andre darauf ruht.

Fig. 26.

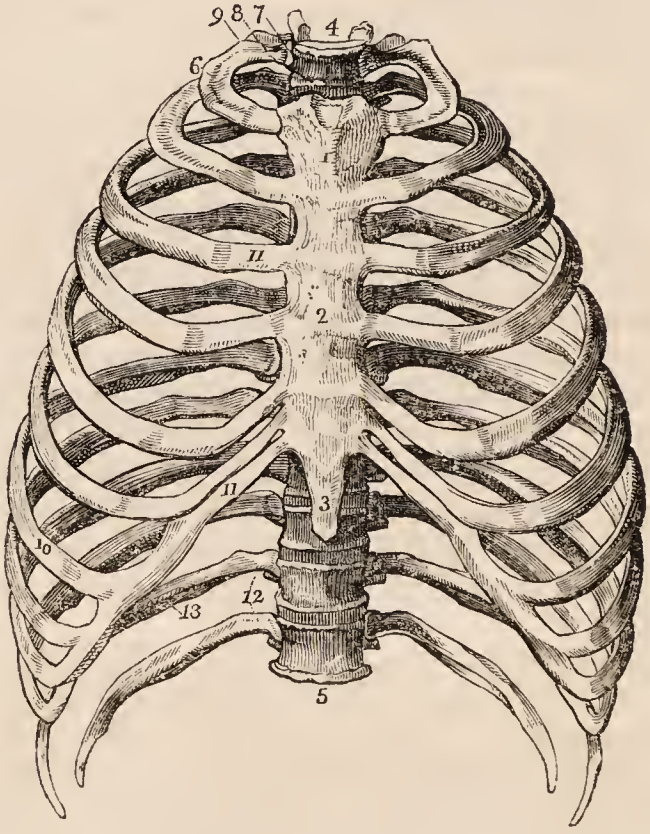

Die äufsere Fläche ist convex und zeigt Spuren von Muskel-

Fig. 26. Vordere Ansicht des Thorax. — 1. *Manubrium sterni.* 2. *Corpus sterni.* 3. *Processus ensiformis.* 4. Erster Rückenwirbel. 5. Letzter Rückenwirbel. 6. Erste Rippe. 7. *Capitulum costae.* 8. *Collum costae,* dem Querfortsatze des ersten Rückenwirbels anliegend. 9. *Tuberculum costae.* 10. Siebente oder letzte wahre Rippe. 11. *Cartilagines costarum.* 12. Die beiden letzten falschen Rippen. 13. *Sulcus costalis.*

ansätzen; die innre ist flach und dem Brustfelle zugekehrt. Der obere Rand ist abgerundet; der untere ist scharf und dient dem *M. intercostalis* zum Ursprung, an seiner innren Seite befindet sich eine Furche, *Sulcus costalis*, für *A.*, *V.* und *N. intercostalis*. In ihrem hintern Drittheil macht die Rippe plötzlich einen stumpfen Winkel (*Angulus costae*), der an seiner äufseren Fläche eine rauhe Querleiste zur Insertion eines Sehnenbündels des *M. sacrolumbalis* zeigt. Der Zwischenraum zwischen dem Winkel und dem hintern Ende nimmt von der zweiten bis zur eilften Rippe an Länge zu; in demselben bemerkt man, zunächst dem Winkel, ein Höckerchen (*Tuberculum costae*), und an der Basis desselben eine rundliche Gelenkfläche zur Verbindung mit der Spitze des Querfortsatzes des entsprechenden Wirbels. — Das hintere Ende der Rippe endet in eine Anschwellung, das Köpfchen (*Capitulum*), dessen glatte Oberfläche durch eine Querleiste in zwei Facetten getheilt ist, die sich mit den correspondirenden Gelenkflächen zweier benachbarter Wirbelkörper verbinden. Der Raum zwischen *Tuberculum* und *Capitulum* heifst Hals (*Collum s. Cervix*); die hintere Fläche desselben ist rauh und dient dem *Ligament. colli costae externum* zur Anheftung, während von seinem oberen scharfen Rande das *Ligament. colli costae internum* abgeht. — Das vordere Ende der Rippe ist etwas angeschwollen und mit einer ovalen Vertiefung versehen, in welche der Rippenknorpel sich einfügt.

Einige Eigenthümlichkeiten finden sich noch bei der ersten und den drei letzten Rippen.

Die erste Rippe ist zugleich die kürzeste; sie ist breit und dünn und begränzt den Brustkasten von oben in horizontaler Richtung, wobei ihre Flächen nicht, wie bei den übrigen Rippen, nach vorn und hinten, sondern nach oben und unten gekehrt sind. Gegen das vordere Dritttheil des Körpers bemerkt man auf der obern Fläche, unfern des innren Randes, einen kleinen Höcker, an welchen sich der *M. scalenus anticus* festsetzt, ferner unmittelbar vor und hinter jenem Höcker eine seichte Querfurche, von denen jene für die *Vena subclavia*, diese für die *Arteria subclavia* bestimmt ist. Das zur Artikulation mit dem Querfortsatze des ersten Rückenwirbels bestimmte Höckerchen ist dicker und prominirender, als sonst; ein Winkel ist gar nicht vorhanden; der Hals ist bedeutender eingeschnürt; das Köpfchen besitzt eine einfache Gelenkfläche. — Die zweite Rippe kömmt in mancher dieser Charaktere mit der ersten überein.

Die zehnte Rippe hat an ihrem Köpfchen eine einfache Gelenkfläche.

Die eilfte und zwölfte Rippe haben beide nur eine einfache Gelenkfläche an ihren Köpfchen, weder Hals, noch Höckerchen, und laufen in ein spitzes Ende aus. Die eilfte hat eine schwache

Leiste, welche den Winkel vertritt, und am untern Rande eine seichte Furche; die zwölfte hat keins von beiden.

Rippenknorpel, *Cartilagines costarum.* — Die Rippenknorpel (Fig. 26., 11, 11.) dienen dazu, die Rippen nach vorn hin zu verlängern, und ihnen zugleich einen ziemlichen Grad von Elasticität zu verleihen. An ihrem hintern Ende, mit dem sie sich in das vordere Ende der Rippen einfügen, sind sie am breitesten, und werden nach dem entgegengesetzten Ende hin immer schmäler; ihre Breite nimmt vom ersten bis zum letzten allmälig ab, ihre Länge vom ersten bis zum siebenten zu, von diesem bis zum letzten wieder ab.

Die sieben ersten Rippenknorpel artikuliren mit dem Brustbein; die drei folgenden unter sich und mit dem untern Rande des siebenten Knorpels, und die beiden letzten liegen frei zwischen den Bauchmuskeln. Die Knorpel sämmtlicher falscher Rippen enden nach vorn zu spitz.

Entwickelung. — Die Rippen entstehen aus vier Ossificationspunkten: zwei für das Mittelstück, einem für das Köpfchen, und einem für das Höckerchen; die beiden letzten Rippen haben nur einen Ossificationspunkt.

Verbindung. — Jede Rippe steht mit zwei Wirbeln und einem Rippenknorpel in Verbindung; ausgenommen sind die erste, zehnte, eilfte und zwölfte Rippe, die alle nur mit einem Wirbel artikuliren.

Insertion. — An die Rippen und ihre Knorpel heften sich zweiundzwanzig paarige und ein unpaarer Muskel. An die Knorpel: *M. subclavius, sternothyreoideus, pectoralis major, obliquus internus, rectus abdominis, transversus abdominis, Diaphragma, triangularis sterni, intercostales externi* und *interni.* An die Rippen: *M. intercostales, scalenus anticus, scalenus posticus, pectoralis minor, serratus anticus magnus, obliquus externus, obliquus internus, latissimus dorsi, quadratus lumborum, serratus posticus major* und *minor, sacrolumbalis, longissimus dorsi, cervicalis ascendens, levatores costarum, transversus abdominis* und *Diaphragma.*

Schlüsselbein (*Clavicula*).

Das Schlüsselbein ist ein länglicher, leicht S-förmig gekrümmter Knochen. Seine innre, nach vorn convexe Hälfte ist abgerundet oder unregelmäfsig viereckig, und besitzt an ihrem Ende (*Extremitas sternalis*) eine breite Gelenkfläche, die sich mit der *Incisura clavicularis* am *Manubrium sterni* verbindet. Seine äufsere, nach hinten convexe Hälfte ist von oben nach unten abgeflacht, und giebt nur einen Theil ihres platten Endes (*Extremitas acromialis*) zur Gelenkfläche her, die sich mit dem *Acro-*

mion des Schulterblatts verbindet. Die obere Fläche ist glatt und convex, und liegt zum Theil dicht unter der Haut. Die untere Fläche ist rauh und vertieft, zur Aufnahme des *M. subclavius*; an ihr bemerkt man eine Oeffnung zum Durchtritt der Ernährungsgefäfse, ferner an ihrem Sternalende eine beträchtlich rauhe Hervorragung, *Tuberositas claviculae*, an welche sich das *Ligament. rhomboideum* befestigt, und an ihrem Akromialende einen Höcker und eine kleine Leiste für das *Ligament. trapezoideum* und *conoideum*.

Entwickelung. — Aus zwei Ossificationspunkten: einem für das Mittelstück, und einem für die *Tuberositas claviculae*.

Verbindung. — Mit dem Brustbein und dem Schulterblatt.

Insertion. — Es heften sich an jedes Schlüsselbein sechs Muskeln: *M. sternomastoideus, trapezius, pectoralis major, deltoideus, subclavius* und *sternohyoideus*.

Schulterblatt (*Scapula*).

Das Schulterblatt ist ein platter, dreieckiger Knochen, der auf der hintern Wand des Brustkastens, von der zweiten bis zur siebenten Rippe, aufliegt. Man unterscheidet an ihm eine vordere und eine hintere Fläche, einen obern, einen vordern und einen hintern Rand, einen vordern, einen obern und einen untern Winkel, und Fortsätze.

Die vordere Fläche (auch Unterschulterblattgrube, *Fossa subscapularis*, genannt) ist concav und erhält durch mehrfache Querleisten eine unregelmäfsige Gestalt; sie wird durchweg, mit Ausnahme einer kleinen dreieckigen Stelle am obern Winkel, vom *M. subscapularis* ausgefüllt. — Die hintere Fläche (*Dorsum scapulae*) ist convex und wird durch eine hervorragende dreieckige Platte, die Schultergräte (*Spina scapulae*), in zwei ungleiche Theile getheilt, von denen der eine, über der Gräte liegende, Obergrätengrube (*Fossa supraspinata*), der andre, darunter befindliche, Untergrätengrube (*Fossa infraspinata*) genannt wird. Die Schultergräte hat einen obern freien Rand, der dicht unter der Haut liegt und an dessen beide Lefzen sich die *Mm. trapezius* und *deltoideus* festsetzen; nach aufsen läuft derselbe in einen starken Fortsatz aus, welcher die höchste Stelle der Schulter einnimmt, und deshalb Schulterhöhe (*Acromion s. Processus acromialis*) genannt wird. Dieser Fortsatz stellt einen ziemlich dreieckigen, von oben nach unten abgeplatteten Haken dar, der über die Gelenkfläche für den Kopf des Oberarms hinwegragt, und mit seiner obern, rauhen Fläche dicht unter der Haut liegt, während seine untere, glatte Fläche dem Schultergelenk zugekehrt ist; an seinem vordern Rande, unfern seiner stumpfen Spitze, befindet

sich eine ovale Gelenkfläche für das Akromialende des Schlüsselbeins.

Der obere Rand ist von allen drei Rändern der kürzeste; er ist scharf und ausgeschweift, und geht nach innen in den obern Winkel, nach aufsen in einen dicken, rundlichen, gekrümmten Fortsatz, den Rabenschnabelfortsatz (*Processus coracoideus*) über, der nach oben und vorn über das Schultergelenk hinwegragt, und mehrern Bändern und Muskeln zum Ansatze dient. Am innren Rand der Wurzel dieses Fortsatzes befindet sich ein Ausschnitt, *Incisura scapulae s. lunata*, der durch das *Ligament. transversum* in ein Loch verwandelt wird, durch welches der *N. suprascapularis* und die *A.* und *V. transversa scapulae* hindurchgehen. — Der vordere Rand (auch äufserer oder unterer genannt) ist dick und etwas concav. Nach oben wird er von der Gelenkfläche für den Kopf des Oberarmbeins begränzt, und zeigt unmittelbar unter dieser eine längliche Rauhigkeit für den Ursprung des langen Kopfes des *M. triceps brachii*; nach unten geht er in den untern Winkel über. Man kann an diesem Rande eine hintere und eine vordere Lefze unterscheiden; von ersterer entspringt der *M. teres minor*, von letzterer der *M. teres major*. — Der hintere Rand (auch *Basis scapulae* genannt) ist der längste von allen dreien; in seiner Dicke hält er die Mitte

Fig. 27.

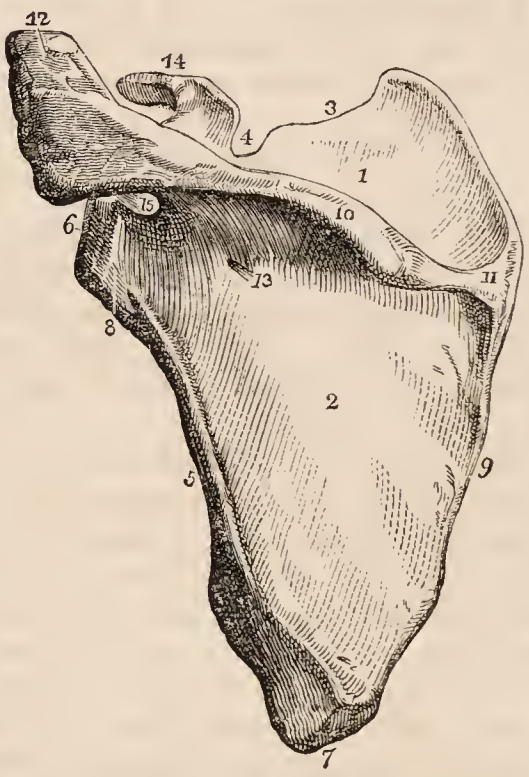

Fig. 27. Das Schulterblatt, von hinten gesehen. — 1. *Fossa supraspinata.* 2. *Fossa infraspinata.* 3. Oberer Rand. 4. *Incisura scapulae.* 5. Vorderer oder unterer Rand. 6. *Condylus scapulae* mit der *Cavitas glenoidea.* 7. Unterer Winkel. 8. *Collum scapulae.* 9. Hinterer Rand oder *Basis scapulae.* 10. *Spina scapulae.* 11. Die dreieckige glatte Fläche, über welche die Sehne des *M. trapezius* hingleitet. 12. *Processus acromialis.* 13. Ein *Foramen nutritium* an der Basis der *Spina.* 14. *Processus coracoideus.* 15. *Incisura colli scapulae.*

zwischen den beiden vorigen. Er ist der Wirbelsäule zugekehrt, und nach dem obern Winkel zu bedeutend convex.

Der vordere Winkel, welcher zwischen dem obern und äufsern Rande liegt, ist der dickste Theil des Knochens, und bildet einen ovalen Knopf (*Condylus scapulae*), der auf einer Einschnürung, dem Halse (*Collum scapulae*), aufsitzt; letzterer stellt am äufsern Rande der Schultergräte einen glatten Ausschnitt, *Incisura colli scapulae*, dar. Auf dem Knopfe befindet sich eine seichte, birnförmige Gelenkfläche (*Cavitas glenoidea*), zur Aufnahme des Kopfes des Oberarmbeins; ihr spitzeres Ende liegt nach oben, und zeigt eine rauhe Vertiefung, von welcher der lange Kopf des *M. biceps* entspringt. — Der obere oder hintere Winkel ist dünn und spitz. — Der untere Winkel ist dick und stumpf; seine äufsere Fläche ist glatt, und dient dem *M. teres major*, wie auch einem grofsen Schleimbeutel, über welchen der obere Rand des *M. latissimus dorsi* hinweggleitet, zum Ursprunge.

Entwickelung. — Aus sechs Ossificationspunkten: einem für den Körper, einem für den *Processus coracoideus*, zwei für das *Acromion*, einem für den hintern Rand, und einem für den untern Winkel.

Verbindung. — Mit dem Schüsselbein und dem Oberarmbein.

Insertion. — Es heften sich an jedes Schulterblatt sechszehn Muskeln. An seine vordere Fläche: *M. subscapularis;* an seine hintere Fläche: *supraspinatus* und *infraspinatus;* an seinen obern Rand: *omohyoideus*; an seinen hintern Rand: *levator anguli scapulae, rhomboideus minor* und *major,* und *serratus posticus major;* an den vordern Rand: der lange Kopf des *triceps, teres minor* und *major;* an den obern Umfang der *Cavitas glenoidea:* der lange Kopf des *biceps;* an *Spina* und *Acromion: trapezius* und *deltoideus;* an *Processus coracoideus: pectoralis minor,* der kurze Kopf des *biceps* und *coracobrachialis.*

Oberarmbein (*Os humeri s. brachii*).

Am Oberarmbein unterscheidet man, wie an allen langen Knochen, ein Mittelstück und zwei Endstücke.

Am obern Endstück bemerkt man den starken halbkugeligen Gelenkkopf (*Caput humeri*), der auf einer kreisförmigen Einschnürung, dem Halse (*Collum s. Cervix humeri*), aufsitzt, und ihm gegenüber zwei Höcker (*Tuberculum majus* und *minus*), von denen der gröfsere mehr nach aufsen liegt, als der kleinere, und von diesem durch eine vertikale Furche, *Sulcus longitudinalis s. intertubercularis,* welche zur Aufnahme des lan-

gen Kopfes des *M. biceps* bestimmt ist, geschieden wird. Diese Furche wird von zwei Leisten begränzt, die von den beiden Höckern nach abwärts laufen, und von denen daher die äufsere den Namen *Spina tuberculi majoris*, die innre den Namen *Spina tuberculi minoris* führt. — Aufser dem anatomischen unterscheidet man noch einen chirurgischen Hals, nämlich diejenige Einschnürung, welche sich unter den Höckern befindet; an dieser Stelle kommen die Knochenbrüche vor, welche man als Fraktur des Oberarmhalses bezeichnet.

Fig. 28.

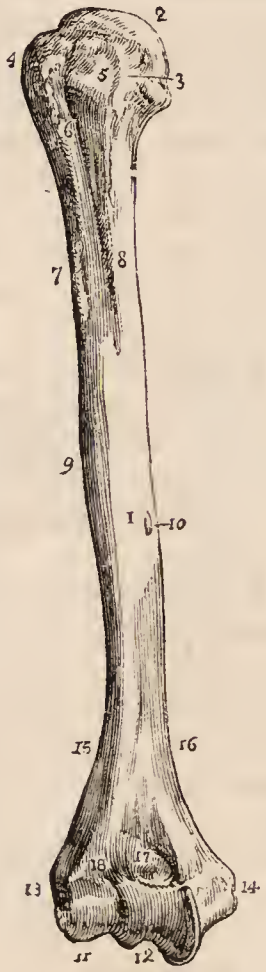

Das Mittelstück oder der Körper ist oben fast cylindrisch, nach unten zu dagegen dreiseitig, so dafs man eine äufsere, eine innere und eine vordere Kante unterscheiden kann. An der äufsern Seite des Knochens, ziemlich in der Mitte, befindet sich eine rauhe Hervorragung, an welcher sich der *M. deltoideus* anheftet, und zu jeder Seite derselben eine leichte Vertiefung für die beiden Ursprünge des *M. brachialis internus*. An der innren Seite, ungefähr an der correspondirenden Stelle, bemerkt man eine schwächere Rauhigkeit, welche dem *M. coracobrachialis* zum Ansatze dient, und dahinter eine schräge, seichte Furche, in welcher der *N. radialis* nebst der *A. profunda brachii* verlaufen. Ein *Foramen nutritium* befindet sich an der innren Fläche, etwas unter der Rauhigkeit, an welcher der *M. coracobrachialis* sich anheftet.

Das untere Endstück ist von vorn nach hinten abgeflacht, und geht nach unten in den Gelenkfortsatz (*Processus cubitalis*) über, dessen

---

Fig. 28. Das Oberarmbein der rechten Seite, von vorn gesehen. — 1. *Corpus.* 2. *Caput humeri.* 3. *Collum humeri.* 4. *Tuberculum majus.* 5. *Tuberculum minus.* 6. *Sulcus intertubercularis.* 7. *Spina tuberculi majoris.* 8. *Spina tuberculi minoris.* 9. Insertionsstelle des *M. deltoideus.* 10. *Foramen nutritium.* 11. *Rotula.* 12. *Trochlea.* 13. *Condylus externus.* 14. *Condylus internus.* 15. Aeufsere Kante. 16. Innere Kante. 17. *Fossa anterior major.* 18. *Fossa anterior minor.*

Gelenkfläche durch eine erhabene Linie in zwei Abtheilungen geschieden wird, von denen die äufsere, kugelige (*Rotula s. Eminentia capitata*) sich mit dem Köpfchen des *Radius*, und die innre, breitere, rollenähnliche (*Trochlea*) mit dem obern Ende der *Ulna* verbindet. Neben der Gelenkfläche ragt auf jeder Seite ein rauher Knorren (*Condylus*) hervor, von denen der innere (*Cond. internus s. flexorius*) stärker ist, als der äufsere (*Cond. externus s. extensorius*), und die nach oben zu, jener in die äufsere, dieser in die innre Kante des Oberarms übergehen. Dicht über dem Gelenkfortsatz befinden sich an der vordern Fläche des Knochens zwei Gruben, eine *Fossa anterior major* oberhalb der *trochlea*, welche den *Processus coronoideus* der *Ulna*, und eine *Fossa anterior minor* über der *Rotula*, welche das *Capitulum radii* bei der Beugung des Vorderarms aufnimmt, und an der hintern Fläche eine weit tiefere und gröfsere Grube, *Fossa posterior s. Sinus maximus*, in welche sich der *Processus olecranon* der *Ulna* bei der Streckung des Vorderarms legt.

Entwickelung. — Aus sieben Ossificationspunkten: einem für das Mittelstück, einem für das obere Endstück, einem für das *Tuberculum majus*, einem für die *Rotula*, einem für die *Trochlea*, und einem für jeden *Condylus*.

Verbindung. — Mit der *Cavitas glenoidea* der *Scapula*, mit dem *Radius* und der *Ulna*.

Insertion. — An jedes Oberarmbein heften sich vierundzwanzig Muskeln. An das *Tuberculum majus: M. supraspinatus*, *infraspinatus* und *teres minor;* an das *Tuberculum minus*: *M. subscapularis;* an die *Spina tuberculi majoris: M. pectoralis major;* an die *Spina tuberculi minoris: M. latissimus dorsi* und *teres major;* an das Mittelstück: *Caput externum* und *internum* des *triceps*, *deltoideus*, *coracobrachialis* und *brachialis internus;* an die äufsere Kante und den *Condylus externus:* die Extensoren und Supinatoren des Vorderarms, und zwar *M. supinator longus*, *extensor carpi radialis longus* und *brevis*, *extensor communis digitorum*, *extensor digiti minimi*, *extensor carpi ulnaris*, *anconaeus quartus* und *supinator brevis;* an den *Condylus internus*: die Flexoren und ein Pronator, nämlich *pronator teres*, *flexor carpi radialis*, *palmaris longus*, *flexor digitorum communis sublimis* und *flexor carpi ulnaris*.

Ellenbogenbein (*Ulna*).

Das Ellenbogenbein ist ein langer Knochen, und wird daher ebenfalls in ein Mittelstück und zwei Endstücke eingetheilt; das obere Endstück ist stark und bildet hauptsächlich das Ellenbogen-

gelenk, während das untere nur klein ist, und von den Handwurzelknochen durch einen Zwischenknorpel getrennt wird.

Das obere Endstück zeigt eine grofse, halbmondförmige Gelenkfläche, *Cavitas sigmoidea major*, welche sich mit der *Trochlea* des Oberarmbeins verbindet; ihr oberer Theil bildet die vordere Fläche des hakenförmigen Ellenbogenfortsatzes (*Olecranon s. Processus anconaeus*), ihr unterer die obere Fläche des mit scharfem Rande vorspringenden Kronenfortsatzes (*Processus coronoideus*). An der äufsern Seite des letztern befindet sich eine schwächere, von vorn nach hinten verlaufende Gelenkfläche, *Cavitas sigmoidea minor*, für das *Capitulum radii*. Hinter dieser Gelenkfläche bemerkt man eine, neben dem *Olecranon* herabsteigende, rauhe Fläche, zum Ansatz des *M. anconaeus quartus*, eine zweite, glattere, an der Rückenfläche des *Olecranon* für die Sehne des *M. triceps brachii*, und eine dritte, stark hervorragende, *Tuberositas ulnae*, unterhalb des Kronenfortsatzes zur Anheftung des *M. brachialis internus*.

Fig. 29.

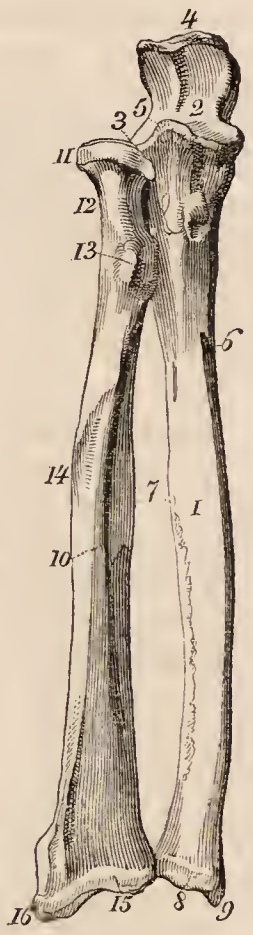

Das Mittelstück ist von prismatischer Gestalt und besitzt drei Flächen, — eine vordere, eine hintere und eine innere, und drei Kanten. Die vordere, plattere wird bis zu ihrem untern Viertel von dem *M. flexor digitorum profundus* eingenommen; darunter befindet sich eine Vertiefung für den *M. pronator quadratus*. Etwas über der Mitte dieser Fläche bemerkt man das *Foramen nutritium*. Die hintere Fläche geht nach oben in die schon erwähnte Rauhigkeit für den *M. anconaeus quartus* über, welche durch eine vom hintern Ende der *Cavitas sigmoidea minor* schräg herabsteigende Leiste begränzt wird; nach unten zu dient sie den *Mm. abductor pollicis lon-*

Fig. 29. Die beiden Knochen des Vorderarms, von vorn gesehen. — 1. *Corpus ulnae.* 2. *Cavitas sigmoidea major.* 3. *Cavitas sigmoidea minor*, in ihrer Verbindung mit dem *Capitulum radii.* 4. *Olecranon.* 5. *Processus coronoideus.* 6. *Foramen nutritium.* 7. *Crista radii* und *ulnae.* 8. *Capitulum ulnae.* 9. *Processus styloideus ulnae.* 10. *Corpus radii.* 11. *Capitulum radii* mit der *Circumferentia articularis.* 12. *Collum radii.* 13. *Tuberositas radii;* 14. Die von dieser schräg herabsteigende Leiste. 15. *Extremitas inferior radii.* 16. *Processus styloideus radii.*

gus, extensor pollicis longus und *extensor indicis* zum Ursprunge. Die innre Fläche ist gewölbt und, ihrer ganzen Länge nach, vom *flexor carpi ulnaris* bedeckt. — Die vordere Kante ist abgerundet und dient in ihrem untern Viertel dem *M. pronator quadratus* zum Ursprung. Die hintere, stärker hervorragende Kante, dient dem *M. flexor carpi ulnaris* und *extensor carpi ulnaris* zur Anheftung, und geht nach oben in die hintere Fläche des *Olecranon* über. Die äufsere Kante (auch *Crista ulnae* genannt) ist sehr scharf und dient dem *Ligamentum interosseum* zum Ansatze.

Das untere Endstück besteht in einem rundlichen Köpfchen (*Capitulum ulnae*), von dessen innrem Rande ein kurzer Fortsatz, *Processus styloideus ulnae*, nach unten hervorragt. An der hintern Fläche des Köpfchens befindet sich eine Furche für die Sehne des *M. flexor carpi ulnaris*, und an der äufsern eine kleine Gelenkfläche zur Verbindung mit dem *Radius*.

Entwickelung. — Aus vier Ossificationspunkten: einem für das Mittelstück, einem für jedes Endstück, und einem für das *Olecranon*.

Verbindung. — Mit zwei Knochen: dem Oberarmbein und der Speiche.

Insertion. — Es heften sich an jede *Ulna* zwölf Muskeln. An das *Olecranon: M. triceps brachii*, der eine Kopf des *flexor carpi ulnaris* und *anconaeus quartus;* an den *Processus coronoideus: M. brachialis internus, pronator teres, flexor digitorum sublimis* und *flexor digitorum profundus;* an das Mittelstück: *M. flexor digitorum profundus, flexor carpi ulnaris, pronator quadratus, anconaeus quartus, extensor carpi ulnaris, abductor pollicis longus, extensor pollicis longus* und *extensor indicis*.

Speiche (*Radius*).

Der *Radius*, welcher die Rotation des Vorderarms bewirkt, wird, als langer Knochen, ebenfalls in ein Mittelstück und zwei Endstücke eingetheilt. Er liegt neben der *Ulna* nach aufsen, und ist von ihr in seiner Gestalt wesentlich verschieden, da sein oberes Ende klein ist und kaum zur Bildung des Ellenbogengelenks beiträgt, sein unteres Ende dagegen einen beträchtlichen Umfang hat und fast allein den obern Theil des Handgelenks bildet.

Das obere Endstück zeigt ein rundes Köpfchen (*Capitulum radii*), dessen obere glatte Fläche mit der *Rotula* am Ellenbogenfortsatz des Oberarmbeins artikulirt. Um den Rand des Köpfchens läuft eine kreisförmge Gelenkfläche, *Circumferentia articularis*, die an der innren Seite, wo sie sich mit der *Cavitas sigmoidea minor* der *Ulna* verbindet, breiter ist,

als in ihrem übrigen Umfange, welcher sich frei in dem *Ligamentum annulare* bewegt. Das Köpfchen sitzt auf einem schmalen Halse (*Collum s. Cervix radii*), unter welchem sich nach innen zu eine Hervorragung, *Tuberositas radii*, befindet, die zum Theil rauh, zum Theil glatt ist, — rauh nämlich in ihrem untern Theile, wo sich die Sehne des *M. biceps* anheftet, glatt dagegen oben, wo ein Schleimbeutel zwischen ihr und dieser Sehne liegt.

Das Mittelstück ist prismatisch und bietet drei Flächen dar. Die vordere Fläche ist nach oben schwach concav, und nimmt daselbst den *M. flexor pollicis longus* auf; nach unten wird sie eben, und dient dem *pronator quadratus* zur Insertion. Im obern Drittel dieser Fläche liegt das *Foramen nutritium*. Die hintere Fläche ist oben rund, woselbst der *M. supinator brevis* sich anlegt, weiter unten schwach vertieft, um den Extensoren des Daumens zur Anheftung zu dienen. Die äufsere Fläche ist abgerundet und convex; sie wird von einer schrägen Leiste begränzt, die sich von der *Tuberositas radii* bis zum *Processus styloideus radii* erstreckt. — Der innre Rand des Knochens wird von einer scharfen, prominirenden Kante, *Crista radii*, gebildet, welche der *Crista ulnae* entspricht und ebenfalls dem *Ligamentum interosseum* zum Ansatze dient.

Das untere Endstück ist breit und dreieckig; an ihm befinden sich zwei Gelenkflächen, eine kleinere seitliche, *Incisura semilunaris radii*, die das *Capitulum ulnae* aufnimmt, und eine beträchtlichere untere, *Cavitas glenoidalis radii*, die wiederum durch eine schwache Leiste in zwei Felder getheilt wird, ein äufseres dreieckiges für das *Os naviculare*, und ein innres viereckiges für das *Os lunatum*. An der äufsern Seite ragt ein stumpfer konischer Fortsatz, *Processus styloideus radii*, herab, an dessen Basis sich die Sehne des *M. supinator longus*, und an dessen Spitze das *Ligamentum laterale externum* festsetzt. Dicht vor dem *Processus styloideus* befindet sich eine Furche, welche die Sehnen des *M. abductor pollicis longus* und *extensor pollicis brevis* aufnimmt, und hinter ihm eine breitere Furche, welche für die Sehnen des *extensor carpi radialis longus* und *brevis*, wie auch des *extensor pollicis longus* bestimmt ist; hinter letzterer erscheint eine hervorragende Leiste mit einer tiefen und schmalen Furche für die Sehne des *M. extensor indicis*, und noch weiter hinten ein Theil von einer breiten, erst durch die *Ulna* vervollständigten Furche für die Sehnen des *extensor digitorum communis*.

Entwickelung. — Aus drei Ossificationspunkten: einem für das Mittelstück und einem für jedes Endstück.

Verbindung. — Mit vier Knochen: *Humerus*, *Ulna*, *Os naviculare* und *Os lunatum*.

Insertion. — Es heften sich an jeden *Radius* neun Muskeln. An die *Tuberositas* und die von ihr herabsteigende

Leiste: *M. biceps, supinator brevis, pronator teres, flexor digitorum sublimis* und *pronator quadratus;* an die vordere Fläche: *M. flexor pollicis longus* und *pronator quadratus;* an die hintere Fläche: *M. abductor pollicis longus* und *extensor pollicis brevis;* und an den *Processus styloideus: M. supinator longus.*

Handwurzelknochen (*Ossa carpi*).

Die Handwurzel wird von acht Knochen gebildet, die in zwei Reihen, zu je vieren, neben einander gelagert sind. Die erste, dem Vorderarm zunächst gelegene Reihe besteht, von der Radialseite aus gezählt, aus dem *Os naviculare, Os lunatum, Os triquetrum* und *Os pisiforme;* die zweite Reihe, in derselben Folge, aus dem *Os multangulum majus, Os multangulum minus, Os capitatum* und *Os hamatum.*

Fig. 30.

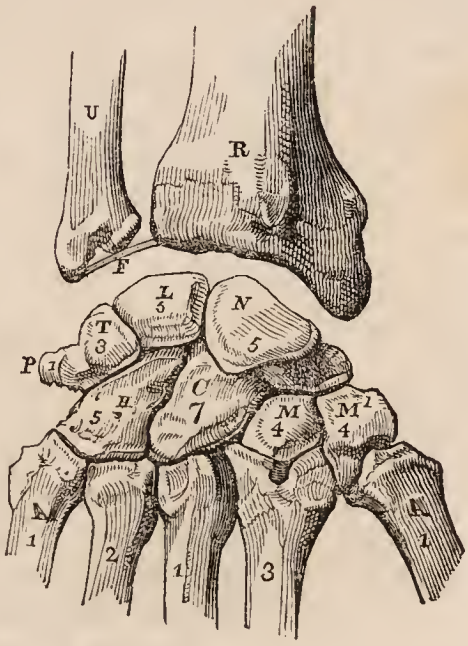

1) Das *Os naviculare s. scaphoideum* (Kahnbein) hat seinen Namen von seiner kahnförmigen Gestalt, indem es an dem einen Ende breit ist und nach dem andren zu schmal ausläuft, ferner auf der einen Seite convex, auf der andren concav ist. Man unterscheidet daher an ihm eine convexe und eine concave Fläche, einen convexen und einen concaven Rand, ein breites und ein schmales Ende, welches letztere als Höker, *Tuberculum naviculare,* in die Hohlhand hinabragt. — Um zu erfahren, welcher Hand ein gegebenes Kahnbein angehöre, hält man es dergestalt horizontal vor sich, dafs die convexe Fläche nach

---

Fig. 30. Eine Darstellung der Rückenfläche der rechten Handwurzelknochen mit ihren Gelenkverbindungen. — R. Unteres Ende des *Radius.* U. Unteres Ende der *Ulna.* F. *Fibrocartilago interarticularis extremitatum inferiorum cubiti.* N. *Os naviculare.* L. *Os lunatum.* T. *Os triquetrum.* P. *Os pisiforme.* M'. *Os multangulum majus.* M. *Os multangulum minus.* C. *Os capitatum.* H. *Os hamatum.* A, A. Oberer Theil der Mittelhandknochen. — Die arabischen Ziffern, welche man an den einzelnen Knochen wahrnimmt, geben für einen jeden derselben die Zahl der Gelenkverbindungen an, welche er eingeht.

hinten, d. h. dem Beobachter zugekehrt, und der convexe Rand nach oben gerichtet ist; je nachdem nun das breite Ende des Knochens nach rechts oder links sieht, gehört letzterer der rechten oder linken Hand an.

Verbindung. — Mit fünf Knochen: Vermittelst der convexen Fläche mit dem *Radius;* vermittelst der concaven Fläche mit dem *Os capitatum* und *Os lunatum;* und vermittelst einer, gegen das schmale Ende zu befindlichen Gelenkfläche, mit dem *Os multangulum majus* und *minus.*

Insertion. — Von dem *Tuberculum naviculare* entspringt der *M. abductor pollicis brevis* und das *Ligament. carpi volare proprium.*

2) Das *Os lunatum s. semilunare* (Mondbein) erkennt man an seiner halbmondförmigen Gestalt. Man unterscheidet an ihm vier Gelenkflächen und zwei Enden. Die Gelenkflächen sind: eine concave, eine convexe, und zwei seitliche, von denen die eine halbmondförmig, die andre, meist in zwei Facetten getheilte, fast kreisrund ist; von den Enden ist das eine dem Handrücken zugekehrt, viereckig, platt und zum Ansatze von Bändern bestimmt, das andre dagegen der Hohlhand zugewandt, convex, rundlich und gröfser. — Man erfährt, welcher Hand ein Mondbein angehöre, wenn man dasselbe so hält, dafs sein flaches Dorsalende nach oben, und seine convexe Fläche nach hinten, d. h. gegen den Beobachter gekehrt ist; alsdann giebt die Seite, nach welcher die kreisförmige Fläche blickt, die Hand an, welcher der Knochen angehört.

Verbindung. — Mit fünf, bisweilen nur vier Knochen: Vermittelst der convexen Fläche mit dem *Radius;* vermittelst der concaven Fläche mit dem *Os capitatum*; vermittelst der halbmondförmigen Seitenfläche mit dem *Os naviculare;* vermittelst der kreisförmigen Seitenfläche mit dem *Os triquetrum* allein, oder zugleich mit der Spitze des *Os hamatum*, in welchem Falle sie in zwei Facetten getheilt ist.

3) Das *Os triquetrum s. cuneiforme* (dreiseitiges Bein), von ziemlich pyramidaler Gestalt, ist leicht kenntlich an einer kreisförmigen, isolirt liegenden Gelenkfläche, die zur Verbindung mit dem *Os pisiforme* bestimmt ist. Man unterscheidet an ihm drei Flächen, eine Basis und eine Spitze. Die eine Fläche ist sehr rauh und unregelmäfsig; die andre, ihr gegenüberliegende, concav und glatt; und die dritte, der Hohlhand zugekehrte, zum Theil rauh, und zum Theil glatt, indem sich an ihr die erwähnte runde, diesen Knochen charakterisirende Gelenkfläche befindet. Die Basis stellt eine Gelenkfläche dar; die Spitze ist rauh und stumpf. — Man erkennt die Hand, welcher ein *Os triquetrum* angehört, wenn man es mit seiner Basis gegen sich selbst und mit der kreisförmigen Gelenkfläche nach oben kehrt; diejenige

Seite nämlich, nach welcher die concave Fläche sieht, bezeichnet die Hand, welcher der Knochen angehört.

Verbindung. — Mit drei Knochen und mit der *Cartilago interarticularis:* Vermittelst der Basis mit dem *Os lunatum;* vermittelst der concaven Fläche mit dem *Os hamatum;* vermittelst der kreisförmigen Gelenkfläche mit dem *Os pisiforme;* und vermittelst des obern Winkels der rauhen Fläche mit der *Cartilago interarticularis* des Handgelenks.

4) Das *Os pisiforme s. rotundum* (Erbsenbein) erkennt man an seinem geringen Umfang und dadurch, dafs es nur eine einzige Gelenkfläche besitzt. Bei genauer Untersuchung lassen sich an ihm vier Seiten und zwei Enden unterscheiden. Die eine Seite zeigt die erwähnte Gelenkfläche, welche dem obern Ende näher liegt, als dem untern; die ihr gegenüberliegende Seite ist abgerundet; und von den andren beiden Seiten ist die eine schwach concav, die andre schwach convex. — Wenn man den Knochen so hält, dafs die Gelenkfläche nach unten, und das von ihr entferntere Ende nach vorn gekehrt ist, so kann man aus der Gegend, nach welcher die concave Seite sieht, bestimmen, ob der Knochen der rechten oder linken Hand angehört.

Verbindung. — Blofs mit dem *Os triquetrum.*

Insertion. — Für zwei Muskeln: *M. flexor carpi ulnaris* und *abductor digiti minimi*, und für das *Ligamentum carpi volare proprium.*

5) Das *Os multangulum majus s. trapezium* (Grofses vieleckiges Bein) ist von äufserst unregelmäfsiger Gestalt, jedoch leicht kenntlich durch eine tiefe Furche. Man unterscheidet an ihm zwei glatte Gelenkflächen und drei rauhe Flächen. Die eine Gelenkfläche ist oval und sattelförmig, d. h. in der einen Richtung concav, in der andren convex; die andre ist in drei Felder geschieden. Von den rauhen Flächen zeigt die eine die erwähnte Furche, welche zur Aufnahme der Sehne des *M. flexor carpi radialis* bestimmt ist, und bildet einen Vorsprung, *Tuberculum ossis multanguli maj.*, zum Ansatze des *Ligament. carpi volare proprium;* die andren beiden sind uneben, und liegen frei an der Dorsal- und Radialseite des *Carpus.* — Wenn man den Knochen so hält, dafs die gefurchte Fläche nach oben gekehrt ist, und mit ihrer Spitze nach vorn, mit ihrem breiten Ende und dem daran befindlichen Höcker aber nach hinten sieht, so zeigt die sattelförmige Gelenkfläche nach derjenigen Hand hin, welcher der Knochen angehört.

Verbindung. — Mit vier Knochen: Vermittelst der sattelförmigen Gelenkfläche mit dem Mittelhandknochen des Daumens; und vermittelst der drei Felder der zweiten Gelenkfläche mit dem *Os naviculare, Os multangulum minus* und dem zweiten Mittelhandknochen.

Insertion. — Für zwei Muskeln: *M. abductor pollicis brevis* und *opponens pollicis;* und am *Tuberculum* für das *Ligament. carpi volare proprium.*

6) Das *Os multangulum minus s. trapezoides* (Kleines vieleckiges Bein) stellt einen kleinen, länglichen, bohnenförmigen Knochen dar. Man unterscheidet an ihm vier Gelenkflächen und zwei Enden. Die eine Gelenkfläche ist sattelförmig; die andre, an jene stofsende, concav und in der Mitte fast winkelig vertieft, oft auch mit einem kleinen rauhen Eindruck für ein Zwischenknochenband versehen; die andren beiden Flächen sind flach, und bieten nichts Bemerkenswerthes dar. Das eine breitere und ebene Ende ist der Dorsalseite, das andre schmale und rauhe der Volarseite zugekehrt. — Wird der Knochen perpendikulär gehalten, mit dem breiten Ende nach oben und mit der sattelförmigen Fläche nach vorn gekehrt, so sieht die winkelig eingebogene concave Fläche nach derjenigen Hand, welcher jener angehört.

Verbindung. — Mit vier Knochen: Vermittelst der sattelförmigen Fläche mit dem zweiten Mittelhandknochen; vermittelst der winkeligen concaven Fläche mit dem *Os capitatum*, und vermittelst der andren beiden Flächen mit dem *Os multangulum majus* und *Os naviculare.*

Insertion. — Für den *M. flexor pollicis brevis.*

7) Das *Os capitatum s. magnum* (Kopfbein) ist der gröfste Handwurzelknochen, und zerfällt in einen Körper und ein Köpfchen. Das Köpfchen (*Capitulum*) ist gröfstentheils rund, und nur an einer Seite platt. Der Körper ist unregelmäfsig vierseitig, und bietet vier Flächen und ein glattes Ende dar. Unter den Flächen unterscheidet man zwei rauhe, von denen die eine, viereckige und platte, der Dorsalseite, und die andre, abgerundete und prominirende, der Volarseite zugekehrt ist; und zwei glatte, zu Gelenkverbindungen bestimmte, von denen die eine concav, die andre convex ist. Das Ende stellt eine dreieckige Gelenkfläche dar, die in drei Felder geschieden ist. — Wenn man den Knochen perpendikulär hält, so dafs das Gelenkende nach oben, und die breite Dorsalfläche nach hinten, d. h. gegen den Beobachter gekehrt ist, so weist die concave Gelenkfläche nach der Hand hin, welcher der Knochen angehört.

Verbindung. — Mit sieben Knochen: Vermittelst des Köpfchens mit der vom *Os naviculare* und *Os lunatum* gebildeten Höhlung; vermittelst der glatten convexen Fläche mit dem *Os multangulum minus;* vermittelst der glatten concaven Fläche mit dem *Os hamatum;* vermittelst der Endfläche mit dem zweiten, dritten und vierten Mittelhandknochen.

Insertion. — Für den *M. flexor pollicis brevis.*

8) Das *Os hamatum s. unciforme* (Hakenbein) hat eine

ziemlich dreieckige Gestalt, und zeichnet sich durch einen langen, gekrümmten Fortsatz, *Hamulus s. Processus uncinatus*, aus. Man unterscheidet an ihm fünf Flächen, von denen drei eine Gelenkverbindung eingehn, und zwei frei liegen. Die eine der Gelenkflächen wird durch eine schwache Leiste in zwei Felder getheilt; die andren beiden convergiren gegen einander, und begegnen sich in einem abgestumpften oder (wenn das Hakenbein sich nicht mit dem Mondbein verbindet) spitzen Winkel. Von den freien Flächen ist die eine, der Dorsalseite zugekehrte, rauh und dreieckig, die andre, nach der Hohlhand hin gerichtete, ebenfalls dreieckig, aber etwas kleiner, und schickt den erwähnten Hakenfortsatz ab. — Wenn man den Knochen perpendikulär hält, so dafs die in zwei Felder getheilte Gelenkfläche nach oben, und der Hakenfortsatz nach hinten, gegen den Beobachter, gekehrt ist, so erkennt man aus der Richtung der Concavität dieses Fortsatzes nach rechts oder links, ob der Knochen der rechten oder linken Hand angehört.

Verbindung. — Mit fünf Knochen: Vermittelst der in zwei Felder getheilten Basis mit dem vierten und fünften Mittelhandknochen; vermittelst der beiden seitlichen Gelenkflächen mit dem *Os capitatum* und *Os triquetrum;* und vermittelst des stumpfen Winkels an der Spitze mit dem *Os lunatum.*

Insertion. — Für zwei Muskeln: *M. adductor digiti minimi* und *flexor brevis digiti minimi;* aufserdem setzt sich an den *Processus uncinatus* das *Ligam. carpi volare proprium.*

Entwickelung. — Ein jeder Handwurzelknochen entwickelt sich aus einem Ossificationspunkte.

Um die Zahl der Gelenkverbindungen, die ein jeder Handwurzelknochen eingeht, leichter zu behalten, ist es zweckmäfsig, sich für die erste Reihe derselben die Nummer **5531**, und für die zweite Reihe die Nummer **4475** zu merken, indem die einzelnen Ziffern derselben die Zahl der Gelenkverbindungen der Handwurzelknochen, nach der natürlichen Reihenfolge der letztern, angeben.

Mittelhandknochen (*Ossa metacarpi*).

Die Mittelhandknochen, deren es an jeder Hand fünf giebt, sind lang und dünn, und bestehen aus einem obern Ende (*Basis*), einem Mittelstück (*Corpus*) und einem untern Ende (*Capitulum*).

Die Basis ist unregelmäfsig viereckig, und durch den Ansatz von Sehnen und Bändern rauh; sie besitzt drei Gelenkflächen, eine auf jeder Seite für die beiden benachbarten Mittelhandknochen, und eine in der Mitte für die entsprechenden Handwurzelknochen. Das Mittelstück ist cylindrisch, nach der Hohlhand zu gekrümmt, und an jeder Seite, wegen der Insertion des *M. interosseus*, deutlich vertieft. Das Köpfchen ist in der Mitte, wo

es sich mit dem ersten Fingerglied verbindet, rund, und an beiden Seiten, woselbst starke Bänder sich anheften, platt.

Der Mittelhandknochen des Daumens ist um ein Drittel kürzer, als der jedes andren Fingers, an der Dorsalseite platt und breit, und an der Palmarseite convex; die Gelenkfläche des Köpfchens ist nicht so rund, als bei den übrigen Metakarpalknochen; und die Basis hat eine einzige, und zwar sattelförmige, d. h. concav-convexe Gelenkfläche zur Verbindung mit der ähnlichen Fläche des *Os multangulum majus.* — Auch von den übrigen Mittelhandknochen hat ein jeder seine charakteristischen Merkmale. Derjenige, welcher dem Zeigefinger angehört, hat von allen vieren die stärkste Basis, und an dieser vier Gelenkflächen; der, welcher dem Mittelfinger angehört, ist dadurch kenntlich, dafs seine Basis an der Radialseite eine rundliche Hervorragung, und an der Ulnarseite zwei kleine, kreisförmige Felder zeigt; der Metakarpalknochen des Ringfingers hat eine kleine und viereckige Basis, und an deren Radialseite zwei kleine, kreisförmige Felder, welche denen des vorigen Knochens entsprechen; der Metakarpalknochen des kleinen Fingers endlich besitzt nur eine seitliche Gelenkfläche.

Fig. 31.

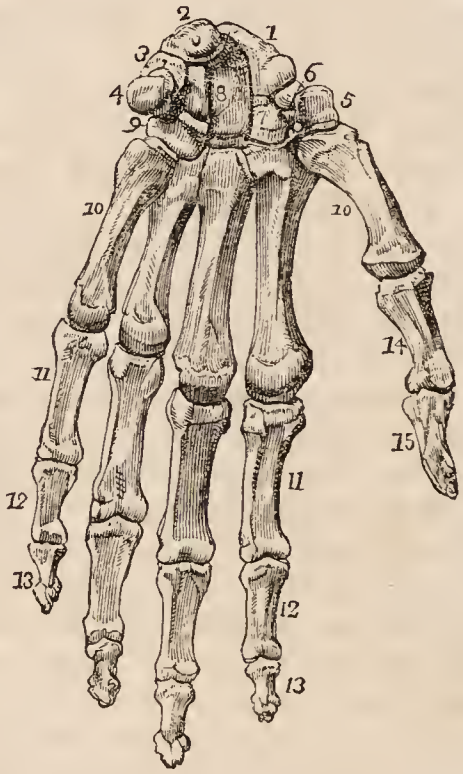

Entwickelung. — Aus zwei Ossificationspunkten: einem für den Körper, und einem für das untere Ende.

Verbindung. — Der erste Mittelhandknochen verbindet sich mit dem *Os multangulum majus;* der zweite mit dem *Os multangulum majus, minus* und

---

Fig. 31. Die Hand, von ihrer vordern oder Palmarfläche aus gesehen. — 1. *Os naviculare.* 2. *Os lunatum.* 3. *Os triquetrum.* 4. *Os pisiforme.* 5. *Os multangulum majus;* 6. Furche desselben zur Aufnahme der Sehne des *M. flexor carpi radialis.* 7. *Os multangulum minus.* 8. *Os capitatum.* 9. *Os hamatum.* 10, 10. Die fünf Mittelhandknochen. 11, 11. Erste Reihe der Phalangen; 12, 12. Zweite Reihe; 13, 13. Dritte Reihe oder Nagelglieder. 14. Erstes Daumenglied. 15. Zweites oder letztes Daumenglied.

Os capitatum; der dritte mit dem *Os capitatum;* der vierte mit dem *Os capitatum* und *hamatum,* und der fünfte mit dem *Os hamatum.* — Die Erinnerungsnummer für die Zahl der Gelenkverbindungen, welche die einzelnen Mittelhandknochen mit den Handwurzelknochen eingehen, heifst, wenn man von der Radialseite nach der Ulnarseite zu fortschreitet, 13121.

Insertion. — An den Mittelhandknochen des Daumens setzen sich drei Muskeln: *M. opponens pollicis, abductor pollicis longus* und *interosseus dorsalis primus;* an den des Zeigefingers, fünf: *extensor carpi radialis longus, flexor carpi radialis, interosseus dorsalis primus* und *secundus,* und *interosseus volaris primus;* an den des Mittelfingers, vier: *extensor carpi radialis brevis, adductor pollicis,* und *interosseus dorsalis secundus* und *tertius;* an den des Ringfingers, drei: *interosseus dorsalis tertius* und *quartus,* und *interosseus volaris secundus;* endlich an den des kleinen Fingers, vier: *extensor carpi ulnaris, adductor digiti minimi, interosseus dorsalis quartus* und *interosseus volaris tertius.*

Fingerglieder (*Phalanges digitorum manus*).

Die Fingerglieder. deren es an jeder Hand vierzehn giebt, nämlich zwei für den Daumen und drei für jeden der übrigen Finger, liegen in Reihen über einander, und haben eben daher den Namen Phalangen erhalten. Sie gehören sämmtlich zu den langen Knochen, so dafs man einen Körper und zwei Enden unterscheiden kann.

Der Körper ist von vorn nach hinten zusammengedrückt, an der hintern oder Dorsalfläche convex, an der vordern oder Palmarfläche platt und mit scharfen Seitenrändern versehen. Das obere oder Metakarpalende (*Basis*) stellt eine concave Gelenkfläche dar, die bei den Phalangen der ersten Reihe einfach, bei denen der zweiten und dritten Reihe durch eine schwache Leiste in zwei Felder getheilt ist. Das untere oder Digitalende ist bei den Phalangen der ersten beiden Reihen mit einer rollenartigen, nämlich in der Mitte concaven und an den Seiten aufgewulsteten, Gelenkfläche versehen; bei den Phalangen der dritten Reihe oder den Nagelgliedern dagegen ist es breit, rauh und zu einem halbmondförmigen Wulste angeschwollen.

Entwickelung. — Aus zwei Ossificationspunkten: einem für den Körper und einem für das Metakarpalende.

Verbindung. — Die erste Reihe verbindet sich mit den Mittelhandknochen und den Phalangen der zweiten Reihe; die zweite Reihe mit der ersten und dritten, und die dritte mit der zweiten Reihe.

Insertion. — An die Basis der ersten Phalanx des Dau-

mens setzen sich vier Muskeln: *M. abductor pollicis brevis, flexor pollicis brevis, adductor pollicis* und *extensor pollicis brevis;* an die zweite Phalanx desselben, zwei: *flexor pollicis longus* und *extensor pollicis longus.* An die erste Phalanx des zweiten, dritten und vierten Fingers: ein *M. interosseus dorsalis, interosseus volaris* und *lumbricalis;* und an die erste Phalanx des kleinen Fingers: *abductor digiti minimi, flexor digiti minimi brevis,* ein *interosseus volaris* und ein *lumbricalis.* An die zweiten Phalangen: die Sehnen des *flexor sublimis* und des *extensor digitorum communis;* und an die dritten Phalangen: die Sehnen des *flexor profundus* und *extensor digitorum communis.*

Becken und untere Extremitäten.

Das Becken (*Pelvis*) besteht aus den beiden Hüftbeinen, dem Heiligenbeine und dem Steifsbeine; die untern Extremitäten (*Extremitates inferiores*) aus dem Schenkelbeine, der Kniescheibe, dem Schien- und Wadenbeine, den Fufswurzel- und Mittelfufsknochen, und den Zehengliedern.

Hüft- oder ungenannte Beine (*Ossa coxarum s. innominata*).

Das Hüftbein stellt einen unregelmäfsig platten Knochen dar, der in früherer Jugend aus drei getrennten Stücken besteht, die in der Gelenkpfanne zusammenstofsen; obgleich dieselben nun beim Erwachsenen vollkommen mit einander verschmolzen sind, so wird doch, zur leichtern Beschreibung, jene ursprüngliche Trennung beibehalten, und ein Darmbein, Sitzbein und Schambein unterschieden. Das Darmbein bildet den obern breiten und flachen Theil des Knochens, welcher als Hüfte unter der Haut sich durchfühlen läfst, und mit dem Heiligenbein in Verbindung steht; das Sitzbein ist die untere, dicke Partie des Knochens, auf welcher der Körper beim Sitzen ruht; das Schambein bildet die vordere Wand des Beckens, welche den äufsern Geschlechtstheilen zur Anlage dient.

Darmbein, *Os ilium.* — Man unterscheidet an demselben eine innere und eine äufsere Fläche, ferner einen obern, einen vordern und einen hintern Rand, und bezeichnet den untern dickern Theil, welcher den obern Umfang der Gelenkpfanne bildet, als Körper.

Die innere Fläche wird oben von dem convexen obern Rande, unten von einer hervorstehenden Linie, *Linea arcuata interna s. ileopectinea,* vorn und hinten von dem vordern und

hintern Rande begränzt. Nach vorn zu, und bis über zwei Drittel ihres ganzen Umfanges hinweg, ist sie concav und glatt, und wird vom *M. iliacus internus* bedeckt; ihr hinteres Drittel ist

Fig. 32.

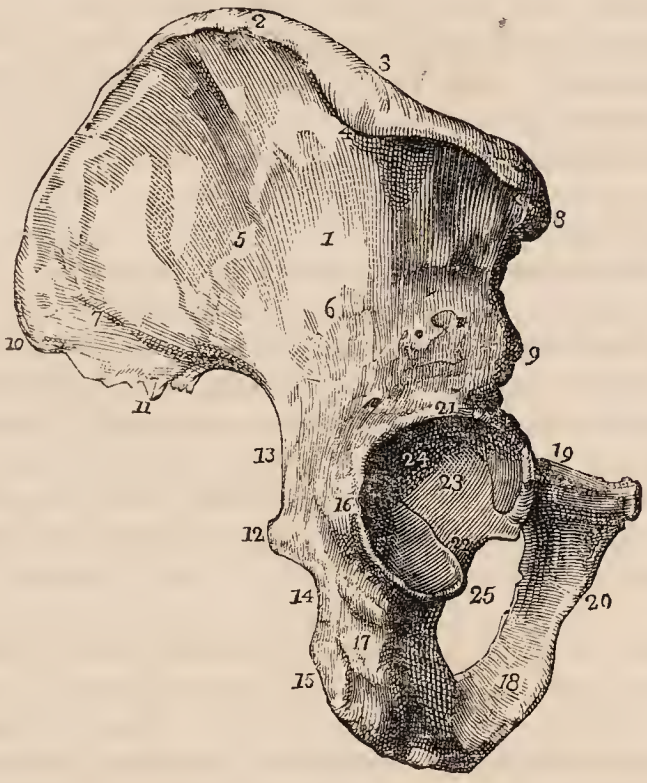

rauh und wird durch eine Furche in zwei Felder geschieden, — in ein vorderes, ohrförmiges, *Superficies auricularis*, welches in frischem Zustande überknorpelt ist und sich mit einer entsprechenden Fläche am Heiligenbein zur *Synchondrosis sacro-*

Fig. 32. Das *Os innominatum* der rechten Seite. — 1. Aeufsere Fläche des *Os ilium.* 2. *Crista ilium;* 3. *Labium internum;* 4. *Labium externum* derselben. 5. *Linea arcuata externa superior.* 6. *Linea arcuata ext. inf.* 7. Der Theil der Fläche, von welchem der *M. glutaeus maximus* entspringt. 8. *Spina ilium anterior superior.* 9. *Spina ilium ant. inf.* 10. *Spina ilium posterior superior.* 11. *Spina ilium post. inf.* 12. *Spina ischii.* 13. *Incisura ischiadica major.* 14. *Incisura ischiadica minor.* 15. *Tuber ischii.* 16. *Corpus ischii.* 17. *Ramus descendens ischii.* 18. *Ramus ascendens ischii.* 19. *Ramus horizontalis pubis.* 20. *Ramus descendens pubis.* 21. *Limbus acetabuli.* 22. *Incisura acetabuli.* 23. *Fundus acetabuli.* 24. *Facies lunata.* 25. *Foramen obturatorium.*

iliaca verbindet, und in ein hinteres, rauhes und höckeriges, *Tuberositas ilium*, welches der Bandmasse zwischen Becken und Heiligenbein zum Ansatze dient.

Die äufsere Fläche ist uneben, vorn mehr convex, hinten concav. Quer über dieselbe, vom vordern Ende des obern Randes bis zum Anfang des Ausschnitts unterhalb des hintern Randes, verläuft eine rauhe bogenförmige Linie, *Linea arcuata externa superior*, und etwas tiefer, mit ihr fast parallel, eine zweite, *Linea arcuata externa inferior*. Der Raum zwischen der obern bogenförmigen Linie und dem obern Rande des Darmbeins dient dem *M. glutaeus medius*, der zwischen beiden bogenförmigen Linien dem *glutaeus minimus*, und der zwischen der untern bogenförmigen Linie und dem obern Rande der Gelenkpfanne dem einen Kopfe des *rectus femoris* zum Ursprunge. Der dem hintern Rande zunächst liegende Theil ist rauh und angeschwollen, und dient einem Theil des *glutaeus maximus* zur Anheftung.

Der obere Rand, auch Hüftbeinkamm (*Crista ilium*) genannt, bildet einen nach oben convexen Bogen von schlangenförmiger Windung, wobei das vordere Ende nach innen, das hintere Ende nach aufsen gekrümmt ist. Er ist breit und wulstig, so das man eine innre und eine äufsere Lefze (*Labium internum et externum*), und zwischen beiden eine *Linea intermedia* unterscheiden kann, welche sämmtlich Muskeln zum Ansatze dienen.

Der vordere Rand zeigt zwei Hervorragungen, von denen die eine, am vordern Ende der *Crista ilium* befindliche, der obere vordere Darmbeinstachel (*Spina ilium anterior superior*), die andre, tiefer liegende, der untere vordere Darmbeinstachel (*Spina ilium anterior inferior*) genannt wird, und welche beide von einander durch einen halbmondförmigen Ausschnitt getrennt werden, an welchen sich der *M. sartorius* befestigt. Nach unten stöfst dieser Rand an die Gelenkpfanne. — Der hintere Rand besitzt ebenfalls zwei Hervorragungen: eine *Spina ilium posterior superior* und eine *Spina ilium posterior inferior*, welche durch eine *Incisura semilunaris* von einander geschieden sind. Nach unten zu wird dieser Rand breit und tief ausgeschweift, indem er den obern Theil des grofsen Hüftbeinausschnitts (*Incisura ischiadica major*) bildet.

Sitzbein, *Os ischii.* — Man unterscheidet an demselben den dicken, an das Darmbein gränzenden Theil, den Körper (*Corpus*), den dünnern absteigenden Ast (*Ramus descendens*) und den noch dünnern aufsteigenden Ast (*Ramus ascendens*).

Der Körper bildet den hintern und untern Theil der Gelenkpfanne. Seine innre Fläche ist glatt und dem kleinen Becken zugekehrt; seine äufsere Fläche ist uneben, an ihrem hintern Umfange, welcher in die äufsere Fläche des Darmbeins sich fortsetzt, convex, an ihrem vordern, welcher einen Theil der Gelenk-

pfanne bildet, concav. Dicht unter der letztern verläuft quer über ihn hinweg eine breite Furche, welche der *M. obturator externus* auf seinem Wege zur *Fossa intertrochanterica* ausfüllt. — Sein hinterer Rand ist ausgeschweift, und bildet den untern Theil der *Incisura ischiadica major*, durch welche der *M. pyriformis*, die *Nervi glutaei sup.* und *inf.*, *ischiadici* und *pudendi communes*, nebst den gleichnamigen Gefäfsen aus dem Becken treten; nach unten wird er von einer spitzen Hervorragung, dem Sitzbeinstachel (*Spina ischii*), begränzt. Sein vorderer Rand ist scharf und bildet den hintern Theil des Umfangs des *Foramen obturatorium*.

Der absteigende Ast, welcher mit der *Spina ischii* beginnt, ist an seiner äufsern Fläche gröfstentheils rauh vom Ansatz von Muskeln, und geht nach unten in einen starken Höcker, den Sitzbeinknorren (*Tuber ischii*), über; an letzterem bemerkt man drei Eindrücke: einen vordern rauhen, von welchem der *M. semimembranosus* entspringt, und zwei hintere glattere, durch eine schwache Leiste von einander getrennte, zur Anheftung des *M. semitendinosus* und *biceps femoris*. An seinem hintern Rande befindet sich der, von der *Spina ischii* bis zum *Tuber ischii* reichende kleine Hüftbeinausschnitt, (*Incisura ischiatica minor*), durch welchen der *N. obturat. internus*, ferner die *Nervi pudendi communes* nebst den gleichnamigen Gefäfsen hindurchgehen. Der vordere Rand ist scharf und begränzt das *Foramen ovale* von hinten und unten. — Der aufsteigende Ast geht vom *Tuber ischii* nach oben gegen das Schambein. Sein hinterer scharfer Rand schliefst das *Foramen obturatorium* von vorn; sein vorderer stumpfer Rand trägt zur Bildung des Schambogens bei, und dient mehrern Muskeln zum Ansatze.

Scham- oder Schofsbein, *Os pubis s. pectinis.* — Auch an diesem unterscheidet man einen Körper und zwei Aeste, einen horizontalen (*Ramus horizontalis*) und einen absteigenden (*Ramus descendens*).

Der Körper ist der hintere dickere Theil, welcher mit dem Körper des Darmbeins zusammenhängt, und den obern vordern Theil der Gelenkpfanne bildet. — Der horizontale Ast geht von ihm in schräger Richtung nach vorn und innen. Sein oberer Rand ist wulstig und mit einer scharfen Leiste, *Crista pubis s. pecten*, versehen, welche eine Fortsetzung der *Linea ileopectinea* ist, und nach vorn in eine stumpfe Hervorragung, *Spina s. Tuberculum pubis*, endet, an welcher sich das *Ligamentum Poupartii* und der *M. rectus abdominis* zum Theil anheften. Sein unterer Rand ist hinten stumpf, vorn scharf, und schliefst das *Foramen obturatorium* von oben. — Der absteigende Ast beginnt mit seinem breitern Ende vor der *Spina pubis*, und geht, sich verschmälernd, schräg nach abwärts und aufsen in den auf-

steigenden Ast des Sitzbeins über. Sein oberer Rand ist rauh und dient Muskeln zum Ursprung. Sein vorderer Rand ist am obern breitern Theile ebenfalls rauh und breit, und verbindet sich mit dem entsprechenden Rande des gleichnamigen Knochens durch Knorpelmasse, wodurch die Schambeinfuge (*Symphysis ossium pubis*) zu Stande kömmt; an dem untern schmälern Theile ist er stark aufgewulstet zum Ansatze von Muskeln. Sein hinterer Rand ist scharf und schliefst das *Foramen obturatorium* von oben und vorn. Zwischen den vordern Rändern beider Schambeine befindet sich ein oben schmaler, unten breiter Bogen, der Schambogen (*Arcus pubis*).

Die Gelenkpfanne (*Acetabulum s. Cavitas cotyloidea*) ist eine tiefe, napfförmige Höhlung, welche an der Stelle liegt, wo Darmbein, Sitzbein und Schambein sich mit einander vereinigen, von denen das erstere etwas weniger als zwei Fünftel, das zweite etwas mehr als zwei Fünftel, und das dritte ein Fünftel zu ihrem Flächenraume hergeben. Sie wird von einem wulstigen Rande, *Limbus s. Supercilium acetabuli*, umgeben, der nach oben, wo ein besonders kräftiger Widerstand nöthig ist, breiter und stärker ist, und vorn von einem tiefen, durch Bandmasse geschlossenen Ausschnitt, *Incisura acetabuli*, durch den ernährende Gefäfse ins Hüftgelenk treten, unterbrochen wird. Im Grunde der Pfanne befindet sich eine tiefe und kreisförmige, mit dem Ausschnitte communicirende Grube, *Fundus acetabuli*, in welcher das breite Ende des *Ligamentum teres* befestigt ist; der dieselbe grofsen Theils umgebende, glatte Theil der Pfanne, welcher beim Lebenden von Knorpel bedeckt wird, heifst *Facies lunata*, und läuft in zwei spitze Enden, *Cornua*, aus.

Das Hüftloch (*Foramen obturatorium s. ovale*) ist jene grofse ovale Oeffnung, welche das Sitzbein und Schambein umschliefsen. Sie wird von einem scharfen, rauhen Rande begränzt, an welchem sich eine sehnige Haut, *Membrana obturatoria s. Ligamentum obturatorium*, befestigt; letztere verschliefst sie fast ganz, und läfst nur am obern Umfange eine Lücke, welche, durch eine am untern Rande des Schambeins befindliche Rinne vergröfsert, zum Durchtritt der *Vena obturatoria* und des *Nerv. obturatorius* dient.

Entwickelung. — Aus acht Ossificationspunkten, nämlich drei ursprünglichen, — einem fürs Darmbein, einem fürs Sitzbein, und einem fürs Schambein, und fünf sekundären, — einem für die *Crista ilium*, einem für die *Spina anterior inferior*, einem für das Centrum der Gelenkpfanne, einem für das *Tuber ischii*, und einem (jedoch nicht constant) für das obere Ende des absteigenden Astes des Schambeins.

Verbindung. — Mit drei Knochen: dem Kreuzbein, dem Hüftbein der andren Seite und dem Oberschenkelbein.

Insertion. — Es heften sich an jedes Hüftbein fünfunddreifsig Muskeln und mehrere Bänder. An das *Os ilium* nämlich dreizehn Muskeln, und zwar an das *Labium externum cristae: M. obliquus externus abdominis* an zwei Drittel, *latissimus dorsi* an ein Drittel und *tensor fasciae latae* an das vordere Viertel seiner Länge; an die *Linea intermedia: obliquus internus* an drei Viertel ihrer Länge, und der gemeinschaftliche Kopf der langen Rückgratsstrecker an das vierte Viertel; an das *Labium internum cristae: transversus abdominis* an drei Viertel seiner Länge, und *quadratus lumborum* an die hintere Hälfte des mittlern Drittels; an die äufsere Fläche: *glutaeus medius, minimus* und *maximus,* und ein Kopf des *rectus femoris;* an die innre Fläche: *iliacus internus;* und an den vordern Rand: *sartorius* und der andre Kopf des *rectus femoris.* An das *Os ischii* sechszehn Muskeln, und zwar an seine äufsere Fläche: *adductor magnus* und *obturator externus;* an seine innre Fläche: *obturator internus* und *levator ani;* an die *Spina ischii: gemellus superior, levator ani, coccygeus* und *Ligament. spinoso-sacrum;* an das *Tuber ischii: biceps femoris, semitendinosus, semimembranosus, gemellus inferior, quadratus femoris, ischiocavernosus, transversus perinaei,* und *Ligament. tuberoso-sacrum;* und an den *Ramus ascendens: gracilis, bulbocavernosus,* und *constrictor urethrae.* An das *Os pubis* funfzehn Muskeln, und zwar an den obern Rand: *obliquus externus, obliquus internus, transversus abdominis, rectus abdominis, pyramidalis, pectinaeus* und *psoas minor;* an die äufsere Fläche: *adductor longus, adductor brevis* und *gracilis;* an die innre Fläche: *levator ani, constrictor urethrae* und *obturator internus;* und an den schmälern Theil des absteigenden Astes: *adductor magnus* und *bulbocavernosus.*

Beckenhöhle (*Cavitas pelvis*).

Der von den Hüftbeinen, dem Kreuz- und Steifsbeine eingeschlossene Raum wird Becken (*Pelvis*) genannt. Dasselbe zerfällt in einen obern, weitern Theil, der von den Darmbeinen begränzt wird, das grofse Becken (*Pelvis major s. superior*), und in einen kleinern, unter jenem gelegenen Theil, das kleine Becken (*Pelvis minor s. inferior*). Die Grenzscheide zwischen beiden stellt eine, durch das *Promontorium,* die *Lineae arcuatae internae ilium s. ileopectineae,* die *Cristae pubis* und den obern Rand der *Symphysis pubis* gebildete herzförmige Linie dar, deren stumpfe Spitze vorn an der Schambeinfuge, und deren herzförmige Einbiegung hinten am Vorberge des Kreuzbeins liegt; dieselbe hat als obere Oeffnung des kleinen Beckens den Namen Beckeneingang (*Apertura pelvis superior*) erhalten, während

dessen untere, sehr unregelmäfsige Oeffnung, welche vorn der *Arcus pubis*, zu beiden Seiten das *Tuber ischii* und die *Incisura ischiadica major* und *minor*, und hinten die Ränder des *Os sacrum* und *Os coccygis* begränzen, als Beckenausgang (*Apertura pelvis inferior*) bezeichnet wird. Die Höhle des kleinen Beckens ist an der Stelle, wo an beiden Seiten der *Fundus acetabuli* und die *Spina ischii* nach innen hervorragen, am engsten.

Das Becken hat eine von der Mittellinie des Körpers in schräger Richtung abweichende Lage, was man seine Neigung (*Inclinatio pelvis*) nennt. Zieht man nämlich senkrecht durch die Mitte des Beckeneingangs eine Linie, so geht dieselbe, während sie nach unten auf die Spitze des Steifsbeins stöfst, mit ihrem obern Ende durch den Nabel; die Axe des Beckeneingangs ist daher nach unten und hinten gerichtet. Dagegen trifft eine, senkrecht durch die Mitte des Beckenausgangs gezogene, Linie nach oben auf das Promontorium, so dafs also die Axe des Beckenausgangs nach unten und vorn gerichtet ist. Die Axe der Beckenhöhle stellt folglich eine krumme Linie dar, deren Endpunkte von den Mittelpunkten des Beckeneingangs und Beckenausgangs bestimmt werden. Die genaue Kenntnifs dieser Verhältnisse ist ebenso wichtig für den Chirurgen, in Betreff der Richtungslinie, in welcher die Instrumente bei Operationen an den Beckenorganen und bei Extraktionen von Blasensteinen geführt werden müssen, als für den Geburtshelfer zur Veranschaulichung des Weges, welchen der Foetus während des Aktes der Geburt passirt.

Das männliche und das weibliche Becken weicht in mehrfacher Beziehung wesentlich von einander ab. In dem männlichen sind sämmtliche Knochen dicker, stärker und dichter, und die Höhle selbst tiefer und enger; im weiblichen sind jene leichter und zarter, das grofse Becken breiter, die Darmbeine flacher, der Eingang, Ausgang und die Höhle des kleinen Beckens gröfser, letzteres selbst niedriger, die Gelenkpfannen und Sitzbeinhöcker beträchtlicher von einander entfernt, die Hüftlöcher mehr dreieckig, und der Schambogen breiter.

In dem Eingange sowohl, als in der Mitte, als im Ausgange des kleinen Beckens, unterscheidet man mehrere Durchmesser, die für den Geburtshelfer von Wichtigkeit sind. In dem Eingange sind es deren vier; der gerade Durchmesser oder die Conjugata, welche sich vom obern Rand der Schambeinfuge bis zur Mitte des Vorbergs erstreckt und 4 Zoll mifst; der quere Durchmesser, welcher an der breitesten Stelle des Beckeneinganges quer von der einen *Linea arcuata* zur andren hinübergeht, und 5 Zoll mifst; und die beiden schiefen oder Deventerschen Durchmesser, die schräg von jeder *Synchondrosis sacro-iliaca* zur Mitte des obern Randes der Gelenkpfanne der andren Seite gezogen werden, und eine Länge von $4\frac{1}{2}$ Zoll haben.

In der Mitte der Beckenhöhle unterscheidet man zwei Diameter: einen geraden von $4\frac{1}{2}$ Zoll Länge, welcher von der Verbindung des zweiten und dritten falschen Wirbels des Heiligenbeins bis zur Mitte der Schambeinfuge geht, und einen queren von 4 Zoll Länge, welcher sich von dem Boden der Hüftgelenkpfanne der einen Seite zur gleichnamigen Stelle der gegenüber liegenden Seite erstreckt. Im Ausgange des Beckens werden ebenfalls zwei Durchmesser angenommen: ein gerader, der sich vom untern Rand der Schambeinfuge zur Spitze des Steifsbeins, und ein querer, der sich von dem hintern Rand des einen *Tuber ischii* zu dem des andren erstreckt; ein jeder mifst 4 Zoll. — Die Höhe des kleinen Beckens beträgt hinten $4\frac{1}{2}$ Zoll, an beiden Seiten $3\frac{1}{2}$ Zoll, vorn an der Schambeinfuge $1\frac{1}{2}$ Zoll.

Fig. 33.

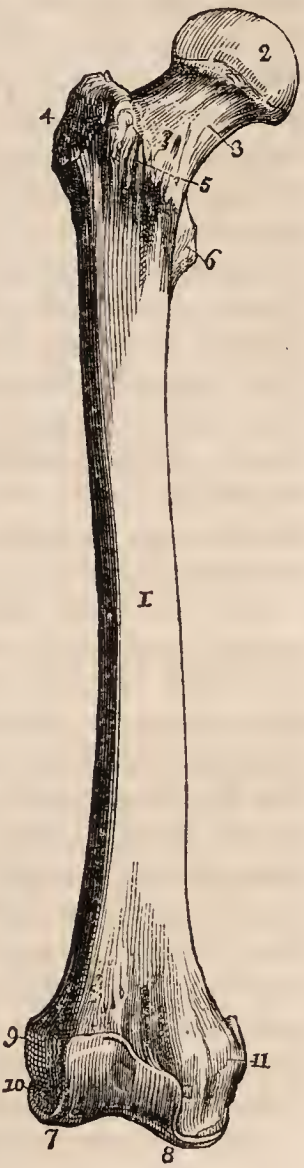

Oberschenkelbein (*Os femoris*).

Das Oberschenkelbein ist der längste und stärkste Röhrenknochen, und wird ebenfalls in einen Körper, ein oberes und ein unteres Endstück eingetheilt.

Am obern Endstück befindet sich der in das *Acetabulum* passende runde Gelenkkopf, *Caput ossis femoris*, der nach oben und innen gekehrt ist und an dessen Oberfläche, etwas unterhalb der Mitte, man eine ovale Vertiefung, *Fovea capitis oss. fem.*, bemerkt, in welcher das *Ligamentum teres* befestigt ist. Der Kopf wird von einem Halse (*Collum femoris*) getragen, der in den verschiedenen Lebensperioden und Geschlechtern eine verschiedene Form hat; beim Erwachsenen und beim Manne ist er län-

Fig. 33. Das rechte Oberschenkelbein, von vorn gesehen. — 1. *Corpus.* 2. *Caput ossis femoris.* 3. *Collum.* 4. *Trochanter major.* 5. *Linea intertrochanterica anterior.* 6. *Trochanter minor.* 7. *Condylus externus.* 8. *Condylus internus.* 9. *Tuberositas condyli externi,* zur Insertion des *Ligament. laterale genu externum.* 10. Furche für den Ursprung der Sehne des *popliteus.* 11. *Tuberositas condyli interni*, zur Insertion des *Ligament. laterale genu internum.*

ger und schräger, beim Greise und beim Weibe kürzer und mehr horizontal. Neben dem Halse nach aufsen befindet sich ein starker Fortsatz, der grofse Rollhügel (*Trochanter major*), der an seiner vordern Fläche mit einem ovalen Felde zur Anheftung der Sehne des *Musc. glutaeus minimus*, und an seiner oberen mit einem doppelten Felde für die Sehne des *glutaeus medius* versehen ist, während seine innre Seite eine tiefe Grube, *Fossa trochanterica*, zeigt, in welcher die Sehnen des *M. pyriformis, gemellus superior* und *inferior*, und *obturator internus* und *externus* sich anheften. Von der hintern Seite des *Trochanter major* läuft schräg nach unten und innen eine starke rauhe Leiste, die in einen spitzen Fortsatz endet; letzterer wird kleiner Rollhügel (*Trochanter minor*), erstere *Linea intertrochanterica posterior* genannt. Eine ähnliche, beide Trochanteren verbindende Leiste befindet sich an der vordern Fläche des Knochens, und heifst *Linea intertrochanterica anterior.*

Fig. 34.

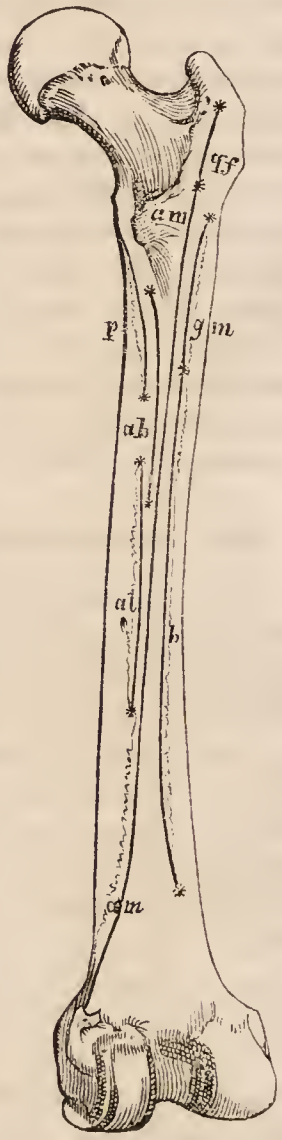

Der Körper des Oberschenkelbeins ist vorn convex und glatt, hinten etwas concav und in der Mitte mit einer rauhen, scharfen Kante, *Linea aspera*, versehen. Letztere theilt sich sowohl nach oben, als nach unten, in zwei Schenkel, *Labium externum* und *internum;* die obern begeben sich zu den beiden Trochanteren, die untern zu den beiden Condylen, mit denen sie einen triangulären Raum abgränzen, der *Fossa poplitea* genannt wird, und die *Arteria poplitea* aufnimmt. — Ein *Foramen nutritium* liegt an der hintern Fläche des Knochens, etwas über seinem untern Drittel, in oder neben der *Linea aspera.*

Das untere Endstück ist breit und ziem-

Fig. 34. Ansicht des rechten Oberschenkelbeins von hinten, mit Bezeichnung der Linien, an welche Muskeln sich anheften. — An das *Labium internum* inseriren sich: *p, pectineus; ab, adductor brevis;* und *al, adductor longus.* Der ganze mittlere Theil des Knochens wird eingenommen von *am, adductor magnus;* nach oben, neben der *Linea intertrochanterica posterior* entspringt *qf, quadratus femoris.* An das *Labium externum* inserirt sich *gm, glutaeus maximus*, und *b*, kurzer Kopf des *biceps.*

lich porös; durch einen glatten Eindruck an seiner vordern, und einen tiefen Ausschnitt, *Fossa intercondyloidea*, an seiner hintern Fläche wird es in zwei Gelenkknorren, *Condylus femoris externus* und *internus*, getheilt, von denen der erstere breiter, der letztere schmäler, aber länger ist. An der äufsern Seite des *Condylus externus* befindet sich eine rauhe Hervorragung, *Tuberositas condyli*, an welcher sich das *Ligament. laterale externum genu* anheftet, und unter dieser eine Furche, in welcher die Sehne des *M. popliteus* entspringt; an seiner innren Seite befestigt sich das *Ligament. cruciatum genu anticum*, und an seinem obern und hintern Theil der äufsere Kopf des *M. gastrocnemius* und der *plantaris*. Der *Condylus internus* hat an der innren Seite eine *Tuberositas* zur Insertion des *Ligam. laterale internum genu*, etwas höher, am Ende des *Labium internum* der *Linea aspera*, einen Höcker zum Ansatze des *adductor magnus*, und unter diesem eine Vertiefung, in welcher der innre Kopf des *gastrocnemius* entspringt; seine äufsere Seite ist concav und rauh, und dient dem *Ligamentum cruciatum genu posticum* zum Ansatze.

Entwickelung. — Aus fünf Ossificationspunkten: einem für den Körper, einem für jedes Ende und einem für jeden Trochanter.

Verbindung. — Mit drei Knochen: dem *Os innominatum*, der *Tibia* und *Patella*.

Insertion. — An das Oberschenkelbein heften sich dreiundzwanzig Muskeln. An den *Trochanter major: M. glutaeus medius, glutaeus minimus, pyriformis, gemellus superior, obturator internus, gemellus inferior, obturator externus* und *quadratus femoris;* an den *Trochanter minor*: die gemeinschaftliche Sehne des *psoas* und *iliacus;* an das obere *Labium externum* der *Linea aspera: vastus externus, glutaeus maximus* und kurzer Kopf des *biceps*; an das *Labium internum: vastus internus, pectineus, adductor brevis* und *adductor longus;* an die Mitte der *Linea aspera: adductor magnus;* an die vordere Fläche des Knochens: *cruralis* und *subcruralis;* an die *Condyli: gastrocnemius, plantaris* und *popliteus*.

Kniescheibe (*Patella*).

Die Kniescheibe ist nichts anderes, als ein Sesambein, das sich in der gemeinschaftlichen Sehne der vier Extensoren des Unterschenkels entwickelt hat, wird indefs gewöhnlich als ein besonderer Knochen der untern Extremität beschrieben. Sie ist herzförmig gestaltet, mit dem breiten Ende nach oben, mit der Spitze, *Apex patellae*, nach unten gekehrt; ihre äufsere Fläche ist convex, ihre innre durch eine Leiste in zwei glatte Flächen ge-

theilt, die mit den vordern Flächen der beiden Condylen des Oberschenkels zusammenpassen. Die äufsere dieser Gelenkflächen ist, entsprechend dem stärkern Umfange des äufsern Condylus, von beiden die gröfsere; es läfst sich daher hiernach bestimmen, welcher Extremität eine Kniescheibe angehöre.

Verbindung. — Mit den beiden Condylen des Oberschenkelbeins.

Insertion. — Für vier Muskeln: den *M. rectus femoris*, *cruralis*, *vastus internus* und *vastus externus*, und für das *Ligamentum patellae*.

Fig. 35.

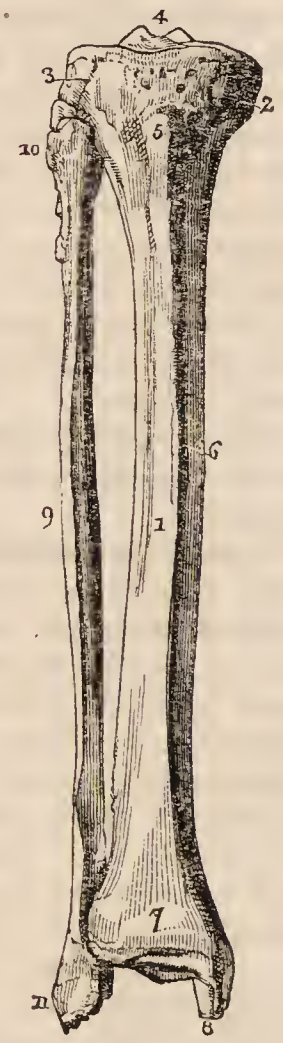

Schienbein (*Tibia*).

Das Schienbein ist der innere und stärkere der beiden Knochen des Unterschenkels; er hat eine prismatische Gestalt, und zerfällt in einen Körper, ein oberes und ein unteres Endstück.

Das obere Endstück (*Caput tibiae*) ist der stärkste Theil des Knochens, und schwillt nach beiden Seiten in zwei Höcker, *Condylus tibiae externus* und *internus*, an; diese sind zur Verbindung mit den Condylen des Oberschenkels bestimmt, und zu diesem Behufe jeder nach oben mit einer Gelenkfläche versehen, die an dem äufsern Condylus breit und fast kreisförmig, an dem innren schmal und länglich ist. Beide Gelenkflächen werden von einander durch einen Vorsprung, *Eminentia intermedia*, getrennt, der sowohl an seinem vordern, als hintern Ende eine rauhe Vertiefung zeigt, in welche das *Ligam. cruciatum genu anterius* und *posterius* sich inseriren. An der äufsern Seite des *Condylus externus* befindet sich eine kleinere Gelenkfläche, *Superficies*

Fig. 35. Schienbein und Wadenbein des rechten Unterschenkels in ihrer Verbindung, von vorn gesehen. — 1. *Corpus tibiae.* 2. *Condylus tibiae internus.* 3. *Condylus externus.* 4. *Eminentia intermedia.* 5. *Tuberositas tibiae.* 6. Innre Fläche des Schienbeins. 7. Unteres Ende desselben. 8. *Malleolus internus.* 9. Körper des Wadenbeins; 10. Sein oberes Ende; 11. Sein unteres Ende mit dem *Malleolus externus.*

glenoidalis lateralis, zur Aufnahme des *Capitulum fibulae*, und an der hintern Fläche des *Condylus internus* eine Vertiefung zur Insertion der Sehne des *M. semimembranosus*. An der vordern Fläche des Knochens, dicht unter den Condylen, erscheint eine ansehnliche Erhabenheit, *Tuberositas s. Spina tibiae*, zur Insertion des *Ligamentum patellae*, und unmittelbar darüber eine glatte Fläche für einen Schleimbeutel.

Der Körper zeigt drei Flächen: eine innre, dicht unter der Haut liegende und glatte, eine äufsere, etwas concave, und eine hintere, welche nach oben zu mit einer schiefen Leiste, *Linea poplitea*, zur Anheftung des *M. popliteus* und *sartorius* versehen ist; ferner drei Kanten: eine scharfe vordere, welche von der *Tuberositas* nach abwärts steigt und *Crista tibiae* genannt wird, eine stumpfe innre, und eine scharfe äufsere, die dem *Ligamentum interosseum* zur Insertion dient. An der hintern Fläche, unmittelbar unter der *Linea poplitea*, befindet sich ein *Foramen nutritium*.

Das untere Endstück (*Basis tibiae*) hat eine ziemlich viereckige Form und ist dünner, als das obere. An seiner innren Seite ragt ein starker Fortsatz, der innre Knöchel (*Malleolus internus*), nach unten; hinter demselben verläuft eine breite, seichte Furche, *Sulcus malleoli interni*, zur Aufnahme der Sehnen des *M. tibialis posticus* und *flexor digitorum commun. longus*, und weiter nach aufsen eine zweite schwächere für die Sehne des *flexor longus hallucis*. Seine äufsere Seite stellt eine dreieckige concave Fläche dar, die nach oben zu rauh zum Ansatze des *Ligament. interosseum*, nach unten mit einem glatten Ausschnitte, *Incisura fibularis*, zur Verbindung mit dem untern Ende des Wadenbeins, versehen ist. Die untere Fläche des Knochens bildet eine tiefe Gelenkgrube, *Fossa glenoidea tibiae*, welche den Kopf des Sprungbeins aufnimmt.

Entwickelung. — Aus drei Ossificationspunkten: einem für den Körper und einem für jedes Endstück.

Verbindung. — Mit drei Knochen: dem Oberschenkelbein, Wadenbein und Sprungbein.

Insertion. — Für zehn Muskeln. An den *Condylus internus: M. sartorius, gracilis, semitendinosus* und *semimembranosus;* an den *Condylus externus: tibialis anticus* und *extensor digitorum commun. longus;* an die *Tuberositas tibiae: Ligamentum patellae;* an die äufsere Fläche des Körpers: *tibialis anticus;* an die hintere Fläche: *popliteus, soleus, flexor digitorum commun. longus* und *tibialis posticus*.

Wadenbein (*Fibula s. Perone*).

Das Wadenbein liegt nach aufsen und hinten vom Schienbein; es ist fast eben so lang, aber dünner, als dieses, und zerfällt ebenfalls in einen Körper und zwei Endstücke.

Das obere Endstück besteht aus einem rundlichen Köpfchen (*Capitulum fibulae*), das von einem dünnern Halse (*Collum fibulae*) getragen wird. Das Köpfchen ist oben mit einer vertieften Gelenkfläche, *Superficies tibialis*, versehen, welche mit dem *Condylus externus tibiae* artikulirt; an seinem äufsern Umfange erscheint eine rauhe Erhabenheit, die dem *Ligament. laterale genu externum* zur Insertion dient und nach hinten zu in eine Spitze ausläuft, an welche sich die Sehne des *M. biceps femoris* ansetzt.

Das untere Endstück hat eine fast dreieckige Gestalt, und ragt nach unten als äufserer Knöchel (*Malleolus externus*) über die *Fossa glenoidea tibiae* bedeutend hinweg. Seine äufsere Fläche ist rauh und liegt dicht unter der Haut; seine innre Fläche ist glatt und überknorpelt, und besteht aus zwei Feldern, einem obern länglichen, das mit der *Incisura fibularis* des Schienbeins zusammenpafst, und einem untern dreieckigen, das sich mit dem Kopf des Sprungbeins verbindet; seine hintere Fläche ist breit, und mit einer Furche, *Sulcus malleoli externi*, zur Aufnahme der Sehnen der *Mm. peronaeus longus* und *brevis* versehen.

Der Körper ist prismatisch und zeigt drei Flächen, eine äufsere, eine innre und eine hintere, und drei Kanten. Die äufsere Fläche ist die breiteste, und windet sich von der vordern Seite des Knochens, an der sie oben beginnt, beim Herabsteigen allmälig nach hinten; sie wird vollständig vom *M. peronaeus longus* und *brevis* eingenommen. Die innre Fläche beginnt zur Seite der obern Gelenkfläche, und wird nach unten immer schmäler, bis sie zuletzt in den vordern Rand des *Malleolus externus* übergeht: sie ist in der Mitte durch eine scharfe Leiste, *Crista fibulae*, ausgezeichnet, die sich nach oben und unten in die innre Kante des Knochens verliert und der *Membrana interossea* zur Insertion dient. Die hintere Fläche hat, gleich der äufsern, eine gewundene Richtung, während sie nämlich nach oben die hintere Seite des Knochens bildet, wird sie unten allmälig zur innren; ungefähr in der Mitte derselben befindet sich ein *Foramen nutritium*. — Die innre Kante beginnt oben gemeinschaftlich mit der *Crista fibulae*, und spaltet sich nach unten in zwei Schenkel, welche die rauhe, subcutane Fläche des *Malleolus externus* umfassen. Die äufsere Kante beginnt unter der Insertionsstelle des *M. biceps* am *Capitulum*, und windet sich nach ab-

wärts in derselben Richtung um den Knochen, wie die gleichnamige Fläche. Die hintere Kante ist scharf und verliert sich nach unten in die *Crista*.

Entwickelung. — Aus drei Ossificationspunkten: einem für den Körper und einem für jedes Endstück.

Verbindung. — Mit dem Schienbein und Sprungbein.

Insertion. — Für neun Muskeln. An das *Capitulum:* die Sehne des *biceps femoris* und *soleus;* an den Körper, und zwar an seine äufsere Fläche: *peronaeus longus* und *brevis;* an seine innre Fläche: *extensor digitorum communis longus, extensor hallucis longus, peronaeus tertius* und *tibialis posticus,* und an seine hintere Fläche: *flexor hallucis longus.*

Fufswurzelknochen (*Ossa tarsi*).

Die Fufswurzel wird von sieben Knochen gebildet: dem *Astragalus, Calcaneus, Os naviculare, Os cuneiforme primum, secundum* und *tertium,* und *Os cuboideum.*

1) Der ***Astragalus*** *s. Talus* (Sprung- oder Knöchelbein) besteht aus einem stärkern, hintern Theile, dem Körper (*Corpus tali*), und einem vordern, von jenem durch eine Einschnürung, den Hals (*Collum tali*), gesonderten kleinern Theile, dem Kopfe (*Caput tali*). — Der Körper hat vier Gelenkflächen: eine obere, von vorn nach hinten convexe, die sich mit dem Schienbein verbindet, zwei seitliche, von denen die innre kleinere und unregelmäfsige mit dem *Malleolus internus,* und die äufsere dreieckige, nach unten spitz zulaufende, mit dem *Malleolus externus* artikulirt, und eine untere concave, die auf dem Fersenbein ruht; an seiner hintern rauhen Fläche bemerkt man eine Rinne, *Incisura tali,* für die Sehne des *M. flexor hallucis longus,* und zu jeder Seite derselben einen kleinen Höcker, *Tuberculum.* — Der Hals ist rauh vom Ansatze mehrer Bänder, und hat an seiner untern Fläche eine tiefe Rinne, *Sulcus tali.* — Der Kopf hat eine vordere runde Gelenkfläche, die mit dem Kahnbeine, und eine untere elliptische, die mit dem seitlichen Fortsatz des Fersenbeins in Verbindung steht.

Um zu erfahren, welcher Seite des Körpers ein Sprungbein anhört, hält man es so, dafs seine convexe Gelenkfläche nach oben, und sein rundes Köpfchen nach vorn gerichtet ist; alsdann liegt die dreieckige seitliche Gelenkfläche nach derjenigen Seite gewandt, welcher auch der Fufs, dem der Knochen entnommen ist, angehört.

Verbindung. — Mit vier Knochen: *Tibia, fibula, calcaneus, Os naviculare.*

2) Der ***Calcaneus*** *s. Os calcis* (Fersenbein) zeichnet sich durch seine ansehnliche Gröfse und längliche Gestalt aus;

sein stärkster, nach hinten hervorragender Theil heifst Ferse (*Calx*). — Man unterscheidet an ihm sechs Flächen: eine obere, eine untere, eine äufsere, eine innere, eine vordere und eine hintere. Die obere Fläche ist in ihrem hintern Umfange platt und rauh, in ihrem vordern glatt und zu einer concaven Gelenkfläche ausgeschweift; letztere wird durch eine tiefe Furche, *Sulcus calcanei*, welche, gemeinschaftlich mit dem *Sulcus tali*, den *Sinus tarsi* zur Aufnahme des *Apparatus ligamentosus* bildet, in zwei Felder getheilt. Die untere Fläche ist rauh und höckerig; besonders sind nach hinten zwei Tuberositäten bemerkbar, von denen die innre gröfser und platt, die äufsere kleiner und prominirend ist. Die äufsere Fläche ist ebenfalls sehr rauh, und liegt dicht unter der Haut; in ihrem vordern Drittel befinden sich zwei, meistens durch eine rauhe Erhabenheit geschiedene Furchen, für die Sehnen des *M. peronaeus longus* und *brevis*. Die innre Fläche ist glatt und ausgeschweift, und nimmt die Sehnen und Gefäfse auf, welche zu der Fufssohle treten; in ihrem vordern Umfange ragt an der Verbindungsstelle mit der obern Fläche ein horizontaler Fortsatz, *Processus lateralis s. Sustentaculum tali*, hervor, dessen obere glatte Fläche mit dem Kopfe des Sprungbeins artikulirt, und dessen untere gefurchte Fläche als Rolle für die Sehne des *M. flexor digitorum longus* dient. Die vordere Fläche ist viereckig und platt, und verbindet sich mit dem *Os cuboideum*. Die hintere Fläche ist in ihrer obern Hälfte, woselbst sich ein Schleimbeu-

Fig. 36.

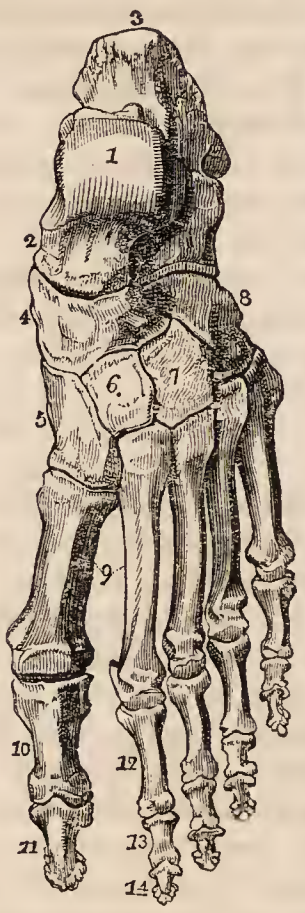

Fig. 36. Die Rückenseite des linken Fufses. — 1. Obere Gelenkfläche des *Astragalus*. 2. *Caput astragali*. 3. *Calcaneus*. 4. *Os naviculare*. 5. *Os cuneiforme primum s. internum*. 6. *Os cuneiforme secundum s. medium*. 7. *Os cuneiforme tertium s. externum*. 8. *Os cuboideum*. 9. *Os metatarsi primum et secundum*. 10. Erste Phalanx der grofsen Zehe. 11. Zweite Phalanx der grofsen Zehe. 12. Erste Phalanx der zweiten Zehe; 13. Zweite Phalanx derselben; 14. Dritte Phalanx derselben.

tel befindet, glatt, in ihrer untern Hälfte dagegen, die den Namen *Tuberositas calcanei* führt, rauh wegen der Insertion der Achillessehne.

Verbindung. — Mit zwei Knochen: dem *Astragalus* und *Os cuboideum.*

Insertion. — Für neun Muskeln. An die hintere Fläche: der *tendo Achillis* und der *plantaris;* an die untere Fläche und deren Höcker: der *abductor hallucis, abductor digiti minimi, flexor brevis digitorum, caro quadrata Sylvii, flexor hallucis brevis* und die *Fascia plantaris;* und an die äufsere Fläche: der *extensor digitorum brevis.*

3) Das ***Os naviculare*** *s. scaphoideum* (Kahnbein) ist ein platter, kahnförmiger Knochen, an welchem man zwei glatte, und zwei rauhe Flächen unterscheiden kann. Die hintere glatte Fläche ist concav und verbindet sich mit dem Kopfe des Sprungbeins; die vordere ist convex und in drei Felder getheilt, die mit den drei keilförmigen Beinen artikuliren. Die obere rauhe Fläche ist convex, die untere unregelmäfsig concav; indem beide in einander übergehen, bilden sie an der äufsern Seite des Knochens eine kleine Gelenkfläche für das *Os cuboideum,* und an der innren Seite eine stumpfe Hervorragung, *Tuberositas ossis navicularis,* welche dem Chirurgen bei der Amputation des Fufses nach Choparts Methode als Leiter dient.

Verbindung. — Mit fünf Knochen: *Astragalus,* 3 *Ossa cuneiformia* und *Os cuboideum.*

Insertion. — An die *Tuberositas* heftet sich die Sehne des *M. tibialis posticus.*

4) Das ***Os cuneiforme primum*** *s. internum* (erstes keilförmiges Bein) ist der gröfste der drei gleichbenannten Knochen, und von sehr unregelmäfsig keilförmiger Gestalt. Man unterscheidet an ihm eine rauhe convexe Fläche, die frei nach innen sieht und zur Bildung des innren Fufsrandes beiträgt, und eine concave, die nach aufsen gekehrt ist und zwei glatte Felder zur Verbindung mit dem *Os cuneiforme secundum* und *Os metatarsi secundum* darbietet; ferner eine längere vordere Gelenkfläche, die mit dem *Os metatarsi primum,* und eine kürzere hintere, die mit dem *Os naviculare* artikulirt. Die Schärfe (*Acies*) des Keils befindet sich nach oben am Fufsrükken, die höckerige Basis unten in der Sohle.

Wird der Knochen so gehalten, dafs der schärfste Rand nach oben, und der die längere Gelenkfläche bildende Rand nach vorn gekehrt ist, so bezeichnet die Seite, nach welcher die concave Fläche alsdann blickt, auch den Fufs, welchem der Knochen angehört.

Verbindung. — Mit vier Knochen: *Os naviculare, Os cuneiforme secundum, Os metatarsi primum* und *secundum.*

Insertion. — Für die Sehnen des *M. peronaeus longus, tibialis anticus* und *posticus.*

5) Das ***Os cuneiforme secundum*** *s. medium* ist von den drei keilförmigen Beinen das kleinste. Seine viereckige Basis ist nach oben gegen den Fufsrücken, seine Schärfe nach unten gegen die Sohle gekehrt; seine vordere und hintere Fläche sind glatt und überknorpelt, jene artikulirt mit dem *Os metatarsi secundum*, diese mit dem *Os naviculare;* von den beiden seitlichen Flächen ist die innre durchweg glatt und überknorpelt zur Verbindung mit dem *Os cuneiforme primum*, die äufsere nur theilweis, und zwar nach hinten zu, glatt zur Artikulation mit dem *Os cuneiforme tertium.*

Wird der Knochen so gehalten, dafs seine viereckige Basis nach oben, und zwar mit ihrem schmälern Ende nach vorn gekehrt ist, so bestimmt die Seite, nach welcher die nur theilweis glatte Fläche hinblickt, den Fufs, welchem der Knochen angehört.

Verbindung. — Mit vier Knochen: *Os naviculare, Os cuneiforme primum* und *tertium, Os metatarsi secundum.*

Insertion. — Für den *M. flexor hallucis brevis.*

6) Das ***Os cuneiforme tertium*** *s. externum* steht in Hinsicht seiner Gröfse in der Mitte zwischen dem ersten und zweiten keilförmigen Beine und ist, ebenso wie letzteres, mit seiner breiten Basis nach oben, und mit seiner Schneide nach unten gekehrt. Seine vordere glatte Fläche artikulirt mit dem *Os metatarsi tertium* und *quartum*, seine hintere mit dem *Os naviculare;* seine innre Fläche bietet zwei Gelenkfelder dar, das eine für die äufsere Gelenkfläche der Basis des *Os metatarsi secundum*, das andre für das *Os cuneiforme secundum;* seine äufsere Fläche ist vorn rauh, hinten glatt zur Verbindung mit dem *Os cuboideum.*

Wird der Knochen so gehalten, dafs seine oblonge Basis nach oben, und zwar mit ihrem schrägen Rande nach hinten gekehrt ist, so stimmt die Seite, nach welcher die nur hinten glatte Fläche gewandt ist, mit derjenigen überein, welcher der Knochen angehört.

Verbindung. — Mit sechs Knochen: *Os naviculare, Os cuneiforme secundum, Os cuboideum, Os metatarsi secundum, tertium* und *quartum.*

Insertion. — Für den *M flexor hallucis brevis* und einen Theil des *Adductor hallucis.*

7) Das ***Os cuboideum*** (Würfelbein) hat eine würfelförmige Gestalt und sechs Flächen, von denen drei glatt und artikulirend, drei dagegen rauh sind. Zu den letztern gehören: die obere, welche schwach convex ist und zur Bildung des Fufsrückens beiträgt; die untere, welche eine tiefe Furche, *Sulcus ossis cuboidei,* zur Aufnahme der Sehne des *M. peronaeus longus,* und hinter dieser eine Erhabenheit, *Tuberositas ossis cuboidei,* zur Befestigung des *Lig. calcaneo-cuboideum* be-

sitzt; und die äufsere, überhaupt die kleinste, an welcher sich ein Ausschnitt, als Anfang des *Sulcus oss. cuboidei* befindet. Die Gelenkflächen sind: die hintere, welche gröfser als die andren beiden und von sattelförmiger Gestalt ist, um sich mit dem *Calcaneus* zu verbinden; die vordere, welche kleiner ist und durch eine vorspringende Leiste in zwei Felder, für das *Os metatarsi quartum* und *quintum*, getheilt wird; und die innere, welche nur zum Theil glatt und artikulirend ist, und zwar ebenfalls vermittelst zweier Gelenkfelder, eines vorderen für das *Os cuneiforme tertium*, und eines hintern für das *Os naviculare*.

Fig. 37.

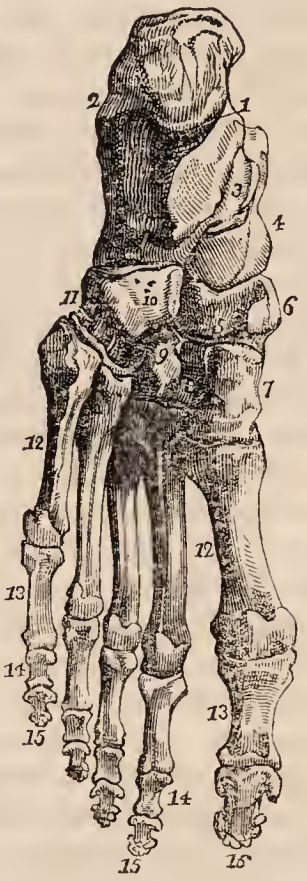

Wird der Knochen so gehalten, dafs die gefurchte Plantarfläche nach unten, und die gröfste Gelenkfläche nach hinten sieht, so stimmt die Seite, nach welcher die kleinste, mit dem Einschnitt versehene Fläche hinschaut, mit dem Fufse überein, welchem der Knochen angehört.

Verbindung. — Mit fünf Knochen: dem *Calcaneus*, *Os naviculare*, *Os cuneiforme tertium*, *Os metatarsi quartum* und *quintum*.

Insertion. — Für drei Muskeln: *M. flexor hallucis brevis*, *adductor hallucis* und *flexor brevis digiti minimi*.

Entwickelung. — Jeder Fufswurzelknochen entwickelt sich aus einem Ossificationspunkte, mit Ausnahme des Fersenbeins, welches noch einen zweiten besitzt, der um das neunte

---

Fig. 37. Die Sohlenfläche des linken Fufses. — 1. *Processus lateralis calcanei.* 2. Aeufserer Höcker an der untern Fläche. 3. Furche für die Sehne des *flexor digitorum longus.* 4. *Caput astragali.* 5. *Os naviculare.* 6. *Tuberositas ossis navicularis.* 7. *Basis ossis cuneiformis primi.* 8. *Os cuneiforme secundum.* 9. *Os cuneiforme tertium.* 10, 11. *Os cuboideum.* 11. *Sulcus ossis cuboidei.* 12, 12. *Ossa metatarsi.* 13, 13. Die ersten Phalangen; 14, 14. Die zweiten Phalangen der vier dreigliedrigen Zehen; 15, 15. Die dritten oder Nagelphalangen derselben. 16. Die letzte Phalanx der grofsen Zehe.

Lebensjahr auftritt, und erst im funfzehnten sich mit dem frühern vereinigt.

Mittelfufsknochen (*Ossa metatarsi*).

Der Mittelfufs wird von fünf langen Knochen gebildet, die aus einem Körper und zwei Enden bestehen. Der Körper ist prismatisch, und von der einen Seite zur andren zusammengedrückt; das hintere Ende oder die Basis ist viereckig und mit Gelenkflächen zur Verbindung der Mittelfufsknochen mit einander und mit den Tarsalknochen versehen; das vordere Ende stellt ein rundes Köpfchen auf einem eingeschnürten Halse dar, und artikulirt mit der ersten Phalanx der entsprechenden Zehe.

Der erste Mittelfufsknochen (der grofsen Zehe angehörig) ist kürzer, aber stärker, als die übrigen, und hilft den innren Fufsrand bilden; seine Basis besitzt eine hintere concave Gelenkfläche zur Verbindung mit dem *Os cuneiforme primum*, eine zweite kleinere an der äufsern Seite für den benachbarten Metatarsalknochen, und einen nach unten hervorragenden Höcker, *Tuberculum plantare*, neben einer ovalen Vertiefung zur Insertion der Sehne des *M. peronaeus longus;* sein Köpfchen hat an der Plantarfläche zwei glatte Felder für die beiden Sesambeine.

Der zweite ist der längste und dickste der vier folgenden Metatarsalknochen; seine Basis zeigt drei Gelenkfelder zur Verbindung mit den drei keilförmigen Beinen, ferner an der innren Seite ein gröfseres ovales Feld für den ersten, und an der äufsern Seite zwei kleinere für den dritten Mittelfufsknochen.

Der dritte besitzt an der innren Seite der Basis zwei Felder, welche denen des zweiten Mittelfufsknochens, von dem er sich übrigens durch seine geringere Länge hinreichend unterscheidet, entsprechen, und an der hintern Fläche der Basis eine dreieckige Gelenkfläche, welche sich mit dem dritten Keilbein verbindet.

Der vierte ist kleiner, als der vorige, und charakterisirt sich durch den Besitz nur einer Gelenkfläche zu jeder Seite der Basis, deren hintere viereckige Gelenkfläche mit dem *Os cuboideum* artikulirt.

Der fünfte ist dadurch kenntlich, dafs an der äufsern Seite der Basis keine Gelenkfläche vorhanden ist, dagegen diese in einen dicken Fortsatz, *Tuberositas ossis metatarsi quinti*, anschwillt; die hintere dreieckige Gelenkfläche verbindet sich mit dem *Os cuboideum*.

Entwickelung. — Jeder Mittelfufsknochen entsteht aus zwei Ossificationspunkten; von diesen gehört bei dem ersten der eine dem Körper, der andre der Basis an, bei den übrigen vier dagegen der eine dem Körper, der andre dem Köpfchen.

Verbindung. — Die Mittelfufsknochen artikuliren vermittelst der Basis mit den Tarsalknochen, und vermittelst des Köpfchens mit der ersten Reihe der Phalangen. Die Zahl der Tarsalknochen, mit denen ein jeder Metatarsalknochen sich verbindet, ist dieselbe wie bei den entsprechenden Carpal- und Metacarpalknochen, nämlich eins für den ersten, drei für den zweiten, eins für den dritten, zwei für den vierten und eins für den fünften Mittelfufsknochen, was die Nummer 13121 versinnlicht.

Insertion. — Für vierzehn Muskeln. An den ersten Mittelfufsknochen: *M. peronaeus longus* und *interosseus externus primus;* an den zweiten: zwei *interossei externi* und *transversalis pedis;* an den dritten: zwei *interossei externi* und ein *internus, adductor hallucis* und *transversalis pedis;* an den vierten: zwei *interossei externi* und ein *internus,* und *adductor hallucis;* an den fünften: ein *interosseus externus* und ein *internus, peronaeus brevis, peronaeus tertius, abductor digiti minimi, flexor brevis digiti minimi* und *transversalis pedis.*

Zehenglieder (*Phalanges digitorum pedis*).

Es giebt deren, entsprechend den Fingergliedern, zwei an der innren oder grofsen Zehe, und drei an jeder der vier übrigen. Sie gehören zu den langen Knochen, und zerfallen daher in einen Körper und zwei Enden.

Die Phalangen der ersten Reihe sind oben convex, unten concav, und von der einen Seite zur andren zusammengedrückt. Ihr hinteres Ende hat eine einfache concave Gelenkfläche für das Köpfchen des Mittelfufsknochens; ihr vorderes Ende ist rollenförmig gestaltet zur Verbindung mit der zweiten Phalanx.

Die Phalangen der zweiten Reihe sind weit kürzer, aber etwas breiter, als die vorigen.

Die Phalangen der dritten Reihe (*Phalanges unguiculares*), mit Einschlufs der zweiten Phalanx der grofsen Zehe, sind von oben nach unten abgeflacht, und sowohl an ihrem hintern Ende, wo sie mit den Gliedern der zweiten Reihe artikuliren, als an ihrem vordern Ende, wo sie den Nagel tragen und die abgerundete Zehenspitze bilden, seitlich angeschwollen.

Entwickelung. — Aus zwei Ossificationspunkten: einem für den Körper, und einem für das Metatarsalende.

Verbindung. — Die Phalangen der ersten Reihe artikuliren mit den Mittelfufsknochen und den zweiten Phalangen; die der zweiten Reihe, bei der grofsen Zehe mit der ersten Phalanx, bei den übrigen mit der ersten und dritten; endlich die der dritten Reihe mit denen der zweiten.

Insertion. — Für dreiundzwanzig Muskeln. An die erste Phalangenreihe, und zwar an die grofse Zehe: die

innerste Sehne des *M. extensor brevis digitorum pedis*, *abductor hallucis*, *adductor hallucis*, *flexor hallucis brevis* und *transversalis pedis;* an die zweite Zehe: *interosseus primus externus* und *internus*, und *lumbricalis primus;* an die dritte Zehe: *interosseus secundus ext.* und *int.*, und *lumbricalis;* an die vierte Zehe: *interosseus tertius ext.* und *int*, und *lumbricalis;* an die fünfte Zehe: *interosseus externus quartus*, *abductor digiti minimi*, *flexor brevis digiti minimi*, und *lumbricalis.* An die zweite Phalangenreihe, und zwar an die grofse Zehe: *extensor hallucis longus*, und *flexor hallucis longus;* an die übrigen Zehen: der mittlere Schenkel der Sehnen des *extensor digitorum longus*, und *flexor digitorum brevis.* An die dritte Phalangenreihe: die beiden äufsern Schenkel der Sehnen des *extensor digitorum longus*, und *flexor digitorum longus.*

Sesambeine (*Ossa sesamoidea*).

Mit diesem Namen bezeichnet man jene kleinen Knochen, die sich in mehrern Sehnen eingelagert finden, und zwar an Stellen, wo diese mit einiger Gewalt über die darunter liegende Fläche hinweggleiten, oder benachbarte Theile, z. B. Gelenke, durch anhaltenden Druck oder durch Reibung, leicht beeinträchtigen könnten. Das beste Beispiel hierfür liefert die Patella, — ein an der vordern Fläche des Kniegelenks liegendes Sesambein, das sich in der gemeinschaftlichen Sehne der vier Extensoren des Unterschenkels entwickelt. Aufser der Patella giebt es noch vier Paar Sesambeine am Skelete, nämlich zwei an der Gelenkverbindung des Mittelhandknochens mit dem Daumen in der Sehne des *flexor pollicis brevis*, und zwei an dem entsprechenden Fufsgelenk in den Sehnen des *flexor brevis* und *abductor hallucis.* Oft findet sich aufserdem noch ein Sesambein an der Verbindung des kleinen Fingers mit seinem Mittelhandknochen, und ein anderes an der entsprechenden Artikulationsstelle des Fufses, in den Sehnen, die sich an die erste Phalanx inseriren; ferner eins in der Sehne des *peronaeus longus*, da wo sie über die Furche des *Os cuboideum* hinweggleitet, desgleichen in den Sehnen, die sich um den innren und äufsern Knöchel herumwinden, manchmal endlich im *psoas* und *iliacus*, an der Stelle, wo sie über das Schambein hinweglaufen.

Zweites Kapitel.

Bänderlehre (*Syndesmologia*).

Die Vereinigung der einzelnen Knochen zum Skelete kömmt auf mannigfache Weise zu Stande, ist jedoch im Allgemeinen entweder eine unbewegliche oder eine bewegliche. Bei der unbeweglichen liegen die beiden, sich mit einander verbindenden Knochenflächen in innigem, unmittelbarem Contakt; bei der beweglichen dagegen, die man als Gelenk (*Articulatio*) bezeichnet, sind dieselben von einem nachgiebigem Gewebe (Knorpel), dessen glatte Oberfläche durch eine zähe Flüssigkeit schlüpfrig erhalten wird, bekleidet, und werden vermittelst kurzer, aus glänzenden Fasern bestehender Bänder (*Ligamenta*) zusammengehalten. Die Syndesmologie (σύν zusammen, δεσμός Band) beschäftigt sich mit der Beschreibung dieser Bänder, und der von ihnen gebildeten Knochenverbindungen.

Sämmtliche Formen von Knochenverbindung, welche am menschlichen Skelete vorkommen, lassen sich (nach Sömmering) in folgende drei Hauptarten zusammenfassen: *Synarthrosis*, *Amphiarthrosis* und *Diarthrosis*.

1) *Synarthrosis* (σύν, ἀρθροῦν vergliedern) wird jene Art von Knochenverbindung genannt, wo beide Knochen fest und unbeweglich mit einander vereinigt sind. Sie kömmt unter vierfacher Form vor, als: *a*) *Sutura*, *b*) *Harmonia*, *c*) *Schindylesis*, *d*) *Gomphosis*. Von den drei ersten Formen ist bereits im ersten Kapitel, S. 49., gehandelt; unter *Gomphosis* (γόμφος Nagel) versteht man die Einkeilung des einen Knochens in einem andren, nach Art eines Nagels in einem Brette, wie es bei der Verbindung der Zähne mit den Kiefern der Fall ist.

2) *Amphiarthrosis* (ἀμφί zwischen, ἀρθροῦν) ist eine Art der Verbindung, die zwischen der unbeweglichen *Synarthrosis* und der beweglichen *Diarthrosis* in der Mitte steht. Sie kömmt dadurch zu Stande, dafs die beiden sich vereinigenden Knochenflächen zum Theil mit Knorpel und einem Ueberzug der Synovialhaut bekleidet, zum Theil durch Bandmasse oder einen an beide Knochenenden sich anheftenden elastischen Faserknorpel mit einander verbunden sind. Eine solche Art der Verbindung findet sich zwischen den Wirbelkörpern, zwischen dem Heiligen-

und Steifsbeine, zwischen den beiden obersten Stücken des Brustbeins, zwischen Kreuzbein und Darmbein, und zwischen beiden Schambeinen.

3) *Diarthrosis* (διά durch, ἄρθρον) ist diejenige Verbindung, durch welche Knochen beweglich mit einander zusammenhängen; sie ist unter allen die häufigste. Der Grad der Beweglichkeit indefs ist verschieden und hat zu der Unterabtheilung in: straffes Gelenk, Drehgelenk, Charniergelenk und freies Gelenk Veranlassung gegeben.

a) Das straffe Gelenk (von vielen Autoren mit *Amphiarthrosis* bezeichnet) ist ein solches, wo die Beweglichkeit zwischen beiden Knochen nur schwach und beschränkt ist, wie zwischen Schlüsselbein und Brustbein, Handwurzel- und Mittelhandknochen, Fufswurzel- und Mittelfufsknochen.

b) Das Drehgelenk (*Rotatio s. trochoides*) ist jenes, wo das Ende des einen Knochens sich in der Gelenkfläche des andren, ihm parallel liegenden, nur in einem halben oder drittel Kreise um seine Axe drehen kann, was z. B. zwischen Speiche und Ellenbogenbein der Fall ist.

c) Das Charniergelenk oder Gewinde (*Ginglymus*) ist jenes, wobei die Beweglichkeit nur nach zwei Richtungen hin, nämlich vorwärts und rückwärts, Statt findet, übrigens dem Grade nach sehr bedeutend sein kann. Diese Form findet sich sehr häufig, so am Ellenbogen-, Knie-, Hand- und Fufsgelenk, an der Phalangenverbindung der Finger und Zehen; auch das Kiefergelenk gehört hierher. — Jedes Charniergelenk hat eine ziemlich viereckige Form, und ist an jeder seiner vier Seiten mit einem Ligamente versehen, das nach seiner Lage, vorderes, hinteres, seitliches innres oder seitliches äufseres genannt wird. Die seitlichen Ligamente sind die dickern und stärkern, und bilden die Hauptvereinigungsbänder zwischen den beiden Knochen; das vordere und hintere dagegen sind schwächer und loser, und gestatten daher die Bewegung nach diesen Richtungen.

d) Das freie Gelenk (*Arthrodia*) ist dasjenige, wo ein Knochen sich an dem andren frei nach allen Richtungen hin bewegt; es kömmt an drei Stellen des Körpers vor, an der Hüfte, an der Schulter und an der Verbindung des Daumens mit dem *Os multangulum majus*. An der Hüfte wird es, weil die Gelenkpfanne den kugligen Schenkelkopf fast ganz umfafst, Kugel- oder Nufsgelenk (*Enarthrosis*) genannt. — Dieses Gelenk ist immer von kreisförmiger Gestalt, und hat, statt der vier getrennten Ligamente des Charniergelenks, ein beutelförmiges, dasselbe ganz umschliefsendes Kapselband.

Zur leichtern Uebersicht folge hier eine tabellarische Darstellung der verschiedenen Formen der Knochenverbindung:

		Beispiele.
Synarthrosis.	*Sutura* . . .	Die Schädelknochen.
	Harmonia . .	Die Oberkieferbeine.
	Schindylesis .	Das Pflugscharbein mit dem Keilbeinschnabel.
	Gomphosis . .	Die Zähne mit den Alveolen.
Amphiarthrosis .		Die Wirbelkörper . . . Die Schambeine.
Diarthrosis.	Straffes Gelenk	Hand- und Fufswurzelknochen.
	Drehgelenk .	Ellenbogenbein und Speiche.
	Charniergelenk	Ellenbogen, Knie.
	Freies Gelenk .	Hüfte, Schulter.

Die Bewegungen, welche sich vermittelst der Gelenke ausführen lassen, zerfallen in vier Hauptarten: 1) Die Verschiebung. 2) Die Winkelbewegung. 3) Die Rollbewegung. 4) Die Drehung.

1) Die Verschiebung ist die einfachste Art der Bewegung zwischen zwei Knochen, und findet in stärkerem oder geringerem Grade in sämmtlichen Gelenken Statt. Bei solchen, welche nur eine sehr schwache Beweglichkeit besitzen, wie an den Hand- und Fufswurzelknochen, ist dies die einzige ausführbare Bewegung.

2) Die Winkelbewegung geschieht entweder nach vorn und hinten, was Beugen (*Flexio*) und Strecken (*Extensio*), oder nach innen und aufsen, was Anziehen (*Adductio*) und Abziehen (*Abductio*) genannt wird; erstere Art, welche sehr vielen Gelenken eigen ist, wurde bereits bei der Beschreibung des Charniergelenks erläutert. Abduktion und Adduktion, gleichzeitig mit Flexion und Extension, kommen nur bei den oben angeführten freien Gelenken vor.

3) Die Rollbewegung kann nur im Schulter- und Hüftgelenk vollführt werden; sie besteht in einer kleinen Kreisbewegung, welche der Kopf des Knochens in seiner Gelenkhöhle vornimmt, während sein entgegengesetztes Ende einen weit gröfsern Kreis umschreibt.

4) Die Drehung ist die Bewegung des Knochens um seine eigne Axe; als Beispiel dient auch hier das Hüft- und Schultergelenk, oder noch besser die Verbindung zwischen der Speiche und dem Ellenbogenbein. Diese Art der Bewegung kömmt auch zwischen Atlas und Epistropheus vor, wo der Zahnfortsatz als Zapfen dient, um den der Atlas sich dreht.

Die Gebilde, aus denen ein Gelenk zusammengesetzt wird, sind: Knochen, Gelenkknorpel, Faserknorpel, Gelenkbänder und Synovialhaut.

Der Gelenkknorpel ist eine elastische, scheinbar homogene Substanz von perlweifser Farbe, welche einen Ueberzug über die

Gelenkflächen bildet. Sind letztere convex, so ist er in der Mitte am dicksten, und an der Peripherie dünner; sind sie concav, so erscheint das entgegengesetzte Verhältnifs. Er besteht, mikroskopisch untersucht, aus einer Menge kleiner, meistens mit einem Kern versehener Zellen (Knorpelkörperchen), welche in einer, aus querverlaufenden Fasern zusammengesetzten Zwischensubstanz eingelagert sind, und giebt beim Kochen gelatinirendes Chondrin.

Der Faserknorpel ist, wie der Name andeutet, ein aus Sehnenfasern und Knorpelsubstanz, und zwar in verschiedenen Verhältnissen, zusammengesetztes Gewebe. Er kömmt in den Gelenken unter drei Formen vor: *a*) Als Zwischenknorpel (*Fibrocartilago interarticularis*, *Meniscus*) mit vorwaltender Knorpelsubstanz, in Form von Scheiben, welche zwischen den Gelenkenden beider Knochen liegen; dieser findet sich im Kiefer-, Hand- und Kniegelenk, und in der Sternal- und Akromialverbindung des Schlüsselbeins. *b*) Als Umfangsfaserknorpel (*Labrum cartilagineum*) mit vorwiegendem Fasergewebe, in Form von Ringen, welche auf den Rändern der Gelenkgruben aufsitzen, um sie stärker zu vertiefen. *c*) Als Zwischenwirbelknorpel (*Substantia intervertebralis*), in Form von scheibenförmigen Platten, welche zwischen je zwei Wirbelkörpern liegen; er besteht aus einem centralen Kern von gallertartiger Knorpelmasse, der von concentrischen, aus schräg mit einander verwebten Faserbündeln gebildeten Ringen umgeben wird, deren Zwischenräume nach dem Mittelpunkte hin an Breite zunehmen, und mit einer ähnlichen weichen Knorpelmasse erfüllt sind, wie dieser.

Die Gelenkbänder bestehen aus zahlreichen, innig mit einander verwebten Sehnenfasern, und kommen unter zwei Formen vor: *a*) als mehr oder minder abgeplattete Stränge von verschiedener Breite, Hülfsbänder (*Ligamenta accessoria*); *b*) als beutelförmige Umhüllungen um die Gelenkenden der Knochen, Kapselbänder (*Ligamenta capsularia*). — Aufser den eigentlichen Gelenkbändern, welche sämmtlich weifs, glänzend, unelastisch und Leim gebend sind, giebt es noch andre Bänder, die aus einem gelben, elastischen, keinen Leim gebenden Gewebe bestehen und dazu dienen, Theile mit einander zu verbinden, deren Bänder einer häufigen und starken Spannung ausgesetzt sind, wie die Wirbelbögen, wo sie *Ligamenta subflava* genannt werden.

Die Synovialhaut ist eine dünne Membran, welche die Gelenkknorpel beider Knochenenden überzieht, und sich auch auf die das Gelenk bildenden und umgebenden Bänder zurückschlägt; sie bildet, gleich den serösen Häuten, einen überall geschlossenen Sack, und secernirt die helle, zähe, Eiweifs haltige und beim Kochen gerinnende Gelenkschmiere (*Synovia*). In manchen Gelenken wird die Synovialhaut theilweis durch ein darunter liegendes Fettpolster, das zur Erleichterung der Bewegungen be-

stimmt ist, in die Gelenkhöhle hineingestülpt; Havers, welcher irriger Weise glaubte, dafs von jenen Fettklümpchen die Synovia erzeugt würde, nannte sie Synovialdrüsen (*Glandulae Haversianae*). Sie finden sich vorzüglich in dem Hüft- und Kniegelenke; in letzterem bildet die Synovialhaut faltenförmige Vorsprünge, welche die unpassende Benennung Bänder (*Ligam. mucosum* und *alare*) erhalten haben. — Aufser den an den Gelenken vorkommenden Synovialhäuten, giebt es noch zahlreiche kleinere Synovialbeutel zwischen Flächen, die bei Bewegungen eine beträchtliche Reibung gegen einander erleiden; sie heifsen Schleimbeutel (*Bursae mucosae*), und bilden geschlossene Säcke von derselben Struktur und mit einem ähnlichen Sekret, wie die Synovialhäute.

Sämmtliche Bänder des Körpers lassen sich, nach den drei Haupttheilen desselben, in Bänder des Stammes, Bänder der obern Extremitäten und Bänder der untern Extremitäten zusammenfassen.

Bänder des Stammes.

Am Stamme unterscheidet man neun Gelenkverbindungen, nämlich die

1. der Wirbelbeine;
2. des Atlas mit dem Hinterhauptsbeine;
3. des Epistropheus mit dem Hinterhauptsbeine;
4. des Atlas mit dem Epistropheus;
5. des Unterkiefers mit dem Schläfenbein;
6. der Rippen mit den Wirbeln;
7. der Rippen mit dem Brustbein und unter einander;
8. der Wirbelsäule mit dem Becken;
9. der Beckenknochen mit einander.

1. Verbindung der Wirbelbeine.

Die Bänder, durch welche die Wirbel zusammengehalten werden, lassen sich nach den verschiedenen Theilen, welche man an letzteren unterscheidet, zusammengruppiren in Bänder

der Körper: *Ligamentum longitudinale anterius*,
Ligamentum longitudinale posterius,
Fibrocartilagines intervertebrales;
der Bögen: *Ligamenta intercruralia*;
der Gelenkfortsätze: *Ligamenta capsularia*,
Membranae synoviales;

der Dornfortsätze: *Ligamenta interspinalia, Ligamentum apicum;*
der Querfortsätze: *Ligamenta intertransversaria.*

Bänder der Wirbelkörper. — Das *Ligamentum longitudinale anterius s. Fascia longitudinalis anterior s. Ligam. corporibus vertebrarum commune* ist ein breites Band, das sich längs der ganzen vordern Fläche der Wirbelsäule, vom Epistropheus bis zum Heiligenbein erstreckt. Es hängt innig mit der Zwischenwirbelsubstanz, loser dagegen mit den Wirbelkörpern selbst zusammen. — Man unterscheidet an diesem Bande drei Faserschichten, die indefs dicht mit einander verwebt sind: die erste Schicht besteht aus kurzen Fasern, die, in kreuzender Richtung mit der Zwischenwirbelsubstanz, von je einem Wirbel zu dem dicht angränzenden verlaufen; die Fasern der zweiten Schicht gehen von jedem Wirbel zu dem drittnächst über und unter ihm gelegenen; die der dritten oder oberflächlichen Schicht endlich verlaufen von jedem Wirbel zu dem vierten oder fünften höher und tiefer gelegenen.

Fig. 38.

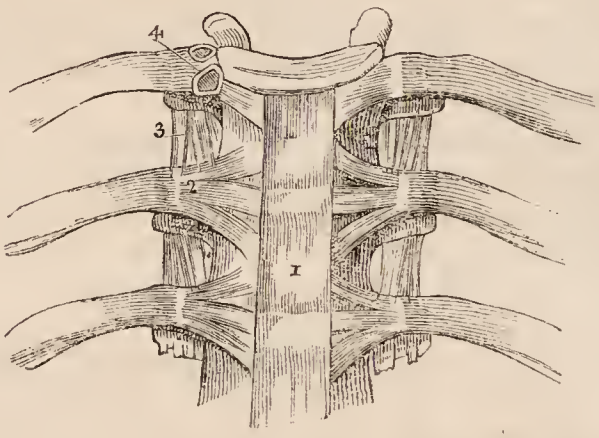

Das *Ligamentum longitudinale posterius s. Fascia longitudinalis post.* liegt an der hintern Fläche der Wirbelkörper, und erstreckt sich vom Epistropheus bis in den Heiligenbeinkanal. Es ist mit der Zwischenwirbelsubstanz innig verwachsen, und daselbst breiter und dünner, als an den Wirbelkörpern, von denen es durch die communicirenden Aeste der grofsen Spinalvenen getrennt wird.

Die *Substantia s. Fibrocartilago intervertebralis* ist eine faserknorpelige Scheibe, die zwischen je zwei Wirbelkörpern liegt und ihre innigere Vereinigung bewirkt; es giebt so viele

---

Fig. 38. Die vordern Bänder der Wirbel nebst denen der hintern Enden der Rippen. — 1. *Ligamentum longitudinale anterius.* 2. *Ligam. capsulare radiatum costae.* 3. *Ligam. colli costae internum.* 4. *Ligam. interarticulare capituli costae* nebst den beiden, durch dasselbe von einander geschiedenen Synovialmembranen.

dieser Scheiben, als Wirbelverbindungen vom Epistropheus bis zum Heiligenbein, nämlich 23. Ihre Gröfse, wie ihre Dicke ist an verschiedenen Stellen der Wirbelsäule verschieden; am gröfsten überhaupt sind sie in der Lendengegend, am dicksten an ihrem vordern Umfang in der Hals- und Lendengegend, an ihrem hintern Umfange in der Rückengegend. Von dieser verschiedenen Stärke der Zwischenwirbelknorpel hängt ganz besonders die natürliche Krümmung der Wirbelsäule ab.

Fig. 39.

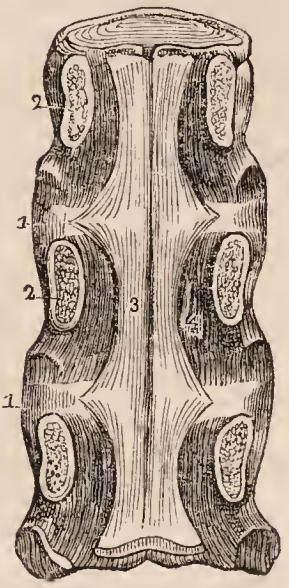

Bänder der Wirbelbögen. — Die *Ligamenta intercruralia s. subflava s. flava* sind starke, aus gelben und elastischen Fasern bestehende Bänder, welche, vom Epistropheus bis zum Heiligenbein, die Räume zwischen je zwei Wirbelbögen ausfüllen. Wegen der in einander geschichteten Lage der letztern geschieht ihre obere Anheftung an der innren Fläche des höher gelegenen Wirbels, ihre untere an der äufsern Fläche des tiefer gelegenen; in ihrer hintern Mittellinie werden sie durch eine dünne senkrechte Spalte in einen rechten und einen linken Schenkel getheilt. — Sie wirken durch ihre Elasticität antagonistisch gegen die Beugemuskel des Stammes und bringen ihn wieder in die aufrechte Stellung zurück, nachdem er von jenen vornüber gebeugt worden ist.

Bänder der Gelenkfortsätze. — Dieselben bestehen aus dünnen Kapselligamenten, welche die sich berührenden Gelenkfortsätze je zweier Wirbel umgeben, und aus losen Synovialhäuten, welche, von jenen eingeschlossen, die engen Gelenkhöhlen auskleiden.

Bänder der Dornfortsätze. — Die *Ligamenta interspinalia* sind dünne, breite sehnige Häute, welche die Räume zwischen den einander zugekehrten Rändern je zweier Dornfort-

---

Fig. 39. Eine Ansicht der drei letzten Wirbelkörper nebst ihren Zwischenknorpeln (1, 1.) von hinten. — Dadurch, dafs die Schenkel (2.) dicht an den Wirbelkörpern durchgesägt und die Bögen nebst den Fortsätzen entfernt worden, kömmt das *Ligament. longitudinale posterius* (3.) zum Vorschein; neben der schmälern, mit dem Knochen weniger innig verbundenen Portion desselben, sieht man (4.) zum Theil eine der Oeffnungen an der hintern Fläche des Wirbelkörpers, durch welche eine Vene heraustritt.

sätze ausfüllen; sie sind an den Rücken- und Lendenwirbeln am stärksten.

Fig. 40.

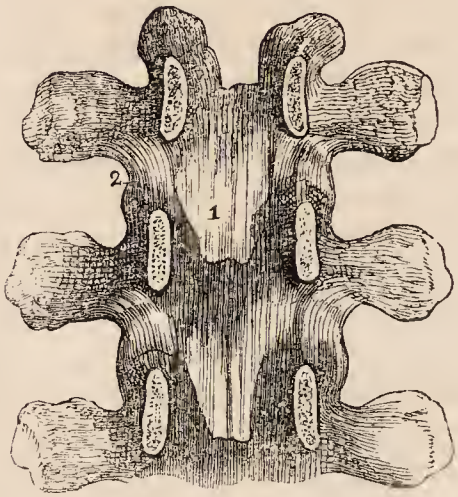

Das *Ligamentum apicum* (Fig. 48.) ist ein rundlicher Sehnenstrang, der, längs des Kamms der Wirbelsäule fortlaufend, sich an die Spitzen sämmtlicher Dornfortsätze, vom letzten Halswirbel bis zum Heiligenbein, anheftet, und in der Lendengegend am stärksten ist.

Bänder der Querfortsätze. — Die *Ligamenta intertransversaria* sind dünne, breite Bänder, welche sich zwischen den Querfortsätzen, vorzüglich der untern Rückenwirbel, vorfinden.

2. Verbindung zwischen Atlas und Hinterhauptsbein.

Diese wird durch fünf Bänder vermittelt:

Zwei vordere: *Lig. rectum*,
Lig. latum anterius;
Ein hinteres: *Lig. latum posterius;*
Zwei *Ligg. capsularia.*

Das *Ligamentum rectum s. Lacertus medius Weitbrechti* ist ein runder Strang, der von der untern Fläche des Basilarfortsatzes des Hinterhauptsbeins zum *Tuberculum anterius Atlantis*

Fig. 40. Eine Ansicht der Wirbelbögen von innen, welche man dadurch erhalten hat, dafs die Schenkel an ihrer Wurzel durchgesägt wurden. — 1. *Ligamentum subflavum.* 2. *Ligamentum capsulare* zweier Gelenkfortsätze.

gerade herabläuft, und als das obere Ende des *Ligament. longitudinale anterius* zu betrachten ist.

Das *Ligamentum latum anterius s. Membrana obturatoria anterior* ist ein breites Band, welches den ganzen Raum zwischen dem vordern Umfange des *Foramen magnum* und dem obern Rande des vordern Bogens des *Atlas* ausfüllt, und in seiner Mitte von dem vorigen Bande bedeckt wird.

Das *Ligamentum latum posterius s. Membrana obturatoria posterior* ist eine ähnliche, nur dünnere und schlaffere

Fig. 41.

Membran, welche den Raum zwischen dem hintern Umfange des *Foramen magnum* und dem obern Rand des hintern Bogens des *Atlas* ausfüllt; es hängt an seiner innren Fläche genau mit der harten Hirnhaut zusammen, und läfst auf jeder Seite eine Lücke, durch welche die *Art. vertebralis* und der *Nerv. cervicalis primus* hindurchtreten.

Die *Ligamenta capsularia* verbinden die Condylen des

Fig. 41. Ansicht der Bandverbindung zwischen Atlas, Epistropheus und Hinterhauptsbein von vorn. Um dieselbe zu erhalten, ist an der Schädelbasis ein Querdurchschnitt durch den Basilarfortsatz des Hinterhauptsbeins und die Felsentheile der Schläfenbeine geführt worden. — 1. *Ligamentum rectum.* 2,2. *Ligament. latum anterius.* 3. Der Anfang des *Ligament. longitudinale anterius.* 4. Das *Ligament. epistrophico-atlanticum anterius*, welches nach unten unmittelbar in den Anfang des *Ligament. longitudinale anterius* übergeht. 5. Eins der Kapselligamente zwischen Atlas und Epistropheus; auf der andren Seite (6.), wo jenes entfernt worden, sind die sich berührenden Fortsatzflächen sichtbar. 7. Eins der Kapselligamente zwischen Hinterhauptsbein und Atlas.

Hinterhauptsbeins mit den obern Gelenkfortsätzen des Atlas; sie

Fig. 42.

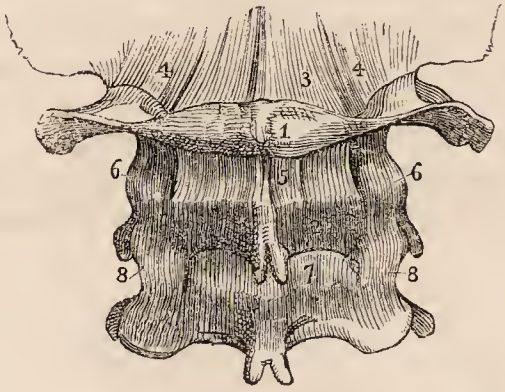

sind dünner, als an den übrigen Wirbeln, und umschliefsen lose die Synovialhäute der Gelenkhöhlen.

3. Verbindung zwischen Epistropheus und Hinterhauptsbein.

Diese wird durch drei Bänder vermittelt:

Den *Apparatus ligamentosus colli*,
Zwei *Ligamenta lateralia dentis*.

Der *Apparatus ligamentosus vertebrarum colli* ist ein breites Band, das, den Zahnfortsatz nebst seinen Bändern von hinten bedeckend, von der obern Fläche des Basilarfortsatzes des Hinterhauptsbeins zum Körper des Epistropheus, an welchem es mit der *dura mater* innig zusammenhängt, herabsteigt, und dann unmittelbar in das *Ligamentum longitudinale posterius* übergeht.

Die *Ligamenta lateralia dentis epistrophei s. alaria Mauchartí* sind zwei kurze, starke Stränge, welche zu beiden Seiten der Spitze des Zahnfortsatzes entspringen, und schräg aufwärts zur innren Fläche des *Condylus ossis occipitis* verlaufen. Ein drittes, kürzeres Bündel, *Ligament. suspensorium*

Fig, 42. Die hintern Vereinigungsbänder des Hinterhauptsbeins mit dem Atlas, und des letztern mit dem Epistropheus. — 1. *Atlas.* 2. *Epistropheus.* 3. *Ligament. latum posterius.* 4, 4. Die Kapselligamente zwischen Hinterhauptsbein und Atlas. 5. Das *Ligament. epistrophico-atlanticum posterius.* 6, 6. Die *Ligamenta capsularia* zwischen Atlas und Epistropheus. 7. Das *Ligament. subflavum* zwischen Epistropheus und dem dritten Nackenwirbel; 8, 8. die *Ligamenta capsularia* derselben.

s. medium dentis, steigt von der Spitze des Zahnfortsatzes zum vordern Umfang des *Foramen magnum* in die Höhe.

Fig. 43.

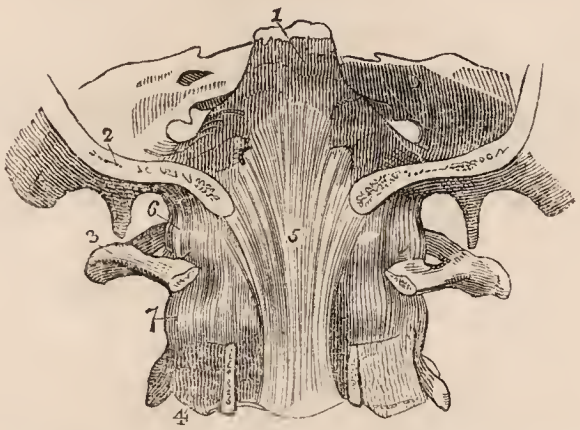

4. Verbindung zwischen Atlas und Epistropheus.

Diese wird durch fünf Bänder vermittelt:

Ein *Lig. epistrophico-atlanticum anterius;*
Ein *Lig. epistrophico-atlanticum posterius;*
Zwei *Ligg. capsularia;*
Ein *Lig. transversum atlantis.*

Das *Ligament. epistrophico-atlanticum anterius* ist eine Bandmasse, welche von dem vordern Bogen und dem *Tuberculum anterius* des Atlas zur Basis des Zahnfortsatzes und dem Körper des Epistropheus verläuft, und sich in den Anfang des *Ligament. longitudinale anterius* fortsetzt.

Das *Ligament. epistrophico-atlanticum posterius* ist ein breites Band, welches den Raum zwischen den hintern Bögen des Atlas und des Epistropheus ausfüllt.

Die *Ligamenta capsularia* verbinden die Gelenkfortsätze des Atlas und Epistropheus, und schliefsen deren Synovialhäute ein.

Das *Ligament. transversum atlantis* ist ein starkes

Fig. 43. Der obere Theil des Rückenmarkskanals, von hinten aufgebrochen, um den *Apparatus ligamentosus vertebrarum colli* zu zeigen. — 1. Ein Theil des Keilbeins. 2. Durchschnitt des Hinterhauptsbeins. 3. Der Atlas und 4. der Epistropheus, nach Entfernung ihrer hintern Bögen. 5. Der *Apparatus ligamentosus vertebrarum colli;* er ist in der Mitte, wegen des darunterliegenden Zahnfortsatzes, ein wenig hervorgewölbt. 6. *Ligam. capsulare* zwischen Atlas und *Condylus ossis occipitis.* 7. *Ligam. capsulare* zwischen den Gelenkfortsätzen des Atlas und Epistropheus.

Band, das zwischen den beiden Seitenmassen des Atlas, an deren innrer Fläche sich jederseits eine kleine Erhöhung zu seiner

Fig. 44.

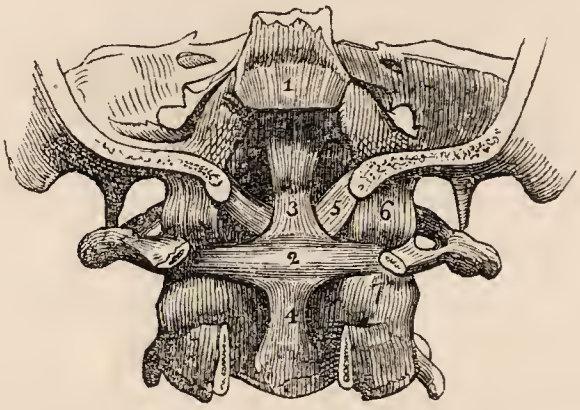

Anheftung befindet, ausgespannt ist. Es durchschneidet mithin den Atlas in querer Richtung, an der hintern Fläche des Zahnfortsatzes, mit welchem es durch eine Synovialkapsel zusammenhängt, hinlaufend, und denselben mit dem vordern Bogen des Atlas, an dessen innrer Fläche sich ebenfalls eine Synovialkapsel befindet, fest verbindend. Von der Mitte dieses Bandes gehen zwei Schenkel ab, der eine nach oben (*Appendix superior*) zum Basilarfortsatz des Hinterhauptsbeins, der andre nach unten (*Appendix inferior*) zum Körper des Epistropheus; dadurch erhält das Band ein kreuzförmiges Ansehen, und hat daher den Namen *Ligament. cruciatum* bekommen.

5. Verbindung des Unterkiefers mit dem Schläfenbeine.

Diese, gewöhnlich als Kiefergelenk bezeichnete Verbindung wird durch drei Bänder gebildet, und enthält überdies einen Zwischenknorpel und zwei Synovialmembranen, nämlich:

Fig. 44. Ansicht der Bänder zwischen Atlas, Epistropheus und Hinterhauptsbein von hinten. Der hintere Theil des Hinterhauptsbeins ist durchgesägt, und der Bogen des Atlas nebst dem des Epistropheus entfernt. — 1. Der obere Theil des *Apparatus ligamentosus colli;* sein unterer Theil ist, um die von ihm bedeckten Bänder sichtbar zu machen, weggeschnitten worden. 2. *Ligament. transversum atlantis*, mit seinem *Appendix superior* (3.) und *inferior* (4.) in Form eines Kreuzes, *Ligament. cruciatum*, erscheinend. 5. Ein *Ligament. laterale dentis epistrophei.* 6. Ein *Ligament. capsulare* zwischen Atlas und Hinterhauptsbein. 7. Ein *Ligament. capsulare* zwischen Atlas und Epistropheus.

Ein *Ligament. laterale externum;*
Ein *Ligament. laterale internum;*
Ein *Ligament. capsulare;*
Ein Zwischenknorpel;
Zwei Synovialmembranen.

Das *Ligament. laterale externum* ist ein kurzes und dickes Faserbündel, das von der Erhabenheit, welche sich an der Wurzel des *Proc. zygomaticus* des Schläfenbeins befindet, zur

Fig. 45.

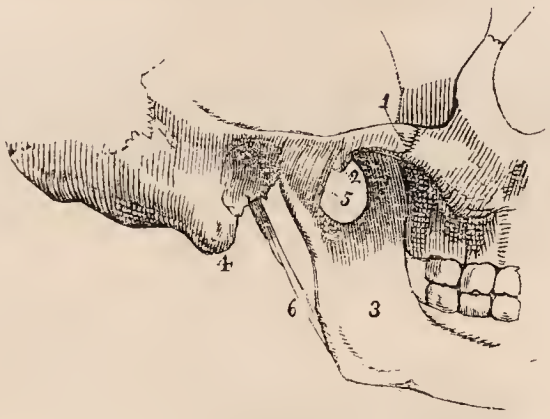

äufsern Fläche des *Collum processus condyloidei* des Unterkiefers herabsteigt.

Das *Ligament. laterale internum* ist ein langer, dünner Bandstreif, welcher von der Spitze des *Proc. spinosus* des Keilbeins entspringt, und sich am Umfange des *Foram. maxillare posterius* ansetzt, woselbst er vom *Nervus mylohyoideus* durchbohrt wird. Zwischen diesem Bande und dem *Collum Proc. condyloidei* des Unterkiefers bleibt ein dreieckiger Zwischenraum, in welchem die *Art. maxillaris interna* und der *Nerv. auricularis anterior,* wie auch *A.* und *N. dentalis inferior* liegen.

Das *Ligament. capsulare* ist dünn und weit, und umschliefst das Kiefergelenk vollständig; es ist mit dem Zwischenknorpel, welchen es in seiner Lage befestigt, innig verwachsen.

Der Zwischenknorpel stellt eine dünne, ovale Scheibe dar, die an den Rändern dicker ist, als in der Mitte; er liegt zwischen dem *Processus condyloideus* des Unterkiefers und der

---

Fig. 45. Ansicht des Kiefergelenks von aufsen. — 1. *Arcus zygomaticus.* 2. Erhabenheit am Jochfortsatz des Schläfenbeins. 3. *Ramus maxillae inferioris.* 4. *Pars mastoidea ossis temporum.* 5. *Ligament. laterale externum.* 6. *Ligament. stylomaxillare.*

Fig. 46.

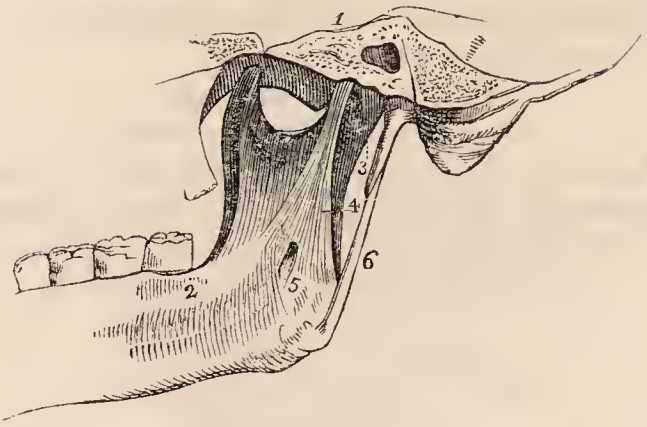

Cavitas condyloidea des Schläfenbeins, und ist an seinem Rande mit dem Kapselligament verwachsen. Er theilt die Gelenkhöhle in zwei Hälften, eine obere und eine untere, von denen jede, als besondre Höhle, ihre eigne Synovialmembran hat, deren sich daher in dem Gelenke zwei vorfinden.

Fig. 47.

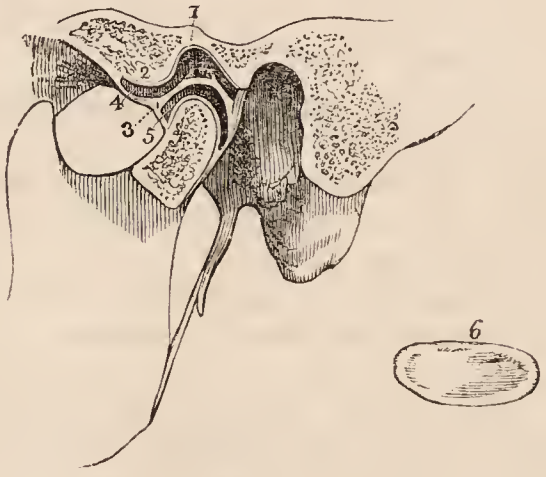

Anmerkung. Aufser dem Kiefergelenk, giebt es noch einige

Fig. 46. Ansicht des Kiefergelenks von innen. — 1. Durchschnitt durch den Felsentheil des Schläfenbeins und den *Proc. spinosus* des Keilbeins. 2. Innre Fläche des Astes und eines Theils des Körpers des Unterkiefers. 3. Die innre Partie des Kapselligaments. 4. *Ligament. laterale internum;* 5. Die kleine Oeffnung in demselben, unfern der Insertionsstelle, zum Durchtritt des *N. mylohyoideus.* 6. *Ligament. stylo-maxillare.*

Fig. 47. Eine Ansicht von dem Zwischenknorpel in seiner natürlichen Lage; um sie zu erhalten, ist das Kiefergelenk vertikal

andre Gelenke, die einen vollständigen Zwischenknorpel, und demgemäfs zwei Synovialhäute besitzen; dahin gehören: die Verbindung des *Sternum* mit der *Clavicula*, des *Acromion* mit der *Clavicula*, und der *Ulna* mit dem *Os triquetrum*. — Am Kniegelenk giebt es zwei Zwischenknorpel, und doch nur eine Synovialmembran. — An den Verbindungsstellen der Rippenköpfchen mit den Wirbeln finden sich zwei Synovialhäute, die aber durch ein Zwischenband, ohne Faserknorpel, von einander getrennt sind.

6. Verbindung der Rippen mit den Wirbeln.

Die Bänder, durch welche dieselbe vermittelt wird, zerfallen in zwei Gruppen: 1) diejenigen, welche das *Capitulum costae* mit dem Wirbelkörper verbinden; 2) diejenigen, welche das *Collum* und *Tuberculum costae* mit dem *Processus transversus* verbinden. Sie heifsen:

1te Gruppe.

Ligament. capsulare radiatum;
Ligament. capsulare;
Ligament. interarticulare;
Zwei Synovialmembranen.

2te Gruppe.

Lig. colli costae internum;
Lig. colli costae externum;
Lig. costo-transversarium posterius;
Lig. costo-transversarium intermedium.

Das *Ligamentum capsulare radiatum capituli costae* (Fig. 38.) besteht aus drei kurzen Faserbündeln, welche von dem vordern Umfang des Köpfchens der Rippe strahlenförmig gegen die Wirbelsäule hinlaufen, und von denen das mittlere an dem correspondirenden Zwischenwirbelknorpel, das obere an dem nächst höhern, und das untere an dem nächst tiefern Wirbelkörper sich ansetzt. Bei der ersten, eilften und zwölften Rippe inseriren sich alle drei Bündel an dem correspondirenden Wirbelkörper.

Das *Ligamentum capsulare capituli costae* ist eine sehr dünne Membran, welche das Rippen-Wirbelgelenk an der

---

durchgesägt worden. — 1. *Fossa condyloidea.* 2. *Tuberculum articulare.* 3. Der Zwischenknorpel. 4. Die obere Synovialhöhle. 5. Die untere Synovialhöhle. 6. Ein dem Gelenk entnommener Zwischenknorpel, an welchem man seine ovale und concave Form deutlich sieht.

Stelle umgiebt, wo das vorher angeführte Band es unbedeckt läfst, und seine beiden Synovialhäute umschliefst.

Das *Ligament. interarticulare capituli costae* verläuft von der Querleiste des Rippenköpfchens zu dem entsprechenden Zwischenwirbelknorpel, und theilt somit das Gelenk in zwei Höhlen, von denen eine jede mit einer besondren Synovialmembran versehen ist. Die erste, eilfte und zwölfte Rippe besitzen dieses Band nicht, und haben demgemäfs auch nur eine Synovialhaut.

Fig. 48.

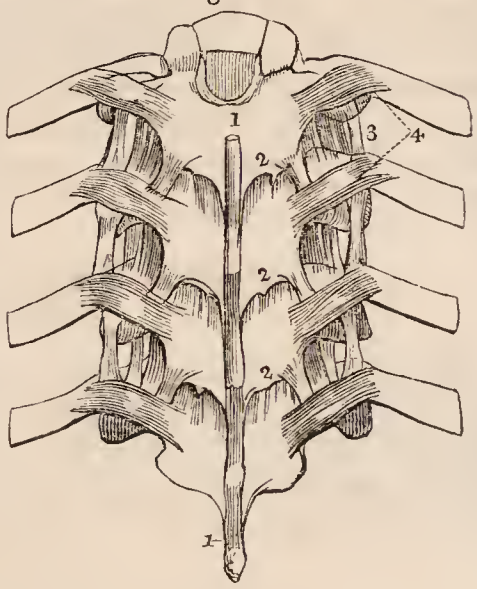

Das *Ligament. colli costae internum* ist ein breites, aus mehrern Bündeln zusammengesetztes Band, das von dem obern Rande des *Collum costae* zu dem untern Umfange der Spitze des nächst höhern *Proc. transversus* hinaufsteigt.

Das *Ligament. colli costae externum* ist schmäler, und geht von der hintern Fläche des *Collum costae* zur Wurzel des *Proc. transversus* des nächst höhern Wirbels.

Das *Ligament. costo-transversarium posterius* ist ein kurzes, aber starkes Band, welches von dem *Tuberculum costae* zur Spitze des vermittelst einer Synovialkapsel mit ihm verbundenen *Proc. transversus* hinläuft.

Das *Ligament. costo-transversarium intermedium* (nach Krause) ist ein kurzes und breites Band, das horizontal von der hintern Fläche des *Collum costae* zur vordern Fläche des entsprechenden *Proc. transversus* hingeht.

Fig. 48. Eine Partie des Brusttheils der Wirbelsäule, von hinten aus betrachtet; man sieht hier die hintern Bänder, durch welche die Wirbel unter einander, wie auch diejenigen, durch welche sie mit den Rippen verbunden sind. — 1. *Ligamentum apicum.* 2, 2. *Ligamenta subflava.* 3. *Ligam. colli costae internum.* 4. *Ligamenta costo-transversaria posteriora.*

7. Verbindung der Rippen mit dem Brustbein und unter einander.

a) Die Verbindung der, als Fortsetzung der Rippen zu betrachtenden Rippenknorpel mit dem Brustbein wird bewirkt durch das

Ligam. costo-sternale anticum;
Ligam. costo-sternale posticum;
Eine Synovialmembran.

Das *Ligam. costo-sternale anticum s. radiatum* ist ein dünnes Faserband, das sich am 2ten bis 7ten Rippenknorpel vorfindet, von dessen vorderem Ende es strahlenförmig über die vordere Fläche des Brustbeins hinläuft; an dieser verschmelzen die von beiden Seiten sich begegnenden Bänder mit einander zur *Membrana sterni propria anterior.* — Vom 6ten und 7ten Rippenknorpel geht ein starkes, sehniges Band zur vordern Fläche des Schwertfortsatzes herab, welches *Ligam. processus xiphoidei s. costoxiphoideum* genannt wird.

Das *Ligam. costo-sternale posticum* (dessen Existenz übrigens von andren Anatomen nicht anerkannt wird) ist viel schwächer, als das frühere, und hat einen ähnlichen Verlauf, wie dieses, jedoch an der hintern Fläche des Gelenks.

Eine Synovialmembran findet sich an der Verbindungsstelle eines jeden Rippenknorpels mit der *Incisura costalis* des Brustbeins. Nur bei dem ersten Rippenknorpel, welcher durch Synchondrose mit dem Brustbein vereinigt ist, fehlt diese, und bei dem zweiten, welcher durch ein *Ligam. interarticulare* mit der Gelenkvertiefung des Brustbeins zusammenhängt, ist sie doppelt vorhanden. (Nach Krause und M. J. Weber kömmt ein *Ligam. interarticulare* und eine doppelte Synovialmembran auch bei dem 3ten, 4ten und 5ten Rippenknorpel vor).

b) Die Verbindung der Rippenknorpel unter einander geschieht durch die

Ligamenta coruscantia s. intercartilaginea, dünne, weifsglänzende Faserschichten, die vom untern Rande des einen Rippenknorpels schräg nach aufsen und unten zum obern Rande des nächst tiefern laufen, und in den Zwischenräumen der 4ten bis 10ten Rippe am stärksten sind.

Aufserdem werden der 6te, 7te und 8te Rippenknorpel, zuweilen auch der 5te und 6te, und der 6te und 7te, durch eine Art von Gelenk, welches eine Synovialkapsel enthält, und an seiner vordern und hintern Fläche schwache Faserbänder besitzt, unmittelbar mit einander verbunden.

8. Verbindung der Wirbelsäule mit dem Becken.

Der letzte Lendenwirbel wird mit dem Heiligenbein durch dieselben Bänder verbunden, wie die übrigen Wirbel unter einander, nämlich durch das *Ligam. longitudinale anterius* und *posterius*, *Fibrocartilago intervertebralis*, *Ligam. subflavum*, *Ligg. capsularia*, *Ligg. interspinalia* und *Ligam. apicum*. Aufserdem aber besitzt diese Gelenkverbindung noch zwei besondre Bänder auf jeder Seite; diese heifsen:

Ligam. ileo-lumbale superius;
Ligam. ileo-lumbale inferius.

Das *Ligam. ileo-lumbale superius s. pelvis anticum superius* verläuft von der Spitze des Querfortsatzes des fünften Lendenwirbels in horizontaler Richtung zum hintern Drittel des Hüftbeinkammes.

Das *Ligam. ileo-lumbale inferius s. pelvis anticum inferius* entspringt vom untern Rande des Querfortsatzes des fünften Lendenwirbels, und inserirt sich unter dem vorigen Bande, am Hüftbeine und am obern Rande des Heiligenbeins.

9. Verbindung der Beckenknochen mit einander.

Die Bänder des Beckens zerfallen in vier Gruppen, je nachdem sie 1) das Heiligenbein mit dem Hüftbeine, 2) das Heiligenbein mit dem Sitzbein, 3) das Heiligenbein mit dem Steifsbein, und 4) die beiden Schambeine mit einander verbinden.

1te Gruppe: *Ligam. ileo-sacrum anticum;*
Ligam. ileo-sacrum posticum.
2te Gruppe: *Ligam sacro-ischiadicum minus;*
Ligam. sacro-ischiadicum majus.
3te Gruppe: *Ligam. sacro-coccygeum anticum,*
Ligam. sacro-coccygeum posticum;
Ligam. sacro-coccygeum laterale.
4te Gruppe: *Ligam. pubis anticum;*
Ligam. pubis posticum;
Ligam. arcuatum superius;
Ligam. arcuatum inferius;
Fibrocartilago interossea.

1. Verbindung zwischen dem Heiligenbein und Hüftbein. — Das *Lig. ileo-sacrum anticum* ist (nach Barkow) eine ungemein starke sehnigte Haut, welche die Verbindung des Darmbeins und Heiligenbeins von vorn der ganzen Länge nach bedeckt.

Das *Ligam. ileo-sacrum posticum s. pelvis posticum* liegt an der hintern Fläche dieser Artikulation und zerfällt in drei

Abtheilungen: *a*) das *Ligam. pelvis posticum longum*, welches vom obern hintern Hüftbeinstachel senkrecht zum Querfort-

Fig. 49.

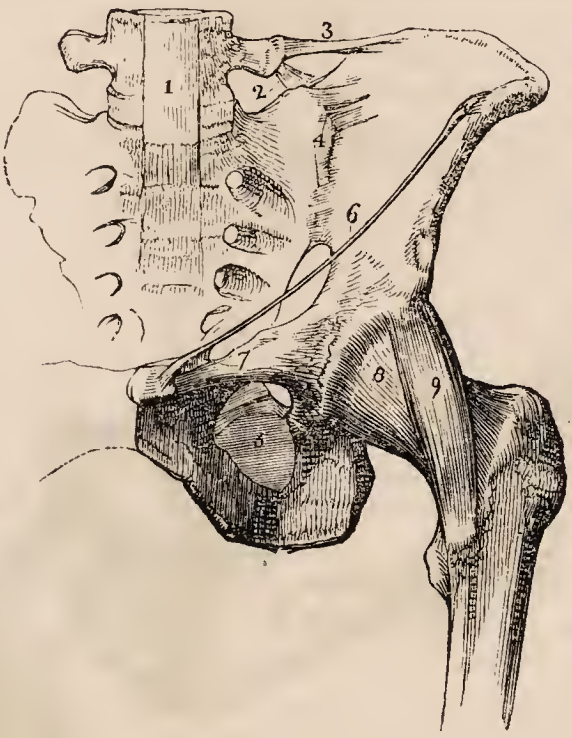

satz des 4ten falschen Wirbels des Kreuzbeins herabsteigt; *b*) das *Ligam. pelvis posticum breve*, welches, von dem vorigen Bande bedeckt, von demselben Ansatzpunkte zum Querfortsatz des 3ten falschen Kreuzbeinwirbels hingeht; *c*) die *Ligg. ilei postica vaga*, mehrere kurze Faserbündel, welche zwischen der *Tuberositas ilei* und der hintern Fläche des Kreuzbeins in querer Richtung verlaufen.

Die Flächen, mit denen das Hüftbein und Heiligenbein an einander liegen, sind an ihrem vordern Umfange, welcher eine ohrförmige Gestalt hat, durch eine Knorpellage (*Synchondrosis sacro-iliaca*), an ihrem hintern rauhen Umfange dagegen durch eine, aus kurzen, starken Fasern bestehende Bandmasse

---

Fig. 49. Die Bänder des Beckens und Hüftgelenks. — 1. Unteres Ende des *Ligam. longitudinale anterius*, längs der vordern Fläche des Kreuzbeins. 2. *Ligam. ileo-lumbale inferius.* 3. *Ligam. ileo-lumbale superius.* 4. *Ligam. ileo-sacrum anticum.* 5. *Membrana obturatoria.* 6. *Ligament. Poupartii.* 7. *Ligam. Gimbernati.* 8. *Ligament. capsulare femoris.* 9. *Ligam. ileofemorale.*

(*Ligam. ileo-sacrum interosseum*) mit einander vereinigt. Der Knorpelüberzug ist am Heiligenbein dicker, als am Hüftbein, an seiner Oberfläche uneben und in frühester Jugend mit einer äufserst zarten Synovialmembran versehen, die beim Erwachsenen

Fig. 50.

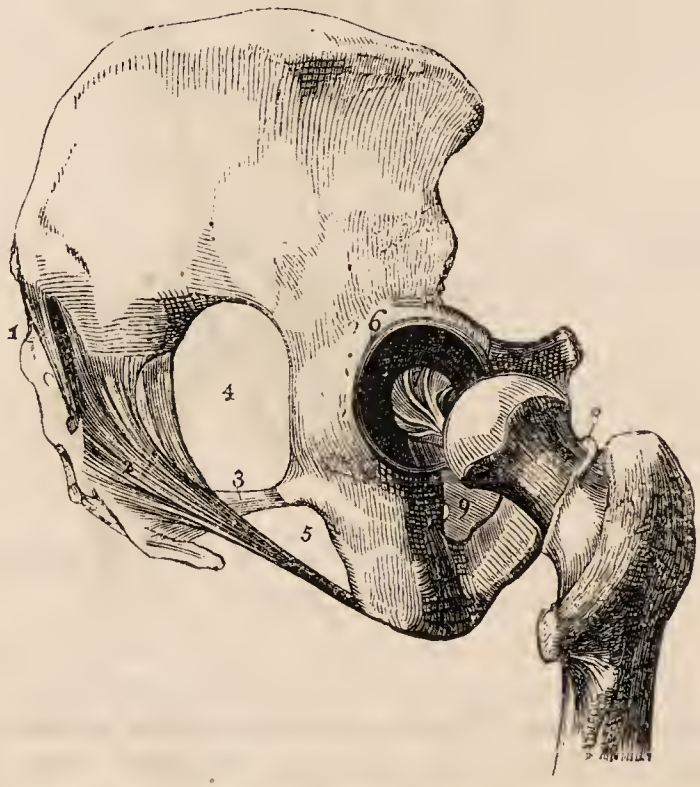

sich nicht mehr darstellen läfst, aber beim Weibe während der Schwangerschaft wieder sichtbar wird.

2. Verbindung zwischen Heiligenbein und Sitzbein. — Das *Ligam. sacro-ischiadicum minus s. spinoso-sacrum* hat eine dreieckige Gestalt, indem es mit breiter Basis am Seitenrande des Kreuz- und Steifsbeins entspringt, und, spitz zulaufend, sich an der *Spina ischii* festsetzt.

Fig. 50. Seitliche Ansicht der Bänder des Beckens und Hüftgelenks. — 1. *Ligam. pelvis posticum longum;* die andren Abtheilungen des *Ligam. ileo-sacrum posticum* sind hier nicht sichtbar. 2. *Ligam. tuberoso-sacrum.* 3. *Ligam. spinoso-sacrum.* 4. *Foramen ischiadicum majus.* 5. *Foramen ischiadicum minus.* 6. *Labrum cartilagineum.* 7. *Ligam. teres.* 8. Der Rand der abgeschnittenen Kapselmembran des Hüftgelenks, durch welchen man eine Anschauung von der hintern Insertion derselben, im Vergleich mit der in der vorigen Figur dargestellten vordern, gewinnt. 9. Ein Theil der *Membrana obturatoria.*

Das *Ligam. sacro-ischiadicum majus s. tuberoso-sacrum* liegt hinter dem vorigen, und übertrifft dasselbe beträchtlich an Breite. Es ist in der Mitte schmäler, als an beiden Enden, von denen das eine sich am *Tuber ischii* festsetzt, und zu dem innren Rande desselben und des *Ramus ascendens ischii* eine mit der *Fascia obturatoria* zusammenhängende, zum Schutze der *Art. pudenda communis* bestimmte, sichelförmige Verlängerung, *Processus falciformis,* abschickt, — das andere, breitere sich an dem seitlichen Umfang des Steifsbeins, des Heiligenbeins und an dem hintern untern Darmbeinstachel inserirt. — Dieses Band bildet zum Theil die seitliche Begränzung des Perinäum, und wird von der *Art. coccygea* durchbohrt.

Durch diese beiden Bänder werden die beiden Hüftbeinausschnitte in Löcher verwandelt.

3. Verbindung zwischen Heiligenbein und Steifsbein. — Das *Ligam. sacro-coccygeum anticum* ist ein dünnes Faserbündel, das von der vordern Fläche der Spitze des Heiligenbeins zu der des ersten Steifsbeinwirbels verläuft.

Das *Ligam. sacro-coccygeum posticum* ist eine dicke Bandschicht, welche den untern Theil des *Canalis sacralis* von hinten verschliefst, indem es von den *Cornua sacralia* sich längs der ganzen hintern Fläche des Steifsbeins herab erstreckt.

Das *Ligam. sacro-coccygeum laterale* geht, auf jeder Seite eins, vom letzten *Proc. transversus spurius* des Heiligenbeins zur Spitze des *Proc. transversus* des ersten Steifsbeinwirbels.

Zwischen Heiligenbein und Steifsbein befindet sich eine dünne Scheibe von weichem Zwischenwirbelknorpel, und bei Frauen häufig eine zarte Synovialmembran. — Die einzelnen Stücke des Steifsbeins werden durch einige, an seiner vordern und hintern Fläche hinlaufende Faserstreifen, ferner durch dünne scheibenförmige Zwischenwirbelknorpel, die jedoch beim Erwachsenen gewöhnlich verknöchern, mit einander verbunden.

4. Verbindung zwischen den beiden Schambeinen. — Das *Ligament. pubis anticum* besteht aus sehnigten Fasern, die von dem absteigenden Aste des Schambeins schräg nach der *Symphysis pubis* hingehen, und an deren vordern Fläche sich mit denen der anderen Seite verweben.

Das *Ligament. pubis posticum* besteht aus einigen zerstreuten Fasern, welche in querer Richtung an der hintern Fläche der Schambeinfuge verlaufen. (Einige Anatomen fassen dieses Band mit dem vorigen unter dem Namen *Ligament. annulare ossium pubis* zusammen.)

Das *Ligament. arcuatum superius* ist ein dickes Faserband, welches oberhalb der Schambeinfuge liegt, sich von dem einen *Tuberculum pubis* zum andren quer hinziehend.

Das *Ligament. arcuatum inferius* ist ein starkes, bo-

genförmiges Band, welches unterhalb der Symphyse beide Schambeine vereinigt, und den Schambogen nach oben zu begränzt.

Die *Fibrocartilago interossea pubis*, ein vorn breiter, hinten schmaler Faserknorpel, vereinigt die beiden, sich einander zugekehrten Flächen der Schambeine auf dieselbe Weise, wie die *Fibrocartilago intervertebralis* die Körper der Wirbelbeine. Auch in der Struktur ist sie dieser analog, da sie aus concentrischen Schichten besteht, und an der Peripherie fester ist, als im Centrum.

Endlich ist noch das *Ligam. obturatorium s. Membrana obturatoria* anzuführen, nicht als Gelenkband, sondern als fibröse Haut, die das *Foramen obturatorium* verschliefst. Sie füllt dasselbe ganz aus, und läfst nur nach oben zu eine Lücke, durch welche die *Art. obturatoria* und der *N. obturatorius* hindurchtreten; ihre äufsere und innere Fläche dient den beiden *Mm. obturatorii* zur Anheftung.

Bänder der obern Extremität.

Die Bänder der obern Extremität lassen sich in ebenso viele Gruppen zusammenfassen, als man Knochenverbindungen an dieser unterscheidet, nämlich:

1. Die Verbindung des Schlüsselbeins mit dem Brustbein.
2. Die Verbindung des Schlüsselbeins mit dem Schulterblatt.
3. Die eignen Bänder des Schulterblatts.
4. Das Schultergelenk.
5. Das Ellenbogengelenk.
6. Die Verbindung der Speiche mit dem Ellenbogenbein.
7. Das Handgelenk.
8. Die Verbindung der Handwurzelknochen mit einander.
9. Die Verbindung der Handwurzel- mit den Mittelhandknochen.
10. Die Verbindung der Mittelhandknochen mit den Fingern.
11. Die Verbindung der Fingerglieder mit einander.

1. Verbindung des Schlüsselbeins mit dem Brustbein.

Diese wird durch folgende Bänder vermittelt:

Ligam. sterno-claviculare anticum;
Ligam. sterno-claviculare posticum;
Ligam. interclaviculare;
Ligam. rhomboideum;
Fibrocartilago interarticularis;
Zwei Synovialmembranen.

Das *Ligam. sterno-claviculare anticum* ist eine breite Bandschicht, welche die Verbindung der *Extremitas sternalis cla-*

viculae mit der *Incisura clavicularis sterni* von vorn bedeckt. — Das *Ligam. sterno-claviculare posticum* ist ein ähnliches Band, welches die hintere Fläche dieses Gelenks überzieht. (Meistens werden beide Bänder als *Ligam. sterno-claviculare capsulare* zusammengefafst.)

Fig. 51.

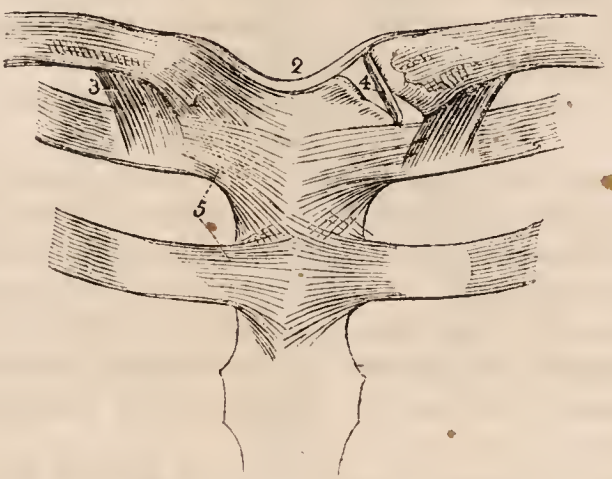

Das *Ligam. interclaviculare* ist ein strangartiges Band, welches von dem Brustende des einen Schlüsselbeins zu dem des andren quer hinüberläuft, und an dem obern Rande des Brustbeins fest angeheftet ist.

Das *Ligament. rhomboideum s. costo-claviculare* ist ein dickes Faserband, welches das Brustende des Schlüsselbeins mit dem ersten Rippenknorpel verbindet, indem es von diesem schräg zur untern Fläche des erstern hinaufgeht. — Der Zerreifsung dieses Bandes ist die Deformität zuzuschreiben, welche bei der Verrenkung des vordern Endes des Schlüsselbeins beobachtet wird.

Die *Fibrocartilago interarticularis claviculae sternalis* ist ein fast kreisförmiger, am Rande dickerer Faserknorpel, der vom obern Rande des ersten Rippenknorpels durch das Brustbein-Schlüsselbeingelenk in die Höhe steigt, und dasselbe in zwei Höhlen theilt, von denen eine jede mit einer besondren Synovialmembran ausgekleidet ist. Sie ist bisweilen in ihrer Mitte

---

Fig. 51. Die Bänder, welche das Schlüsselbein mit dem Brustbein, und letzteres mit den Rippen verbinden. — 1. *Ligam. sterno-claviculare anticum.* 2. *Ligam. interclaviculare.* 3. *Ligam. rhomboideum.* 4. *Fibrocartilago interarticularis claviculae sternalis*, durch Entfernung des *Lig. sterno-claviculare anticum* und *posticum* blofsgelegt. 5. *Ligam. costo-sternale s. radiatum anticum* der ersten und der zweiten Rippe.

durchlöchert, auch nicht selten, zumal in ihrer untern Hälfte, mehr oder minder resorbirt.

2. Verbindung des Schlüsselbeins mit dem Schulterblatt.

Diese wird durch folgende Bänder vermittelt:

Ligam. acromio-claviculare superius;
Ligam. acromio-claviculare inferius;
Ligam. coraco-claviculare;
Fibrocartilago interarticularis;
Zwei Synovialmembranen.

Das *Ligam. acromio-claviculare superius* ist eine starke Faserschicht, welche an der obern Fläche der Gelenkverbindung zwischen dem Akromialende des Schlüsselbeins und dem Akromion quer hinläuft. — Das *Ligam. acromio-claviculare inferius* ist eine dünnere Schicht, welche die untere Fläche dieses Gelenks einnimmt. (Gewöhnlich werden beide Bänder als *Ligam. acromio-claviculare capsulare* zusammengefafst.)

Das *Ligam. coraco-claviculare* ist ein dickes Faserbündel, das von der Wurzel des *Proc. coracoideus* schräg zur untern Fläche des Schlüsselbeins hinaufsteigt, und dieses mit dem Schulterblatt fest verbindet. Wird dasselbe von vorn betrachtet, so hat es eine viereckige Gestalt, und heifst alsdann *Ligam. trapezoideum;* betrachtet man es dagegen von hinten, so erscheint es als Dreieck mit nach oben gekehrter Basis, und bekömmt den Namen *Ligam. conoideum.*

Die *Fibrocartilago interarticularis claviculae acromialis* liegt zwischen den an einander gränzenden Gelenkflächen des Schlüsselbeins und Akromions, läfst sich indefs häufig wegen partieller Verwachsung mit deren knorpeligem Ueberzuge nur schwer darstellen, und fehlt nicht selten auch ganz. — Die Synovialmembranen sind äufserst zart.

3. Die eignen Bänder des Schulterblatts

sind:

Ligam. coraco-acromiale;
Ligam. transversum scapulae.

Das *Ligam. coraco-acromiale s. scapulae proprium anticum* ist ein starkes dreieckiges Band, das mit seiner breiten Basis am äufsern Rande des *Proc. coracoideus,* und mit seiner Spitze am vordern Rande des *Acromion* festsitzt; es ist bogenförmig über das Schultergelenk hingespannt, und schützt dasselbe gegen Einwirkungen von oben her.

Das *Ligam. transversum s. scapulae proprium posticum* ist ein kleines Band, welches von der Wurzel des *Proc. coracoi-*

Fig. 52.

deus quer über die *Incisura scapulae* hinläuft, und diese in ein Loch verwandelt.

4. Das Schultergelenk.

Die Verbindung des Oberarmbeins mit dem Schulterblatt bildet ein Nufsgelenk (*Enarthrosis*), und wird durch folgende Bänder vermittelt:

Ligam. capsulare humeri;
Ligam. coraco-humerale;
Ligam. glenoideum.

Fig. 52. Die Bänder des Schulterblatts und Schultergelenks. — 1. *Ligam. acromio-clavicular superius.* 2. *Ligam. coraco-clavicular.* 3. *Ligam. coraco-acromiale.* 4. *Ligam. transversum scapulae.* 5. *Ligam. capsulare humeri.* 6. *Ligam. coraco-humerale.* 7. Die Sehne des *Caput longum bicipitis*, nachdem sie aus dem Kapselligament hervor- und in den *Sulcus intertubercularis* hineingetreten ist, durchgeschnitten.

Das *Ligam. capsulare humeri* ist eine schlaffe Kapselmembran, welche den *Condylus scapulae* und das *Caput humeri* vollständig umgiebt, indem sie sich oberwärts am Halse des erstern, unterwärts an dem des letztern anheftet. Sie ist in ihrem obern Umfange am dicksten, und wird daselbst noch durch die Sehnen des *M. supraspinatus, infraspinatus, teres minor* und *subscapularis* verstärkt. An den Stellen, wo sie mit Sehnen in Berührung steht, ist sie unterbrochen, so dafs dieselben an ihrer innren Seite von der die Gelenkhöhle auskleidenden Synovialmembran überzogen werden; die Sehne des langen Kopfs des *M. biceps brachii,* welche in das Gelenk hineintritt, erhält von dieser Membran eine vollständige Scheide.

Fig. 53.

Das *Ligam. coraco-humerale* (*Ligam. accessorium humeri* nach Krause) ist ein breites Band, das schräg vom äufsern Rande des *Proc. coracoideus* zum *Collum humeri* herabsteigt, und zur Verstärkung des obern und vordern Theils des Kapselligaments dient.

Das *Ligam. glenoideum s. Limbus cartilagineus scapulae* ist ein faserknorpeliger Ring, der kreisförmig auf dem Rande der *Cavitas glenoidea scapulae* aufsitzt und eine stärkere Vertiefung derselben bewirkt. Nach oben zu theilt sich dieses Band in zwei Schenkel, welche sich in die lange Sehne des *M. biceps* fortsetzen; dies hat häufig zu der Annahme Veranlassung gegeben, dafs jenes Band durch Spaltung dieser Sehne entstehe.

Die Muskeln, welche das Schultergelenk unmittelbar umgeben, sind der *subscapularis, supraspinatus, infraspinatus, teres minor, Caput longum tricipitis* und *deltoideus;* innerhalb desselben verläuft die lange Sehne des *biceps.*

Fig. 53. Ansicht der Bänder des Ellenbogengelenks von innen. — 1. *Ligam. cubiti anticum.* 2. *Ligam. laterale cubiti internum.* 3. *Ligam. annulare radii.* 4. *Ligam. cubiti teres.* 5. *Ligam. interosseum.* 6. *Condylus internus humeri,* von welchem das *Ligam. cubiti posticum* verdeckt wird.

5. Das Ellenbogengelenk.

Die Verbindung der Vorderarmknochen mit dem Oberarmbeine gehört zu den Charniergelenken, und ist mit vier Bändern versehen:

Ligam. cubiti anticum;
Ligam. cubiti posticum;
Ligam. laterale cubiti internum;
Ligam. laterale cubiti externum.

Das *Ligam. cubiti anticum* ist eine breite und dünne Bandschicht, welche von der vordern Fläche des Oberarmbeins, dicht über dem Ellenbogengelenk, entspringend, über dieses herabläuft, und sich an dem *Proc. coronoideus ulnae* und dem *Ligam. annulare radii* festsetzt.

Das *Ligam. cubiti posticum* ist ein ähnliches, aber schlafferes Band, das sich von der hintern Fläche des Oberarmbeins zur vordern Fläche der *Basis olecrani* erstreckt. (Meistens gemeinschaftlich mit dem vorigen Bande als *Lig. capsulare cubiti* beschrieben.)

Das *Ligam. laterale cubiti internum s. brachio-cubitale* ist ein starkes, dreieckiges Band, das mit seiner nach oben gekehrten Spitze am *Condylus internus humeri*, und mit seiner breiten, untern Basis am innren Rande der *Cavitas sigmoidea major ulnae* festsitzt.

Das *Ligam. laterale cubiti externum s. brachio-radiale* ist ebenfalls ein starkes Band, das vom *Condylus externus humeri* zum *Lig. annulare radii*, mit welchem es innig zusammenhängt, herabsteigt.

Die sehr weite Synovialmembran schlägt sich vom knorpeligen Ueberzuge der Gelenkflächen gegen die innre Fläche der Bänder zurück, umgiebt das *Ca-*

Fig. 54.

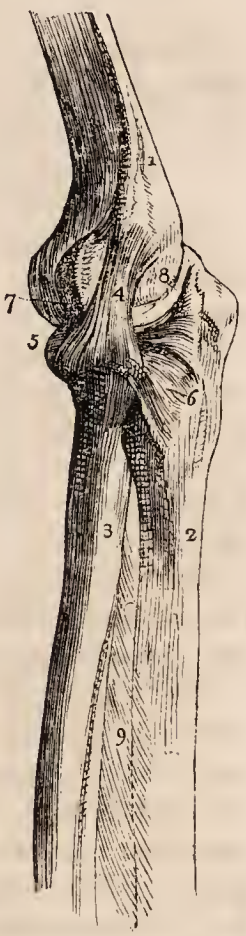

Fig. 54. Ansicht des Ellenbogengelenks von aufsen. — 1. *Os humeri.* 2. *Ulna.* 3. *Radius.* 4. *Ligam. laterale cubiti externum*, das nach unten sich an dem *Ligam. annulare radii* (5.) festsetzt. 6. Das hintere, breitere Ende des *Ligam. annulare*, das sich gegen die *Ulna* hin ausbreitet. 7. Das *Ligament. cubiti anticum*, das bei dieser Stellung des Gelenks kaum sichtbar wird. 8. Das *Ligam. cubiti posticum*, durch die Extension des Gelenks etwas gefaltet. 9. *Ligament. interosseum antibrachii.*

pitulum radii, und schickt eine Verlängerung zwischen dieses und die *Cavitas sigmoidea minor.*

Die das Ellenbogengelenk zunächst umgebenden und mit ihm in Berührung stehenden Muskeln sind: *brachialis internus*, *pronator teres*, *flexor digitorum sublimis*, *flexor carpi ulnaris*, *extensor carpi radialis brevis*, *extensor digitorum communis*, *extensor carpi ulnaris*, *anconaeus*, *supinatar brevis* und *triceps brachii.*

6. Verbindung des Ellenbogenbeins mit der Speiche.

Radius und Ulna werden sowohl an beiden Enden, als in der Mitte durch Bänder fest mit einander verbunden; diese heifsen:

Lig. annulare radii; *Lig. inferior anterior;*
Lig. cubiti teres; *Lig. inferior posterior;*
Lig. interosseum; *Fibrocart. triangularis.*

Das *Ligam. annulare s. orbiculare radii* ist ein starkes Band, welches vom vordern Ende der *Cavitas sigmoidea minor ulnae* entspringt und sich am hintern Ende derselben festsetzt, das *Capitulum radii* in Form eines unvollständigen Ringes umgebend. An seiner innren Fläche wird dasselbe von der Synovialmembran des Ellenbogengelenks überzogen; von aufsen ist es mit dem *Ligam. laterale cubiti externum* innig verwachsen. — Nur bei Zerreifsung dieses Bandes ist eine Ausrenkung des *Capitulum radii* möglich.

Das *Ligam. cubiti teres s. Chorda transversalis cubiti* ist ein schmaler Sehnenstreif, der schräg von der Basis des *Processus coronoideus ulnae* zur innren Seite des Radius herabsteigt.

Das *Ligam. interosseum s. Membrana interossea antibrachii* ist eine breite und dünne Sehnenhaut, deren Fasern schräg von der *Crista radii* zur *Crista ulnae* verlaufen. Nach unten zu durchbohrt sie der zum Handrücken gehende Endast der *A. interossea interna;* zwischen ihrem obern Rande und dem *Ligam. cubiti teres* tritt die *A. interossea externa* zur hintern Fläche des Vorderarms.

Das *Ligam. inferior anterior antibrachii* ist ein dünnes Faserband, welches in querer Richtung an der vordern Fläche der untern Radio-Ulnarverbindung verläuft.

Das *Ligam. inferior posterior antibrachii* ist ein ähnliches Band an der hintern Fläche des Gelenks. (Gewöhnlich mit dem vorigen Bande als *Ligam. capsulare sacciforme* zusammengefafst.)

Die *Fibrocartilago triangularis* ist ein zwischen *Os triquetrum* und *Capitulum ulnae* liegender dreieckiger Knorpel, der mit seiner Spitze vermittelst eines Bändchens, *Lig. subcruentum*, am *Proc. styloideus ulnae*, und mit seiner Basis am Rande des Ra-

dius angeheftet ist, und folglich ebenfalls zur Verbindung der untern Enden beider Vorderarmknochen beiträgt. An seiner obern, diesen zugekehrten Fläche wird er von einer Synovialhaut umkleidet, die eine Duplikatur zwischen Radius und Ulna absendet, und *Membrana sacciformis* genannt wird.

7. Das Handgelenk.

Die mit dem Namen des Handgelenks bezeichnete Verbindung des Vorderarms mit der ersten Reihe der Handwurzelknochen ist ein Ginglymus und wird durch vier Bänder zusammengehalten:

Lig. volare; *Lig. laterale internum;*
Lig. dorsale; *Lig. laterale externum.*

Das *Ligam. volare s. accessorium obliquum* ist eine breite Bandschicht, welche sich vom vordern untern Rande des Radius zum *Os naviculare*, *lunatum* und *triquetrum* hin erstreckt.

Das *Ligam. dorsale s. rhomboides carpi* ist ebenfalls dünn und lose, und verläuft von dem hintern untern Rande des Radius zur hintern Fläche des *Os lunatum* und *triquetrum.*

Das *Ligam. laterale internum s. ulnare* geht vom *Proc. styloideus ulnae* zum *Os triquetrum* und *pisiforme.*

Das *Ligam. laterale externum s. radiale* ist mit dem obern Ende an dem *Proc. styloideus radii*, mit dem untern an der Seite des *Os naviculare* und *multangulum majus* befestigt.

Die Synovialmembran des Handgelenks überzieht nach oben die untere Fläche des Radius und der *Fibrocartilago triangularis*, nach unten die erste Reihe der Karpalknochen.

8. Verbindung der Handwurzelknochen mit einander.

Sämmtliche Karpalknochen sind mit einander durch straffe Gelenke verbunden; nur das vereinigte Köpfchen des *Os capitatum* und *hamatum*, welches in einer vom *Os naviculare*, *lunatum* und *triquetrum* gebildeten Höhlung aufgenommen wird, stellt mit diesen ein freies Gelenk dar. Die Bänder der Handwurzel sind:

Ligg. carpi dorsalia;
Ligg. carpi volaria;
Ligg. carpi interossea;
Lig. carpi volare proprium.

Die *Ligg. carpi dorsalia* sind Faserbänder, welche in verschiedener Richtung zwischen den Rückenflächen der einzelnen Handwurzelknochen verlaufen.

Die *Ligg. carpi volaria* sind ähnliche Bänder von gleichem Verlauf an der Volarfläche.

Die *Ligg. carpi interossea* verbinden die neben einander liegenden Handwurzelknochen derselben Reihe. In der ersten Reihe

füllen sie den obern Theil der Zwischenräume zwischen *Os naviculare, lunatum* und *triquetrum* aus; in der zweiten Reihe ver-

Fig. 55.

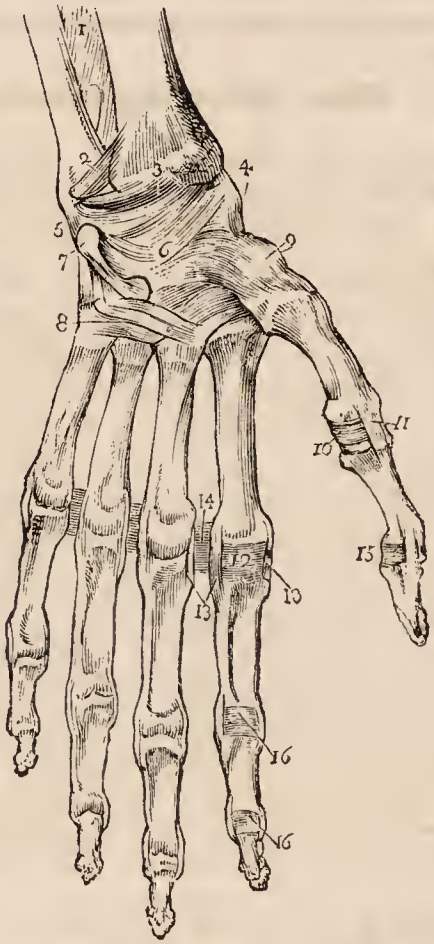

binden sie das *Os capitatum* auf der einen Seite mit dem *hamatum*, auf der andren mit dem *multangulum minus*, lassen jedoch

---

Fig. 55. Ansicht der Bänder des Handgelenks und der Hand an der Volarfläche. — 1. Unteres Ende der *Membrana interossea antibrachii.* 2. *Ligam. inferior anterior antibrachii.* 3. *Ligam. volare;* 4. *Ligam. laterale externum,* und 5. *Ligam. laterale internum* des Handgelenks. 6. *Ligg. carpi volaria.* 7. *Os pisiforme* mit seinen Bändern. 8. Die Vereinigungsbänder der zweiten Reihe der Karpalknochen mit den Metakarpalknochen, und dieser mit einander. 9. *Membrana capsularis metacarpi pollicis.* 10. *Ligam. volare* der Gelenkverbindung des Daumens mit seinem Mittelhandknochen; 11. *Ligam. laterale radiale* derselben. 12. *Ligament. volare* der Gelenkverbindung des Zeigefingers mit seinem Mittelhandknochen; an den übrigen Fingern ist dieses Band entfernt; 13. *Ligg. lateralia* dieser Gelenkverbindung; dieselben sind an sämmt-

Zwischenräume, durch welche sich die zwischen beiden Reihen liegende Synovialmembran zu den *Bases* der Mittelhandknochen fortsetzt.

Das *Lig. carpi volare proprium* ist ein starkes Faserband, welches die beiden Seitenränder der Handwurzel mit einander vereinigt. Es ist mit dem einen Ende am *Os multangulum majus* und *naviculare*, mit dem andren am *Proc. uncinatus* des *Os hamatum* und an der Basis des *Os pisiforme* befestigt, und bildet an der vordern Fläche des Carpus eine horizontale Brücke, unterhalb welcher die Sehnen der langen Flexoren und der *Nervus medianus* zur Hohlhand treten.

Zur Verbindung des *Os pisiforme* mit dem *Os triquetrum* dient eine besondre Synovialmembran, welche von Faserstreifen, die kapselförmig dieselbe umgeben (*Membrana capsularis ossis pisiformis*) und sich an das *Os triquetrum, hamatum* und an die *Basis ossis metacarpi quinti* inseriren, geschützt wird.

Synovialmembranen giebt es an der Handwurzel fünf. Die erste liegt zwischen dem untern Ende der *Ulna* und der *Fibrocartilago triangularis* und heifst, wie oben erwähnt, wegen einer sackförmigen Falte, die sie zwischen die untere Gelenkverbindung der Ulna und des Radius abschickt, *Membrana sacciformis*. — Die zweite berührt nach oben die *Cavitas glenoidalis radii* und die *Fibrocartilago triangularis*, nach unten die erste Reihe der Handwurzelknochen. — Die dritte, von allen Synovialmembranen der Handwurzel die gröfste, liegt zwischen den beiden Reihen der Karpalknochen und tritt zwischen den Knochen der zweiten Reihe hindurch, um die hintern Enden des 2ten bis 5ten Mittelhandknochens zu überziehen. — Die vierte liegt an der Gelenkverbindung des Mittelhandknochens des Daumens mit dem *Os multangulum majus*. — Die fünfte befindet sich zwischen dem *Os pisiforme* und *triquetrum*.

9. Verbindung der Handwurzel- mit den Mittelhandknochen.

Die Mittelhandknochen des 2ten bis 5ten Fingers stehen mit der zweiten Reihe der Handwurzelknochen durch *Ligamenta dorsalia* und *volaria* in Verbindung; der Mittelhandknochen des Dau-

---

lichen Fingern dargestellt. 14. *Ligam. capitulorum* zwischen den Köpfchen der Metakarpalknochen des Zeige- und Mittelfingers; dasselbe ist auch an den übrigen Fingern dargestellt. 15. *Ligam. volare* und *laterale radiale* zwischen der 1ten und 2ten Phalanx des Daumens. 16. *Ligam. volare* und *Ligg. lateralia* zwischen den Phalangen des Zeigefingers; an den übrigen Fingern sind blofs letztere Bänder sichtbar.

mens dagegen hängt mit dem *Os multangulum majus* durch ein wirkliches Kapselband zusammen.

Die *Ligg. carpea metacarpi dorsalia* gehen an der Dorsalfläche von den Handwurzelknochen der zweiten Reihe zu den *Bases* der Mittelhandknochen.

Die *Ligg. carpea metacarpi volaria* haben denselben Verlauf an der Volarfläche.

Die Synovialmembran, welche diese Gelenkverbindung auskleidet, ist eine Fortsetzung der oben erwähnten grofsen, zwischen den beiden Reihen der Handwurzel liegenden Synovialmembran.

Die *Membrana capsularis metacarpi pollicis* ist ein vollständiges Kapselband, wie es deren am Körper überhaupt nur drei giebt (nämlich ein zweites am Schulter- und ein drittes am Hüftgelenk), und besitzt eine besondre Synovialmembran.

Fig. 56.

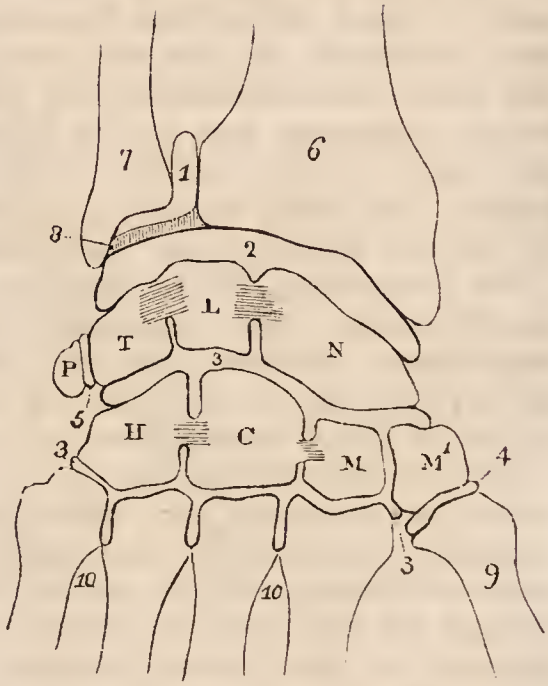

Die Verbindung der hintern Enden des 2ten bis 5ten Mittel-

Fig. 56. Ein Umrifs, an welchem die Lage der fünf Synovialmembranen der Handwurzel sichtbar ist. — 1. *Membrana sacciformis.* 2. Die zweite Synovialmembran. 3, 3. Die dritte oder grofse Synovialmembran. 4. Die vierte, und 5. die fünfte Synovialmembran. 6. Das untere Ende des *Radius.* 7. Das untere Ende der *Ulna.* 8. *Fibrocartilago triangularis extremitatum inferiorum cubiti.* N. *Os naviculare.* L. *Os lunatum.* T. *Os triquetrum;* die Querstriche bezeichnen die *Ligg. interossea,* welche zwischen den drei eben erwähnten Knochen verlaufen, und das Handgelenk (2.) von der Artikulation beider Karpalreihen (3.) isoliren. P. *Os pisiforme.* M'. *Os multangulum majus.* M. *Os multangulum minus.* C. *Os capitatum.* H. *Os hamatum;* die Querstriche bezeichnen die *Ligg. interossea,* welche das *Os capitatum* auf der einen Seite mit dem *Os multangulum minus,* auf der andren mit dem *Os hamatum* verbinden. 9. Die *basis* des Metakarpalknochens des Daumens. 10, 10. Die *bases* der Metakarpalknochen der Finger.

handknochens mit einander geschieht durch die *Ligamenta basium metacarpi dorsalia* und *volaria*, welche an der Dorsal- und Volarfläche in querer Richtung von einem Knochen zum andren hinlaufen, und durch die *Ligg. interossea*, welche zwischen den sich einander zugekehrten Seiten derselben liegen; aufserdem aber werden ihre seitlichen Gelenkflächen von Einstülpungen jener grofsen, zwischen beiden Reihen der Handwurzel befindlichen Synovialmembran überzogen.

10. Verbindung der Mittelhandknochen mit den Fingern.

Das Köpfchen eines jeden Mittelhandknochens ist mit der ersten Phalanx des entsprechenden Fingers zu einem freien Gelenk verbunden, und zwar durch vier Bänder:

Ein *Ligamentum volare;*
Zwei *Ligamenta lateralia;*
Ein *Ligamentum capitulorum.*

Das *Ligam. volare* ist eine dicke, faserknorpelige Bandmasse, die an der Volarfläche des Gelenks in querer Richtung verläuft und an der Bildung der Artikulationsfläche Theil nimmt.

Die *Ligg. lateralia*, ein *radiale* und ein *ulnare*, sind zwei schmale, feste Sehnenbündel, welche die seitliche Vereinigung der beiden Gelenkenden bewirken.

Das *Ligam. capitulorum metacarpi* findet sich am 2ten bis 5ten Finger und stellt ein starkes Faserband dar, welches, zwischen je zwei *Ligg. volaria* und den Köpfchen der entsprechenden Mittelhandknochen ausgespannt, letztere fest mit einander verbindet.

An der Dorsalfläche befindet sich kein besonderes Band, indem die sehnige Ausbreitung der Extensoren die Stelle eines solchen vertritt.

11. Verbindung der Fingerglieder mit einander.

Die einzelnen Phalangen der Finger bilden mit einander Charniergelenke, und werden durch drei Bänder zusammengehalten:

Ein *Ligamentum volare;*
Zwei *Ligamenta lateralia.*

Das *Ligam. volare* ist derb und von faserknorpeliger Beschaffenheit.

Die *Ligg. lateralia* sind sehr stark und als die hauptsächlichsten Bindemittel beider Knochen zu betrachten.

Ein Dorsalband ist nicht vorhanden, da die Sehnen der Extensoren dasselbe vertreten.

Bänder der untern Extremität.

Die Bänder der untern Extremität lassen sich ebenfalls nach den verschiedenen Verbindungen, welche die einzelnen Knochen derselben mit einander bilden, zusammengruppiren; jene sind:

1. Das Hüftgelenk;
2. Das Kniegelenk;
3. Die Verbindung des Schienbeins mit dem Wadenbein;
4. Das Fufsgelenk;
5. Die Verbindung der Fufswurzelknochen mit einander;
6. Die Verbindung der Fufswurzel- mit den Mittelfufsknochen;
7. Die Verbindung der Mittelfufsknochen mit den Zehen;
8. Die Verbindung der Zehenglieder mit einander.

1. Das Hüftgelenk.

Dasselbe wird durch die Verbindung des Schenkelbeinkopfs mit der Gelenkpfanne des Hüftbeins gebildet, und stellt ein Nufsgelenk (*Enarthrosis*) dar, welches durch fünf Bänder zusammengehalten wird:

Lig. capsulare femoris; *Labrum cartilagineum;*
Lig. ileo-femorale; *Lig. transversum acetabuli.*
Lig. teres femoris;

Das *Ligam. capsulare capitis femoris* (Fig. 49, 8.) ist eine, zumal in ihrem obern Umfange, sehr starke Faserkapsel, von welcher die grofse Festigkeit des Hüftgelenks vorzüglich herrührt. Es entspringt vom *Supercilium acetabuli* und steigt zum *Collum femoris* herab, weniger tief jedoch an dessen hinterer (Fig. 50, 8.), als an dessen vorderer Fläche, wo es bis zur *Linea intertrochanterica ant.* herabreicht. Man unterscheidet an ihm mehrere einzelne Bündel; das stärkste derselben ist

Das *Ligam. ileo-femorale s. superius* (Fig. 49, 9.), welches, unterhalb der *Spina ilei ant. inf.* entspringend, über die vordere Fläche des Gelenks herabläuft und zum Theil sich an der *Linea intertrochanterica ant.* anheftet, zum Theil vermittelst einer kreisförmigen Faserschicht, *Zona orbicularis* (nach W. und E. Weber), den Schenkelhals umschlingt und mit den vom Körper des Schambeins und des Sitzbeins entspringenden Bündeln verschmilzt.

Das *Ligam. teres s. rotundum femoris* (Fig. 50, 7.) hat eine dreieckige Gestalt, und ist mit seiner Basis in dem *Fundus acetabuli,* mit seiner rundlichen Spitze in der *Fovea capitis ossis femoris* befestigt. Es besteht aus einem Bündel Sehnenfasern, und erhält von der Synovialmembran einen scheidenförmigen Ueberzug; bisweilen existirt letzterer allein, und manchmal fehlt das Band ganz und gar.

Das *Labrum cartilagineum acetabuli* (Fig. 50, 6.) ist ein unvollständiger Faserknorpelring, der mit seiner breiten Basis auf dem Rande der Gelenkpfanne aufsitzt, und sich mit seinem scharfen freien Rande an dem von jener umschlossenen Schenkelbeinkopf genau anschmiegt. Es dient dazu, die Pfanne mehr zu vertiefen und sie hermetisch abzuschliefsen, so dafs der äufsere Luftdruck hinreicht, den Schenkelkopf in derselben zu befestigen und das ganze Bein zu tragen (W. und E. Weber).

Das *Lig. transversum acetabuli* ist ein kleines starkes Faserband, das, nach beiden Seiten sich in das *Labrum cartilagineum* fortsetzend, brückenartig über die *Incisura acetabuli* hinweggeht und dieselbe in ein Loch verwandelt, durch welches die *Rami acetabuli* der *Art. circumflexa interna* und der *obturatoria* ins Gelenk treten.

Die weite Synovialmembran überzieht den Schenkelkopf, geht alsdann als Scheide des *Ligam. teres* zur Gelenkpfanne über, welche sie ebenfalls auskleidet, und schlägt sich hierauf über die innre Fläche des Kapselligaments zurück. Sie bedeckt die Fettlage, welche den Grund der Gelenkpfanne ausfüllt und dem Schenkelkopf bei seinen Bewegungen als elastisches Polster dient.

Die Muskeln, welche das Hüftgelenk zunächst umgeben und mit ihm in Verbindung stehen, sind *psoas* und *iliacus*, *rectus femoris*, *glutaeus minimus*, *pyriformis*, *gemellus superior*, *obturator internus*, *gemellus inferior* und *obturator externus*.

2. Das Kniegelenk.

Dieses sehr complicirte Charniergelenk, durch welches das Oberschenkelbein mit dem Schienbein und der Kniescheibe zusammenhängt, wird von folgenden Theilen gebildet:

Ligamentum patellae;
Ligamentum popliteum;
Ligamentum laterale internum;
Zwei *Ligamenta lateralia externa;*
Ligamentum cruciatum anterius;
Ligamentum cruciatum posterius;
Ligamentum transversum;
Zwei *Ligamenta coronaria;*
Ligamentum mucosum;
Zwei *Ligamenta alaria;*
Zwei *Fibrocartilagines semilunares;*
Eine *Membrana synovialis.*

Nur die zehn ersten dieser Ligamente, von denen die fünf zuerst aufgeführten aufserhalb der Gelenkhöhle, die fünf folgenden innerhalb derselben liegen, sind Bänder in der eigentlichen Bedeutung des Wortes; das *Ligam. mucosum* und die *Ligg. ala-*

ria führen diesen Namen nur uneigentlich, da sie nichts anderes, als Fortsätze der Synovialmembran sind.

Fig. 57.

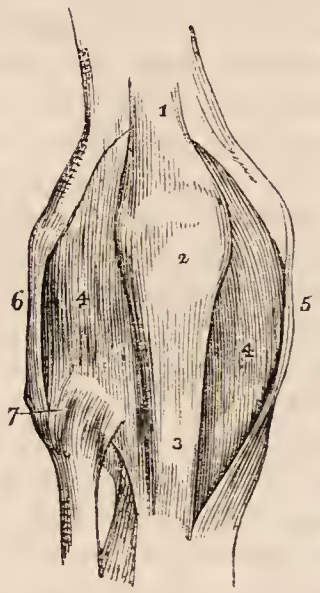

Das *Ligam. patellae* ist eigentlich blofs eine Verlängerung der gemeinschaftlichen Sehne der Extensoren des Unterschenkels von der Kniescheibe bis zur *Tuberositas tibiae*. Mit letzterer wird dasselbe dicht über seiner Insertionsstelle durch einen Schleimbeutel verbunden; ein zweiter gröfserer Schleimbeutel liegt zwischen der vordern Fläche der Kniescheibe und der über sie hinweggehenden *Fascia lata*.

Das *Ligam. popliteum* *) ist ein breites Faserband, das an der Kniekehle in schräger Richtung von der hintern Fläche des *Condylus internus tibiae* zum Zwischenraum zwischen den beiden *Condyli femoris* verläuft. Es wird hauptsächlich durch den aufsteigenden Schenkel der Sehne des *M. semimembranosus* gebildet, und von mehrern Löchern durchbohrt, welche den Zweigen der *Art. articularis azygos* zum Durchgang dienen.

Das *Ligam. laterale internum* ist eine breite, rautenähnliche Bandschicht, die nach oben an der *Tuberositas condyli interni femoris*, nach unten an der innren Seite des *Condylus internus tibiae* angeheftet ist. Gegen sein unteres Ende zu wird dasselbe von den Sehnen der innren Schenkelmuskeln gekreuzt, und bedeckt den vordern Schenkel der Sehne des *M. semimembranosus* und die *Art. articularis genu inferior interna*.

Das *Ligam. laterale externum* besteht aus zwei getrennten Bündeln, einem längern und einem kürzern. Das *Ligam. laterale externum longum* ist ein rundlicher, starker Strang, der von der *Tuberositas condyli externi femoris* zum *Capitulum fibu-*

Fig. 57. Ansicht der Bänder des Kniegelenks, von vorn aus. — 1. Der *Tendo communis* der vier Extensoren des Unterschenkels. 2. *Patella*. 3. *Ligamentum patellae*, unfern der Insertionsstelle. 4, 4. Die Synovialmembran. 5. *Ligam. laterale internum*. 6. *Ligam. laterale externum longum*. 7. *Ligament. capituli fibulae anticum*.

*) Vor einiger Zeit wurde im Sydenham College von Herrn Joseph Chapman an einem Cadaver ein Muskelbündel beobachtet, das mit dem einen Ende an dem *Condyl. ext. femoris* festsafs, und mit dem andren sich in dieses Band inserirte.

lae herabsteigt. Dasselbe wird von der Sehne des *M. biceps* bedeckt, und unter ihm verläuft die Sehne des *M. popliteus* und die *Art. articularis genu inferior externa.* — Das *Ligam. laterale externum breve* ist ein unregelmäfsiges, weiter hinten liegendes Faserbändchen, das von dem *Condylus externus femoris*, neben dem Ursprung des äufsern Kopfes des *M. gastrocnemius*, abgeht, und sich am hintern Umfang des *Capitulum fibulae* anheftet. Dasselbe ist mit der *Fibrocartilago semilunaris externa* innig verwachsen und scheint ganz vorzüglich dazu bestimmt, diese mit der *fibula* zu verbinden.

Fig. 58.

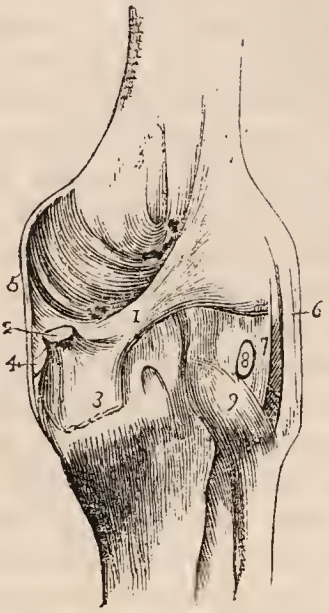

Das *Ligam. cruciatum anterius* entspringt aus der Vertiefung vor der *Eminentia intermedia* am *Caput tibiae*, und verläuft schräg nach oben und hinten zum *Condylus externus femoris*, an dessen innrer Fläche, längs des ganzen hintern Randes sich anheftend.

Das *Ligam. cruciatum posterius* entspringt aus der Vertiefung hinter der *Eminentia intermedia tibiae*, und verläuft schräg nach oben und vorn, um sich an der innren Fläche des *Condylus internus femoris* festzusetzen.

Das *Lig. transversum fibrocartilaginum semilunarium* ist ein schmaler Faserstreif, der in querer Richtung zwischen den vordern Enden der *Fibrocartilagines semilunares* verläuft.

Die *Ligg. coronaria* bestehen aus kurzen Bandfasern, welche die convexen Ränder der *Fibrocartilagines semilunares* mit dem *Caput tibiae* und den das Kniegelenk umgebenden Bändern verbinden. (Von andren Anatomen als *Lig. anterius* und *posterius cartilaginis semilunaris ext.* und *int.* beschrieben.)

Fig. 58. Ansicht der Bänder des Kniegelenks, von hinten aus. — 1. *Ligam. popliteum.* 2. Die dicht an ihrer Insertion abgeschnittene Sehne des *M. semimembranosus;* 3. Der Schenkel dieser Sehne, welcher sich zur Fascie des *M. popliteus* ausbreitet; 4. Der Schenkel derselben, welcher nach innen laufend, unter dem *Ligam. laterale internum* hinweggeht. 5. Der hintere Rand des *Lig. laterale internum.* 6. *Ligam. laterale externum longum.* 7. *Ligam. lat. ext. breve.* 8. Die kurz abgeschnittene Sehne des *M. popliteus.* 9. *Ligam. capituli fibulae posticum.*

Die *Fibrocartilagines semilunares genu* sind zwei sichelförmige Faserknorpelplatten, die an ihrem convexen Rande dick, an dem concaven dünn und scharf sind; mit jenem liegen sie auf dem Umfange der Gelenkflächen der *Condyli tibiae* auf, und machen dieselben beträchtlich tiefer. — Die *Fibrocart. semilun. interna* bildet an ihrer obern Fläche eine ovale Vertiefung zur Aufnahme des *Cond. internus femoris*, ihr convexer Rand ist vermittelst des *Ligam. coronarium* mit dem *Caput tibiae* und dem *Ligam. patellae* und *popliteum* verbunden, und ihre beiden Enden sind in die Vertiefungen vor und hinter der *Eminentia intermedia* fest eingesenkt. — Die etwas breitere *Fibrocart. semilun. externa* bietet eine kreisförmige Vertiefung dar, welche für den *Condylus externus femoris* bestimmt ist; ihr convexer Rand ist ebenfalls vermittelst des *Ligam. coronarium* mit dem *Caput tibiae* und dem *Ligam. patellae* und *Ligam. popliteum* verbunden, ihre beiden Enden dagegen inseriren sich neben einander an der, mitten in der *Eminentia intermedia tibiae* befindlichen kleinen Grube. Von dem vordern Umfange dieses Knorpels geht ein Bündel ab, welches zum *Ligam. transversum* wird, auch hängt derselbe durch einige Fasern mit dem vordern Ende des *Ligam. cruciatum anterius* zusammen; nach hinten theilt er sich in drei Schenkel, von denen der eine als starker Strang schräg nach vorn geht und sich am vordern Umfang des *Condylus internus femoris* vor dem *Li-*

Fig. 59.

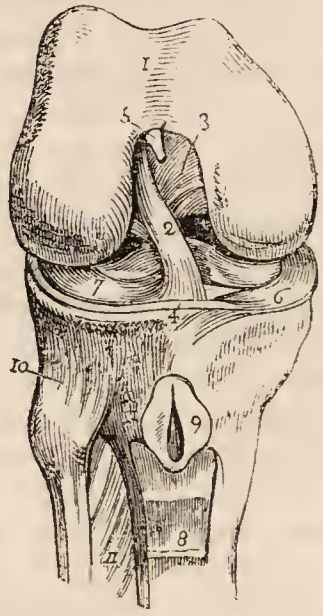

Fig. 59. Das rechte Kniegelenk, von vorn aus geöffnet, um die innren Bänder zu zeigen. — 1. Die vordere Fläche des untern Endstücks des Obersehenkels mit seinen beiden Condylen, von denen der äufsere die Nummer 5, der innre die Nummer 3 trägt. 2. *Ligam. cruciatum anterius.* 3. *Ligam. cruciatum posterius.* 4. *Ligam. transversum.* 5. Das abgeschnittene Insertionsende des *Ligam. mucosum.* 6. *Fibrocartilago semilunaris interna.* 7. *Fibrocartilago semilunaris externa.* 8. Ein Theil des *Ligam. patellae*, nach unten zurückgeschlagen. 9. Der zwischen *Ligam. patellae* und *Caput tibiae* liegende Schleimbeutel, geöffnet. 10. *Ligam. tibio-fibulare superius anticum.* 11. Der obere Theil der *Membrana interossea cruris;* die nach oben zu in derselben befindliche Oeffnung ist diejenige, durch welche die *Art. tibialis antica* hindurchgeht.

gam. cruciatum posterius festsetzt, der zweite als eigentliches Insertionsbündel zu der in der Mitte der *Eminentia intermedia* befindlichen Grube sich hinbegiebt, und der dritte, schwächste, in die hintere Partie des *Ligament. cruciatum anterius* übergeht.

Das *Ligamentum mucosum* ist ein dünner, konischer Fortsatz der Synovialmembran, der einige, vom *Ligam. transversum* abgehende Sehnenfasern umschliefst. Dasselbe sitzt mit seinem hintern, spitzen Ende am vordern Umfang der *Fossa intercondyloidea femoris* fest, und geht mit seiner Basis an die Fettmasse, welche unterhalb der Kniescheibe in die Gelenkhöhle hineinragt.

Die *Ligg. alaria* sind zwei gefranzte Falten der Synovialmembran, die, vom *Ligamentum mucosum* ausgehend, sich längs

Fig. 60.

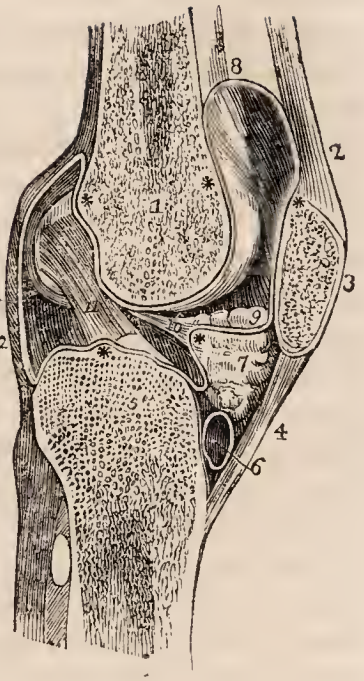

Fig. 60. Ein longitudinaler Durchschnitt durch das rechte Kniegelenk, um die Ausstülpungen seiner Synovialmembran darzustellen. — 1. Das schwammige Gewebe des untern Endes des Oberschenkelbeins. 2. Die gemeinschaftliche Sehne der Extensoren des Unterschenkels (*Tendo extensorius cruris*). 3. *Patella.* 4. *Ligam. patellae.* 5. Das schwammige Gewebe des Schienbeinkopfes. 6. Der zwischen *Ligam. patellae* und *Caput tibiae* befindliche Schleimbeutel. 7. Die Fettmssse, welche unterhalb der Kniescheibe in die Gelenkhöhle hineinragt. ** Die Synovialmembran. 8. Die Tasche der Synovialmembran, welche zwischen dem *Tendo extensorius cruris* und der vordern Fläche des Oberschenkels in die Höhe steigt. 9. Eins der *Ligg. alaria;* das andere ist fortgeschnitten. 10. Das *Ligam. mucosum*, dadurch unverletzt erhalten, dafs der Durchschnitt an seiner innren Seite geführt wurde. 11. *Ligam. cruciatum anterius.* 12. *Ligam. popliteum.* — Absichtlich ist bei dem hier gegebenen Umrifs der Synovialmembran die Darstellung jedes nicht zum Verständnifs absolut erforderlichen Nebengebildes unterlassen worden. Man kann sie daher deutlich von ihrem taschenförmigen Anhange (8.) aus längs der innren Fläche der Kniescheibe verfolgen, wie sie, über die Fettmasse weggehend, das *Ligam. mucosum* absendet, dann den Kopf des Schienbeins überzieht und eine Scheide für die *Ligg. cruciata* abgiebt, und zuletzt, indem sie zum *Ligam. popliteum* und den Condylen des Oberschenkels emporsteigt, wieder zu dem Ausgangspunkte an jenem taschenförmigen Anhange zurückkehrt.

der Ränder der Fettmasse zu beiden Seiten der Kniescheibe erstrecken.

Die Synovialmembran des Kniegelenks ist unter allen, welche am Körper vorkommen, bei Weitem die gröfste. Sie überzieht die knorpelige Umkleidung der Condylen des Oberschenkels, des Kopfes des Schienbeins und der innren Fläche der Kniescheibe, umgiebt beide Flächen der halbmondförmigen Gelenkknorpel, und schlägt sich über die *Ligamenta cruciata* und die innre Fläche der das Gelenk umgebenden Bänder zurück. Zu beiden Seiten der Kniescheibe kleidet sie die sehnigen Ausbreitungen des *M. vastus internus* und *externus* aus, und bildet zwischen dem *Tendo extensorius cruris* und der vordern Fläche des *Femur* eine beträchtliche Tasche, welche bei den Bewegungen des Schenkels durch den kleinen, sich an ihr anheftenden *M. subcruralis* in ihrer Lage festgehalten wird. Endlich schickt die Synovialmembran noch die als *Ligam. mucosum* und *Ligg. alaria* beschriebenen Falten ins Innre des Gelenks. — Zwischen dem *Ligam. patellae* und der Synovialmembran befindet sich ein beträchtliches Fettpolster, welches jene nach der Gelenkhöhle hineindrängt, und die vordere Vertiefung zwischen beiden *Condyli femoris* ausfüllt.

Aufser diesen zahlreichen Bändern besitzt das Kniegelenk noch in seinem vordern Umfang einen schützenden Ueberzug durch die, zumal an der äufsern Seite dicke *Fascia lata*, ferner durch die aponeurotische Ausbreitung des *M. vastus internus*, und durch einige zerstreute Sehnenfasern, die sich zu beiden Seiten der Kniescheibe inseriren.

3. Verbindung des Schienbeins mit dem Wadenbein.

Diese beiden Knochen werden vermittelst sieben Bänder fest mit einander vereinigt, nämlich:

Ligam. capituli fibulae anticum,
Ligam. capituli fibulae posticum; } nach oben;
Membrana interossea;
Ligam. interosseum inferius;
Ligam. tibio-fibulare anticum,
Ligam. tibio-fibulare posticum,
Ligam. tibio-fibulare transversum. } nach unten.

Das *Ligam. capituli fibulae anticum* ist ein starkes Band, welches in schräger Richtung von der vordern Fläche des *Capitulum fibulae* zu dem *Condylus internus tibiae* verläuft.

Das *Ligam. capituli fibulae posticum* hat einen ähnlichen Verlauf an der hintern Fläche dieser Gelenkverbindung. (Beide Bänder werden gewöhnlich als *Ligam. capsulare capituli fibulae* zusammengefafst.)

Die *Membrana interossea cruris s. Ligam. interosseum superius* ist eine breite Faserhaut, welche von der äufsern Kante des Schienbeins schräg nach unten und aufsen zu der innren Kante des Wadenbeins hingeht, und so den Zwischenraum zwischen beiden Knochen (*Interstitium interosseum cruris*) ausfüllt. Gegen ihr oberes Ende besitzt dieselbe eine Oeffnung, durch welche die *Art. tibialis antica* zur vordern Fläche des Unterschenkels hindurchgeht, und im untern Drittel eine zweite, welche der *Art. peronaea anterior* zum Durchgange dient.

Das *Ligam. interosseum inferius s. malleoli externi superius* besteht aus starken, kurzen Fasern, welche beide Knochen im untern Theile des *Interstitium interosseum*, wo sie dicht an einander liegen, fest zusammenhalten.

Das *Ligam. tibio-fibulare anticum s. malleoli externi anticum* ist ein breites Bändchen, welches schräg von der vordern Fläche des untern Endes der *Tibia* zum *Malleolus externus* verläuft; man unterscheidet ein oberes und ein unteres Bündel.

Das *Ligam. tibio-fibulare posticum s. malleoli externi posticum* (Fig. 63, 2.) hat einen ähnlichen Verlauf, wie das vorige Band an der hintern Fläche dieser Gelenkverbindung.

Das *Ligam. tibio-fibulare transversum* (Fig. 63, 3.) ist ein schmales Faserbändchen, das mit dem zuletzt erwähnten zusammenhängend, an der hintern Fläche des Fufsgelenks quer zwischen beiden Knöcheln hinläuft.

4. Das Fufsgelenk.

Dieses durch die Verbindung des Unterschenkels mit den Fufswurzelknochen gebildete Charniergelenk wird durch drei Bänder zusammengehalten:

Ligam. articuli pedis anticum;
Ligam. laterale internum;
Ligam. laterale externum;
Eine Synovialmembran.

Das *Ligam. articuli pedis anticum* ist eine dünne Faserhaut, welche vom untern Rande der *Tibia* über die vordere Fläche des *Astragalus* hinwegläuft. — Die Stelle eines analogen hintern Bandes vertritt das *Ligam. tibio-fibulare transversum.*

Das *Ligam. laterale internum s. deltoides* ist ein dreieckiges Band, das mit seiner nach oben gekehrten Spitze am *Malleolus internus*, und mit seiner abwärts gewandten Basis an der innren Fläche des *Astragalus* und dem *Proc. lateralis calcanei* befestigt ist.

Das *Ligam. laterale externum* besteht aus drei starken Bündeln, die, neben einander an der innren Seite des *Malleolus externus* entspringend, nach drei Richtungen divergiren. Das vor-

dere Bündel (*Lig. tali fibulare anterius*) läuft nach vorn und heftet sich an das *Collum astragali;* das hintere (*Lig. tali fibulare post.*) geht rückwärts und inserirt sich an das *Tuberculum externum astragali;* das mittlere endlich, (*Lig. triquetrum s. fibulare calcanei*) steigt abwärts, um sich an der äufsern Fläche des *Calcaneus* festzusetzen. — „Die feste Verbindung," sagt A. Cooper, „welche das *Lig. laterale externum* zwischen den Tarsalknochen und dem Wadenbein bewirkt, ist der Grund, weshalb letzteres viel häufiger einen Bruch, als eine Verrenkung erleidet."

Die Synovialmembran, welche das Fufsgelenk auskleidet, bildet einen Ueberzug über die knorpeligen Gelenkflächen der untern Enden der *Tibia* und der *Fibula*, zwischen deren Berührungsflächen sie noch eine besondre Falte hinaufschickt, ferner über die obere nebst den beiden seitlichen Flächen des *Astragalus*, und schlägt sich alsdann gegen das *Lig. anticum*, die *Ligg. lateralia* und das *Lig. tibio-fibulare transversum* zurück.

Fig. 61.

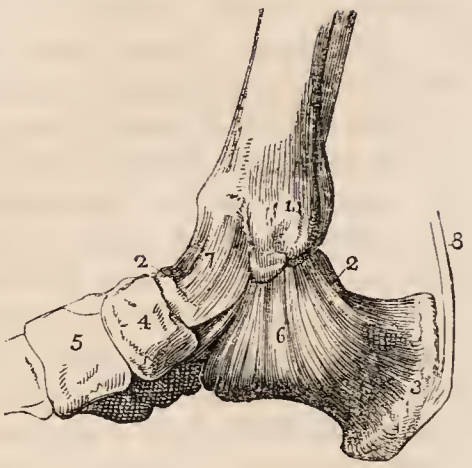

Fig. 62.

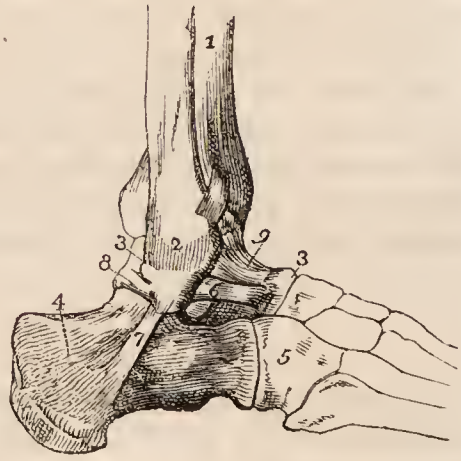

Fig. 61. Das Fufsgelenk, von innen gesehen. — 1. *Malleolus tibiae s. internus.* 2, 2. Vorderes Ende des *Astragalus*, dessen übriger Theil von den Bändern verdeckt wird. 3. *Calcaneus.* 4. *Os naviculare.* 5. *Os cuneiforme primum.* 6. *Ligam. laterale internum s. deltoides.* 7. *Ligam. articuli pedis anticum.* 8. *Tendo Achillis;* zwischen dieser Sehne und dem *Tuber calcanei* bemerkt man einen kleinen Schleimbeutel.

Fig. 62. Das Fufsgelenk, von aufsen gesehen. — 1. *Tibia.* 2. *Malleolus externus s. fibulae.* 3, 3. *Astragalus.* 4. *Calcaneus.* 5. *Os cuboideum.* 6. Das vordere, sich am *Collum astragali* befestigende Bündel des *Ligamentum laterale internum;* 7. Das mittlere, zum *Calcaneus* herabsteigende Bündel desselben; 8. Das hintere, sich am *Tuberculum externum astragali* inserirende Bündel. 9. *Ligam. articuli pedis anticum.*

5. Verbindung der Fufswurzelknochen mit einander.

Die Bänder, welche die sieben Fufswurzelknochen zusammenhalten, zerfallen in drei Gruppen:

Ligg. interossea;
Ligg. dorsalia;
Ligg. plantaria.

Die *Ligg. interossea* sind kurze, starke Sehnenbündel, welche zwischen je zwei benachbarten Fufswurzelknochen liegen, sich an deren rauhe Verbindungsflächen anheftend. Eins der gröfsten und stärksten ist der *Apparatus ligamentosus sinus tarsi*, welcher den von der obern Fläche des *Calcaneus* und der untern des *Astragalus* gemeinschaftlich gebildeten *Sinus tarsi* ausfüllt und beide Knochen fest mit einander verbindet.

Die *Ligg. dorsalia* sind kurze, platte Bänder, welche an der Rückenfläche je zweier, mit einander sich verbindender Fufswurzelknochen hingehen.

Fig. 63.

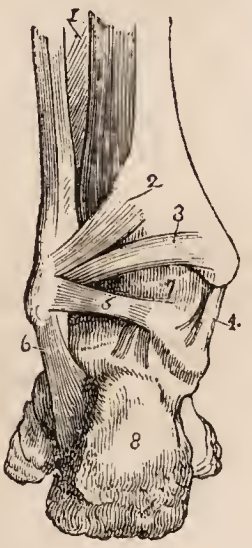

Die *Ligg. plantaria* haben einen, den vorigen analogen Verlauf an der Sohlenfläche des Fufses; unter ihnen verdienen drei wegen ihrer ansehnlichern Gröfse eine besondere Erwähnung, nämlich das

Lig. calcaneo-naviculare cartilagineum;
Lig. calcaneo-cuboideum longum;
Lig. calcaneo-cuboideum breve.

Das *Ligam. calcaneo-naviculare cartilagineum s. Trochlea cartilaginea* ist ein breites, faserknorpeliges Band, welches von dem vordern Ende des *Calcaneus* zu dem hintern Rande des *Os naviculare* hinläuft, und nicht blofs diese beiden Knochen mit einander verbindet, sondern auch dem *Astragalus* als Unterlage dient und die Gelenkgrube für den Kopf desselben bilden hilft. Die obere Fläche dieses Bandes wird von der zwischen *Astragalus* und *Os naviculare* befindlichen Synovialmembran überzogen.

Das *Ligam. calcaneo-cuboideum longum* ist ein langes

Fig. 63. Das Fufsgelenk, von hinten gesehen. — 1. Unterer Theil der *Membrana interossea cruris.* 2. *Ligam. tibio-fibulare posticum.* 3. *Ligam. tibio-fibulare transversum.* 4. *Ligam. laterale internum.* 5. Hinteres Bündel des *Ligam. laterale externum;* 6. Mittleres Bündel desselben. 7. Die Synovialmembran des Fufsgelenks. 8. *Calcaneus.*

Faserband, welches vom vordern Höcker an der untern Fläche des *Calcaneus* entspringend, zur *Tuberositas ossis cuboidei* hinläuft, sich mit seinen Fasern jedoch noch weiter nach vorn bis zur Basis des dritten und vierten Mittelfufsknochens erstreckt. Es schliefst hierdurch den *Sulcus ossis cuboidei* von unten und verwandelt ihn in einen Kanal, durch welchen die Sehne des *M. peronaeus longus* hindurchgeht, um sich an der Basis des Mittelfufsknochens der grofsen Zehe festzusetzen.

Fig. 64.

Das *Lig. calcaneo-cuboideum breve* liegt von dem vorigen Bande bedeckt; es ist kürzer, aber ansehnlich breit, und bewirkt hauptsächlich die feste Vereinigung der untern Flächen des *Calcaneus* und *Os cuboideum.*

6. Verbindung der Fufswurzel- mit den Mittelfufsknochen.

Dieselbe wird vermittelt durch
Ligg. dorsalia;
Ligg. plantaria;
Ligg. interossea.

Die *Ligg. dorsalia* verbinden sowohl die hintern Enden der Mittelfufsknochen mit den Fufswurzelknochen, als erstere unter einander,

Die *Ligg. plantaria* haben eine, den vorigen ähnliche Lage in der Fufssohle.

Die *Ligg. interossea* finden sich zwischen den *Bases* des

Fig. 64. Die Bänder der Fufssohle. — 1. *Calcaneus.* 2. *Astragalus.* 3. *Tuberositas ossis navicularis.* 4, *Ligam. calcaneo-cuboideum longum.* 5, Ein Theil des *Ligam. calcaneo-cuboideum breve.* 6. *Ligam. calcaneo-naviculare.* 7. *Ligg. tarsi plantaria.* 8, 8. Sehne des *M. peronaeus longus.* 9, 9. *Ligg. tarso-metatarsea plantaria.* 10. *Ligamentum plantare* der Gelenkverbindung des ersten Mittelfufsknochens mit der ersten Phalanx der grofsen Zehe; auch an den übrigen Zehen ist dieses Band dargestellt. 11. *Ligg. lateralia* der eben erwähnten Gelenkverbindung; 12. *Ligam. transversum* derselben. 13. *Ligg. lateralia* zwischen den Phalangen der grofsen Zehe; dieselben sind auch an den übrigen Zehen dargestellt.

zweiten bis fünften Mittelfufsknochens, ferner zwischen der Basis des zweiten und dem *Os cuneiforme primum* und *tertium*. — Der Mittelfufsknochen der grofsen Zehe ist an seiner Basis mit einer deutlichen Synovialkapsel versehen.

In Betreff des Mittelfufsknochens der zweiten Zehe verdient der Umstand Erwähnung, dafs seine Basis in eine zwischen *Os cuneiforme primum* und *tertium* befindliche Vertiefung eingesenkt ist, was bei der Exartikulation des *Metatarsus* vom *Tarsus* wohl zu beachten ist.

7. Verbindung der Mittelfufsknochen mit den Zehen.

Dieselbe geschieht, ganz so wie zwischen jedem Mittelhandknochen und dem correspondirenden ersten Fingergliede, durch

Ein *Ligam. plantare;*
Zwei *Ligg. lateralia;*
Ein *Ligam. transversum.*

Das *Ligam. plantare* ist ein dickes, faserknorpeliges Band, das an der Sohlenfläche dieser Gelenkverbindung hinläuft und an der Bildung der Gelenkflächen Theil nimmt.

Die *Ligg. lateralia* sind kurze und sehr starke Bänder, von denen das eine an der äufsern, das andre an der innren Seite des Gelenkes liegt.

Das *Ligam. transversum* ist ein starkes Band, welches in querer Richtung zwischen je zwei *Ligg. plantaria* verläuft.

Die Stelle von Dorsalbändern vertreten die sehnigen Ausbreitungen der Extensoren.

8. Verbindung der Zehenglieder mit einander.

Die Gelenkverbindung je zweier Phalangen einer Zehe geschieht, ebenso wie bei den entsprechenden Fingergelenken, durch

Ein *Ligam. plantare;*
Zwei *Ligg. lateralia.*

Drittes Kapitel.

Muskellehre (*Myologia*).

Die Muskeln bilden den Bewegungsapparat des thierischen Organismus; ihre Zahl und ihr Umfang ist so beträchtlich, dafs sie die Hauptmasse des Körpers ausmachen, und zugleich Gestalt und Ebenmafs desselben vorzüglich bedingen. An den Gliedmafsen liegen sie rings um die Knochen, und dienen diesen, wie auch manchen Gelenken, als Hülle und Schutz; am Stamme sind sie platt über die grofsen Höhlen ausgespannt, welche dadurch eine nachgiebige, den Bewegungen der innren Organe freien Spielraum gewährende Wand erhalten. Ihre Farbe wird als fleischroth bezeichnet; ihre Form ist mannigfach verschieden, je nach der verschiedenen Art von Bewegung, welche sie ausüben sollen.

Ein jeder Muskel besteht aus einer Anzahl parallel neben einander liegender Muskelfasern, die von zarten, als ein ununterbrochenes Netzwerk zusammenhängenden Zellgewebsscheiden umhüllt und mit einander vereinigt werden. Gegen das Ende des Muskels hin schwinden die rothen Muskelfasern, während dagegen das Zellgewebe dichter wird und sich in weifse, glänzende, häufig zu einem Strange (Sehne, *Tendo*) vereinigte Fasern umwandelt, durch welche der Muskel an der Oberfläche des Knochens befestigt und so innig mit demselben verbunden ist, dafs viel eher ein Bruch des Knochens selbst, als eine Trennung des Muskels von seinem Anheftungspunkte erfolgt. Bei den platten Muskeln bildet die Sehne eine flache Ausbreitung, welche Aponeurose (ἀπό weithin, νεῦρον die weifse Haut, — also: eine ausgedehnte Sehnenhaut) genannt wird.

Oefters werden die Muskeln auch in ihrem fleischigen Theile (Bauch oder Körper genannt) von Sehnenstreifen durchzogen, und erhalten, je nach der Lage der Muskelfasern gegen die letztern, verschiedene Namen. Ist nämlich der Muskel langgestreckt, und nur an beiden Enden sehnig, so heifst er spindelförmig (*M. fusiformis*); gehen sämmtliche Muskelfasern, wie die Strahlen eines Fächers, von demselben sehnigen Punkte aus, wie beim Schläfen-, Brust-, Gesäfsmuskel etc., so ist dies ein strahlenförmiger Muskel (*M. radiatus*). Läuft ein Sehnenstreif längs des ganzen einen Randes des Muskels, so dafs sämmtliche Mus-

kelfasern nach der einen Seite hin von ihm federartig abgehen, so hat man einen halbgefiederten Muskel (*M. semipennatus*); verläuft dagegen die Sehne, wie der Kiel einer Feder, gerade in der Mitte, und die Muskelfasern, wie deren Fahne, nach beiden Seiten hin, so ist dies ein gefiederter Muskel (*M. pennatus*); findet beides gleichzeitig Statt, enthält der Muskel nämlich sowohl gefiederte, als halbgefiederte Bündel, wie z. B. der Deltamuskel, so wird er ein zusammengesetzter (*M. compositus*) genannt.

Die Nomenklatur der Muskeln ist mangelhaft und unsystematisch, da hierbei bald dieser, bald jener, gerade besonders hervorstechender Charakter zu Grunde gelegt wird. Daher kömmt es, dafs die einen nach ihrer Lage benannt werden, wie der Schienbeinmuskel, der Wadenmuskel u. s. w., andere nach ihrer Wirkung, wie die Beuger, Strecker, Anzieher, Abzieher, Erheber u. s. w., andre nach ihrer Gestalt, wie der Kappenmuskel, der Deltamuskel u. s. w., andre nach ihrer Richtung, wie der gerade, der schräge, der quere Muskel u. s. w., andre nach ihren Insertionsstellen, wie der Schulterblattzungenbeinmuskel, der Brustzungenbeinmuskel u. s. w., andre endlich nach ihrer Theilung, wie der zweiköpfige, der dreiköpfige, der vielspaltige etc.

Bei der Beschreibung der Muskeln bedienen wir uns zur Bezeichnung seiner Anheftung (Insertion) der Ausdrücke Ursprung und Ansatz; unter Ursprung versteht man im Allgemeinen den mehr fixen Anheftungspunkt, nach welchem hin die Contraktion des Muskels geschieht, dagegen beziehen wir Ansatz auf das bewegliche oder das vom Centrum weiter entfernte Insertionsende. Indefs läfst sich dieses Princip nicht überall durchführen, da es viele Muskeln giebt, die sich nach beiden Enden hin gleichmäfsig contrahiren; die Anwendung jener Ausdrücke geschieht daher häufig rein willkührlich.

Ihrer Struktur nach bestehen die Muskeln aus einer Menge, bald dickerer, bald dünnerer Bündel, die von netzartig mit einander zusammenhängenden Zellgewebescheiden umhüllt werden. Ein jedes solches Bündel ist wiederum aus einer Menge feinerer, dem unbewaffneten Auge als Fasern erscheinender Bündelchen (primitive Muskelbündel) zusammengesetzt, an denen man, bei mikroskopischer Betrachtung, noch viel dünnere, durch eine zarte Scheide (Myolem) zusammengehaltene Fäserchen unterscheidet, die den Namen primitive Muskelfasern erhalten. Die Form der letztern ist wesentlich verschieden, je nachdem die Muskeln zu den willkührlichen oder zu den unwillkührlichen gehören; bei den erstern sind die Primitivfasern von perlschnurartigem oder variköscm Bau, bei den letztern glatt und cylindrisch. Auch die primitiven Bündel sind bei beiden Arten von Muskeln verschieden, bei den willkührlichen nämlich haben sie Querstreifen, bei den unwillkührlichen keine.

Demnach zerfallen die Muskeln in zwei natürliche Klassen, von denen die eine die willkührlichen, die andre die unwillkührlichen umfafst; zwischen beiden in der Mitte steht der Muskel des Gefäfssystems, das Herz. Das unwillkührliche oder animalische Muskelsystem entwickelt sich aus dem äufsern oder serösen Blatte der Keimhaut, und umfafst sämmtliche Muskeln der Gliedmafsen und des Stammes. Das unwillkührliche oder organische Muskelsystem entwickelt sich aus dem innren oder mucösen Blatte, und erscheint als die dünne Muskelschicht des Darmkanals, der Blase und der innren Geschlechtsorgane. Am Anfange des Nahrungsschlauchs, nämlich an der Speiseröhre, und an seinem Ende, dem Mastdarme, finden sich beide Arten von Muskelfasern nebeneinander. Das Herz entwickelt sich aus dem mittlern oder Gefäfsblatt der Keimhaut, und besitzt, obgleich zu den unwillkührlichen Muskeln gehörend, dennoch, gleich den willkührlichen, Primitivfasern mit Querstreifen.

Wir legen bei den Muskeln folgende allgemeine Eintheilung zu Grunde: 1. Muskeln des Kopfes und Halses. 2. Muskeln des Rumpfes. 3. Muskeln der obern Extremitäten. 4. Muskeln der untern Extremitäten.

I. Muskeln des Kopfes und Halses.

Dieselben zerfallen in zwei Unterabtheilungen, von denen die eine die Muskeln der Hirnschale und des Gesichts, die andre die des Halses umfafst.

A. Muskeln der Hirnschale und des Gesichts.

Diese werden, nach ihrer Lage, in folgende acht natürliche Gruppen vertheilt:

1. Hirnschalenmuskeln;
2. Augenhöhlenmuskeln;
3. Augenmuskeln;
4. Nasenmuskeln;
5. Oberlippenmuskeln;
6. Unterlippenmuskeln;
7. Kiefermuskeln;
8. Ohrmuskeln.

Die einzelnen Muskeln, welche diese Gruppen umfassen, sind:

1. Hirnschalenmuskeln.

Occipito-frontalis.

2. Augenhöhlenmuskeln.

Orbicularis palpebrarum;
Corrugator supercilii;
Tensor tarsi.

3. Augenmuskeln.

Levator palpebrae;
Rectus superior;
Rectus inferior;
Rectus internus;
Rectus externus;
Obliquus superior;
Obliquus inferior.

4. Nasenmuskeln.

Pyramidalis nasi;
Compressor nasi.

5. Oberlippenmuskeln.
Orbicularis oris;
Levator labii superioris alaeque nasi;
Levator labii superioris proprius;
Levator anguli oris;
Zygomaticus major;
Zygomaticus minor;
Depressor alae nasi.
6. Unterlippenmuskeln.
Orbicularis oris *);
Depressor labii inferioris;
Depressor anguli oris;
Levator menti.
7. Kiefermuskeln.
Masseter;
Temporalis;
Buccinator;
Pterygoideus externus;
Pterygoideus internus.
8. Ohrmuskeln.
Attollens auriculae;
Attrahens auriculae;
Retrahens auriculae.

1. Hirnschalenmuskeln.

Präparation. — Es wird ein Längsschnitt über die Mitte des Scheitels von dem äufsern Hinterhauptshöcker bis zur Wurzel der Nase geführt, und die beiden Enden desselben durch einen zweiten, um die halbe Stirn und die eine Seite des Schädels laufenden Schnitt mit einander verbunden. Darauf wird der so gebildete Hautlappen sammt der *Fascia superficialis* losgelöst und entfernt, was, um den darunter liegenden, sehr dünnen Muskel nicht zu verletzen, sehr vorsichtig und am zweckmäfsigsten vom vordern Winkel des Lappens aus, woselbst die Muskelfasern am stärksten sind, vollführt werden mufs. Eine *Fascia profunda* ist am Gesicht und Kopfe, wo sämmtliche Muskeln auf den Knochen aufliegen, und daher keines Zusammenhalts bedürfen, nicht vorhanden; an den Extremitäten dagegen, wo dieses nicht der Fall ist, werden die Muskeln durch eine feste Faserbinde unterstützt, welche sie gemeinsam und einzeln umhüllt.

M. occipito-frontalis *s. epicranius* (Scheitelmuskel) ist eine dünne, theils muskulöse, theils sehnige Ausbreitung, welche sich auf beiden Seiten des Kopfes vom Hinterhaupt bis zur Augenbraune hinzieht. Er entspringt sehnigt von den äufsern zwei Dritteln der *Linea semicircularis superior* des Hinterhauptsbeins und von der *pars mastoidea* des Schläfenbeins, und befestigt sich an dem *M. orbicularis palpebrarum* und dem innren Ende des *Margo supraorbitalis.* Die vordere Partie desselben (*M. frontalis*), welche das Stirnbein bedeckt, und die hintere (*M. occipitalis*), welche auf dem Hinterhauptsbein aufliegt, sind fleischig, der sie verbindende mittlere Theil dagegen ist sehnig und wird, da er

*) Da der *Orbicularis oris* kreisförmig den Mund umgiebt, so gehört er sowohl zu den Oberlippen-, als Unterlippenmuskeln, und mufste daher bei beiden Gruppen aufgeführt werden.

das Schädelgewölbe bedeckt, Sehnenhaube (*Galea aponeurotica*) genannt.

Topographie. — Die äufsere Fläche dieses Muskels liegt dicht unter der Haut und steht mit den *Vas.* und *Nn. frontal., supraorbital., temporal.* und *occipital.* in Verbindung; die innre Fläche hängt vermittelst eines verschiebbaren Zellgewebes mit dem *Pericranium* locker zusammen.

Wirkung. — Beide gemeinschaftlich heben die Augenbrauen in die Höhe, und ziehen dabei die Stirnhaut in quere Falten. Manche Personen sind mit Hülfe dieser Muskeln im Stande, die ganze Kopfhaut auf dem Schädel hin und her zu bewegen.

2. Augenhöhlenmuskeln.

Präparation. — Um die drei ersten Gruppen der Gesichtsmuskeln bloſszulegen, muſs zuvörderst der nach obiger An-

Fig. 65.

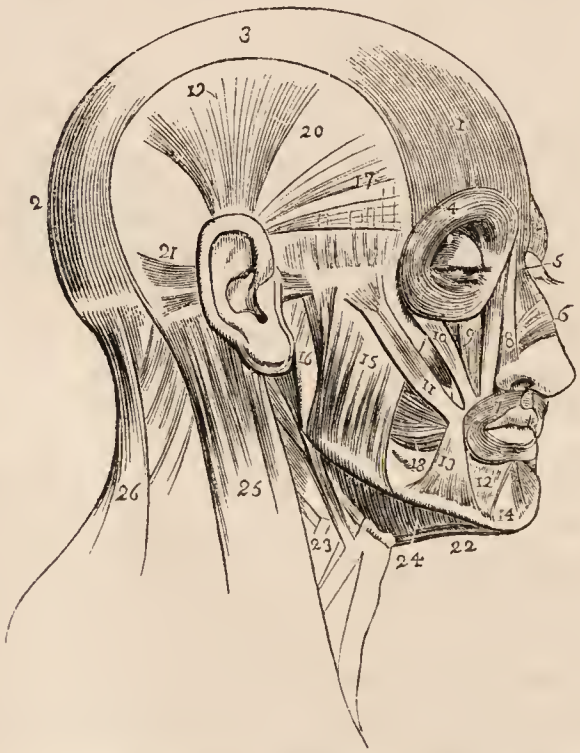

gabe über den Scheitel geführte Längsschnitt über den Nasenrücken

---

Fig. 65. Die Muskeln des Kopfes und Gesichts. — 1. *M. frontalis.* 2. *M. occipitalis.* 3. *Galea aponeurotica.* 4. *M. orbicularis palpebrarum*, von welchem *corrugator supercilii* und *tensor tarsi* verdeckt werden. 5. *M. pyramidalis nasi.* 6. *M. compressor nasi.* 7. *M. orbicularis oris.* 8. *M. levator labii su-*

bis zum Rande der Oberlippe verlängert werden; alsdann macht man von letzterem Punkte aus einen Querschnitt in horizontaler Richtung über das Gesicht bis zum äufsern Gehörgange, und führt von hier aus endlich einen dritten Schnitt längs des vordern Randes des Ohrs senkrecht aufwärts, bis er die zur Blofslegung des *M. occipito-frontalis* gemachte Querincision trifft. Der nunmehr an allen vier Seiten durch Schnitte umschriebene Hautlappen wird nebst der *Fascia superficialis* vorsichtig lospräparirt.

Orbicularis s. sphincter palpebrarum (Ring- oder Schliefsmuskel der Augenlider) entspringt von der *Pars nasalis* des Stirnbeins, vom *Processus nasalis* des Oberkiefers und vom *Ligam. palpebrale internum*, umgiebt als dünne und breite Muskelschicht ringförmig die Augenhöhle und Augenlider, und setzt sich wieder am untern Rande des *Lig. palpebrale internum* und am *Proc. nasalis* des Oberkiefers an. Diejenigen seiner Fasern, welche auf dem Rande der Augenhöhle liegen, werden als äufsere Lage (*Stratum externum*), dagegen die den Augenlidern angehörenden, viel dünnern und blässern, als innre Lage (*Stratum internum*) bezeichnet. — Das *Ligam. palpebrale internum* (innres Augenlidband) ist eine kurze Sehne, die vom Nasenfortsatz des Oberkiefers zum innren Ende der Tarsalknorpel der Augenlider hingeht, und einen aponeurotischen Fortsatz nach innen schickt, der sich über den Thränensack ausbreitet und an der *Crista lacrymalis* des Thränenbeins anheftet.

Topographie. — An seiner äufsern Fläche hängt dieser Muskel innig mit der Haut zusammen, aufser in der Gegend der Augenlider, wo ein lockeres Zellgewebe beide verbindet. An seiner innren Fläche steht er nach oben mit dem *Margo supraorbitalis*, *M. corrugator supercilii*, der *A.* und *V. frontalis* und *supraorbitalis*, und dem *N. supraorbitalis*; nach unten mit dem *Saccus lacrymalis*, den Ursprüngen der *Mm. levator labii*

---

perioris alaeque nasi. 9. *M. levator labii superioris proprius*; der untere Theil des *M. levator anguli oris* erscheint zwischen 10 und 11. 10. *M. zygomaticus minor.* 11. *M. zygomaticus major.* 12. *M. depressor labii inferioris.* 13. *M. depressor anguli oris.* 14. *M. levator menti.* 15. Oberflächliche Schicht des *M. masseter*; 16. Tiefe Schicht desselben. 17. *M. attrahens auriculae.* 18. *M. buccinator.* 19. *M. attollens auriculae.* 20. Die den *M. temporalis* bedeckende *Fascia temporalis.* 21. *M. retrahens auriculae.* 22. Vorderer Bauch des *M. digastricus* nebst der aponeurotischen Schlinge, unter der seine Sehne fortläuft. 23. *M. stylohyoideus*, vom hintern Bauch des *digastricus* durchbohrt. 24. *M. mylohyoideus.* 25. Der obere Theil des *M. sternocleidomastoideus.* 26. Der obere Theil des *M. trapezius.*

superioris alaeque nasi, levator labii superioris proprius, zygomaticus major und *minor* und dem *Os zygomaticum;* nach aufsen mit der *Fascia temporalis* in Berührung. Sein oberer Rand gränzt an den *M. frontalis,* und der die Augenlidspalte umgebende an die Augenlidknorpeln.

Corrugator supercilii (Augenbrauenrunzler) ist ein schmaler, spitz zulaufender Muskel, der unmittelbar über der Augenhöhle, vom *stratum externum* des *Orbicularis palpebrarum* bedeckt liegt. Er entspringt vom innren Ende des *Arcus superciliaris,* und geht unter dem *Orbicularis palpebr.* nach aufsen zur Haut der Augenbrauen.

Topographie. — An seiner äufsern Fläche: *M. pyramidalis nasi, frontalis* und *orbicularis palpebrarum;* an seiner innren Fläche: *A., V.* und *N. supraorbitalis.*

Tensor tarsi Horneri *s. M. sacci lacrymalis* (Thränensackmuskel) ist ein dünnes, plattes Muskelbündel von ungefähr 3‴ Breite und 6‴ Länge. Um ihn darzustellen, müssen die Augenlider vom Auge losgetrennt und über die Nase, jedoch ohne das *Ligam. palpebrale internum* zu verletzen, zurückgeschlagen werden, worauf man die halbmondförmige Falte der Bindehaut abträgt und das lockere Zellgewebe, womit der Muskel noch bedeckt ist, wegpräparirt. Er entspringt von der Orbitalfläche des Thränenbeins, läuft über den Thränensack und spaltet sich in zwei Schenkel, welche sich längs der Thränenkanäle bis zu den Thränenpunkten ansetzen.

Wirkung. — Der Augenlidtheil des *Orbicularis palpebrarum* wirkt beim unwillkührlichen Schliefsen der Lider, besonders des obern, dessen Krümmung beträchtlicher ist; in Verbindung mit dem Augenhöhlentheil schliefst er die Augenlidspalte, und zieht gleichzeitig von seinem festen Insertionspunkte aus die Haut und die Lider nach innen gegen die Nase. — Die beiden *Corrugat. supercilii* ziehen die Augenbrauen nach unten und innen, und erzeugen die vertikalen Runzeln der Stirn. — Der *Tensor tarsi* zieht die Enden der Thränenkanäle nach innen, so dafs die Thränenpunkte in die zur Aufnahme der Thränen geeignetste Stellung kommen; aufserdem dient er zur stärkern Annäherung der Lider gegen den Augapfel, wodurch der Thränensack zusammengedrückt wird. Horner kennt zwei Personen, welche vermittelst dieser Muskeln im Stande sind, die Augenlider so stark nach einwärts zu ziehen, dafs die Thränenpunkte im innren Augenwinkel versteckt zu liegen kommen.

3. Augenmuskeln.

Präparation. — Um die Augenhöhle zu öffnen, mufs Hirnschale und Gehirn entfernt, das Stirnbein am innren und äu-

fsern Ende des *Margo supraorbitalis* durchgesägt, und darauf die Decke der Augenhöhle mit dem Hammer eingeschlagen werden, was bei der Dünne des Augenhöhlentheils des Stirnbeins und der kleinen Flügel des Keilbeins leicht ausführbar ist. Nachdem alsdann durch einen kräftigen Schlag der Augenbrauntheil der Orbita nach vorn durchgestofsen und die Bruchstücke der Decke der Augenhöhle entfernt worden, liegt die Beinhaut der letztern (*Periorbita*) unverletzt bloſs und, wird auch diese fortgeschafft, so kommen sämmtliche Augenmuskeln zum Vorschein.

Fig. 66.

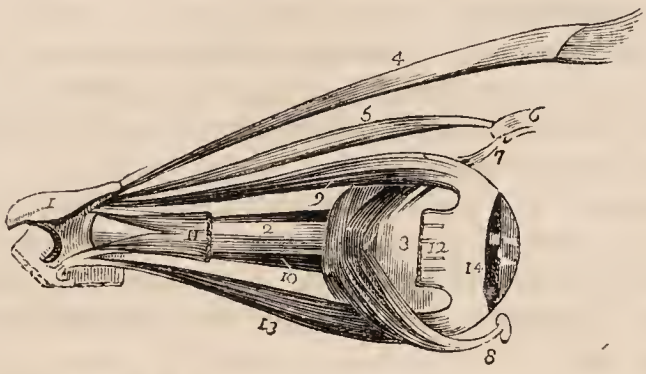

Levator palpebrae superioris (Aufheber des obern Augenlids) ist ein langer, dünner, vorn breiterer Muskel; er entspringt von der untern Fläche des kleinen Flügels des Keilbeins, vom obern Umfang des Sehlochs und von der sehnigen Scheide des Sehnerven, und setzt sich an den hintern Rand des obern Augenlidknorpels.

Topographie. — An seiner obern Fläche: *Nerv. trochlearis*, *A.* und *N. supraorbitalis*, Beinhaut der Augenhöhle, und

---

Fig. 66. Ansicht der Muskeln des rechten Augapfels, von der äufsern Seite aus. — 1. Das Stück des Keilbeins, welches das *Foramen rotundum* zunächst umgiebt. 2. Der durch letzteres tretende Sehnerv. 3. Der Augapfel. 4. *M. levator palpebrae superioris.* 5. *M. obliquus oculi superior;* 6. Die knorpelige Rolle, über welche seine, sich nach hinten schlagende Sehne (7.) hinwegläuft. 8. *M. obliquus oculi inferior;* der kleine, viereckige Knopf an seinem Ende ist das abgebrochene Knochenstück, von welchem er entspringt. 9. *M. rectus oculi superior.* 10. *M. rectus oculi internus*, durch den Sehnerven gröfstentheils verdeckt. 11. Das hintere Ende des *M. rectus oculi externus* mit seinen beiden, getrennt entspringenden Schenkeln; 12. Das vordere Ende dieses Muskels; der mittlere Theil desselben ist herausgeschnitten. 13. *M. rectus oculi inferior.* 14. *Tunica albuginea*, durch die sehnige Ausbreitung der vier geraden Augenmuskeln gebildet.

im vordern Umfang die äufsere Augenlidplatte; an seiner untern Fläche: *M. rectus oculi superior* und der Augapfel.

Rectus superior *s. attollens oculi* (oberer gerader Augenmuskel) entspringt vom Rande des Sehlochs und von der sehnigen Scheide des Sehnerven, und setzt sich an die obere Fläche des Augapfels.

Topographie. — An seiner obern Fläche: *Musc. levator palpebrae;* an seiner untern Fläche: *N. opticus, A.* und *N. nasalis,* mit Zwischenlage des Fettpolsters der Augenhöhle, und nach vorn zu die zurücklaufende Sehne des *M. obliquus oculi sup.,* welche ihn vom Augapfel trennt.

Rectus inferior *s. deprimens oculi* (unterer gerader Augenmuskel) entspringt gemeinschaftlich mit den folgenden beiden Muskeln von einem sehnigen Bande am untern Rande des Sehlochs und von der Scheide des Sehnerven, und setzt sich an die untere Fläche des Augapfels.

Topographie. — An seiner obern Fläche: *Nerv. opticus, Ramus inferior* des *N. oculomotorius,* das Fettpolster der Augenhöhle und die untere Fläche des Augapfels; an seiner untern Fläche: die Beinhaut des Bodens der Augenhöhle und der *M. obliquus oculi inf.*

Rectus internus *s. adductor oculi* (innrer gerader Augenmuskel) entspringt von dem gemeinschaftlichen Bande und von der Scheide des Sehnerven, und setzt sich an die innre Fläche des Augapfels.

Topographie. — An seiner innren Fläche: *Nerv. opticus,* das Fettpolster der Augenhöhle und der Augapfel; an seiner äufsern Fläche: die Beinhaut der Augenhöhle; und an seinem obern Rande: *A.* und *V. ethmoidalis ant.* und *post., N. nasalis* und *supratrochlearis.*

Rectus externus *s. abducens oculi* (äufserer gerader Augenmuskel) entspringt mit zwei getrennten Schenkeln, mit dem einen von dem gemeinschaftlichen Bande, mit dem andren neben dem *Rectus superior* vom obern Rande des Sehlochs, zwischen beiden eine Spalte lassend, welche dem *N. nasalis, oculomotorius* und *abducens* zum Durchgange dient, und setzt sich an die äufsere Fläche des Augapfels.

Topographie. — An seiner innren Fläche: *N. oculomotorius, nasalis, abducens, opticus, ganglion* und *Nerv. ciliar., A.* und *V. ophthalmic.,* Fettpolster der Augenhöhle, *M. obliquus oculi inf.* und der Augapfel; an seiner äufsern Fläche: die Beinhaut der Augenhöhle; und an seinem obern Rande: *A., V.* und *N. lacrymalis* und die Thränendrüse.

Die *Mm. recti oculi* bieten mehrere, allen viereu gemeinsame Charaktere dar; sie sind alle dünn, von der Form eines gleichschenkligen Dreiecks, und setzen sich sämmtlich ungefähr zwei Linien

vom Hornhautrand entfernt an der *Sclerotica* fest. Nur in der Dicke und Länge weichen sie von einander ab; der *Rectus internus* nämlich ist von allen der dickste und kürzeste, der *Rectus externus* der längste, und der *Rectus superior* der dünnste. — Die Ansatzstellen dieser vier Muskeln vereinigen sich zu einer Sehnenschicht, die über den Augapfel bis zum Hornhautrande fortgeht, und *Tunica albuginea* genannt wird.

Obliquus superior *s. trochlearis* (oberer schiefer Augenmuskel, oder Rollmuskel) entspringt vom innren obern Rande des Sehlochs und von der sehnigen Scheide des Sehnerven, geht nach vorn in eine dünne Sehne über, welche durch eine an der *Fovea* oder *Spina trochlearis* des Stirnbeins befindliche faserknorpelige Rolle (*Trochlea*) hindurchläuft, und sich dann unterhalb des *Rectus superior* zum äufsern und hintern Umfang des Augapfels zurückschlägt, und setzt sich an die *Sclerotica*, unfern der Stelle, wo diese vom Sehnerven durchbohrt wird. Von da an, wo die Sehne durch die Rolle hindurchgeht, ist sie von einer Synovialscheide umgeben.

Topographie. — An seiner obern Fläche: *N. trochlearis* und *supratrochlearis* und die Beinhaut der Augenhöhle; an seiner untern Fläche: das Fettpolster der Augenhöhle, der obere Rand des *M. rectus internus* und die mit diesem in Verbindung stehenden Gefäfse und Nerven.

Obliquus inferior (unterer schiefer Augenmuskel) entspringt vom *Margo infraorbitalis*, dicht neben der *Fossa lacrymalis*, läuft unter dem *Rectus inferior* nach hinten und aufsen, und setzt sich an den äufsern hintern Umfang des Augapfels, ungefähr 2‴ von der Eintrittsstelle des Sehnerven entfernt.

Topographie. — An seiner obern Fläche: *M. rectus oculi inf.* und der Augapfel; an seiner untern Fläche: die Beinhaut des Bodens der Augenhöhle und *M. rectus oculi ext.*

Wirkung. — Der *Levator palpebrae* hebt das obere Augenlid in die Höhe. — Die vier *Recti oculi* rollen, wenn sie einzeln wirken, den Augenapfel in einer der vier Richtungen: aufwärts, abwärts, einwärts, auswärts; wirken sie paarweis, so bringen sie den Augapfel in eine der Diagonalrichtungen: nach oben und innen, nach oben und aufsen, nach unten und innen, nach unten und aufsen; wirken alle vier zugleich, so ziehen sie den Augapfel gerade nach hinten in die Augenhöhle zurück. — Der *obliquus superior* rollt, wenn er allein wirkt, den hintern Theil des Augapfels nach innen und oben, und richtet daher die Pupille nach aufsen und unten. Der *Obliquus inferior* rollt, wenn er allein wirkt, den hintern Theil des Augapfels nach unten und aufsen, und wendet die Pupille nach innen und oben. Wirken beide *Obliqui* zugleich, so treiben sie den Augapfel nach vorn, und geben der Pupille eine Stellung, bei der sie das gröfste Gesichtsfeld bekömmt.

4. Nasenmuskeln.

Pyramidalis nasi *s. procerus* (Pyramidenmuskel der Nase) ist ein kleiner pyramidaler Muskelstreif, welcher, vom *Occipito-frontalis* abgehend, bis zur Mitte des Nasenrückens herabsteigt und sich in die Aponeurose des *Compressor nasi* verliert.

Topographie. — An seiner obern Fläche: die *Cutis;* an seiner untern Fläche: die Beinhaut der Nasenknochen. Sein äufserer Rand gränzt am *M. orbicularis palpebrarum*, sein innrer an dem gleichnamigen Muskel der andren Seite, von ihm durch einen schmalen Zwischenraum getrennt.

Compressor nasi *s. triangularis* (Zusammendrücker der Nase) ist ein dünner, dreieckiger Muskel, der mit seiner Spitze in der *Fossa canina* des Oberkiefers entspringend, als dünne Aponeurose über die Seitenwand der Nase gegen den Rücken derselben hinläuft, und daselbst mit dem gleichnamigen Muskel der andren Seite zusammenfliefst.

Topographie. — An seiner äufsern Fläche: *M. levator labii superioris proprius, levator labii superioris alaeque nasi* und die *Cutis;* an seiner innren Fläche: das Oberkiefer- und Nasenbein und die seitlichen Nasenknorpel.

Wirkung. — Der *Pyramidalis nasi* unterstützt die Wirkung des *Occipito-frontalis*, auch zieht er das innre Ende der Augenbrauen nach unten, und fixirt die Aponeurose des *Compressor nasi.* — Die *Compressores nasi* scheinen eher die Nase auszudehnen, als sie zusammenzudrücken; darauf deutet der verengte Zustand der Nasenlöcher bei der Lähmung dieser Muskeln in den letzten Lebensmomenten oder in Folge eines Drucks aufs Gehirn.

5. Oberlippenmuskeln.

Orbicularis s. sphincter oris (Ring- oder Schliefsmuskel des Mundes) umgiebt den Mund als ein vollständiger Ring, und hat daher weder Ursprung, noch Ansatz. Er liegt zwischen der äufsern Haut und der Schleimhaut der Lippen, und besteht aus concentrischen Fasern, an welchen man eine oberflächliche und eine tiefere Schicht unterscheidet, von denen die erstere mit dem *Buccinator* und den übrigen, zum Mundwinkel gehenden Muskeln zusammenhängt, die letztere durch vier kleine Muskelbündel, *Mm. incisivi,* 2 *inferiores* und 2 *superiores,* an die *Juga alveolaria* der äufsern Schneidezähne angeheftet ist. — Von der oberhalb der Mundspalte gelegenen Partie dieses Muskels steigt ein dünnes Bündel (*Depressor septi mobilis narium s. nasalis labii superioris*) zum untern Rand der Nasenscheidewand herauf.

Topographie. — An seiner äufsern Fläche: die Lippenhaut, mit welcher er innig verwachsen ist; an seiner innren

Fläche: die Schleimhaut des Mundes, und zwischen beiden die *Glandulae labiales* und *Art. coronariae labii.* Sein äufserer ringförmiger Rand hängt mit den zahlreichen Lippenmuskeln, sein innrer mit der Schleimhaut der Mundspalte zusammen.

Levator labii superioris alaeque nasi (Aufheber der Oberlippe und des Nasenflügels) ist ein dünner, dreieckiger Muskel; er entspringt an der Nasenwurzel, steigt über die Seitenwand der Nase, allmälig breiter werdend, herab, und setzt sich mit einer Portion an die Haut des Nasenflügels, mit einer zweiten an die der Oberlippe.

Topographie. — An seiner äufsern Fläche: ein Theil des *M. orbicularis palpebrarum, A. maxillaris ext.* und die *Cutis;* an seiner innren Fläche: *M. compressor nasi* und *Cartilago alae nasi.*

Levator labii superioris proprius (eigner Aufheber der Oberlippe) ist ein breiter, viereckiger Muskel, der am *Margo infraorbitalis* entspringt, und sich am seitlichen Theil der Oberlippe ansetzt.

Topographie. — An seiner äufsern Fläche: Das untere Segment des *M. orbicularis palpebr., A maxillaris ext.* und die *Cutis;* an seiner innren Fläche: die Ursprünge der *Mm. compressor nasi* und *levator anguli oris,* und *A.* nebst *N. infraorbitalis.*

Levator anguli oris (Aufheber des Mundwinkels) entspringt in der *Fossa canina,* und setzt sich, abwärts steigend, am Mundwinkel fest, indem seine Fasern mit denen des *Orbicularis oris,* der *Zygomatici* und des *Depressor anguli oris* verschmelzen.

Topographie. — An seiner äufsern Fläche: *M. levator labii superioris proprius,* Aeste der *A.* und des *N. infraorbitalis, M. zygomaticus minor,* und nach unten zu die *Cutis;* an seiner innren Fläche: das Oberkieferbein und *M. buccinator.*

Zygomaticus major (gröfserer Jochbeinmuskel) ist ein länglicher dünner Muskel; er entspringt an der äufsern Fläche des Jochbeins, und steigt schräg zum Mundwinkel herab, mit dessen übrigen Muskeln er zusammenfliefst.

Zygomaticus minor (kleinerer Jochbeinmuskel) hat denselben Verlauf, wie der vorige Muskel, liegt jedoch weiter nach vorn, und hängt unten mit dem *Levator labii superioris proprius* zusammen. Nicht selten fehlt er ganz.

Topographie. — Der *Zygomaticus major* liegt mit seiner äufsern Fläche nach oben an dem untern Segment des *M. orbicularis palpebr.* und im weitern Verlauf an dem Fettpolster und der Haut der Wange; mit seiner innren Fläche an dem Jochbein, dem *M. masseter* und *buccinator,* und der *A.* nebst *V. maxillaris ext.* — Der *Zygomaticus minor,* welcher vor dem

major liegt, steht mit dem *M. masseter* in keiner Berührung, ruht dagegen nach unten auf dem *M. levator anguli oris.*

Depressor alae nasi (Niederzieher des Nasenflügels) wird sichtbar, wenn die Oberlippe aufwärts geschlagen und ihre Schleimhaut abgetragen wird. Er besteht aus einem kleinen, zur Seite des Lippenbändchens liegenden, ovalen Muskelbündel, das in der *Fossa incisiva* entspringt und, aufwärts steigend, sich am Nasenflügel und an der Oberlippe festsetzt.

Topographie. — An seiner äufsern Fläche: die Mundschleimhaut, und die *Mm. orbicularis oris* und *levator labii super. alaeq. nasi;* an seiner innren Fläche: das Oberkieferbein.

Wirkung. — Der *Orbicularis oris* schliefst, in Folge seines Zusammenhangs mit Fasern des *Buccinator*, die Lippen zu einer geraden Querspalte; wirkt er allein, was beim gewaltsamen Schliefsen des Mundes geschieht, so spitzt er den Mund und zieht die Lippenhaut, mit welcher er sehr innig verbunden ist, in Runzeln. — Der *Levator labii superioris alaeque nasi* hebt die Oberlippe nebst dem Nasenflügel in die Höhe, und macht dadurch das Nasenloch weiter. — Der *Depressor alae nasi* ist der Antagonist des vorigen Muskels; er zieht die Oberlippe und den Nasenflügel nach unten, und verengert die Nasenöffnung. — Der *Levator labii superioris proprius* hebt die Oberlippe allein; wirkt nur einer, so zieht er dieselbe zugleich ein wenig nach aufsen. — Der *Levator anguli oris* hebt den Mundwinkel und zieht ihn nach innen, während die *Zygomatici* ihn nach oben und aufsen ziehen, was z. B. beim Lachen der Fall ist.

6. Unterlippenmuskeln.

Präparation. — Um die Unterlippenmuskeln blofs zu legen, wird der oben angegebene Längsschnitt durch die Mitte der Unterlippe bis zum Kinn fortgesetzt. Vom untern Ende desselben wird ein zweiter Schnitt längs der *Basis* des Unterkiefers bis zum Winkel desselben, und von hier aus ein dritter senkrecht aufwärts bis zum äufsern Gehörgang geführt. An der auf diese Weise von Schnitten umgränzten Fläche wird die Haut nebst der *Fascia superficialis* sorgfältig abpräparirt.

Depressor labii inferioris *s. quadratus menti* (Herabzieher der Unterlippe) entspringt vom untern Rand des Unterkiefers neben der *Crista mentalis externa*, steigt schräg nach oben und innen, und setzt sich am *Orbicularis oris* und der Haut der Unterlippe fest.

Topographie. — An seiner äufsern Fläche: ein Theil des *M. depressor anguli oris* und die Haut des Kinns, mit welcher der Muskel genau zusammenhängt; an seiner innren Fläche:

M. levator labii inf., *Glandulae labiales* und die Schleimhaut der Unterlippe, und *A.* nebst *N. mentalis.*

Depressor anguli oris *s. triangularis menti* (Herabzieher des Mundwinkels) ist ein platter, dreieckiger Muskel, der mit seiner breitern Basis von der *Linea obliqua externa* des Unterkiefers entspringt, und sich mit seiner Spitze an dem Mundwinkel ansetzt, daselbst mit dem *Levator anguli oris* und *Zygomaticus major* verschmelzend.

Topographie. — An seiner äufsern Fläche: die *Cutis;* an seiner innren Fläche: *Mm. depressor labii inf., platysma myoid.* und *buccinator,* und Aeste der *A.* und des *N. mentalis.*

Levator menti *s. levator labii inferioris* (Aufheber des Kinns) ist ein kurzes Muskelbündel, das in einer Vertiefung neben dem *Jugum alveolare* des zweiten untern Schneidezahns entspringt und, abwärts steigend, sich an der Haut des Kinns ansetzt. — Er steht mit der Mundschleimhaut, dem gleichnamigen Muskel der andren Seite und dem *M. depressor labii inf.* in Berührung.

Wirkung. — Der *Depressor labii inferioris* zieht die Unterlippe nach unten, aber zugleich auch etwas nach aufsen. — Der *Depressor anguli oris* zieht den Mundwinkel wegen der Divergenz seiner Fasern, entweder nach unten und innen, oder nach unten und aufsen, und ist besonders beim Ausdruck des Schmerzes wirksam; wirkt er gemeinschaftlich mit dem *Levator anguli oris* und *Zygomaticus major,* so zieht er den Mundwinkel gerade nach hinten. — Der *Levator menti* bewirkt das Heben und Senken der Haut des Kinns.

7. Kiefermuskeln.

Präparation. — Der *Masseter* wird schon durch das frühere Präparationsverfahren bloſsgelegt. — Um den *Temporalis* sichtbar zu machen, wird ein Schnitt längs des obern Randes des Jochbogens geführt, und dadurch die *Fascia temporalis* von ihrer Insertionsstelle losgetrennt; darauf wird der Jochbogen an beiden Enden durchgesägt und nebst dem, von ihm entspringenden *Masseter,* nachdem dieser vom Aste und Winkel des Unterkiefers losgelöst worden, abwärts gezogen. Wird nunmehr die *Fascia temporalis* auch von ihren übrigen Anheftungsstellen losgetrennt, so liegt der *M. temporalis* vollständig frei. — Sägt man den *Processus coronoideus* an seiner Basis durch, und schlägt ihn nebst dem aus der Schläfengrube lospräparirten *M. temporalis* nach oben, so erhält man eine Ansicht vom *Buccinator* und vom *Pterygoideus externus.* — Wird hierauf letzterer Muskel losgelöst, der Ast des Unterkiefers in seinem untern Drittel durchgesägt,

und nach Ausschälung des *Condylus* aus der Gelenkhöhle, entfernt, so wird der *Pterygoideus internus* sichtbar.

Masseter (Kaumuskel; von μασσάομαι kauen) ist ein kurzer, dicker, theils sehniger, theils fleischiger Muskel von fast viereckiger Gestalt, der aus zwei Schichten, einer oberflächlichen und einer tiefen besteht. Die oberflächliche Schicht entspringt als starke Aponeurose vom *Tuber* des Oberkiefers und vom untern Rande des Wangenbeins und Jochbogens, läuft abwärts und etwas rückwärts, und setzt sich an die äufsere Fläche des Astes und Winkels des Unterkiefers. Die tiefe Schicht entspringt von der hintern Fläche des Jochbogens, läuft abwärts und etwas nach vorn, und setzt sich an die äufsere Fläche der obern Hälfte des Astes des Unterkiefers.

Topographie. — An seiner äufsern Fläche: *M. zygomat. maj.* und *risorius Santorini*, Ohrspeicheldrüse und *Ductus Stenonianus*, *A. transversa faciei*, *Pes anserinus* und die *Cutis;* an seiner innren Fläche: *M. temporalis* und *buccinator*, letzterer durch ein dickes Fettpolster von ihm getrennt, und der Ast des Unterkiefers. An seinem hintern Rande: die Ohrspeicheldrüse; an seinem vordern: *A.* und *V. maxillaris ext.*

Temporalis (Schläfenmuskel) ist ein breiter, strahlenförmiger Muskel, der sich über einen grofsen Theil der Seitengegend des Schädels erstreckt und die Schläfengrube ausfüllt. Ueber ihn hinweg läuft die *Fascia temporalis*, eine sehr feste Sehnenhaut, die nach oben zu längs der ganzen, vom *Proc. zygomaticus* des Stirnbeins bis zum *Proc. mastoideus* des Schläfenbeins sich erstreckenden *Linea semicircularis*, nach unten zu am obern Rand des Jochbogens angeheftet ist. Er entspringt theils sehnig von der *Linea semicircularis*, theils fleischig von der *Fascia temporalis*, dem *Planum semicirculare* und der Schläfengrube; indem sämmtliche Fasern convergirend herabsteigen, vereinigen sie sich zu einer starken, kurzen Sehne, welche sich an der Spitze des *Proc. coronoideus* und zum Theil auch noch an seiner innern Fläche ansetzt.

Topographie. — An seiner äufsern Fläche: die *Fascia temporalis*, welche ihn von den *Mm. attollens* und *attrahens auriculae* trennt, *A.*, *V.* und *N. temporalis*, der Jochbogen und *M. masseter;* an seiner innren Fläche: die die Schläfengrube bildenden Knochen, *M. pterygoideus ext.*, ein Theil des *M. buccinator* und *A. maxillar. ext.* mit ihren tiefen Temporalästen.

Buccinator (Backen- oder Trompetermuskel; von *buccina*, Trompete) entspringt nach oben vom *Proc. alveolaris* des Oberkiefers, nach unten von dem hintern, bis zum zweiten Backenzahne reichenden Theile der *Linea obliqua externa* des Unterkiefers, und nach hinten von dem *Ligam. pterygo-maxillare* (einer, zwischen *Hamulus pterygoideus* und dem hintern Ende der *Li-*

nea obliqua interna hingespannten Bandmasse, welche eine Verbindung zwischen *Buccinator* und *Constrictor pharyngis superior* bewirkt). Sämmtliche Fasern convergiren gegen den Mundwinkel hin, wo sie dergestalt mit einander kreuzen, dafs die obern in den Unterlippentheil des *Orbicularis oris*, die untern dagegen in den Oberlippentheil desselben übergehen.

Topographie. — An seiner äufsern Fläche: nach hinten ein grofser Fettklumpen, durch den er vom Ast des Unterkiefers, dem *M. temporalis* und *masseter* getrennt wird, nach vorn die *Mm. risorius Santorini, zygomatici, levator anguli oris* und *depressor anguli oris*, ferner ein Theil des *Ductus Stenonianus*, welcher den Muskel in der Gegend des dritten obern Backenzahns durchbohrt, die *A. transversa faciei*, Aeste des *N. facialis* und *buccinatorius*, und *A.* nebst *V. maxillaris ext.*; an seiner innren Fläche: *Glandulae buccales* und die Mundschleimhaut.

Pterygoideus externus (äufserer Flügelmuskel), ein kurzer und dicker Muskel, der am Ursprung breiter ist, als am Ansatze. Er entspringt mit zwei Köpfen, mit dem einen von der *Crista pterygoidea* des grofsen Flügels des Keilbeins, mit dem andren von der *Lamina externa* des *Proc. pterygoideus* des Keilbeins und dem *Proc. pyramidalis* des Gaumenbeins, verläuft nach hinten und aufsen, und setzt sich an den Hals und die *Fibrocartilago interarticularis* des Unterkiefers.

Topographie. — An seiner äufsern Fläche: der Ast des Unterkiefers, *M. temporalis* und die *A. maxillar. int.*; an seiner innren Fläche: *M. pterygoid. int.* und *N. maxillar. inf.*; und an seinem obern Rande: *Rr. musculares* des *N. maxillar. inf.* Zwischen den beiden Köpfen dieses Muskels geht die *Art. maxillaris int.* hindurch, und an seinem untern Insertionsende wird derselbe vom *N. buccinatorius* durchbohrt.

Pterygoideus internus (innrer Flügelmuskel), ein dicker, viereckiger Muskel, entspringt aus der *Fossa pterygoidea*, steigt schräg nach hinten herab, und setzt sich an die innre Fläche des Astes und Winkels des Unterkiefers. — Wegen seiner Aehnlichkeit in Gestalt und Verlauf mit dem *Masseter*, hat dieser Muskel von Winslow den Namen *Masseter internus* erhalten.

Topographie. — An seiner äufsern Fläche: *M. pterygoid. ext.*, *N. maxillar. inf.* nebst seinen Aesten, *A. maxillar. int.* nebst ihren Aesten, *Lig. laterale int.* des Kiefergelenks und der Ast des Unterkiefers; an seiner innren Fläche: *M. tensor veli palatini* und *constrictor pharyngis sup.* nebst seiner Fascie; und an seinem hintern Rande: die Ohrspeicheldrüse.

Wirkung. — Die Kiefermuskeln spielen beim Kauen eine wichtige Rolle. Der *Buccinator*, welcher die Mundhöhle seitlich begränzt, hält, in Gemeinschaft mit der Zunge, die Speisen

beim Zerkleinern zwischen den Zähnen fest, und bewirkt aufserdem, durch seinen Zusammenhang mit dem *Constrictor pharyn-*

Fig. 67.

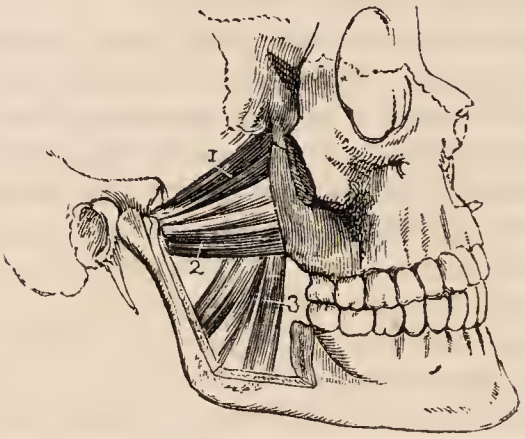

gis superior, eine Verengerung des Schlundkopfs von vorn nach hinten, was beim Schlingen sehr zu Statten kömmt. — *Temporalis*, *Masseter* und *Pterygoideus internus* zerstampfen die Speisen, indem sie den Unterkiefer kräftig gegen den Oberkiefer heranziehen; die beiden letztern Muskeln unterstützen auch die Wirkung des *Pterygoideus externus* beim Zermahlen der Speisen, indem sie durch ihre schiefe Richtung den Unterkiefer an dem Oberkiefer nach vorn hinschieben, worauf derselbe durch die tiefe Schicht des *Masseter* und die hintern Fasern des *Temporalis* wieder nach hinten gezogen wird. Wirken alle diese Muskeln der Reihe nach, so erzeugen sie eine kreisförmige Bewegung zwischen beiden Zahnreihen, welche, in Verbindung mit der geraden Bewegung der einen gegen die andre, das eigentliche Kauen der Speisen bildet.

8. Ohrmuskeln.

Präparation. — Um die Ohrmuskeln bloſszulegen, muſs ein viereckiges Stück aus der Haut im ganzen Umfange des äu-

---

Fig. 67. Die beiden *Mm. pterygoidei*, welche dadurch freigelegt wurden, daſs man den *Arcus zygomaticus* und einen groſsen Theil des *Ramus maxillae inferioris* entfernte. — 1. Die obere, vom groſsen Keilbeinflügel entspringende Portion des *Pterygoideus externus;* 2. Die untere, vorzüglich vom flügelförmigen Fortsatze entspringende Portion desselben. 3. *M. pterygoideus internus.*

fsern Ohrs entfernt werden, und zwar mit grofser Behutsamkeit, um die sehr dünnen Muskeln nicht zugleich mit der *Fascia superficialis* abzutragen.

Attollens auriculae *s. auricularis superior* (Aufhebemuskel des Ohrs), von allen dreien der gröfste, ist ein dünner, fast dreieckiger Muskel, der mit seinem obern breiten Ende in der Schläfengegend von der *Linea semicircularis* entspringt, und sich mit seinem untern schmalen Ende an der obern Fläche des Ohrknorpels ansetzt.

Topographie. — An seiner äufsern Fläche: Die *Cutis;* an der innren: die *Fascia temporalis.*

Attrahens auriculae *s. auricularis anterior* (Anzieher des Ohrs) entspringt von der *Fascia temporalis,* und setzt sich, über *Art. temporalis anterior* und *posterior* nach hinten fortlaufend, an das vordere Ende der Ohrleiste.

Topographie. — An seiner äufsern Fläche: Die *Cutis;* an der innren: die *Fascia temporalis* und *Art.* nebst *V. temporalis.*

Retrahens auriculae *s. auricularis posterior* (Rückwärtszieher des Ohrs) besteht aus drei oder vier Bündeln, die an der *Pars mastoidea* entspringen und, horizontal nach vorn gehend, sich an der hintern Fläche der Ohrmuschel ansetzen.

Topographie. — An seiner äufsern Fläche: die *Cutis;* an der innren: *Pars mastoidea* des Schläfenbeins.

Wirkung. — Die Ohrmuskeln sind beim Menschen nur wenig thätig, während die analogen Muskeln bei den Thieren wichtige Verrichtungen haben. Uebrigens ist ihre Wirkung hinreichend in ihrem Namen ausgedrückt.

B. Muskeln des Halses.

Dieselben zerfallen, nach ihrer Lage und Verrichtung, in folgende acht natürliche Gruppen:

1. Oberflächliche Halsmuskeln;
2. Herabzieher des Zungenbeins und Kehlkopfs;
3. Heraufzieher des Zungenbeins und Kehlkopfs;
4. Zungenmuskeln;
5. Muskeln des Schlundkopfs;
6. Muskeln des Gaumensegels;
7. Tiefe Halsmuskeln;
8. Muskeln des Kehlkopfs.

Die einzelnen Muskeln, aus denen eine jede dieser Gruppen besteht, heifsen:

1. Oberflächliche Halsmuskeln.
Platysma myoides;
Sterno-cleido-mastoideus.

2. Herabzieher des Zungenbeins und Kehlkopfs.
Sterno-hyoideus;
Sterno-thyreoideus;
Thyreo-hyoideus;
Omo-hyoideus.

3. Heraufzieher des Zungenbeins und Kehlkopfs.
Digastricus;
Stylo-hyoideus;
Mylo-hyoideus;
Genio-hyoideus;
Genio-hyo-glossus.

4. Zungenmuskeln.
Genio-hyo-glossus;
Hyo-glossus;
Lingualis;
Stylo-glossus;
Palato-glossus.

5. Muskeln des Schlundkopfs.
Constrictor pharyngis inferior;
Constrictor pharyngis medius;
Constrictor pharyngis superior;
Stylo-pharyngeus;
Palato-pharyngeus.

6. Muskeln des Gaumensegels.
Levator veli palatini;
Tensor veli palatini;
Azygos uvulae;
Palato-glossus;
Palato-pharyngeus.

7. Tiefe Halsmuskeln.
Rectus capitis anticus major;
Rectus capitis anticus minor;
Scalenus anticus;
Scalenus posticus;
Longus colli.

8. Muskeln des Kehlkopfs.
Crico-thyreoideus;
Crico-arytaenoideus posticus;
Crico-arytaenoideus lateralis;
Thyreo-arytaenoideus;
Arytaenoideus transversus;
Thyreoepiglotticus.

1. Oberflächliche Halsmuskeln.

Präparation. — Um die Halsmuskeln bloſszulegen, mache man zuvörderst längs der Mittellinie des Halses einen vertikalen Schnitt, der vom Kinn bis zum Brustbein herabreiche; von den beiden Endpunkten dieses Längsschnittes führe man hierauf nach der Seite des Halses hin zwei transversale, von denen der obere längs der *Basis* des Unterkiefers, quer über den *Proc. mastoideus* bis zur *Protuberantia externa* des Hinterhauptsbeins, der untere längs des Schlüsselbeins bis zum *Acromion* fortlaufe. Hierdurch erhält man einen, an drei Seiten von Schnitten umgränzten, viereckigen Hautlappen, den man nach hinten lospräparirt, worauf das äufsere Blatt der *Fascia superficialis cervicalis* und, nach Abtragung desselben, der *M. platysma myoides* zum Vorschein kömmt.

Platysma myoides (πλατύς breit, μῦς Muskel, εἶδος Gestalt, d. h. muskelähnliche Platte) *s. latissimus colli* (Hautmuskel des Halses) ist ein dünner, platter Muskel, der zwischen

den beiden Blättern der *Fascia cervicalis superficialis* eingeschlossen ist. Er entspringt in der Gegend des *M. pectoralis major* und des *deltoideus*, geht zur Seite des Halses schräg nach oben

Fig. 68.

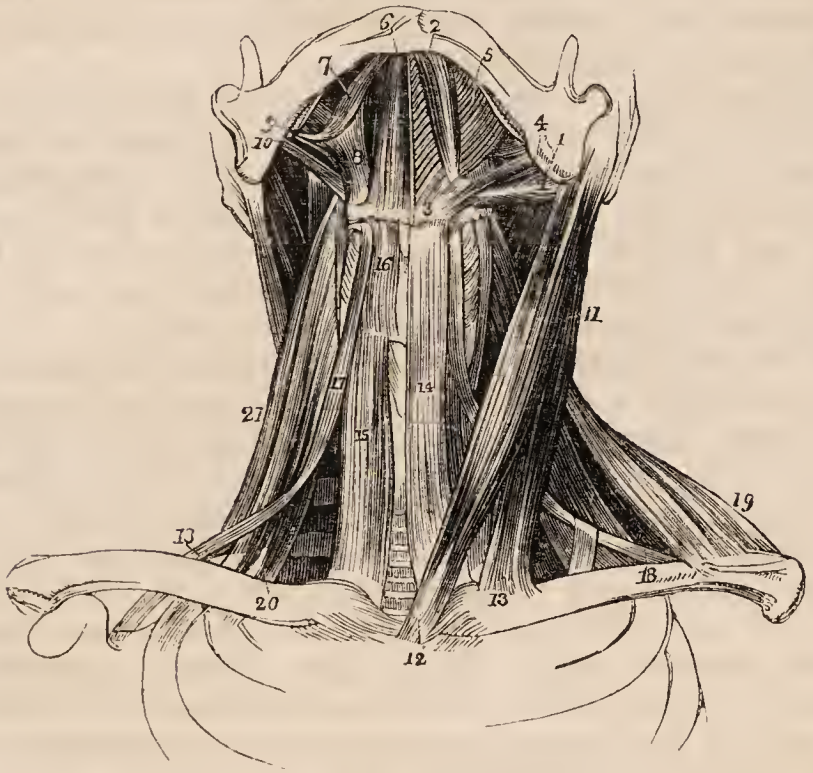

und innen, und setzt sich an der *Linea obliqua externa* des Unterkiefers, dem Mundwinkel und dem Unterzellgewebe der Ge-

---

Fig. 68. Ansicht der Halsmuskeln von vorn: auf der linken Seite sind die oberflächlichen, auf der rechten die tiefern dargestellt. — 1. Hinterer Bauch des *Digastricus maxillae inf.;* 2. Vorderer Bauch desselben, nebst der aponeurotischen, am Körper des Zungenbeins (3.) angehefteten Schlinge, durch welche seine Sehne hindurchgeht. 4. *M. stylohyoideus*, vom hintern Bauch des *Digastricus* durchbohrt. 5. *M. mylohyoideus.* 6. *M. geniohyoideus.* 7. Die Zunge. 8. *M. hyoglossus.* 9. *M. styloglossus.* 10. *M. stylopharyngeus.* 11. *M. sternocleidomastoideus;* 12. *Caput sternale;* 13. *Caput clavicutare* desselben. 14. *M. sternohyoideus.* 15. *M. sternothyreoideus* der rechten Seite. 16. *M. thyreohyoideus.* 17. Das Zungenbeinende des *M. omohyoideus;* 18, 18. Das Schulterblattende desselben; an der linken Seite sieht man den Fortsatz der *Fascia cervicalis profunda*, welcher die Sehne dieses Muskels nach unten zieht. 19. Clavicularlheil des *Trapezius.* 20. *M. scalenus anticus* der rechten Seite. 12. *M. scalenus posticus.*

sichtshaut fest, wobei seine vordersten Fasern, unterhalb des Kinns, in die des gleichnamigen Muskels der andren Seite übergehen, die mittlern mit dem *M. depressor anguli oris* und *depressor labii inferioris* verschmelzen, und die hintersten als eine dünne Muskelzacke, welche den Namen *Risorius Santorini* (Lachmuskel) erhalten hat, schräg von der Gegend der Ohrspeicheldrüse zum Mundwinkel heraufsteigen.

Topographie. — An seiner äufsern Fläche: die *Cutis*, mit welcher er nach unten innig, nach oben locker verbunden ist; an seiner innren Fläche: nach unten das Schlüsselbein nebst *M. pectoralis maj.* und *deltoideus*, nach hinten die *Ven. jugularis ext.* und *Fascia cervical. prof.*, und nach vorn die Ohrspeicheldrüse, *M. masseter*, *A.* und *V. maxillaris ext.*, *M. buccinator*, *depressor anguli oris* und *depressor labii inf.*

Sternocleidomastoideus (Kopfnicker) liegt zwischen den beiden Blättern der *Fascia cervicalis profunda*, und kömmt sogleich zum Vorschein, nachdem man den vorigen Muskel entfernt hat. Er entspringt, wie schon sein Name andeutet, mit zwei Köpfen, mit dem einen (*Caput sternale s. M. sternomastoideus*) rund und sehnigt vom *Manubrium* des Brustbeins, mit dem andren (*Caput claviculare s. M. cleidomastoideus;* von κλεῖς Schlüssel) breit und fleischig vom Sternalende des Schlüsselbeins, steigt, indem beide Anfangs getrennte Köpfe mit einander verschmelzen, schräg nach hinten in die Höhe, und setzt sich an den *Processus mastoideus* und die *Linea semicircularis superior* des Hinterhauptsbeins. —

Topographie. — An seiner äufsern Fläche: die *Cutis*, *M. platysma myoid.*, *V. jugular. ext.*, die oberflächlichen Aeste des *Plexus nervosus cervicalis* und das vordere Blatt der *Fascia cervicalis prof.* An seiner innren Fläche: das tiefe Blatt der *Fascia cervical. prof.;* das Brustbein-Schlüsselbeingelenk, der *M. sternohyoideus*, *sternothyreoideus*, *omohyoideus*, *scaleni*, *levator scapulae*, *splenii* und der hintere Bauch des *digastricus;* *N. phrenicus*, *A. transversa scapulae* und *transversa colli;* die tiefern Halsdrüsen, die Scheide der *Carot. commun.* und der *V. jugular. int.*, *R. descendens hypoglossi*, *Carotis ext.* und ihre hintern Aeste, der Anfang der *Carotis int.;* *Plexus nervosus cervicalis*, *N. vagus*, *N. accessorius Willisii*, *N. hypoglossus*, *N. sympathicus*, *N. facialis*, und *Parotis*. Auch wird der Muskel von der innren Fläche aus vom *N. accessorius Willisii* und von der *A. sternocleidomastoidea* durchbohrt. — Sein vorderer Rand bildet die hintere Gränze der an der vordern Seite des Halses befindlichen grofsen dreieckigen Vertiefung, *Trigonum cervicale anterius*, deren andre beide Gränzen nach oben vom untern Rande des Unterkiefers, nach vorn von der Mittellinie des Halses gebildet werden, und dient bei mehrern Operationen, namentlich bei der Un-

terbindung der *A. carotis commun.* und der *innominata*, ferner bei der Oesophagotomie als Leiter. Sein hinterer Rand bildet die vordere Gränze der hintern grofsen dreieckigen Vertiefung am Halse, *Trigonum cervicale posterius*, die nach hinten vom vordern Rande des *M. trapezius*, und nach unten von der *Clavicula* begränzt wird.

Wirkung. — Der *M. platysma myoides* spannt die Haut des Halses und ist die Ursache, dafs dieselbe bei alten Leuten nicht so welk wird, als es der Fall sein müfste, wenn ihre Ausdehnbarkeit lediglich Wirkung der Elasticität wäre. Ferner zieht er den Mundwinkel abwärts, und gehört daher zu den Depressoren des Unterkiefers; seine Querfasern ziehen den Mundwinkel nach aufsen und ein wenig nach oben. — Der *Sternocleidomastoideus* ist der grofse vordere Verbindungsmuskel zwischen Brustkasten und Kopf. Wirken beide zugleich, so beugen sie den Kopf gerade nach vorn; wirkt nur einer, so zieht er denselben schief abwärts nach seiner Seite, und dreht das Gesicht nach der entgegengesetzten. Sind die beiden Clavicularportionen überwiegend thätig, so entsteht jene feste und steife Haltung des Kopfes, wie sie beim Tragen grofser Lasten erforderlich ist.

2. Herabzieher des Zungenbeins und Kehlkopfs.

Präparation. — Um diese Muskelgruppe darzustellen, mufs die *Fascia cervicalis profunda* an der vordern Fläche des Halses zwischen beiden *Sternocleidomastoidei* entfernt werden; wird alsdann auch letzterer Muskel an seinem Ursprung losgelöst und zurückgeschlagen, so kömmt der *Omohyoideus* in seiner ganzen Länge zum Vorschein.

Sternohyoideus (Brust-Zungenbeinmuskel) ist ein dünner, bandähnlicher Muskel, der vom obern Theil der hintern Fläche des *Manubrium sterni* und der *Extremitas sternalis claviculae* entspringt, und sich am untern Rande des Körpers des Zungenbeins ansetzt. An ihrem Ursprung sind beide *Sternohyoidei* durch einen beträchtlichen Zwischenraum von einander getrennt; nach oben liegen sie, indem dieser allmälig schwindet, dicht neben einander.

Topographie. — An seiner äufsern Fläche: *Fascia cervicalis prof.*, *M. platysma myoid.* und *sternomastoideus;* an seiner innren Fläche: *M. sternothyreoideus* und *hyothyreoideus*, *Glandula thyreoidea* und *A. thyreoid. sup.*

Sternothyreoideus (Brust-Schildknorpelmuskel) ist breiter, als der *Sternohyoideus*, von welchem er bedeckt wird. Er entspringt von der hintern Fläche des *Manubrium sterni* und vom ersten Rippenknorpel, und setzt sich an die *Linea obliqua* der Seitenplatte der *Cartilago thyreoidea*. Beide *Sternothyreoidei*

stofsen mit ihren innren Rändern in der Mittellinie des Halses genau an einander.

Topographie. — An seiner äufsern Fläche: *M. sternohyoideus, omohyoideus* und *sternomastoideus;* an seiner innren Fläche: *Trachea* und *V. thyreoid. inf., Glandula thyreoidea,* der untere Theil des *Larynx,* die Scheide der *Carotis commun.* und *V. jugular. int., V. subclavia* und *innominata,* und auf der rechten Seite auch die *A. innominata.* Längs seines innren Randes verläuft die *V. thyreoid. media.*

Thyreohyoideus (Schild-Zungenbeinmuskel) ist als die Fortsetzung des *Sternothyreoideus* nach oben zu betrachten. Er entspringt von der *Linea obliqua* der *Cartilago thyreoidea,* und setzt sich an den untern Rand des Körpers und des grofsen Horns des Zungenbeins.

Topographie. — An seiner äufsern Fläche: *M. sternohyoideus* und *omohyoideus;* an seiner innren Fläche: die Seitenplatte der *Cartilago thyreoidea,* die *Membrana thyreohyoidea* und *A.* nebst *N. laryng. sup.*

Omohyoideus (Schulter-Zungenbeinmuskel; von ὦμος Schulter) ist ein schmaler, zweibäuchiger Muskel, welcher vom Schulterblatt bis zum Zungenbein schräg über den Hals wegläuft; seine Zwischensehne kreuzt sich mit dem sie bedeckenden *Sternocleidomastoideus,* und wird durch einen, sich an ihren innren Rand anheftenden Fortsatz der *Fascia cervicalis profunda* stumpfwinkelig eingebogen. Er entspringt mit seinem untern Bauche vom obern Rande des Schulterblatts und vom *Ligam. transversum scapulae,* und setzt sich mit seinem obern Bauche an das äufsere Ende des untern Randes des Körpers des Zungenbeins.

Topographie. — An seiner äufsern Fläche: *M. trapezius, M. subclavius* und *Clavicula, Fascia cervicalis prof.* und *M. platysma myoid., M. sternocleidomastoideus* und die *Cutis;* an seiner innren Fläche: *Plexus brachialis, Mm. scaleni, N. phrenicus,* die Scheide der *Carot. commun.* und der *V. jugular.,* der *R. descendens* des *N. hypoglossus, M. sternothyreoideus* und *thyreohyoideus.* Sein unterer Bauch theilt das *Trigonum cervicale posterius* in zwei Dreiecke, — ein oberes, *Trigonum occipitale,* und ein unteres, *Trigonum supraclaviculare;* letzteres enthält die *V. subclavia* und den *Plexus brachialis,* und wird nach vorn vom hintern Rande des *Cleidomastoideus,* nach unten von der *Clavicula* begränzt. Sein oberer Bauch theilt auf gleiche Weise das *Trigonum cervicale anterius* in zwei Dreiecke, in ein unteres, *Trigonum caroticum inferius,* dessen andre beide Gränzen vorn von der Mittellinie des Halses, hinten vom vordern Rande des *M. sternomastoideus* gebildet werden, und in ein oberes, das durch den *M. digastricus maxillae inf.* wiederum in zwei Abtheilungen geschieden wird, von denen die

über demselben liegende *Trigonum submaxillare*, die unter demselben befindliche, nach hinten vom vordern Rand des *M. sternomastoideus*, nach unten vom obern Rand des *M. omohyoideus* begränzte, *Trigonum caroticum superius* genannt wird.

Wirkung. — Die vier Muskeln dieser Gruppe ziehen das Zungenbein und den Kehlkopf abwärts, und zwar die drei ersten gerade in der Mittellinie, der *Omohyoideus* dagegen nach der einen oder andren Seite hin. Auch spannt letzterer, durch seinen Zusammenhang mit der *Fascia cervicalis profunda*, denjenigen Theil dieser Membran, welcher in der untern Gegend des Halses zwischen beiden *Sternocleidomastoidei* liegt.

3. Heraufzieher des Zungenbeins.

Präparation. — Zu diesen Muskeln gelangt man am besten, wenn man ein ziemlich starkes Holzstück unter den Nakken unterschiebt, und den Kopf nach hinten zurückbeugt; da die *Cutis* bereits durch die frühern Schnitte losgelöst ist, so braucht man blofs das Zellgewebe und Fett wegzupräpariren, um die Muskeln frei daliegen zu sehen.

Digastricus *s. biventer maxillae inferioris* (zweibäuchiger Kiefermuskel; δίς doppelt, und γαστήρ Bauch) ist ein, an beiden Enden fleischiger, und in der Mitte sehniger Muskel, der dicht unter dem horizontalen Theil des Unterkiefers in querer Richtung verläuft. Er entspringt mit seinem längern hintern Bauche in der *Incisura mastoidea* und setzt sich mit dem vordern in der Vertiefung neben der *Spina mentalis interna* an. Sein mittlerer, sehniger Theil ist vermittelst einer aponeurotischen Schlinge, welche durch einen Schleimbeutel schlüpfrig gemacht wird, wie mit einer Rolle an dem Körper des Zungenbeins angeheftet. Eine breitere, mit dieser zusammenhängende aponeurotische Schicht verbindet die vordern Bäuche beider Muskeln und ist nach unten am Körper des Zungenbeins befestigt, weshalb sie den Namen *Fascia suprahyoidea* erhalten hat.

Topographie. — An seiner äufsern Fläche: *M. platysma myoid.*, *sternocleidomastoideus*, die vordern Fasern des *M. stylohyoideus*, die *Glandula parotis* und *submaxillaris*. An seiner innren Fläche: die hintern Fasern des *M. stylohyoideus*, der *M. hyoglossus*, *mylohyoideus*, *A. carotis ext.*, *A. lingualis* und *maxillaris ext.*, *A. carotis int.*, *V. jugularis* und *N. hypoglossus*. Mit seinen beiden Bäuchen bildet er die beiden untern Gränzen des *Trigonum submaxillare*, dessen obere Gränze vom horizontalen Theil des Unterkiefers gebildet wird, und das in seiner hintern Hälfte die *Glandula submaxillaris* und *A. maxillaris ext.* beherbergt.

Stylohyoideus (Griffel-Zungenbeinmuskel) läuft als klei-

ner, dünner Muskel dicht vor dem hintern Bauche des *Digastricus* herab, von dessen Zwischensehne er meistens durchbohrt wird. Er entspringt von der Mitte des *Processus styloideus*, und setzt sich an das Ende des Körpers des Zungenbeins.

Topographie. — An seiner äufsern Fläche: der hintere Bauch des *M. digastricus*, die *Glandula parotis* und *submaxillaris;* an seiner innren Fläche: dieselben Theile, wie am hintern Bauch des *Digastricus*.

Um von dem folgenden Muskel eine Ansicht zu gewinnen, müssen *Digastricus* und *Stylohyoideus* von ihrer Insertion am Unterkiefer und Zungenbein losgetrennt und zur Seite geschlagen werden.

Mylohyoideus (Kiefer-Zungenbeinmuskel) ist ein breiter, platter Muskel, der in Verbindung mit dem gleichnamigen Muskel der andren Seite die untere Wand oder den Boden der Mundhöhle bildet. Er entspringt von der *Linea obliqua interna* des Unterkiefers, und läuft schräg nach innen, indem er sich theils an den Körper des Zungenbeins ansetzt, theils durch seinen innren Rand mit dem entsprechenden Rande des gleichnamigen Muskels vermittelst eines sehnigen Streifens zusammenhängt.

Topographie. — An seiner äufsern oder untern Fläche: *M. platysma myoides, digastricus, Fascia suprahyoidea, Glandula submaxillaris* und *A. submentalis;* an seiner innren oder obern Fläche: *M. geniohyoideus, geniohyoglossus, hyoglossus, styloglossus, N. lingualis, N. hypoglossus, Ductus Whartonianus, Glandula submaxillaris* und die Schleimhaut des Bodens der Mundhöhle.

Wird der *Mylohyoideus* an seinem Ursprung und Ansatze losgelöst, und dann völlig abgetragen, so kommen die folgenden Muskeln zum Vorschein. Noch viel deutlicher aber wird deren Ansicht, wenn der Unterkiefer in einiger Entfernung von der *Crista mentalis externa* durchgesägt und nach aufsen gezogen, oder derselbe, wenn bereits sein Ast zur Präparation des *M. pterygoideus internus* quer durchgesägt worden, ganz und gar entfernt wird; gleichzeitig mufs die Zunge vermittelst eines Hakens aus dem Munde hervorgezogen werden.

Geniohyoideus (Kinn-Zungenbeinmuskel; *γένειον* Kinn) entspringt am Unterkiefer von einem kleinen Höcker der *Spina mentalis interna*, und setzt sich an die vordere Fläche des Körpers des Zungenbeins. Er erscheint als ein kleiner, dünner Muskel, der mit dem Rande des folgenden genau verbunden ist.

Topographie. — An seiner äufsern oder untern Fläche: *M. mylohyoideus;* an seiner innren oder obern Fläche: der untere Rand des *M. geniohyoglossus*.

Geniohyoglossus (Kinn-Zungenmuskel; *γλῶσσα* Zunge) ist ein dreieckiger Muskel, dessen spitzes Ende am Unterkiefer festsitzt, und dessen breiterer Theil sich fächerförmig in der Zunge

ausbreitet. Er entspringt dicht über der Ursprungsstelle des *Geniohyoideus* von dem zweiten kleinen Höcker der *Spina mentalis interna*, und setzt sich, breiter werdend, an der ganzen Länge der Zunge, von der Spitze bis zur Basis, ferner an dem Körper des Zungenbeins an.

Topographie. — An seiner innren Fläche: der gleichnamige Muskel der andren Seite; an seiner äufsern Fläche: *M. mylohyoideus, hyoglossus, styloglossus, lingualis, Glandula sublingualis, A. lingualis* und *N. hypoglossus*. An seinem obern Rande: die Schleimhaut des Bodens der Mundhöhle zur Seite des Zungenbändchens; an seinem untern Rande: *M. geniohyoideus*.

Wirkung. — Die Muskeln dieser Gruppe wirken auf das Zungenbein, wenn der Unterkiefer geschlossen ist, dagegen auf den letztern, wenn das Zungenbein nach unten gezogen, und durch die Depressoren des Zungenbeins und Kehlkopfs fixirt ist. Der *Geniohyoglossus* gehört seiner Wirkung nach mehr zu den Zungenmuskeln, diese kömmt daher erst bei der nächsten Gruppe ausführlicher zur Sprache.

4. Zungenmuskeln.

Die Präparation dieser Muskeln ist bereits mit bei der vorigen Gruppe geschehen, und es ist nichts weiter nöthig, als dieselben von einander zu trennen.

Geniohyoglossus, der erste dieser Muskeln, ist schon bei der vorigen Gruppe beschrieben worden.

Hyoglossus (Zungenbein-Zungenmuskel) ist ein viereckiger, platter Muskel, der vom Zungenbein entspringt, und sich am Seitentheile der Zunge zwischen *Styloglossus* und *Lingualis* ansetzt. Er besteht aus drei Bündeln, von denen das eine, *M. ceratoglossus* (κέρας Horn), längs des ganzen grofsen Horns des Zungenbeins entspringt und schräg nach vorn in die Höhe steigt, das zweite, *M. baseoglossus*, von der Basis des Zungenbeins abgeht und schräg nach hinten läuft, und das dritte, *M. chondroglossus* (χόνδρος Knorpel), vom kleinen Horn des Zungenbeins entspringt und zwischen den andren beiden Bündeln fortgeht. Der *Baseoglossus* wird vom *Ceratoglossus*, welchen er nach oben zum Theil bedeckt, durch die quere Portion des *Styloglossus* getrennt.

Topographie. — An seiner äufsern Fläche: *M. digastricus, stylohyoideus, styloglossus* und *mylohyoideus, N. lingualis, N. hypoglossus, Ductus Whartonianus* und *Glandula sublingualis;* an seiner innren Fläche: *M. constrictor pharyngis medius, lingualis, geniohyoglossus, A. lingualis* und *N. glossopharyngeus*.

Lingualis (Zungenmuskel) ist ein längliches Muskelbündel,

welches längs der ganzen untern Fläche der Zunge, von ihrer Basis, woselbst es am Zungenbein festsitzt, bis zu ihrer Spitze ver-

Fig. 69.

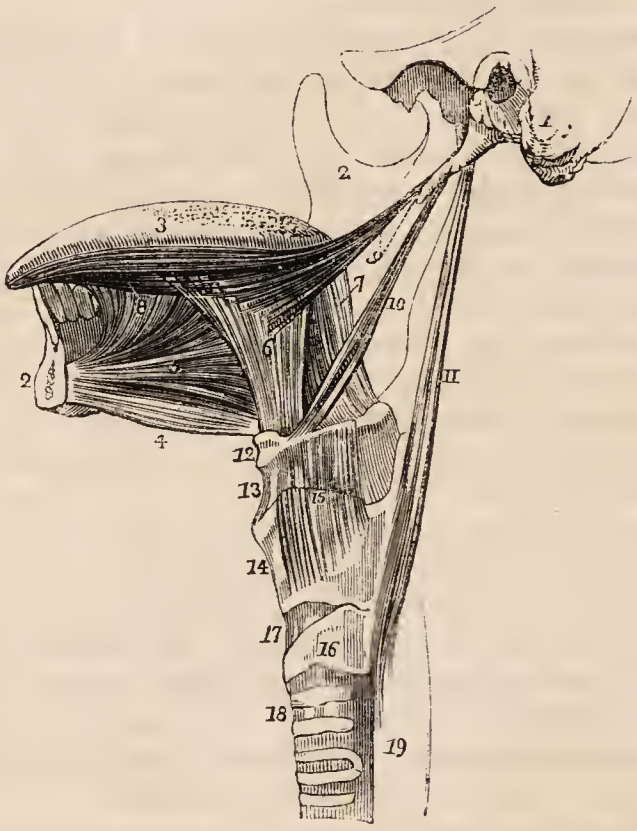

läuft; nach hinten zu liegt er zwischen *Hyoglossus* und *Geniohyoglossus*, deren Abtragung daher nothwendig wird, um ihn deut-

---

Fig. 69. Ansicht der vom Griffelfortsatze abgehenden und der der Zunge angehörenden Muskeln. — 1. Ein Theil des linken Schläfenbeins, an welchem der *Processus styloideus* und *mastoideus* nebst dem *Meatus auditorius externus* sichtbar sind. 2, 2. Rechte Hälfte des Unterkiefers; die linke Hälfte ist abgetragen. 3. Die Zunge. 4. *M. geniohyoideus.* 5. *M. geniohyoglossus.* 6. *M. hyoglossus*, und zwar die Portion *baseoglossus;* 7. Die Portion *ceratoglossus.* 8. Das vordere Ende des *M. lingualis*, nachdem er zwischen *hyoglossus* und *geniohyoglossus* hervorgetreten. 9. *M. styloglossus* nebst einem kleinen Stücke des *Ligam. stylomaxillare.* 10. *M. stylohyoideus.* 11. *M. stylopharyngeus.* 12. *Os hyoideum.* 13. *Membrana thyreo-hyoidea.* 14. *Cartilago thyreoidea.* 15. *M. thyreohyoideus.* 16. *Cartilago cricoidea.* 17. *Membrana crico-thyreoidea.* 18. *Trachea.* 19. Oberer Theil des *Oesophagus.*

lich zu sehen. Seine untere Fläche steht mit der *A. ranina* in Berührung.

Styloglossus (Griffel-Zungenmuskel) entspringt von der Spitze des *Processus styloideus* und vom *Ligam. stylomaxillare*, und theilt sich zur Seite der Zunge in zwei Portionen, — eine transversale, welche quer nach innen zwischen den Bündeln des *hyoglossus* verläuft, und sich in die Querfasern der Zungensubstanz verliert, und eine longitudinale, welche sich längs der Seite der Zunge bis zur Spitze derselben erstreckt.

Topographie. — An seiner äufsern Fläche: *M. pterygoideus ext.*, *N. lingualis*, *Glandula parotis*, *Glandula sublingualis*, und die Schleimhaut an der untern Seite der Zunge; an seiner innren Fläche: die *Tonsilla*, der *M. constrictor pharyngis sup.* und der *M. hyoglossus*.

Palatoglossus *s. glossopalatinus* (Gaumen-Zungenmuskel) verläuft zwischen dem weichen Gaumen und der Seite der Zungenwurzel, innerhalb der Falte der Schleimhaut, welche den vordern Gaumenbogen bildet; nach oben hängen seine Fasern mit denen des gleichnamigen Muskels zusammen, nach unten gehen sie in die Substanz der Zunge über. — In Verbindung mit dem gleichnamigen der andren Seite erhält dieser Muskel den Namen *Constrictor isthmi faucium* (Gaumenschnürer).

Wirkung. — Der *Geniohyoglossus* vermag, wegen seiner beträchtlichen Ausbreitung, mehrfache Bewegungen der Zunge zu Stande zu bringen. Wird diese durch andre Muskeln festgehalten und zugespitzt, so ziehen seine hintern Fasern sie aus dem Munde hervor, dagegen die vordern in ihre ursprüngliche Lage wieder zurück; wirkt der Muskel seiner ganzen Länge nach, so wird die Zunge in ihrer Mittellinie herabgezogen und in eine Rinne umgewandelt, durch welche die Flüssigkeiten, z. B. beim Saugen, in den Schlund hinabgleiten. — Durch die *Linguales* wird der vordere Theil der Zunge der Decke der Mundhöhle genähert, und bekömmt eine von vorn nach hinten convexe Form. Die *Hyoglossi* ziehen die Ränder der Zunge herab, und machen diese von der einen gegen die andre Seite hin convex. — Durch die *Palatoglossi* wird die Zungenwurzel nach oben, durch die *Styloglossi* nach hinten oder zur Seite gezogen. — So lassen sich sämmtliche, so complicirte Bewegungen der Zunge erklären, indem man auf die Wirkung ihrer Muskeln aus der Richtung der Fasern derselben mit Wahrscheinlichkeit schliefst.

5. Schlundkopfmuskeln.

Präparation. — Um den Schlundkopf blofszulegen, müssen Luft- und Speiseröhre möglichst tief am Halse der Quere nach durchgeschnitten und das den Schlund mit der Wirbelsäule

verbindende, lockere Zellgewebe durchgetrennt werden. Darauf wird die Schädelbasis oberhalb des äufsern Gehörgangs durchgesägt, die Gefäfse und sonstigen losen Gebilde abgetragen, und der Schlundkopf, damit er sich stärker ausdehne und seine Muskeln sich leichter präpariren lassen, mit Werg oder Wolle ausgestopft.

Constrictor pharyngis inferior (unterer Schlundkopfschnürer), der stärkste der drei gleichnamigen Muskeln, entspringt vom Kehlkopf mit drei Portionen, mit der einen, *M. cricopharyngeus*, vom Bogen der *Cartilago cricoidea* und dem *Cornu inf.* des Schildknorpels, mit der zweiten, *M. thyreopharyngeus*, von der Seitenplatte der *Cartilago thyreoidea*, und mit der dritten, *M. syndesmopharyngeus*, vom *Cornu superius* des Schildknorpels und dem *Ligam. hyothyreoideum laterale*. Dieselben verschmelzen bald zu einem Muskel, der mit dem der andren Seite in einer sehnigen Linie, *Raphe pharyngis*, zusammenstöfst. Während die untern Fasern fast horizontal verlaufen, nehmen die mittlern und obern eine schräge Richtung aufwärts und bedecken

Fig. 70.

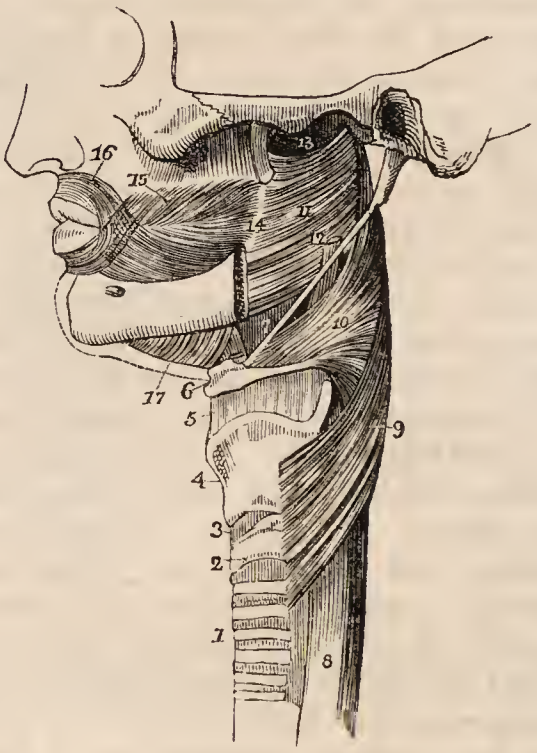

Fig. 70. Seitliche Ansicht der Muskeln des Schlundkopfs. — 1. *Trachea.* 2. *Cartilago cricoidea.* 3. *Membrana crico-thyreoidea.* 4. *Cartilago thyreoidea.* 5. *Membrana hyo-thyreoidea.* 6. *Os hyoideum.* 7. *Ligam. stylo-hyoideum.* 8. *Oesophagus.* 9. *M. constrictor pharyngis inferior.* 10. *M. constrictor pharyng. medius.* 11. *M. constrictor pharyng. superior.* 12. *M. stylopharyngeus*, an der Stelle, wo er zwischen *Constrictor superior* und *medius* herabsteigt, durchgeschnitten. 13. Der obere concave Rand des *Constrictor pharyng. superior*, und über demselben die Stelle des Schlundkopfs, welche keine Muskelfasern besitzt. 14. *Ligam. pterygo-maxillare.* 15. *M. buccinator.* 16. *M. orbicularis oris.* 17. *M. mylohyoideus.*

den *Constrictor pharyngis medius*, der daher erst nach Abtragung dieses Muskels sichtbar wird.

Topographie. — An seiner äufsern Fläche: die vordere Seite der Wirbelsäule, *M. longus colli*, die Scheide der *A. carotis commun.*, *M. sternothyreoideus*, *Glandula thyreoidea* und einige Lymphdrüsen; an seiner innren Fläche: *M. constrictor pharyngis medius*, *stylopharyngeus*, *palatopharyngeus* und die Schleimhaut des Schlundkopfs. An seinem untern Rande, dicht an der *Cartil. cricoidea*, verläuft der *N. laryngeus inf.*, an dem obern Rande der *N. laryngeus sup.*

Constrictor pharyngis medius (mittlerer Schlundkopfschnürer) entspringt vom Zungenbein mit zwei Portionen, mit der untern, *M. ceratopharyngeus*, vom *Cornu majus* desselben, und mit der obern, *M. chondropharyngeus*, vom *Cornu minus* und dem *Ligam. stylohyoideum*, läuft mit seinen untern Fasern, vom *Constrictor inferior* bedeckt, abwärts, mit seinen obern Fasern, den *Constrictor superior* bedeckend, schräg aufwärts, und setzt sich an die *Raphe pharyngis* und mit einer sehnigen Ausbreitung an die *Pars basilaris* des Hinterhauptsbeins. — Der obere Theil dieses Muskels mufs, um den *Constrictor superior* vollständig anschaulich zu machen, nach unten geschlagen werden; man sieht alsdann den *M. stylopharyngeus* hinter seinem obern Rande herabtreten.

Topographie. — An seiner äufsern Fläche: die Wirbelsäule, *M. longus colli*, *M. rectus anticus maj.*, *A. carotis*, *M. constrictor pharyng. inf.*, *M. hyoglossus*, *A. lingualis*, *Plexus nervosus pharyngeus* und einige Lymphdrüsen; an seiner innren Fläche: *M. constrictor pharyng. sup.*, *stylopharyngeus*, *palatopharyngeus* und die Schleimhaut des Schlundkopfs.

Constrictor pharyngis superior (oberer Schlundkopfschnürer), eine dünne, viereckige Muskelschicht, entspringt mit vier Bündeln, mit dem untersten, *M. glossopharyngeus*, vom Seitenrande der Zungenwurzel, mit einem zweiten, *M. mylopharyngeus*, vom hintern Ende der *Linea obliqua int.* des Unterkiefers, mit einem dritten, *M. buccopharyngeus*, vom *Ligam. pterygomaxillare*, und mit einem vierten, *M. pterygopharyngeus*, von der untern Hälfte der *Lamina interna* des *Proc. pterygoideus*, und setzt sich an die *Raphe pharyngis* und die untere Fläche der *Pars basilaris* des Hinterhauptsbeins. Die obern Fasern dieses Muskels verlaufen bogenförmig, so dafs zwischen dem obern Rande desselben und der *Pars basilaris* ein von Muskelfasern nicht ausgefüllter Zwischenraum bleibt; nach unten zu wird er vom *Constrictor pharyngis medius* bedeckt. — Zwischen der Seite des Schlundkopfes und der innren Fläche des Astes des Unterkiefers befindet sich ein dreieckiger Zwischenraum, den man *Spatium pharyngo-maxillare* nennen kann, und

der nach innen vom *M. constrictor pharyng. sup.*, nach aufsen vom *M. pterygoid. int.*, und nach hinten vom *M. rectus capitis anticus maj.* und der Wirbelsäule begränzt wird. In demselben liegen die *A. carotis int.*, die *V. jugularis int.*, und die *Nn. glossopharyngeus, vagus, accessorius Willisii* und *hypoglossus.*

Topographie. — An seiner äufsern Fläche: nach hinten, die Wirbelsäule und deren Muskeln; zur Seite, die im *Spatium pharyngo-maxillare* enthaltenen Gefäfse und Nerven, *M. constrictor pharyngis medius, stylopharyngeus* und *tensor veli palatini.* An seiner innren Fläche: *M. levator veli palatini, palatopharyngeus*, die *Tonsilla* und die Schleimhaut des Schlundkopfs, von der er durch die *Fascia pharyngea* getrennt wird.

Stylopharyngeus (Griffel-Schlundkopfmuskel), ein langer, dünner Muskel, entspringt von der innren Seite der *Basis proc. styloidei,* steigt zwischen den *Mm. constrictor pharyngis superior* und *medius* herab, indem seine Fasern sich unter der Schleimhaut des Pharynx ausbreiten, und setzt sich mit den untersten derselben an den hintern Rand des Schildknorpels.

Topographie. — An seiner äufsern Fläche: *M. styloglossus, A. carotis ext., Glandula parotis,* und *M. constrictor pharyngis medius;* an seiner innren Fläche: *A. carotis int., V. jugularis int., M. constrictor pharyng. sup., M. palatopharyngeus* und die Schleimhaut. Längs seines untern Randes verläuft der *N. glossopharyngeus*, der sich mit ihm in der Gegend der Zungenwurzel kreuzt.

Palatopharyngeus gehört mehr zu den Muskeln des Gaumensegels, dessen hintern Bogen er bildet, und wird daher bei diesen beschrieben werden.

Wirkung. — Die drei *Mm. constrictores pharyngis* legen sich um den Bissen, so wie er in den Schlundkopf gelangt ist, fest an und treiben ihn allmälig in die Speiseröhre hinab. — Die *Stylopharyngei* ziehen den Schlundkopf in die Höhe, und dehnen ihn nach den Seiten hin aus, wogegen die *Palatopharyngei* jenen zwar ebenfalls in die Höhe ziehen, aber zugleich den Eingang zum Schlunde verengern.

6. Muskeln des Gaumensegels.

Präparation. — Um diese Muskeln freizulegen, mufs der Schlundkopf von hinten geöffnet, und die Schleimhaut an der hintern Fläche des Gaumensegels sorgfältig abgetragen werden.

Levator veli palatini *s. petro-salpingo-staphylinus* (Gaumenheber) ein mäfsig dicker Muskel, entspringt von der Spitze der *Pars petrosa* des Schläfenbeins und von der hintern und untern Fläche der knorpeligen *Tuba Eustachii* (Trompete, σάλπιγξ), und steigt an der Seite der Choanen schräg nach vorn

und innen zum Gaumensegel herab, in welchem er sich, mit dem gleichnamigen Muskel der andren Seite in der Mittellinie zusammenstofsend, ausbreitet.

Fig. 71.

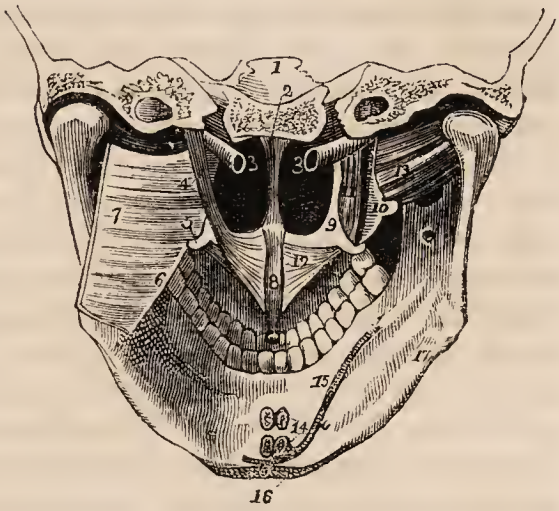

Topographie. — Nach aufsen hängt dieser Muskel mit dem *M. tensor veli palatini* und *constrictor pharyng. sup.* zusammen; nach innen und hinten mit der Schleimhaut des Schlundkopfs und des weichen Gaumens; und vermittelst seines untern Randes mit dem *M. palatopharyngeus.*

Tensor veli palatini *s. circumflexus palati s. spheno-salpingo-staphylinus* (Gaumenspanner) ist ein dünner, platter Muskel, der zum Vorschein kömmt, wenn der vorige Muskel von seinem Ursprunge losgelöst und abgetragen, und der *M. constrictor pharyng. superior* von seiner Anheftungsstelle am *Proc. pterygoideus*

Fig. 71. Die Muskeln des Gaumensegels von hinten. — 1. Querdurchschnitt durch die Mitte der Schädelbasis, mitten durch den *Proc. basilaris* des Hinterhauptsbeins und durch die Felsentheile beider Schläfenbeine geführt. 2. Der von der Schleimhaut bekleidete Vomer, und zu beiden Seiten die Choanen. 3,3. Die knorpeligen *Tubae Eustachii.* 4. *M. levator veli palatini* der linken Seite; auf der rechten Seite ist dieser Muskel abgetragen worden. 5. *Hamulus pterygoideus* der linken Seite nebst der Aponeurose des *M. tensor veli palatini*, die sich um denselben schlägt. 6. *Ligam. pterygo-maxillare.* 7. *M. constrictor pharyngis superior* der linken Seite, nach aufsen zurückgeschlagen. 8. *M. azygos uvulae.* 9. *Lamina pterygoidea interna;* 10. *Lamina pterygoidea externa* des *Proc. pterygoideus.* 11. *M. tensor veli palatini;* 12. Die Aponeurose desselben. 13. *M. pterygoideus externus.* 14. Die kurz abgeschnittenen Ansätze zweier Muskelpaare; die obern gehören den *Mm. geniohyoglossi*, die untern den *Mm. geniohyoidei* an. 15. Die Insertionsstelle des *M. mylohyoideus* auf der rechten und ein wenig auch von der linken Seite. 16. Die Ansätze der vordern Bäuche der *Mm. digastrici.* 17. Der Eindruck am Unterkiefer, in welchem die *Glandula submaxillaris* ruht. Ein zweiter Eindruck oberhalb des *M. mylohyoideus*, ziemlich an der Stelle, wo sich die Nummer 15 befindet, ist für die *Glandula sublingualis* bestimmt.

abgetrennt wird. Er entspringt von einer länglichen Grube an der Basis der *Ala pterygoidea interna*, von der *Spina angularis oss. sphenoidei* und von der vordern Fläche der knorpeligen *Tuba Eustachii*, läuft nach vorn und unten zum *Hamulus pterygoideus*, um den er sich von aufsen nach innen schlägt, und breitet sich zu einer dünnen Aponeurose aus, die sich an der queren Firste der untern Fläche der *Pars horizontalis oss. palatini* und an der *Raphe pharyngis* ansetzt.

Topographie. — An seiner äufsern Fläche: *M. pterygoideus int.*; an seiner innren Fläche: *M. levator veli palatini*, *Ala pterygoidea int.* und *M. constrictor pharyng. sup.* Im Gaumensegel liegt seine Aponeurose vor den übrigen Muskeln und hängt mit der Schleimhaut zusammen.

Azygos uvulae *s. palato-staphylinus* (Zapfenmuskel) ist nicht, wie der Name andeutet, ein unpaarer Muskel, sondern besteht aus zwei, in der Mittellinie des Gaumensegels dicht neben einander liegenden kleinen Muskeln, die von der *Spina nasalis posterior* entspringen, und abwärts laufend das Zäpfchen ausfüllen. — Vermittelst ihrer vordern Fläche stehen dieselben mit den Aponeurosen der *Mm. levatores veli palatini*, vermittelst der hintern mit der Schleimhaut in Berührung.

Um die folgenden beiden Muskeln in ihrer ganzen Ausdehnung freizulegen, mufs die Schleimhaut der Gaumenbögen auf beiden Seiten abgetragen werden.

Palatoglossus *s. glossopalatinus s. constrictor isthmi faucium* (Gaumen-Zungenmuskel) ist ein kleines Muskelbündel, das an der Mittellinie des Gaumensegels entspringend, im vordern Gaumenbogen herabläuft und sich an der Seite der Zungenwurzel ansetzt.

Palatopharyngeus *s. pharyngopalatinus* (Gaumen-Schlundkopfmuskel) entspringt, verwebt mit den Fasern des gleichnamigen Muskels der andren Seite, von der untern Hälfte des Gaumensegels, dessen ganze Dicke er ausmacht, läuft, schmäler werdend, im hintern Gaumenbogen herab, und breitet sich am Schlundkopf zu einer dünnen, platten Muskelschicht aus, deren untere Fasern sich am hintern Rande des Schildknorpels ansetzen.

Topographie. — Innerhalb des Gaumensegels hängt er an seiner vordern und hintern Fläche mit der Schleimhaut zusammen, nach oben den *M. levator veli palatini*, nach unten die längs des Randes des Gaumenbogens liegenden Schleimdrüsen berührend. Innerhalb des hintern Gaumenbogens wird er zu zwei Dritteln seines Umfangs von der Schleimhaut überzogen. Im Schlundkopf gränzt er mit seiner äufsern Fläche an den *M. constrictor pharyng. superior* und *medius*, und mit seiner innren Fläche an die Schleimhaut des Schlundkopfs, von welcher ihn die *Fascia pharyngea* trennt.

Wirkung. — Der *Azygos uvulae* verkürzt das Zäpfchen, und zieht dasselbe in die Höhe. — Der *Levator veli palatini* hebt das Gaumensegel in die Höhe, während der *Tensor veli palatini* es in querer Richtung spannt, so dafs es beim Schlingen eine Scheidewand zwischen Schlundkopf und Choanen bildet. — Der *Palatoglossus* und *Palatopharyngeus* verengern die Rachenöffnung und treiben, durch Niederziehen des Gaumensegels, die Speise vom Zungenrücken in den Schlundkopf.

7. Tiefe Halsmuskeln.

Präparation. — Um diese Muskeln freizulegen, ist, wenn der Kopf nach der früher gegebenen Vorschrift nach hinten zurückgelegt worden, jetzt nichts weiter nöthig, als die Fascie, von der sie bekleidet sind, abzutragen.

Rectus capitis anticus major (grofser vorderer gerader Kopfmuskel), oben breit und dick, unten dünn und spitz, entspringt von den vordern Höckern der *Proc. transversi* des dritten, vierten, fünften und sechsten Halswirbels, steigt nach oben und setzt sich an die untere Fläche der *Pars basilaris* des Hinterhauptsbeins.

Topographie. — An seiner vordern Fläche: der Schlundkopf, *A. carot. int.*, *V. jugular. int.*, *Ganglion cervicale supremum*, *N. sympathicus*, *Vagus* und *accessorius Willisii;* an seiner hintern Fläche: *M. longus colli, rectus anticus minor* und die obern Halswirbel.

Rectus capitis anticus minor (kleiner vorderer gerader Kopfmuskel) entspringt vom vordern Umfang der *Massa lateralis* des Atlas, geht schräg nach oben und innen, und setzt sich an den *Processus basilaris* des Hinterhauptsbeins.

Topographie. — An seiner vordern Fläche: *M. rectus capitis anticus maj.*, und nach aufsen zu das *Ganglion cervicale supremum;* an seiner hintern Fläche: die Gelenkverbindung des *Condylus oss. occipitis* mit dem Atlas und das *Ligament. latum anterius.*

Scalenus anticus (vorderer Rippenhalter) ist ein dreieckiger Muskel, der im untern Umfang des Halses liegt und als Fortsetzung des *M. rectus capitis anticus major* erscheint. Er entspringt von den vordern Höckern der *Proc. transversi* des dritten, vierten, fünften und sechsten Halswirbels, geht abwärts und vorwärts, und setzt sich an den kleinen Höcker auf der obern Fläche der ersten Rippe.

Topographie. — An seiner vordern Fläche: *M. sternocleidomastoideus* und *omohyoideus*, *A. cervicalis ascendens* und *transversa colli*, *N. phrenicus* und *Vena subclavia*, welche ihn vom *M. subclavius* und der *Clavicula* trennen; an seiner hin-

tern Fläche: die den *Plexus brachialis* bildenden Halsnerven, und nach unten zu die *A. subclavia*. Sein innrer Rand wird vom *M. longus colli* durch die *A. vertebralis* getrennt. — Das Verhältnifs dieses Muskels zur *Art.* und *Ven. subclavia*, von denen jene hinter ihm, diese vor ihm liegt *), ist sehr wichtig.

Fig. 72.

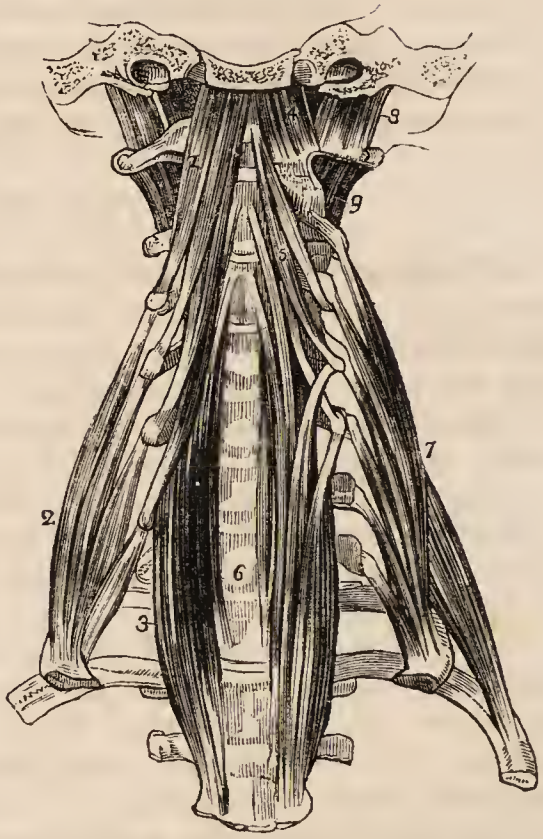

Scalenus posticus (hinterer Rippenhalter) entspringt von den hintern Höckern der *Proc. transversi* sämmtlicher Halswirbel, mit Ausnahme des ersten, läuft nach unten und vorn, und theilt sich in zwei Köpfe, von denen der vordere, beträchtlich stärkere, am obern Umfang der ersten Rippe, zwischen der Vertiefung für die *Art. subclavia* und den Höcker für den *M. scalenus anticus*, der hintere kleinere am obern Umfang der zweiten Rippe sich ansetzt. Durch diese Theilung fanden viele Anatomen sich veranlafst, diesen Muskel als zwei getrennte, nämlich als einen *Scalenus medius* und einen *posticus* zu beschreiben.

Topographie. — An seiner vordern Fläche: *Plexus brachialis* und *Arteria subclavia;* nach hinten: *Musc. levator scapulae, cervicalis ascendens, transversalis cervicis* und *sacro-*

Fig. 72. Die tiefen Halsmuskeln. — 1. *M. rectus capitis anticus major.* 2. *M. scalenus anticus.* 3. Die untere Portion des *M. longus colli* der rechten Seite, nach oben vom *rectus anticus major* verdeckt. 4. *M. rectus capitis anticus minor.* 5. Die obere Portion des *M. longus colli* der linken Seite; 6. Die untere Portion desselben. Die Nummer 6 befindet sich auf dem siebenten Halswirbel. 7. *M. scalenus posticus.* 8. *M. rectus capitis lateralis* der linken Seite. 9. Ein *M. intertransversarius.*

*) An einem im vorigen Winter im Middlesex-Hospital secirten Cadaver fand man auf der linken Seite, sowohl die *Art.*, als *Ven. subclavia* vor dem *M. scalenus anticus* liegend.

lumbalis; nach innen: *M. intercostalis primus*, die erste Rippe, *Mm. intertransversarii* und die Halswirbel; und nach aufsen: *M. sternocleidomastoideus, omohyoideus, A. transversa scapulae* und *transversa colli.*

Longus colli (langer Halsmuskel) ist ein langer, platter, aus zwei Portionen bestehender Muskel. Die obere Portion entspringt vom *Tuberculum anterius* des Atlas, und setzt sich an die Querfortsätze des dritten, vierten und fünften Halswirbels. Die untere Portion entspringt von den Körpern des zweiten und dritten, ferner von den Querfortsätzen des vierten und fünften Halswirbels, und setzt sich, senkrecht am Halse herabsteigend, an die Körper der drei untersten Hals- und drei obersten Brustwirbel. Zur leichtern Einprägung dieser Insertionen diene folgende Uebersicht:

	Ursprung.	Ansatz.
Obere Portion.	Atlas	Querfortsätze des 3ten, 4ten und 5ten Halswirbels.
Untere Portion.	Körper des 2ten und 3ten, Querfortsätze des 4ten und 5ten Halswirbels . .	Körper der 3 untersten Halswirbel, Körper der 3 obersten Brustwirbel.

Allgemeiner ausgedrückt würde dies heifsen, der Muskel heftet sich nach oben an die Körper und Querfortsätze der fünf obern Halswirbel, nach unten an die Körper der drei letzten Hals- und drei ersten Brustwirbel.

Topographie. — An seiner vordern Fläche: der Schlundkopf, die Speiseröhre, die Scheide der *A. carotis commun.*, *V. jugularis int.* und des *N. vagus*, *N. sympathicus*, *N. laryngeus inf.*, und *A. thyreoidea inf.;* seine hintere Fläche ruht auf den Hals- und obersten Rückenwirbeln.

Wirkung. — Der *Rectus capitis anticus major* und *minor* halten den Kopf auf dem Atlas in Gleichgewicht; wirken sie in Gemeinschaft mit dem *Longus colli*, so beugen und drehen sie den Kopf und den Cervicaltheil der Wirbelsäule. Die *Scaleni* wirken, wenn sie an ihrem untern Ende fixirt sind, als Flexoren der Wirbelsäule, dagegen, wenn ihr oberes Ende fixirt ist, als Elevatoren der Rippen, und folglich als Inspirationsmuskeln.

8. Muskeln des Kehlkopfs.

Dieselben werden später bei der Anatomie des Kehlkopfs, Kapitel X., beschrieben werden.

II. Muskeln des Rumpfes.

Die Muskeln des Rumpfes zerfallen in folgende vier natürliche Gruppen:

1. Rückenmuskeln.
2. Brustmuskeln.
3. Bauchmuskeln.
4. Dammmuskeln.

1. Rückenmuskeln.

Wir gebrauchen diesen Ausdruck im weitern Sinne des Wortes, und begreifen darunter sämmtliche, an der hintern Seite der Wirbelsäule, in der Hals-, Brust- und Bauchgegend liegenden Muskeln, deren Zahl ziemlich beträchtlich ist. Sie liegen in folgenden sechs Schichten über einander:

Erste Schicht.
Trapezius;
Latissimus dorsi.

Zweite Schicht.
Levator scapulae;
Rhomboideus minor;
Rhomboideus major.

Dritte Schicht.
Serratus posticus major;
Serratus posticus minor;
Splenius capitis;
Splenius colli.

Vierte Schicht.
(Dorsalmuskeln.)
Sacro-lumbalis;
Longissimus dorsi;
Spinalis dorsi.
(Cervicalmuskeln.)
Cervicalis ascendens;
Transversalis cervicis;
Trachelo-mastoideus;
Complexus und *Biventer.*

Fünfte Schicht.
(Dorsalmuskeln.)
Semi-spinalis dorsi;
Semi-spinalis cervicis.
(Cervicalmuskeln.)
Rectus capitis posticus major;
Rectus capitis posticus minor;
Rectus capitis lateralis;
Obliquus capitis inferior;
Obliquus capitis superior.

Sechste Schicht.
Multifidus spinae;
Levatores costarum;
Supra-spinales;
Spinalis cervicis;
Inter-spinales;
Inter-transversarii.

Erste Schicht.

Präparation. — Man mache längs der ganzen Mittellinie des Rückgrats eine Incision, die von der *Protuberantia occipitalis ext.* bis zum Steifsbein reiche; vom obern Ende derselben führe man eine zweite schräg am Halse herab bis zur Mitte der *Clavicula*, und von ihrem untern Ende eine dritte schräg aufwärts längs des Hüftbeinkammes bis gegen die Mitte desselben. Zur

gröfsern Bequemlichkeit beim Präpariren führe man endlich noch einen vierten Schnitt von der Mitte des Rückgrats bis zum *Acromion*. Die so umgränzte Rückenhaut sammt der darunter liegenden *Fascia superficialis* löse man darauf von den Muskeln los, dem Verlauf der Fasern derselben genau folgend.

Trapezius *s. Cucullaris* (Kappenmuskel), so benannt wegen der einem ungleichseitigen Viereck (*Trapezium*) oder einer Mönchskappe (*Cucullus*) ähnlichen Form, die er, in Verbindung mit dem gleichnamigen Muskel der andren Seite betrachtet, darbietet, entspringt von der *Linea semicircularis sup.* und *Protuberantia occipitalis ext.* des Hinterhauptsbeins, vom *Lig. nuchae* und vom *Ligam. apicum* nebst den Dornfortsätzen des letzten Nakken- und aller Rückenwirbel. Alle von diesen verschiedenen Punkten abgehenden Fasern, — von denen die obern und mittlern an ihrem Ursprunge sehnig sind, die untern in der Nähe des Schulterblatts zu einer Sehne werden, welche über die am hintern Ende der Schultergräte befindliche dreieckige Fläche mit Hülfe eines Schleimbeutels hingleitet, — convergiren nach aufsen, woselbst der Muskel sich an der obern Lefze der *Spina scapulae*, am vordern Rand des *Acromion* und an der obern Fläche des äufsern Drittels der *Clavicula* ansetzt. — Das *Lig. nuchae* (Nackenband) ist ein dünner cellulös-fibröser Streifen, der von der *Protuberantia occipitalis ext.* ausgehend, längs der Mittellinie des Nackens herabläuft, indem er sich an den Dornfortsätzen sämmtlicher Halswirbel, mit Ausnahme des Atlas, befestigt.

Topographie. — An seiner äufsern Fläche: die *Cutis* und *Fascia superficialis*, mit welcher er in der Nackengegend sehr innig, in der Rückengegend nur lose zusammenhängt; an seiner innren Fläche, von oben nach unten gezählt: *M. complexus, splenius, levator scapulae, supraspinatus*, ein kleiner Theil des *M. serratus posticus maj., rhomboideus minor, rhomboideus maj.*, die ihn vom *sacrospinalis* trennende *Aponeurosis vertebralis* und der *M. latissimus dorsi*. Der vordere Rand seines Cervicaltheils bildet die hintere Gränze des *Trigonum cervicale posterius;* unter demselben tritt, in der Nähe des Schlüsselbeins, der *N. accessorius Willisii* hervor, um sich in diesen Muskel zu verbreiten. Seine Insertion an das Schlüsselbein erstreckt sich bisweilen bis gegen die Mitte des letztern, so dafs er neben dem äufsern Rande des *Sternocleidomastoideus* zu liegen kömmt, ja in einzelnen Fällen diesen sogar bedeckt, — ein Verhältnifs, das in operativer Beziehung, nämlich bei der Unterbindung der *Art. subclavia* von grofser Wichtigkeit ist.

Latissimus dorsi (breiter Rückenmuskel) bedeckt die ganze untere Rücken- und Lendengegend. Er entspringt von den Dornfortsätzen der sechs untern Dorsal- und sämmtlicher Lumbal- und Sacralwirbel, vom hintern Drittel des Hüftbeinkammes

und vermittelst drei oder vier, in Dentationen des *M. obliquus abdominis externus* eingreifender Zacken von den drei oder vier

Fig. 73.

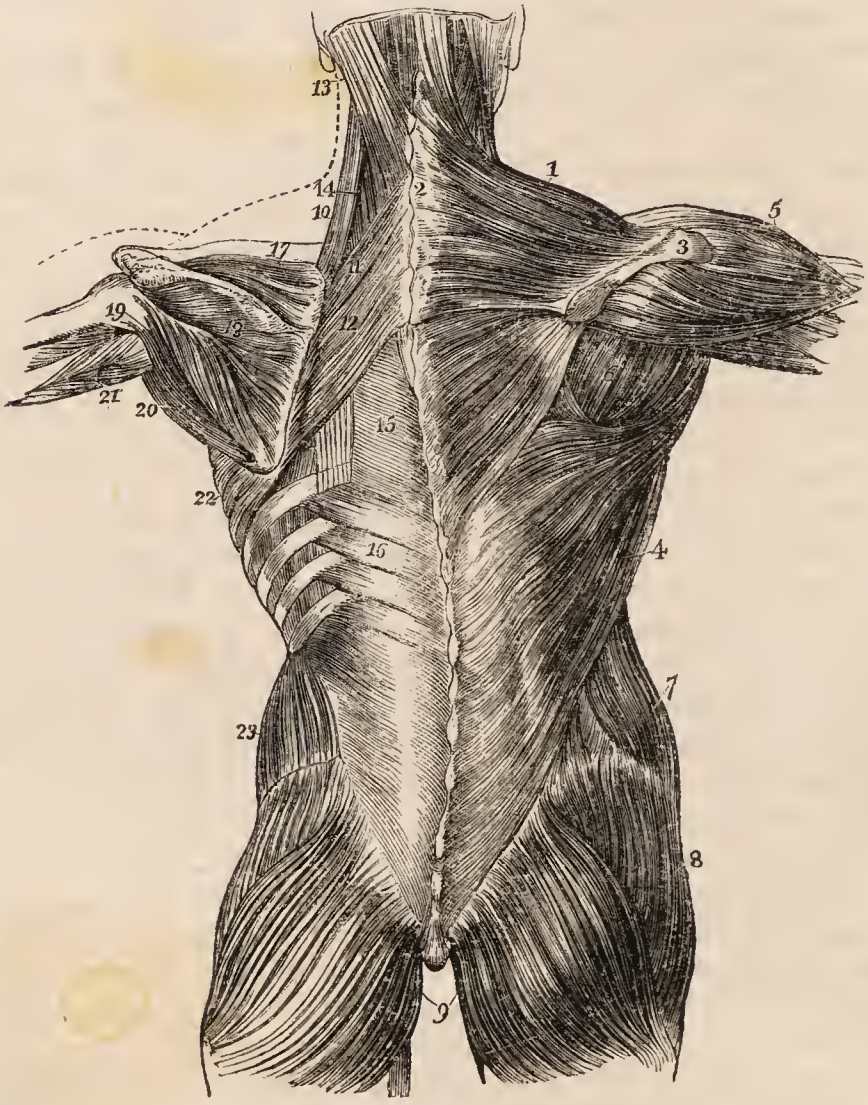

untersten Rippen. Indem sämmtliche Fasern convergiren, wird der Muskel schmäler und dicker, läuft, aufwärts steigend, über

---

Fig. 73. Eine Ansicht von den Rückenmuskeln, und zwar auf der rechten Seite von der ersten, auf der linken Seite von der zweiten und einem Theil der dritten Schicht. — 1. *M. trapezius;* 2. der sehnige Ursprung seines Cervicaltheils, der mit dem gleichnamigen Muskel der andren Seite eine sehnige Ellipse bildet. 3. *Acromion* und *Spina scapulae.* 4. *M. latissimus dorsi.* 5. *M. deltoideus.* 6. Die Muskeln des *Dorsum scapulae*, nämlich *infraspinatus, teres minor* und *teres major.* 7. *M. obliquus abdo-*

den untern Winkel des Schulterblatts, von dem er häufig noch ein Verstärkungsbündel erhält, windet sich um den untern Rand des *M. teres major* und endet in eine kurze, platte Sehne, die vor der Sehne des letztern liegend, sich an der *Spina tuberculi minoris* des Oberarmbeins ansetzt, und bisweilen durch ein kleines Muskelbündel mit dem *M. pectoralis maj.* zusammenhängt. An der Stelle, wo der Muskel über den untern Winkel des Schulterblatts hingleitet, befindet sich ein Schleimbeutel, ein zweiter zwischen seiner Sehne und der Sehne des *Teres major.*

Topographie. — An seiner äufsern Fläche: die *Cutis* und *Fascia superficialis,* welche letztere in der Lendengegend besonders derb ist, und der *M. trapezius;* an seiner innren Fläche, von unten nach oben gezählt: *M. sacrospinalis, serratus posticus inferior, Mm. intercostales* und Rippen, *M. rhomboideus major,* der untere Winkel des Schulterblatts und *M. teres major.* Der *Latissimus dorsi* bildet in Gemeinschaft mit dem *Teres major* die hintere Wand der Achselhöhle.

Zweite Schicht.

Präparation. — Die Muskeln dieser Schicht kommen dann zum Vorschein, wenn man die beiden vorigen Muskeln dicht an ihrer Insertion durchschneidet, und sie nach der entgegengesetzten Seite zurückschlägt.

Levator scapulae (Aufheber des Schulterblattes) entspringt mit vier sehnigen Zipfeln von den hintern Höckern der Querfortsätze der vier obersten Halswirbel, und setzt sich an den obern Winkel und hintern Rand des Schulterblattes bis zu der dreieckigen Fläche am hintern Ende der Schultergräte herab.

Topographie. — An seiner äufsern Fläche: *M. trape-*

---

minis ext. 8. *M. gluteus medius.* 9. *M. gluteus maximus* auf beiden Seiten. 10. *M. levator scapulae.* 11. *M. rhomboideus minor.* 12. *M. rhomboideus major.* 13. *M. splenius capitis;* der dicht darüber liegende und von jenem zum Theil bedeckte Muskel ist der *Complexus.* 14. Ein Theil des *M. splenius colli;* der gemeinschaftliche Kopf des *Splenius capitis* und *colli* an seinem Ursprung von den Dornfortsätzen ist unterhalb des untern Randes des *Rhomboideus major* sichtbar. 15. *Aponeurosis vertebralis.* 16. *M. serratus posticus inf.* 17. *M. supraspinatus.* 18. *M. infraspinatus.* 19. *M. teres minor.* 20. *M. teres major.* 21. *Caput longum* des *triceps brachii,* zwischen *teres minor* und *major* hervortretend. 22. *M. serratus anticus major,* an seinem Ursprunge von der *Basis scapulae.* 23. *M. obliquus abdominis internus.*

zius, sternocleidomastoideus und die *Cutis;* an seiner innren Fläche: *M. splenius colli, transversalis cervicis, cervicalis ascendens, scalenus posticus* und *serratus posticus superior.* Seine sehnigen Ursprünge liegen zwischen den Insertionen des vor ihm liegenden *M. scalenus posticus* und des hinter ihm liegenden *splenius colli.*

Rhomboideus minor (kleiner Rautenmuskel) ist ein schmaler Muskel, der neben dem *M. rhomboideus major* nach oben liegt, von diesem durch einen schwachen, von Zellgewebe ausgefüllten Zwischenraum getrennt. Er entspringt von den Dornfortsätzen der beiden letzten Nackenwirbel und dem *Ligam. nuchae,* und befestigt sich am hintern Rande des Schulterblatts, da, wo die Schultergräte sich in denselben verliert.

Rhomboideus major (grofser Rautenmuskel) entspringt von den Dornfortsätzen und dem *Ligam. apicum* der vier obersten Rückenwirbel, und setzt sich an den hintern Rand des Schulterblattes, von der *Spina* bis zum untern Winkel desselben. Der obere und mittlere Theil seines Ansatzes geschieht vermittelst eines sehnigen Bogens.

Topographie. — Die beiden *Rhomboidei* haben an ihrer äufsern Fläche: den *Trapezius,* und der *Rhomboideus major* den *Latissimus dorsi* und die *Cutis;* an ihrer innren Fläche: den *M. serratus posticus superior,* einen Theil des *M. sacrospinalis, Mm. intercostales* und Rippen.

Dritte Schicht.

Präparation. — Sämmtliche hiehergehörige Muskeln entspringen von den Dornfortsätzen und laufen nach aufsen. Um sie freizulegen, müssen *M. levator scapulae* und beide *Rhomboidei* von ihren Insertionsstellen am Schulterblatt losgelöst und zurückgeschlagen oder gänzlich abgetragen werden.

Serratus posticus superior (oberer hinterer Sägemuskel) entspringt sehnig vom *Lig. nuchae* und den Dornfortsätzen der drei untersten Hals- und der beiden obersten Rükkenwirbel, und setzt sich mit vier Dentationen an den hintern Theil der äufsern Flächen der zweiten bis fünften Rippe.

Topographie. — An seiner äufsern Fläche: *M. trapezius, rhomboideus major* und *minor,* und *serratus anticus major;* an seiner innren Fläche: *M. splenius,* der obere Theil des *sacrospinalis, Mm. intercostales* und Rippen.

Serratus posticus inferior (unterer hinterer Sägemuskel) entspringt sehnig von den Dornfortsätzen der beiden untersten Rücken- und drei obersten Lendenwirbel, und setzt sich mit vier Dentationen an die untern Ränder der vier untersten Rippen.

Topographie. — Seine äufsere Fläche ist an ihrem sehnigen Ursprunge mit der Aponeurose des sie bedeckenden *Latissimus dorsi* innig verwachsen; seine innre Fläche hängt auf gleiche Weise mit der Aponeurose des *Obliquus abdominis internus* zusammen, gränzt ferner an den *Sacrospinalis*, die untern *Mm. intercostales* und Rippen. — Sein oberer Rand geht in eine dünne, aus Längs- und Querfasern zusammengesetzte Sehnenschicht über, welche, den *Sacrospinalis* von den oberflächlichen Muskeln trennend, sich längs des Brustkastens hinauferstreckt, und *Aponeurosis vertebralis* genannt wird *). Dieselbe ist nach innen an die Dornfortsätze der Rückenwirbel, nach aufsen an die *Anguli costarum* angeheftet; oberwärts läuft sie unterhalb des *Serratus posticus superior*, mit dessen unterm Rande sie bisweilen verwachsen ist, in die Höhe.

Splenius (Bausch- oder Riemenmuskel) ist an seinem Ursprunge ein einfacher Muskel, der erst in seinem Verlaufe sich in zwei Portionen theilt; um ihn vollständig überschauen zu kön-

---

*) Andere Anatomen betraehten diese Aponeurose als den obern Theil des hintern Blattes der *Fascia lumbodorsalis*, und beschreiben diese als eine starke fibröse Haut, die, mit ihrem äufsern Rande zwischen dem Hüftbeinkamme und der untersten Rippe hingespannt, sich in zwei Blätter spaltet, welche den *Sacrospinalis* scheidenartig umgeben und mehrern Muskeln zur Anheftung dienen. Das hintere oder oberflächlichere Blatt, welches das gröfsere und stärkere ist und die hintere Fläche des *Sacrospinalis* bekleidet, erstreckt sich mit seinem äufsern Rande weiter nach oben bis zur *Basis scapulae*, längs der *Anguli costarum* und unterhalb der *Rhomboidei* fortlaufend; sein innrer Rand ist am Rückgratskamm vom dritten Brustwirbel bis zur Spitze des Steifsbeins, und sein unterer am *Labium ext.* des hintern Theils der *Crista ilei* angeheftet; oberwärts reicht es bis zur hintern Fläche des *Serratus post. sup.*, mit dessen aponeurotischem Ursprunge es verwächst. Das vordere oder tiefe Blatt, welches kürzer und schmäler ist, setzt sich mit seinem innren Rande an die *Proc. transversi* der Lendenwirbel, reicht nach oben nur bis zur 12ten Rippe, woselbst es mit einem, von dieser zum *Proc. transversus* des 1ten Lendenwirbels hinlaufenden bogenförmigen Rande, *Arcus tendineus fasciae lumbodorsalis*, endigt, und befestigt sich nach unten am *Labium int. cristae ilei* und dem *Ligam. ileolumbale.* — Das hintere Blatt ist an seiner äufsern Fläche mit den aponeurotischen Ursprüngen des *Latissimus dorsi* und des *Serratus post. inf.* verwachsen, und gränzt nach vorn an den *Obliquus abdominis ext.*; der vereinigte äufsere Rand beider Blätter geht in die Aponeurose des *Obliquus abdom. int.* und des *Transversus abdom.* über.

nen, mufs der *M. serratus posticus superior* an seinem Ursprunge losgelöst und nach aufsen zurückgeschlagen werden. Er entspringt von der untern Hälfte des *Ligam. nuchae*, von den Dornfortsätzen des untersten Hals- und der vier obersten Rükkenwirbel und dem entsprechenden Theil des *Ligam. apicum*, steigt am Nacken aufwärts, und spaltet sich in zwei Portionen, von denen die eine, *Splenius capitis*, an der rauhen Fläche des Hinterhauptsbeins zwischen beiden *Lineae semicirculares* und am *Proc. mastoideus* des Schläfenbeins, und die andere, *Splenius colli*, an den hintern Höckern der Querfortsätze der drei obersten Halswirbel sich ansetzt.

Topographie. — An seiner äufsern Fläche: *M. trapezius, sternocleidomastoideus, levator scapulae, rhomboideus maj.* und *min.*, und *serratus posticus maj.*; an seiner innren Fläche: *M. spinalis dorsi, longissimus dorsi, semispinalis cervicis, complexus, trachelomastoideus* und *transversalis cervicis*. Die sehnigen Zipfel, mit denen der *Splenius colli* sich ansetzt, liegen hinter denen des *Levator scapulae* und vor denen des *Transversalis cervicis*. — Die *Splenii* beider Seiten des Nackens werden durch einen dreieckigen Zwischenraum von einander getrennt, in dessen Grunde man den *Complexus* erblickt.

Vierte Schicht.

Präparation. — Um die Muskeln dieser Schicht freizulegen, müssen die beiden *Mm. serrati* und die beiden *splenii*, sowohl an ihrem Ursprunge, als an ihrem Ansatze losgelöst und abgetragen werden.

Drei dieser Muskeln, nämlich der *Sacrolumbalis*, *Longissimus dorsi* und *Spinalis dorsi*, welche man auch unter dem Namen *Sacrospinalis s. Erector spinae s. Extensor dorsi communis* (Rückgratstrecker) zusammenfafst, nehmen die hintere Lumbal- und Dorsalgegend ein; die andern vier liegen in der Cervicalgegend.

Sacrolumbalis und ***Longissimus dorsi*** entspringen mit einem gemeinschaftlichen dicken Bauche vom hintern Drittheil der *Crista ossis ilium*, von der hintern Fläche des *Os sacrum* und von den Dorn- und Querfortsätzen der Lendenwirbel, und erscheinen erst von der Gegend der zwölften Rippe an als zwei getrennte Muskeln. — Der *Sacrolumbalis* (äufserer Rückgratsstrecker), welcher nach aufsen liegt, heftet sich alsdann mit aufwärts steigenden sehnigen Zipfeln (*Fasciculi externi*) an die untern Ränder der Winkel sämmtlicher Rippen, und mit abwärts laufenden, von jenen bedeckten fleischigen Zipfeln (*Fasciculi interni*) an die obern Ränder derselben. — Der *Longissimus dorsi* (innrer Rückgratsstrecker), der nach innen liegt,

spaltet sich im Aufsteigen ebenfalls in *Fasciculi externi* und *interni*, von denen die erstern sich an die untern Ränder der Hälse der fünften bis zwölften Rippe, die letztern sich an die Querfortsätze sämmtlicher Rückenwirbel anheften.

Topographie. — An der hintern Fläche des *Sacrospinalis* liegt in der Lumbalgegend: das hintere Blatt der vereinigten Aponeurose des *Transversus abdominis* und *Obliquus abdom. int.*, welches ihn von der Aponeurose des *Serratus posticus inf.* und *Latissimus dorsi* trennt; in der Dorsalgegend: die *Aponeurosis vertebralis*, welche ihn vom *Latissimus dorsi*, *Trapezius*, *Serratus post. sup.* und *Splenius* trennt. An seiner vordern Fläche, in der Lumbalgegend: *M. multifidus spinae*, die Querfortsätze der Lendenwirbel und das mittlere Blatt der Aponeurose des *Transversus abdom.*, welches ihn vom *Quadratus lumborum* trennt; in der Dorsalgegend: *Multifidus spinae*, *Semispinalis dorsi*, *Levatores costarum*, *Mm. intercostales* und der hintere Theil der Rippen von den Winkeln an. Sein innrer Rand gränzt an den *Multifidus spinae* und *Semispinalis dorsi*, welche ihn von den Dornfortsätzen und Wirbelbögen trennen. — Der *Sacrospinalis* liegt also in einer vollständigen, theils knöchernen, theils aponeurotischen Scheide, die in der Lumbalgegend von den beiden Blättern der Aponeurose des *Transversus abdominis* und von der Wirbelsäule, in der Dorsalgegend von der *Aponeurosis vertebralis*, den Rippen und der Wirbelsäule gebildet wird.

Spinalis dorsi (Dornmuskel des Rückens) entspringt von den Dornfortsätzen der zwei obersten Lenden- und zwei untersten Rückenwirbel, und setzt sich an die Dornfortsätze des 2ten bis 8ten Brustwirbels.

Cervicalis ascendens *s. descendens* (aufsteigender Nackenmuskel), welcher als eine blofse Fortsetzung des *Sacrolumbalis* nach oben zu betrachten ist, entspringt von den Winkeln der vier obersten Rippen, und setzt sich vermittelst dünner, schniger Zipfel an die hintern Höcker der Querfortsätze der vier untersten Halswirbel.

Topographie. — An seiner hintern Fläche: *M. levator scapulae;* an seiner vordern Fläche: die obern Rippen nebst ihren Intercostalmuskeln, und *Mm. intertransversarii*. Nach aufsen gränzt er an den *M. scalenus posticus*, nach innen an den *M. transversalis cervicis*, und befestigt sich mit seinen sehnigen Ansätzen zwischen den Insertionen beider.

Transversalis cervicis (querer Nackenmuskel), auf gleiche Weise eine Fortsetzung des *Longissimus dorsi* nach oben, entspringt von den Querfortsätzen des 3ten bis 6ten Rückenwirbels, und setzt sich an die hintern Höcker der Querfortsätze des 2ten bis 5ten Halswirbels.

Topographie. — An seiner hintern Fläche: *Levator sca-*

pulae, *Splenius* und *Longissimus dorsi*. An seiner vordern Fläche: *Complexus*, *Trachelomastoideus* und Wirbel; nach aufsen: *Sacrolumbalis* und *Cervicalis ascendens;* nach innen: *Trachelomastoideus* und *Complexus*. Die sehnigen Ansatzenden dieses Muskels inseriren sich zwischen denen des *Cervicalis ascendens* und den sehnigen Ursprungsenden des *Trachelomastoideus*, an der innern Seite der erstern, an der äufsern der letztern.

Trachelomastoideus (Nacken - Warzenfortsatz - Muskel) ebenfalls blos als eine Fortsetzung des *Longissimus dorsi* nach oben, und zwar als die obere und innere Portion des *Cervicalis ascendens* zu betrachten, entspringt von den Quer- und Gelenkfortsätzen der vier obersten Rücken- und der vier untersten Nackenwirbel, und heftet sich mit einer starken Sehne an den hintern Rand des *Proc. mastoideus*.

Topographie. — Dieser Muskel steht mit denselben Theilen in Berührung, wie der vorige, nur dafs er zwischen *Transversalis cervicis* und *Complexus* liegt; seine sehnigen Ansatzenden befestigen sich von denen, welche zu den hintern Höckern der Querfortsätze der Halswirbel gehen, am meisten nach hinten.

Fig. 74.

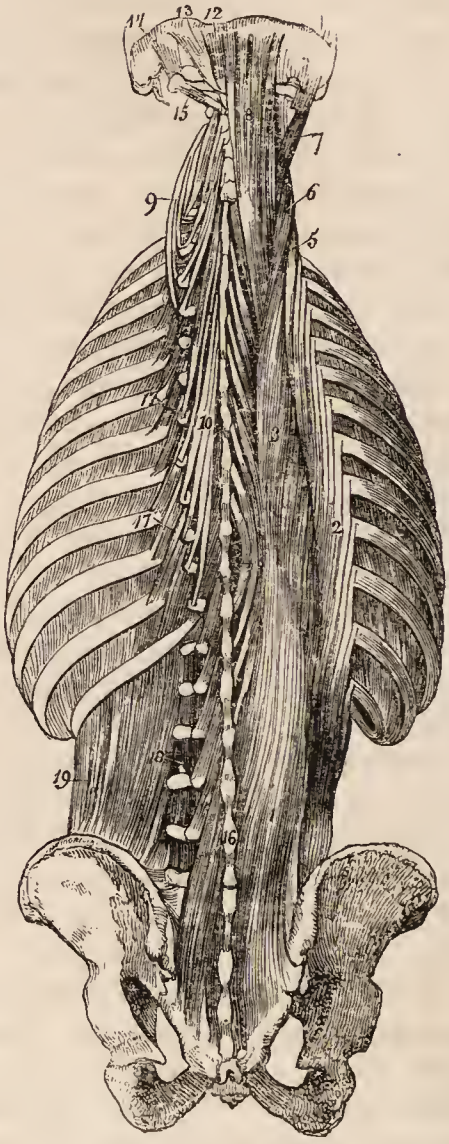

Fig. 74. Die vierte und fünfte, und ein Theil der sechsten Schicht der Rückenmuskeln. — 1. Der gemeinschaftliche Kopf der Rückgratsstrecker. 2. *M. sacrolumbalis.* 3. *M. longissimus dorsi.* 4. *M. spinalis dorsi.* 5. *M. cervicalis ascendens.* 6. *M. transversalis cervicis.* 7. *M. trachelo-mastoideus.* 8. *M. complexus.* 9. *M. transversalis cervicis* an seinem Ursprung. 10. *M. semispinalis dorsi.* 11. *M. semispinalis cervicis.* 12. *M. rectus capitis post. minor.* 13. *M. rectus capitis post. major.* 14. *M. obliquus capitis superior.* 15. *M. obliquus capitis inferior.* 16. *M. multifidus spinae.* 17. *Mm. levatores costarum.* 18. *Mm. intertransversarii.* 19. *M. quadratus lumborum.*

Complexus (durchflochtener Nackenmuskel) ist ein starker Muskel, welcher, in Gemeinschaft mit dem *Splenius*, die beträchtliche Fleischwulst am Nacken bildet. Er entspringt von den Querfortsätzen der vier obern Rücken- und den Quer- und Gelenkfortsätzen der vier untern Halswirbel, steigt, sich kreuzend mit dem *Splenius*, aufwärts, und setzt sich an die rauhe Fläche zwischen beiden *Lineae semicirculares* des Hinterhauptsbeins, neben der *Protuberantia occipit. ext.* — Der innere Theil dieses Muskels heifst *Biventer cervicis* (zweibäuchiger Nakkenmuskel), da er aus einem obern und einem untern fleischigen Bauche besteht, welche durch eine Zwischensehne verbunden sind.

Topographie. — An seiner hintern Fläche: *Trapezius*, *Splenius*, *Trachelomastoideus*, *Transversalis cervicis* und *Longissimus dorsi;* an seiner vordern Fläche: *Semispinalis dorsi* und *cervicis*, und *Recti* und *Obliqui capitis.* Von dem gleichnamigen Muskel der andren Seite wird er durch das *Ligam. nuchae*, und von dem *Semispinalis cervicis* durch die *A. cervicalis prof.*, den *R. cervicalis* der *A. occipitalis* und den *Plexus nervorum cervicalium post.* getrennt.

Fünfte Schicht.

Präparation. — Um die Muskeln dieser Schicht vollständig freizulegen, müssen die Muskeln der vierten Schicht in ihrer Mitte quer durchgeschnitten, und die obere Hälfte aufwärts, die untere abwärts geschlagen werden.

Die *Mm. semispinales* gehen von den Querfortsätzen zu den Dornfortsätzen, sind daher über eine Hälfte der Wirbelsäule hingespannt, woher auch ihr Name rührt. Die übrigen Muskeln dieser Schicht liegen hoch oben am Nacken, sind klein und nett, und haben die Bestimmung, die verschiedenen Bewegungen des Schädels auf dem Atlas, und des letzteren auf dem Epistropheus zu vollführen.

Semispinalis dorsi (Halbdornmuskel des Rückens) entspringt von den Querfortsätzen der sechs untersten Rückenwirbel, und setzt sich an die Dornfortsätze der vier obern Rükken- und zwei untern Nackenwirbel.

Semispinalis cervicis (Halbdornmuskel des Nackens) entspringt von den Querfortsätzen der vier obern Rückenwirbel, und setzt sich an die Dornfortsätze von vier obern Halswirbel, nämlich des 2ten bis 5ten.

Topographie. — An der hintern Fläche der *Semispinales* liegen, von unten nach oben: *M. spinalis dorsi*, *longissimus dorsi*, *complexus*, *splenius*, die *A. cervicalis prof.* und der *R. cervicalis* der *A. occipitalis*, und der *Plexus nerv. cervical. post.;* an ihrer vordern Fläche: *M. multifidus spinae.*

Rectus capitis posticus major (grofser hinterer gerader Kopfmuskel) entspringt vom Dornfortsatz des Epistropheus und setzt sich an die *Linea semicircularis inferior* des Hinterhauptsbeins.

Rectus capitis posticus minor (kleiner hinterer gerader Kopfmuskel) entspringt vom *Tuberculum atlantis posterius* und setzt sich an die rauhe Fläche unterhalb des innren Endes der *Linea semicircularis inf.* des Hinterhauptsbeins.

Rectus capitis lateralis (seitlicher gerader Kopfmuskel) entspringt von dem Querfortsatze des *Atlas*, und setzt sich an die rauhe Stelle des Hinterhauptsbeins nach aufsen vom *Proc. condyloideus.*

Obliquus capitis inferior (unterer schräger Kopfmuskel) entspringt von dem Dornfortsatze des *Epistropheus*, und setzt sich, schräg nach aufsen laufend, an die Spitze des Querfortsatzes des *Atlas.*

Obliquus capitis superior (oberer schräger Kopfmuskel) entspringt von der Spitze des Querfortsatzes des *Atlas* und setzt sich, schräg nach innen gehend, an die rauhe Fläche unterhalb des äufsern Endes der *Linea semicircularis inf.* des Hinterhauptsbeins.

Topographie. — An ihrer hintern Fläche werden die *Recti* und *Obliqui capitis* von einer starken Sehnenhaut überzogen, welche sie vom *Complexus* scheidet. An ihrer vordern Fläche liegen der *Atlas* und *Epistropheus* und deren Gelenkverbindung; der *Rectus posticus major* bedeckt zum Theil den *minor.* — Der *Rectus capitis lateralis* steht an seiner vordern Fläche mit der *V. jugularis int.*, an der hintern mit der *A. vertebralis* in Berührung.

Sechste Schicht.

Präparation. — Um von dem *M. multifidus spinae*, welcher die lange Rinne (*Sulcus posterior columnae vertebralis*) zwischen sämmtlichen Dorn- und Querfortsätzen ausfüllt, eine vollständige Anschauung zu bekommen, müssen beide *Mm. semispinales*, von denen er bedeckt wird, abgetragen werden.

Multifidus spinae (vielspaltiger Rückgratsmuskel) besteht aus einer grofsen Zahl von Muskelbündeln, die, vom Kreuzbein bis zum 3ten Halswirbel, zwischen den Quer- und Dornfortsätzen verlaufen, auf die Weise, dafs ein jedes Bündel mit dem einen Ende an einem Querfortsatze entspringt, mit dem andren an den Dornfortsatz des angränzenden höhern oder des zunächst über diesem gelegenen Wirbels sich ansetzt.

Topographie. — An seiner hintern Fläche: *M. longissimus dorsi, semispinalis dorsi* und *semispinalis cervicis;* an sei-

ner vordern Fläche: die Wirbelbögen und Dornfortsätze, und in der Nackengegend auch das *Lig. nuchae.*

Levatores costarum breves (kurze Rippenheber), auf jeder Seite zwölf an der Zahl, entspringen von den Spitzen der Querfortsätze des siebenten Halswirbels und der eilf obern Rückenwirbel, gehen, breiter werdend, nach unten und aufsen, und setzen sich an den obern Rand des Halses der nächst tieferliegenden Rippe. — Zu den drei bis vier untersten Rippen gehen aufserdem noch *Levatores costarum longi;* diese entspringen ebenfalls von Querfortsätzen, aber setzen sich, die nächst tiefer liegende Rippe überspringend, an die darauf folgende.

Topographie. — An ihrer äufsern Fläche: *M. longissimus dorsi* und *sacrolumbalis;* an ihrer innren Fläche: *Mm. intercostales* und Rippen,

Spinalis cervicis *s. superspinalis* (Dornmuskel des Nakkens), nicht constant vorhanden, entspringt von den Dornfortsätzen der untersten Hals- und obersten Rückenwirbel, und setzt sich, aufwärts steigend, an die Dornfortsätze des Epistropheus, und bisweilen auch des dritten und vierten Halswirbels.

Interspinales (Zwischendornmuskeln), kleine paarige Muskeln, welche zwischen je zwei Dornfortsätzen verlaufen, dem *Lig. interspinale* anliegend. An den Halswirbeln sind sie besonders stark, an den Rückenwirbeln schwach und nicht immer vorhanden, an den Lendenwirbeln dagegen constant und wiederum stärker.

Intertransversarii (Zwischen-Querfortsatzmuskeln) kleine Muskeln, die zwischen den Querfortsätzen je zweier Wirbel verlaufen. An den Halswirbeln, deren Querfortsätze gespalten sind, finden sie sich doppelt; an den Rückenwirbeln sind sie weniger constant und schwächer, als an den Lendenwirbeln.

Im Allgemeinen mufs bemerkt werden, dafs in Betreff des Ursprungs und des Ansatzes der Nacken- und Rückenmuskeln kein constantes Verhältnifs statt findet; zum Theil hiervon, zum Theil aber auch von der Verschiedenheit der Präparation rühren die Differenzen der anatomischen Schriftsteller in ihren bezüglichen Angaben her. Eine richtige Anschauung und Deutung dieser Muskeln kann übrigens nur mit Hülfe der vergleichenden Anatomie und Entwickelungsgeschichte gewonnen werden. Um ihre Uebersicht zu erleichtern und eine Vergleichung zwischen den verschiedenen Schichten derselben zu gestatten, was ebensowohl zur klaren Auffassung ihrer Wirkung, als zur leichteren Einprägung ihrer Insertionsstellen erforderlich ist, haben wir folgende synoptische Tabelle entworfen, bei deren Betrachtung man zu manchen allgemeinen Folgesätzen veranlafst wird.

Ursprung.				
Musculus.	Dornfortsätze.	Querfortsätze.	Rippen.	Andre Stellen.
1te Schicht.				
Trapezius	letzter *cervicalis*, 12 *dorsales* .	. . . . .	. . .	*Os occipitis* und *Lig. nuchae* .
Latissimus dorsi . .	6 untere *dorsales*, 5 *lumbales* .	. . . . .	4 untere	*Os sacrum* und *ilium*
2te Schicht.				
Levator scapulae .	. . . . .	4 obere *cervicales*	. . . .	. . . . .
Rhomboideus minor .	*Lig. nuchae*, 2 letzte *cervicales*	. . . . .	. . . .	. . . . .
Rhomboideus major .	4 obere *dorsales*	. . . . .	. . . .	. . . . .
3te Schicht.				
Serratus posticus superior	*Lig. nuchae*, 3 letzte *cervicales*, 2 obere *dorsales*.	. . . . .	. . . .	. . . . .
Serratus posticus inferior	2 untere *dorsales*, 3 obere *lumbales*.	. . . . .	. . . .	. . . . .
Splenius capitis, . . *Splenius colli* . . .	*Lig. nuchae*, letzter *cervicalis*, 4 obere *dorsales*	. . . . .	. . . .	. . . . .
4te Schicht.				
Sacrolumbalis . . .	. . . . .	. . . . .	. . . .	*Os sacrum* und *ilium*
Longissimus dorsi .	. . . . .	. . . . .	. . .	*Os sacrum* und *vertebr. lumbal.*
Spinalis dorsi . . .	2 untere *dorsales* 2 obere *lumbales*	. . . . .	. . . .	. . . . .
Cervicalis ascendens	. . . . .	. . . . .	Winkel der 4 obern	. . . . .
Transversalis cervicis	. . . . .	3te — 6te *dorsalis*	. . . .	. . . . .
Trachelomastoideus .	. . . . .	4 obere *dorsales*, 4 untere *cervicales*	. . .	. . . . .
Complexus	. . . . .	4 obere *dorsales*, 4 untere *cervicales*	. . .	. . . . .
5te Schicht.				
Semispinalis dorsi .	. . . . .	6 untere *dorsales*	. . . .	. . . . .
Semispinalis cervicis	. . . . .	4 obere *dorsales*	. . . .	. . . . .
Rectus cap. post. maj.	*Epistropheus* .	. . . . .	. . . .	. . . . .
Rectus cap. post. min.	*Atlas*	. . . . .	. . . .	. . . . .
Rectus cap. lateralis	. . . . .	*Atlas*	. . . .	. . . . .
Obliquus cap. inferior	*Epistropheus* .	. . . . .	. . . .	. . . . .
Obliquus cap. superior	. . . . .	*Epistropheus* .	. . . .	. . . . .
6te Schicht.				
Multifidus spinae .	. . . . .	Vom *Os sacrum* bis *Epistropheus*.	. . . .	. . . . .
Levatores costarum .	. . . . .	7te *cervicalis* und 11 *dorsales*	. . . .	. . . . .
Spinalis cervicis . .	unterste *cervicales* oberste *dorsales*	. . . . .	. . . .	. . . . .
Interspinales . . .	vorzügl. *cervical.* und *lumbales.*	. . . . .	. . . .	. . . . .
Intertransversarii .	. . . . .	sämmtl. Wirbel	. . . .	. . . . .

Ansatz.			
Dornfortsätze.	Querfortsätze.	Rippen.	Andre Stellen.
. . . . .	. . . . .	. . . . .	*Clavicula*, *Acromion* und *Spina scapulae.*
. . . . .	. . . . .	. . . . .	*Spina tuberculi min.* des Oberarmbeins.
. . . . .	. . . . .	. . . . .	*Angulus superior* und *Basis scapulae.*
. . . . .	. . . . .	. . . . .	*Basis scapulae.*
. . . . .	. . . . .	. . . . .	*Basis scapulae.*
. . . . .	. . . . .	2te bis 5te	
. . . . .	. . . . .	4 unterste Rippen	
. . . . .	3 obere *cervicales* .	. . . . .	*Os occipitis* und *Processus mastoideus* des Schläfenbeins.
. . . . .	. . . . .	Winkel sämmtl.	
. . . . .	sämmtliche *dorsales*	Hälse der 5t.-12t.	
— 8te *dorsales.*			
. . . . .	4 unterste *cervicales*		
. . . . .	4 mittlere *cervicales*		
. . . . .	. . . . .	. . . . .	*Proc. mastoideus.*
. . . . .	. . . . .	. . . . .	*Os occipitis* zwischen beiden *Lineae semicircul.*
ere *dorsales*, untere *cervicales.* ere *cervicales*, mlich 2te — 5te.			
. . . . .	. . . . .	. . . . .	*Os occipitis.*
. . . . .	. . . . .	. . . . .	*Os occipitis.*
. . . . .	. . . . .	. . . . .	*Os occipitis.*
. . . . .	*Atlas.*		
. . . . .	. . . . .	. . . . .	*Os occipitis.*
letzten *lumbalis* bis e *cervicalis*			
. . . . .	. . . . .	Hälse sämmtlicher Rippen	
— 4te *cervicalis*			
ntlicher Wirbel			
. . . . .	sämmtlicher Wirbel		

Wirkung. — Der *Trapezius* zieht die Schulter mit seinen obern Fasern nach oben und hinten, mit den mittlern gerade nach hinten, und mit den untern nach unten und hinten; mit letztern schiebt er zugleich das Schulterblatt auf dem Brustkasten hin und her. Ist die Schulter fixirt, so wird der Kopf, wenn die obern Fasern nur des einen Muskels wirken, schief nach hinten, wenn dagegen beide Muskeln zugleich wirken, gerade nach hinten gebeugt. — Der *Latissimus dorsi* zieht den Oberarm nach unten und hinten, und rollt ihn zugleich nach innen. Ist der Arm fixirt, so zieht er den Rumpf gegen diesen und wirkt, durch Aufwärtsziehen der vier untern Rippen, als Inspirationsmuskel; sind beide Arme fixirt, und beide Muskeln thätig, so schieben sie den ganzen Rumpf vorwärts, wie es beim Klettern oder Gehen auf Krücken der Fall ist. — Der *Levator scapulae* hebt den obern Winkel des Schulterblatts etwas nach vorn in die Höhe; die *Rhomboidei* ziehen dasselbe nebst dem Schultergelenk nach oben und hinten.

Die *Serrati postici* sind Respirationsmuskeln, haben jedoch beide eine entgegengesetzte Wirkung, — während nämlich der *Serrat. post. superior* die obern Rippen in die Höhe zieht und als Inspirationsmuskel den Brustkasten erweitert, zieht der *inferior* die untern Rippen herab, und verengert den Brustkasten als Exspirationsmuskel. — Die *Splenii* sind die Antagonisten der *Sternocleidomastoidei.* Sind sie nur auf einer Seite thätig, so beugen sie den Nacken schräg nach hinten gegen die Seite hin, an welcher sie liegen und drehen den Kopf, mit aufwärts gewandtem Gesicht, nach der an derselben Seite befindlichen Schulter; wirken sie dagegen auf beiden Seiten zugleich, so ziehen sie den Kopf gerade nach hinten.

Der *Sacrolumbalis, Longissimus dorsi* und *Spinalis dorsi* dienen, was schon ihr gemeinschaftlicher Name, *Extensor dorsi communis s. erector spinae* ausdrückt, zur Streckung und Aufrechthaltung der Wirbelsäule. Ihre Zusammensetzung aus einer Menge einzelner, sich an die Rippen und Dornfortsätze anheftender, sehniger Bündel, die in ihrer Thätigkeit abzuwechseln vermögen, macht sie geeignet, die Wirbelsäule, trotz des Gegengewichts eines umfangreichen Bauches, ohne zu ermüden, in senkrechter Stellung zu erhalten. — Die als obere Fortsetzungen der vorhergehenden zu betrachtenden *Cervicalis ascendens, Transversalis cervicis* und *Trachelomastoideus* haben die Bestimmung, dem Nacken eine steife, aufrechte Haltung zu geben; sind sie blos auf einer Seite thätig, so wird der Hals um seine Axe gedreht. — Der *Complexus* und *Biventer cervicis* ziehen, vermöge ihrer Insertion ans Hinterhauptsbein, den Kopf nach hinten, und sind zugleich bei der Drehung desselben wirksam. — Die *Semispinales* und der *Multifidus spinae*

tragen ebenfalls zur Aufrechthaltung der Wirbelsäule bei, und beugen dieselbe etwas nach hinten.

Die vier kleinen Muskeln dieser Gruppe, welche zwischen dem Hinterhauptsbeine und den beiden ersten Wirbeln liegen, stehen den verschiedenen Bewegungen vor, welche zwischen diesen Knochen Statt finden, und zwar die *Recti*, indem sie das Hinterhaupt rückwärts ziehen, die *Obliqui*, indem sie den Atlas und den Kopf auf dem Epistropheus rotiren.

Die Wirkungen der übrigen hierhergehörigen Muskeln, des *Spinalis cervicis*, der *Interspinales* und *Intertransversarii* liegen in ihren Namen; sie nähern ihre Anheftungspunkte gegen einander, und unterstützen die stärkern Muskeln in der Aufrechthaltung des Rumpfes. — Die *Levatores costarum* heben den hintern Theil der Rippen in die Höhe, und sind wahrscheinlich mehr dazu bestimmt, ein Ausweichen derselben aus ihrem Gelenke zu verhüten, als sie beim Einathmen in die Höhe zu ziehen.

2. Brustmuskeln.

Von den Muskeln, welche an der vordern Fläche des Brustkastens liegen, gehören die bedeutendsten, nämlich der *Pectoralis major* und *minor*, der *Subclavius* und *Serratus anticus major*, ihrer Wirkung nach, zu den Muskeln der obern Extremität, und werden daher bei diesen abgehandelt. Eigentliche Brustmuskeln giebt es nur wenige; dieselben sind ausschliefslich zur Bewegung der Rippen bestimmt, und heifsen:

Intercostales externi;
Intercostates interni;
Infracostales;
Triangularis sterni.

Präparation. — Die *Intercostales* sind platte, theils aus fleischigen, theils aus sehnigen Fasern bestehende Muskeln, die in schräger Richtung zwischen je zwei Rippen verlaufen und die Intercostalräume ausfüllen. Man kann sie sowohl von aufsen, indem man die *Mm. pectorales*, als auch von innen, indem man das Zwerchfell entfernt, darstellen. — Der *Triangularis sterni* liegt innerhalb der Brusthöhle und kömmt zum Vorschein, wenn man die vordere Brustwand abträgt.

Intercostales externi (äufsere Zwischenrippenmuskeln), auf jeder Seite eilf, liegen an der äufsern Fläche der Rippen, vom *Labium externum* des untern Randes der einen zum obern Rande der nächst tiefer liegenden herabsteigend. Sie erstrecken sich vom *Tuberculum costae* bis zum hintern Ende des Rippenknorpels, woselbst sie in sehnige Ausbreitungen, *Ligg. coruscantia* (v. S. 127) übergehen; ihre Fasern steigen schräg nach vorn und

unten herab, in derselben Richtung wie die des *M. obliquus abdominis externus.*

Intercostales interni (innere Zwischenrippenmuskeln), ebenfalls auf jeder Seite eilf, aber schwächer als die vorigen, ha-

Fig. 75.

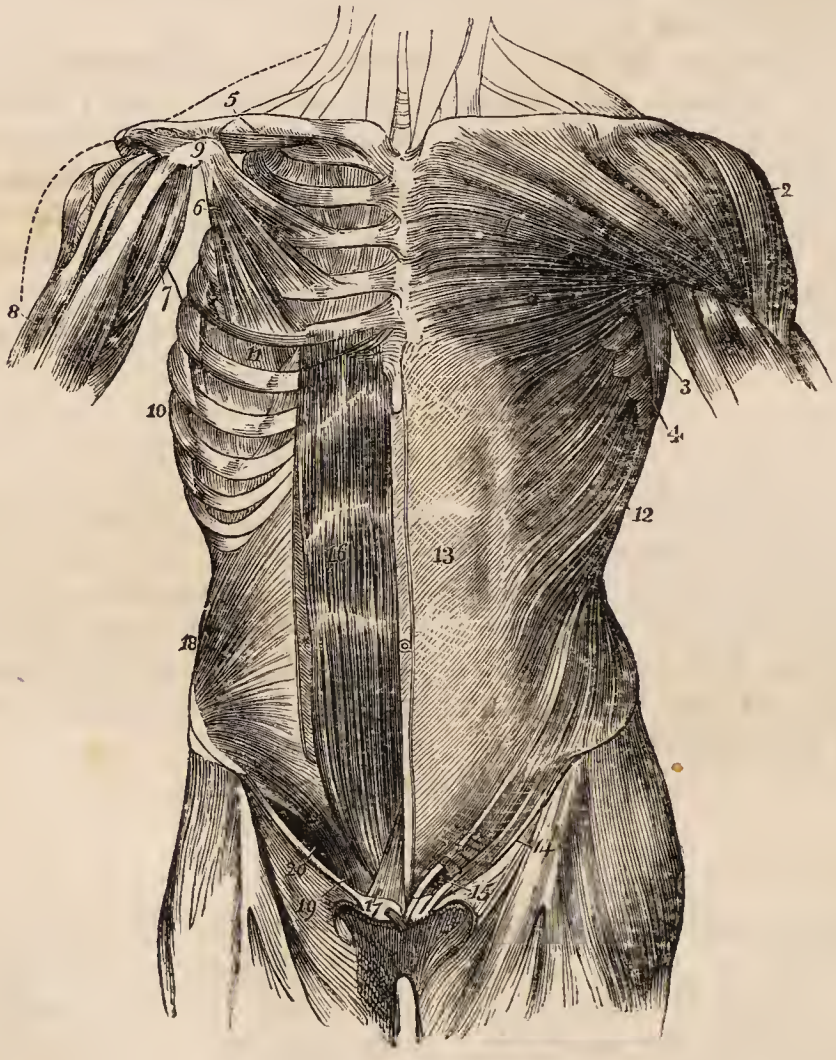

Fig. 75. Die Muskeln an der vordern Fläche des Rumpfes; linkerseits ist die oberflächliche, rechterseits die tiefere Schicht dargestellt. — 1. *M. pectoralis major.* 2. *M. deltoideus;* in dem Zwischenraum zwischen diesem und dem vorigen Muskel liegt die *V. cephalica.* 3. Der vordere Rand des *M. latissimus dorsi.* 4. Die Dentationen des *M. serratus ant. major.* 5. *M. subclavius* der rechten Seite. 6. *M. pectoralis minor.* 7. *M. coracobrachialis.* 8. Der obere Theil des *M. biceps* mit seinen zwei Köpfen. 9. *Proc. coracoideus.* 10. *M. serratus anticus major* der rechten

ben eine diesen entsprechende Lage an der innren Fläche der Rippen. Sie erstrecken sich vom Brustbein bis zum *Angulus costae*, und laufen mit ihren Fasern, gleich dem *M. obliquus abdominis internus*, schräg nach hinten und unten, in kreuzender Richtung mit den *Intercost. externi*.

Topographie. — Die *Intercostales externi* berühren mit ihrer äufsern Fläche die den Thorax unmittelbar umkleidenden Muskeln, nämlich: *Pectoralis major* und *minor*, *Scalenus posticus*, *Serratus anticus major*, *Serratus posticus superior* und *inferior*, *Sacrolumbalis* und *Longissimus dorsi* nebst den Fortsetzungen derselben, *Cervicalis ascendens* und *Transversalis cervicis*, die *Levatores costarum* und den *Obliquus ext. abdominis;* mit ihrer innren Fläche: die *Mm. intercostales int.*, die *Vasa* und *Nn. intercostal.*, und nach hinten zu die *Pleura*. — Die *Intercostales interni* gränzen mit ihrer äufsern Fläche an die *Mm. intercostales ext.*, und *Vasa* nebst *Nn. intercostal.;* mit ihrer innren Fläche an die *Pleura costalis*, den *M. triangularis sterni* und das *Diaphragma*.

Infracostales *s. intracostales* (Unterrippenmuskeln) sind an Zahl unbeständige, mit den innren Zwischenrippenmuskeln zusammenhängende Fleischbündel, die an der Innenfläche je zweier

---

Seite. 11. *M. intercostalis ext.* des fünften Intercostalraums. 12. *M. obliquus abdominis ext.;* 13. Die Aponeurose desselben. Der gerade Längsstreifen zur Rechten derselben ist die *Linea alba*, der gebogene zu ihrer Linken die *Linea semilunaris Spigelii*, und die Querstreifen über und unter der Nummer die *Lineae transversae*, deren sich in diesem Individuum nur drei vorfinden. 14. *Ligam. Poupartii.* 15. *Annulus abdominalis externus.* Der über demselben befindliche Rand ist das *Crus superius s. internum*, der unter demselben befindliche das *Crus inferius s. externum annuli abdominalis;* die vom *Ligam. Poupartii* zu jenem bogenförmig aufsteigenden Fasern sind die *Fibrae intercolumnares*. Die Nummern 14 und 15 befinden sich auf der *Fascia lata femoris;* die rechts unter 15 bemerkbare Oeffnung ist zum Durchgang der *V. saphena* bestimmt. 16. *M. rectus abdominis* der rechten Seite, durch Abtragung des vordern Blattes seiner Scheide freigelegt; * das hintere Blatt seiner Scheide nebst dem Rande des abgeschnittenen vordern Blattes. 17. *M. pyramidalis.* 18. *M. obliquus abdominis internus.* 19. Die vereinigte Sehne des *Obliquus internus* und *Transversus abdominis*, wie sie hinter dem *Ligam. Poupartii* zur *Crista pubis* herabsteigt. 20. Die zwischen dem untern gekrümmten Rande des *Obliquus int.* und dem *Ligam. Poupartii* befindliche bogenförmige Spalte, durch welche Samenstrang und Hernien hindurchgehen.

Rippen verlaufen, vom mittlern Umfang der einen zu dem der nächst tiefer liegenden oder darauf folgenden schräg herabsteigend.

Triangularis sterni (dreieckiger Brustbeinmuskel) entspringt mit einer dünnen Aponeurose von der hintern Fläche des *Proc. xiphoideus* und des Körpers des Brustbeins, steigt im vordern Umfange der Brusthöhle nach oben und aufsen, und setzt sich mit fleischigen Zacken an die hinteren Flächen des 6ten bis 3ten und oft auch noch des 2ten Rippenknorpels.

Topographie. — An seiner äufsern Fläche: *Sternum, Proc. xiphoideus, Cartilagines costarum, Mm. intercostales int.* und *Vasa mammaria int.;* an seiner innren Fläche: *Pleura costalis,* das Zellgewebe des *Mediastinum anticum* und das *Diaphragma.*

Wirkung. — Die *Intercostales* wirken verschieden, je nachdem ihre obere oder ihre untere Anheftungsstelle fixirt ist. Ist ersteres der Fall, so heben sie die Rippen in die Höhe, und sind alsdann Inspirationsmuskeln; sind sie dagegen an ihrem untern Rande fixirt, so ziehen sie die Rippen herab, und werden dadurch zu Exspirationsmuskeln. — Der *Triangularis sterni* zieht die Rippenknorpel nach unten, und gehört daher ebenfalls zu den Exspirationsmuskeln.

3. Bauchmuskeln.

Sie heifsen:

Obliquus abdominis externus;
Obliquus abdominis internus;
Cremaster;
Transversus abdominis;
Rectus abdominis;
Pyramidalis;
Quadratus lumborum;
Diaphragma.

Präparation. — Um die Bauchmuskeln freizulegen, sind drei Incisionen erforderlich: 1) eine senkrechte längs der Mitte des Bauchs, vom unteren Ende des Brustbeins bis zur Schambeinfuge; 2) eine schräge vom Nabel nach oben und aufsen gegen die Seitenwand der Brust, bis zur Höhe der 5ten oder 6ten Rippe, und 3) wiederum eine schräge, vom Nabel nach unten und aufsen bis zur Mitte des Hüftbeinkamms derselben Seite. Die drei durch diese Schnitte gebildeten Hautlappen werden alsdann sammt der *Fascia superficialis* von vorn nach hinten lospräparirt, und zwar genau in der Richtung der Fasern des *M. obliquus externus,* was man am besten bewerkstelligt, wenn man von dem Winkel eines jeden Lappens ausgeht.

Wenn der *M. obliquus abdominis externus* auf beiden Seiten

bloſsgelegt ist, erscheint in der Mittellinie des Bauches ein vom *Proc. xiphoideus* bis zur Schambeinfuge reichender sehniger Streifen, welcher weiſse Linie, *Linea alba*, genannt wird. Zu beiden Seiten derselben, ungefähr zwei Zoll von ihr entfernt, bemerkt man zwei andre, ebenfalls longitudinale, aber gebogene Streifen, welche die äuſsern Ränder der *Mm. recti abdominis* bezeichnen; dieselben heiſsen *Lineae semilunares Spigelii*, und werden vermittelst drei oder vier sehniger Querstreifen, *Lineae transversae*, mit der *Linea alba* verbunden.

Obliquus abdominis externus *s. descendens* (äuſserer schräger Bauchmuskel) ist der oberflächlichste und zugleich der ansehnlichste der drei platten Bauchmuskeln. Er entspringt von den äuſsern Flächen der acht untersten Rippen, vermittelst acht fleischiger Zacken, von denen die vier obern in die entsprechenden Zacken des *M. serratus anticus major*, und die vier untern in die des *Latissimus dorsi* eingreifen. Seine Fasern steigen schräg nach innen herab und gehen nach vorn in eine breite Aponeurose über, welche sich in die *Linea alba*, vom *Proc. xiphoideus* bis zum obern Rande der Schambeinfuge herab, verliert, während der untere Rand des Muskels sich an die vordere Hälfte des *Labium externum cristae oss. ilei*, an die *Spina ilei anterior sup.*, an das *Tuberculum* und die *Crista pubis* ansetzt. Der Theil des untern sehnigen Randes, welcher zwischen der *Spina ilei ant. sup.* und dem *Tuberculum pubis* ausgespannt ist, wird *Arcus cruralis s. Ligamentum Poupartii s. Fallopii* (Schenkelbogen, Poupartsches oder Fallopisches Band) genannt; derselbe schlägt sich mit seinem untern freien Rande nach hinten, und heftet sich mit einem Fortsatze, welcher den Namen *Lig. Gimbernati* führt, an die *Crista pubis*.

Dicht über dem innren Ende des Schenkelbogens befindet sich in der Aponeurose dieses Muskels eine dreieckige Spalte, *Annulus abdominalis s. inguinalis externus* (Bauchring oder äuſserer Leistenring), welche nach unten von dem obern Rande des absteigenden Astes des Schambeines, und zu beiden Seiten von zwei, durch das Auseinandertreten der Fasern der Aponeurose gebildete Schenkel (*Crura s. Columnae*) begränzt wird; über ihren obern Winkel verlaufen bogenförmig einige vom Schenkelbogen aufsteigende Fasern, welche man *Fibrae intercolumnares* nennt. Das *Crus externum s. inferius* befestigt sich an das *Tuberculum pubis;* das *Crus internum s. superius* läuft über die *Symphysis ossium pubis*, woselbst es sich mit dem der andren Seite kreuzt, und als *Lig. suspensorium penis s. clitoridis* zur untern Fläche des *Penis* oder der *Clitoris* geht. — Durch den Bauchring tritt beim Mann der Samenstrang, beim Weibe das runde Mutterband, beide bekleidet von einer dünnen, von den Rändern des Bauchrings abgehenden Fascie, *Fascia*

spermatica s. intercolumnaris, welche auch eine der Hüllen des durch den Bauchring hervortretenden Leistenbruchs bildet.

Topographie. — An seiner äufsern Fläche: *Fascia superficialis* und *Cutis* nebst deren Gefäfsen und Nerven, namentlich die *A.* und *V. superficialis epigastrica* und *circumflexa ilium*; nach hinten zu wird er gewöhnlich vom *M. latissimus dorsi* bedeckt. An seiner innren Fläche: *M. obliquus internus*, der untere Umfang der acht untersten Rippen und deren Intercostalmuskeln, *M. cremaster*, und der Samenstrang beim Manne, das runde Mutterband beim Weibe.

Um den folgenden Muskel freizulegen, mufs nunmehr der *Obliquus externus* durch zwei Schnitte, von denen der eine dicht unter seinem obern Rande, in querer Richtung über die Rippen, der andre längs des *Ligam. Poupartii* und des Hüftbeinkamms geführt wird, losgelöst und entweder gänzlich abgetragen oder nach vorn gegen die *Linea alba* zurückgeschlagen werden. Das *Lig. Poupartii* selbst mufs unversehrt erhalten bleiben, da an dasselbe die folgenden Muskeln sich anheften.

Obliquus abdominis internus *s. ascendens* (innerer schräger Bauchmuskel) ist der mittlere platte Bauchmuskel. Er entspringt von dem hintern Umfange der äufsern Hälfte des Schenkelbogens, von den vordern zwei Dritteln der *Linea intermedia cristae ossis ilium* und vermittelst einer dünnen Sehnenschicht von den Dornfortsätzen der Lendenwirbel. Seine untern, vom Schenkelbogen kommenden Fasern krümmen sich abwärts zur *Crista pubis*, die vom vordern Theil des Hüftbeinkamms abgehenden verlaufen quer, und die übrigen steigen schräg aufwärts, sich mit drei fleischigen Zacken an die untern Ränder der drei untersten Rippen anheftend. Nach vorn geht der Muskel in eine breite Aponeurose über, die sich in die *Linea alba* verliert; dieselbe theilt sich an der *Linea semilunaris Spigelii* längs ihrer obern drei Viertel in zwei Blätter, ein vorderes und ein hinteres, welche den *M rectus abdominis* scheidenartig umgeben, während ihr unteres Viertel ungespalten an der vordern Fläche desselben fortläuft. Der untere gekrümmte Rand des hintern Blattes wird als *Linea semicircularis Douglasii* bezeichnet.

Der unterste, sich an die *Crista pubis* heftende Theil des Muskels verschmilzt mit dem untern Rande des *Transversus abdominis* zu einer gemeinschaftlichen Sehne, welche unmittelbar hinter dem Bauchring liegt und diese sonst schwache Stelle der Bauchwandung verstärkt; drängen sich dennoch daselbst einige Eingeweide hervor, wodurch ein innrer Leistenbruch entsteht, so bildet sie eine seiner Hüllen. — Unter dem bogenförmigen untern Rande des *Obliquus internus*, zwischen ihm und dem Schenkelbogen geht der Samenstrang hindurch und nimmt beim Herabsteigen einige Fasern vom untern Rande jenes Muskels mit, welche, unter dem

Namen *Cremaster*, zum Hoden hingehen und sich um denselben verschlingen, auch eine der Hüllen des auf demselben Wege, wie der Samenstrang, herabsteigenden äufsern Leistenbruchs bilden.

Cremaster (Hodenmuskel), streng genommen kein besonderer Muskel, entspringt von der Mitte des Schenkelbogens und steigt mit dem Samenstrang, an welchem er eine Anzahl von Verschlingungen bildet, abwärts; einige seiner Fasern setzen sich an die *Tunica vaginalis commun.* fest, die übrigen steigen längs der innren Seite des Samenstrangs aufwärts, um sich mit der gemeinschaftlichen Sehne des *Obliquus int.* und *Transversus* an die *Crista pubis* anzusetzen.

Topographie. — Der *Obliquus internus* hängt an seiner äufsern Fläche mit dem *Obliquus externus*, *Latissimus dorsi*, Samenstrang und äufsern Leistenring zusammen; an seiner innren Fläche mit dem *Transversus abdominis*, der *Fascia transversalis*, dem innren Leistenring und dem Samenstrang; an seinem untern, bogenförmigen Rande mit dem Samenstrange, den Leistenkanal von oben begränzend. — Der *Cremaster* hängt durch seine äufsere Fläche mit der Aponeurose des *Obliquus externus* und der *Fascia intercolumnaris*, durch seine innere Fläche mit der *Tunica vaginalis communis* zusammen.

Nunmehr wird der *Obliquus internus* von seiner obern Insertion an die Rippen und von seiner untern an den Hüftbeinkamm und den Schenkelbogen losgelöst, durch eine, von der letzten Rippe bis zum Hüftbeinkamm reichende senkrechte Incision hinten durchgeschnitten, und nach vorn zurückgeschlagen. Letzteres erfordert einige Sorgfalt, da dieser Muskel von dem darunter liegenden grofsentheils nur durch eine dünne Zellgewebeschicht getrennt wird und sich daher schwer von demselben sondern läfst. In der Gegend des Hüftbeinkamms dient hierbei die *Art. circumflexa ilei*, welche zwischen beiden Muskeln in die Höhe steigt, als sicherer Leiter; dicht über dem Schenkelbogen dagegen sind beide so innig mit einander verwachsen, dafs eine Trennung daselbst unmöglich ist.

Transversus abdominis (querer Bauchmuskel) der innerste platte Bauchmuskel, hat seinen Namen von der queren Richtung seiner Fasern. Er entspringt vom äufsern Drittel des Schenkelbogens, von den vordern zwei Dritteln des *Labium internum cristae oss. ilium*, von den Dorn- und Querfortsätzen der Lendenwirbel und von der innren Fläche der Knorpel der sechs untersten Rippen, woselbst er in das Zwerchfell eingreift. Seine untern Fasern krümmen sich nach unten und bilden mit den untern Fasern des *Obliquus internus* die erwähnte gemeinschaftliche Sehne, welche sich an die *Crista pubis* ansetzt; seine übrigen Fasern gehen in eine breite Aponeurose über, die sich bis zur *Linea alba* erstreckt, und mit ihrem untern Viertel an der

vordern Fläche des *Rectus abdominis*, mit ihren obern drei Vierteln dagegen an der hintern Fläche desselben, vereint mit dem hintern Blatte der Aponeurose des *Obliquus internus*, hinläuft. — Auch der hintere, von den Lendenwirbeln entspringende Theil des Muskels stellt eine Aponeurose dar. Dieselbe zerfällt in drei Blätter: ein vorderes, welches an den Wurzeln der Querfortsätze, ein mittleres, welches an den Spitzen derselben, und ein hinteres, welches an den Spitzen der Dornfortsätze der Lendenwirbel angeheftet ist. Das vordere und mittlere Blatt schliefsen den *M. quadratus lumborum*, das mittlere und hintere den *Sacrospinalis* ein; die Vereinigung des hintern Blat-

Fig. 76.

Fig. 76. Eine seitliche Ansicht des Rumpfes, um namentlich den *M. transversus abdominis* deutlich zu zeigen. — 1. Der obere Theil des *M. latissimus dorsi*. 2. *M. serratus anticus major*. 3. Der durchgeschnittene obere Theil des *M. obliquus externus* mit seinen, in den *Serratus ant. major* eingreifenden Zacken. 4. Zwei *Mm. intercostales externi*. 5. Zwei *Mm. intercostales interni*. 6. *M. transversus abdominis*; 7. Die hintere Aponeurose desselben; 8. Die vordere Aponeurose desselben, als hintere Wand der Scheide des *Rectus abdominis*. 9. Der durchgeschnittene untere Theil des linken *M. rectus abdominis* nebst dem ihn nach vorn überziehenden untern Theil der Aponeurose des *Transversus abdominis*. 10. *M. rectus abdominis* der rechten Seite. 11. Der bogenförmige Spalt zwischen dem untern Rande des *Transversus abdominis* und dem Schenkelbogen, durch welchen Samenstrang und Leistenbrüche hindurchtreten. 12. *M. gluteus maximus, medius* und *Tensor fasciae latae* von der Schenkelbinde bedeckt.

tes mit der hintern Aponeurose des *Obliquus internus*, *Serratus posticus inferior* und *Latissimus dorsi* bildet die *Fascia lumbalis*.

Topographie. — An seiner äufsern Fläche: *M. obliquus abdom. internus*, die innren Flächen der untersten Rippen und deren *Mm. intercostales interni;* an seiner innren Fläche: die *Fascia transversalis*, welche ihn vom Bauchfell trennt, *M. psoas major*, der untere Theil des *M. rectus abdominis* und *M. pyramidalis*. Der Samenstrang und der äufsere Leistenbruch treten unter seinem untern Rande hervor, stehen jedoch mit demselben in keiner direkten Verbindung.

Um den folgenden Muskel freizulegen, mufs die vordere Wand seiner Scheide durch einen, zwischen der *Linea semilunaris Spigelii* und der *Linea alba* verlaufenden Vertikalschnitt geöffnet und nach beiden Seiten hin von dem darunterliegenden Muskel losgelöst und zurückgeschlagen werden.

Rectus abdominis (gerader Bauchmuskel), lang und platt, zur Seite der *Linea alba* liegend, entspringt mit zwei sehnigen Schenkeln, mit einem äufsern vom obern Rand der Schambeinfuge und des absteigenden Astes des Schambeins, und einem innren von der vordern Fläche der Schambeinfuge, sich daselbst mit dem der andern Seite kreuzend, und setzt sich mit drei fleischigen Zacken an die vordern Flächen des 5ten, 6ten und 7ten Rippenknorpels. Er wird von mehrern sehnigen Querstreifen, *Inscriptiones tendineae*, die jedoch selten durch die ganze Quere des Muskels hindurchgehen, und von denen gewöhnlich einer in der Gegend des Nabels, zwei über diesem, und bisweilen noch einer unter demselben liegen, durchschnitten; dieselben sind als Andeutungen der Bauchrippen, wie sie noch bei den Amphibien vorkommen, zu betrachten. — Die vordere und hintere Fläche des Muskels werden von den Aponeurosen der platten Bauchmuskeln überzogen, welche denselben als eine Scheide (*Vagina s. Fascia recta*), an der man eine vordere und eine hintere Wand unterscheiden kann, umschliefsen. Die vordere Wand bedeckt den Muskel seiner ganzen Länge nach; sie wird von der Aponeurose des *Obliquus externus*, vom vordern Blatte der Aponeurose des *Obliquus internus*, und in ihrem untern Viertel auch von der Aponeurose des *Transversus abdominis* gebildet. Die hintere Wand überzieht den Muskel nur längs seiner obern drei Viertel, und endet in der Mitte zwischen Nabel und Schambeinfuge als die erwähnte *Linea semicircularis Douglasii*; sie wird von dem hintern Blatte der Aponeurose des *Obliquus internus* und von der Aponeurose des *Transversus abdominis* gebildet.

Topographie. — An seiner vordern Fläche: das vordere Blatt der Aponeurose des *Obliquus internus*, nach unten die Aponeurose des *Transversus abdominis* und der *M. pyramidalis;* an

seiner hintern Fläche: *Proc. xiphoideus*, die Knorpel der 5ten bis 9ten Rippe, das hintere Blatt der Aponeurose des *Obliquus internus*, das Bauchfell und die *A.* nebst *V. epigastrica.*

Pyramidalis abdominis (Pyramidenmuskel des Bauches) ein kleiner dreieckiger Muskel, entspringt vom obern Rande des absteigenden Astes des Schambeins, steigt vor dem *Rectus abdominis*, von der vordern Wand der Scheide desselben bedeckt, in die Höhe, und setzt sich mit seiner Spitze an die *Linea alba*, ungefähr n der Mitte zwischen Nabel und Schambeinfuge. Er fehlt bisweilen.

Um die beiden folgenden Muskeln darzustellen, müssen sämmtliche Eingeweide der Bauchhöhle entfernt werden. Zur Blofslegung des *Quadratus lumborum* ist noch aufserdem erforderlich, dafs man den *Psoas major* und das vordere Blatt der hintern Aponeurose des *Transversus abdominis* vom Lendentheil der Wirbelsäule lostrennt und zur Seite schiebt.

Quadratus lumborum (viereckiger Lendenmuskel), ein platter, länglich-viereckiger Muskel, entspringt vom *Labium internum cristae oss. ilium*, vom *Lig. ileo-lumbale* und dem fünften Lendenwirbel, steigt aufwärts und setzt sich an die Querfortsätze der vier obersten Lendenwirbel und an den untern Rand der zwölften Rippe. — Er wird scheidenförmig vom vordern und mittleren Blatt der hintern Aponeurose des *Transversus abdominis* eingehüllt, indem das erstere an seiner vordern Fläche bis zu den Wurzeln der Querfortsätze der Lendenwirbel, das andere an seiner hintern Fläche bis zu den Spitzen dieser Fortsätze hingeht.

Topographie. — An seiner vordern Fläche, durch die Scheide von ihm gesondert: die Niere, der Dickdarm, der *M. psoas major* und das Zwerchfell; an seiner hintern Fläche, ebenfalls getrennt durch die Scheide: der *M. sacrospinalis.*

Diaphragma (Zwerchfell), ein platter, gewölbter, in der Mitte sehniger, und im Umfange fleischiger Muskel, welcher die Scheidewand zwischen Brust- und Bauchhöhle bildet, jener seine convexe, dieser seine concave Fläche zukehrend. Um diesen Muskel gehörig untersuchen zu können, mufs, nach Entfernung der Baucheingeweide, das Bauchfell von seiner untern Fläche losgetrennt werden.

Die peripherische fleischige Partie des Muskels zerfällt in einen Rippen- und einen Lendentheil, deren Fasern sämmtlich strahlenförmig zur Centralsehne hinlaufen. Der Rippentheil (*Pars costalis*), welcher den vordern und seitlichen Umfang des Muskels bildet, entspringt von der innren Fläche der sechs untersten Rippen, daselbst mit mehrern Zacken in den *M. transversus abdominis* eingreifend, von dem obern, bogenförmigen Rande des vordern Blattes der Ursprungsaponeurose des *M. transversus abdominis* (*Arcus tendineus fasciae lumbodorsalis*) und

vermittelst einiger Bündel von der hinteren Fläche des *Proc. xiphoideus*. Zu beiden Seiten des letztern Ursprungs, zwischen dem

Fig. 77.

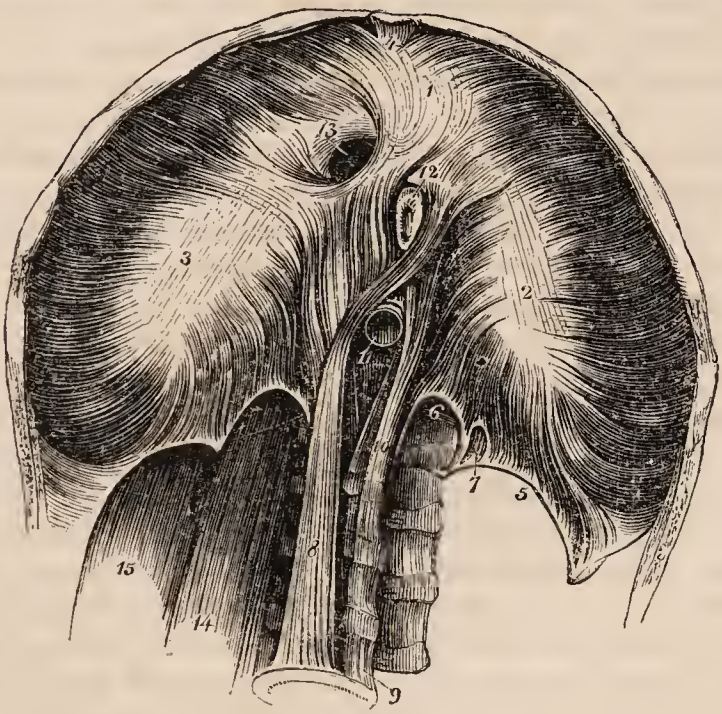

Fig. 77. Die untere oder Abdominalfläche des Zwerchfells. — 1, 2, 3. *Centrum tendineum s. Speculum Helmontii;* 1. Der mittlere; 2. der linke; 3. der rechte Lappen desselben. 4. Das vom *Proc. xiphoideus* abgehende Bündel der *Pars costalis*, und zu beiden Seiten die schwächern, blos durch die serösen Häute der Brust- und Bauchhöhle geschlossenen Stellen des Zwerchfells. 5. Der äufsere bogenförmige Sehnenstreifen (*Arcus tendineus fasciae lumbodorsalis*), von welchem die *Pars costalis* nach unten zu entspringt. 6. Der innre, über den *Psoas major* hingespannte bogenförmige Sehnenstreifen, von welchem das *Crus externum* abgeht; zur Seite rechts sieht man das *Crus medium*. 7. Eine zufällige kleine Oeffnung zum alleinigen Durchgang des *N. splanchnicus minor*. 8. *Crus internum* der rechten Seite. 9. Der vierte Lendenwirbel. 10. *Crus internum* der linken Seite. 11. *Hiatus aorticus* nebst einem Stücke der hindurchgehenden *Aorta*. 12. *Hiatus oesophageus* nebst dem hindurchgehenden Theil des *Oesophagus*. 13. *Foramen quadrilaterum s. venae cavae*. 14. *M. psoas major*, unter dem innren bogenförmigen Sehnenstreifen hervortretend. 15. *M. quadratus lumborum*, vom äufsern bogenförmigen Sehnenstreifen begränzt. Auf der linken Seite sind beide vorhergehende Muskeln abgetragen, um die bogenförmigen Sehnenstreifen deutlich darzustellen.

Schwerdtfortsatze und den benachbarten Rippenknorpeln, befindet sich im Zwerchfell eine kleine Lücke, die blos durch das Bauch- und Brustfell verschlossen ist und daher bisweilen zu jener Art von Brüchen Veranlassung giebt, die man mit *Hernia phrenica s. diaphragmatica* bezeichnet. — Der Lendentheil (*Pars lumbalis*), welcher den hintern und untern Umfang des Zwerchfells einnimmt, wird jederseits von drei Schenkeln, einem innren, einem mittlern und einem äufsern gebildet. Die innren Schenkel (*Crura interna*), die längsten und stärksten, entspringen sehnig von den Körpern der Lendenwirbel und ihren Zwischenwirbelknorpeln, und zwar der rechte von den vordern Flächen des 2ten, 3ten und 4ten, der linke von den Seitenflächen des 2ten und 3ten Lendenwirbels; in der Gegend des ersten Lendenwirbels weichen beide Schenkel aus einander und lassen die *Aorta* zwischen sich hindurchtreten, kommen vor dieser wiederum zusammen, kreuzen sich mit ihren innren Fasern, und weichen alsdann nochmals auseinander, um den *Oesophagus* durchzulassen. Die mittlern Schenkel (*Crura media*), welche an der äufsern Seite der innren liegen, entspringen mit spitzer Sehne von der vordern Fläche des Körpers des 2ten Lendenwirbels. Die äufsern Schenkel (*Crura externa*), die kürzesten, entspringen fleischig von der Seitenfläche des 1ten Lendenwirbels und von einem, bogenförmig über den *M. psoas major* hingespannten, vom Querfortsatze des 1ten zum Körper des 2ten Lendenwirbels hinlaufenden Sehnenstreifen.

Der centrale sehnige Theil (*Centrum tendineum s. Speculum Helmontii*) hat eine dreilappige, kleeblattähnliche Gestalt. Von seinen drei Lappen ist der mittlere, welcher hinter dem *Proc. xiphoideus* liegt, der breiteste, und von den seitlichen der rechte gröfser und von runder Form, der linke kleiner nnd länglich.

Man unterscheidet am Zwerchfelle folgende drei Oeffnungen: 1) *Foramen quadrilaterum* (Hohlvenenloch), ein weites, viereckiges Loch zwischen dem rechten und mittleren Lappen des sehnigen Theils, zum Durchgang der *Vena cava inferior;* 2) *Hiatus oesophageus* (Speiseröhrenschlitz), ein länglicher Spalt zwischen den beiden innren Schenkeln des Lendentheils, da wo sie in den mittleren sehnigen Theil übergehen, zum Durchtritt des *Oesophagus* und der *Nn. vagi;* 3) *Hiatus aorticus* (Aortenschlitz), ein hinter dem vorigen befindlicher, ebenfalls von den beiden innren Schenkeln gebildeter, länglicher Spalt, zum Durchgang der *Aorta* und des *Ductus thoracicus.* — Zwischen dem innren und mittleren Schenkel tritt der *N. splanchnicus major*, und auf der linken Seite auch die *V. hemiazygos* hindurch; zwischen dem mittleren und äufsern Schenkel geht der *N. sympathicus,* und auf der rechten Seite auch die *V. azygos* hindurch; der mittlere Schenkel wird vom *N. splanchnicus minor* durchbohrt.

Topographie. — An seiner obern Fläche: die Brustfelle mit den Lungen, der Herzbeutel mit dem Herzen; an seiner untern Fläche: das Bauchfell, ferner auf der linken Seite der Magen und die Milz, auf der rechten die convexe Fläche der Leber, und nach hinten die Nieren, die Nebennieren, der Zwölffingerdarm und die *Plexus solares.* An seinem Umfange hängt er mit den Rippen und Intercostalmuskeln, wie auch mit der Wirbelsäule zusammen.

Wirkung. — Der *Obliquus externus* einer Seite zieht den Brustkasten gegen das Becken, und dreht zugleich den Körper nach der entgegengesetzten Seite; wirken beide, so wird der Brustkasten in gerader Richtung gegen das Becken gebeugt. Auf gleiche Weise wirkt auch der *Obliquus internus.* — Der *Transversus abdominis* contrahirt die entsprechende Bauchhälfte; wirken beide zugleich, so erzeugen sie eine Verengerung der ganzen Unterleibshöhle. — Die *Recti abdominis*, unterstützt von den *Pyramidales,* beugen den Brustkasten vorn über; die *Pyramidales* allein spannen die *Linea alba* und *Fascia recta.* — Aufserdem sind die Bauchmuskeln noch bei der Respiration und bei den wichtigsten Ausleerungen thätig. Mit ihrer Hülfe geschieht die Austreibung des Foetus aus der Gebärmutter, des Urins aus der Harnblase, der Faeces aus dem Mastdarme, der Galle aus der Gallenblase, des Inhalts aus Magen und Darmkanal beim Erbrechen, und von Schleim und reizenden Substanzen aus Bronchien, Luftröhre und Nasenhöhle beim Husten und Schneuzen. Hierbei wirken stets alle Bauchmuskeln zugleich; geschieht dieses nun sehr anhaltend und mit übermäfsiger Kraftanstrengung, so können Hernien und selbst Zerreifsungen der Unterleibsorgane entstehen. — Der *Quadratus lumborum* zieht die unterste Rippe nach unten und ist ein Exspirationsmuskel; auch trägt er dazu bei, die Wirbelsäule nach der einen oder andern Seite hin zu beugen. — Das *Diaphragma* ist ein Inspirationsmuskel, und zwar bei der ruhigen Inspiration der einzig thätige. Im contrahirten Zustande senkt sich dasselbe nach unten, und stellt eine schiefe, zwischen dem *Proc. ensiformis* und dem obersten Lendenwirbel ausgespannte Fläche dar; im erschlafften Zustande dagegen hat es eine convexe Form und ragt, zumal seitlich in der Gegend der Lungen, beträchtlich in die Brusthöhle hinein. Auch unterstützt das Zwerchfell die Bauchmuskeln sehr kräftig bei allen Ausleerungen, da stets eine tiefe Inspiration denselben vorangeht oder sie begleitet. Die krampfhafte Thätigkeit des Zwerchfells erzeugt Schluchzen, und der schnelle Wechsel von Zusammenziehung und Erschlaffung, in Verbindung mit Bewegungen des Kehlkopfs und der Gesichtsmuskeln, Lachen und Schreien.

4. Dammmuskeln.

Die hier abzuhandelnden Muskeln liegen sämmtlich am Beckenausgang und gehören theils den Geschlechtswerkzeugen und der Harnröhre, theils dem Ende des Darmkanals an; dazu kömmt ein dem Becken selbst angehöriger Muskel, der *Coccygeus*. Sie heifsen:

Bulbocavernosus;
Constrictor cunni;
Ischiocavernosus;
Transversus perinaei;
Constrictor urethrae membranaceae;
Sphincter ani externus;
Levator ani;
Coccygeus.

Präparation. — Um die Dammmuskeln genau zu untersuchen, ist die gewöhnliche ausgestreckte Lage des Cadavers, wobei weder das Licht auf jene Theile gehörig einzufallen vermag, noch dieselben dem Präparanten bequem zugänglich sind, nicht geeignet. Man pflegt daher demselben entweder eine Stellung wie beim Steinschnitt zu geben, d. h. man bindet die Hände an die Fufssohlen und zieht die Knie aus einander, oder, was noch bequemer ist, man zieht die Füfse vermittelst eines Strickes, der über einen an der Decke des Zimmers angebrachten Haken läuft, gerade aufwärts. Ist nun der Körper auf die eine oder andere Weise befestigt, so wird das Scrotum vermittelst eines Häkchens aufwärts gezogen, und von der Basis desselben ein schräger Schnitt längs des *Ramus ascendens* und des *Tuber oss. ischii* bis zu einem mit der Spitze des Steifsbeins in gleicher Linie liegenden Punkte fortgeführt. Von letzterem aus wird alsdann eine bogenförmige Incision über das Steifsbein bis zur nämlichen Stelle der andern Seite gemacht; von hier aus ein dritter Schnitt, entsprechend dem ersten, längs des *Tuber* und *Ramus ascendens oss. ischii* bis zur Basis des Scrotum dieser Seite geführt, und endlich dieser mit dem ersten durch einen an der Basis des Scrotum hinlaufenden Querschnitt vereinigt. Diese vier Schnitte umschliefsen vollständig den Damm, da sie ziemlich genau den Gränzen desselben folgen. Wird nun die Haut an der so umgränzten Stelle sorgfältig lospräparirt, so erscheint das fettreiche Zellgewebe der *Fascia superficialis*, die sich hier vollkommen ebenso verhält, wie an jeder andern Stelle, und wird auch diese in demselben Umfange abgetragen, so liegt die *Fascia perinaei superficialis* frei. Schlägt man auch diese zurück, so kommen die den Geschlechtstheilen angehörenden Dammmuskeln zum Vorschein.

Bulbocavernosus *s. accelerator urinae s. ejaculator seminis* (Zwiebel-Zellkörpermuskel, Harn- und Samenschneller),

ein nur beim Manne vorkommender, hinten breiter, vorn in eine nach aufsen gekrümmte Spitze endender Muskel, liegt an dem *Bulbus urethrae* und dem hintern Theil der *Pars cavernosa urethrae*, an deren unterer Fläche er mit dem gleichnamigen Muskel der andren Seite in eine sehnige Mittellinie, *Linea alba s. Raphe*, zusammenstöfst. Er entspringt mit seinen hintern Fasern von der innren Fläche des *Ramus ascendens oss. ischii*, mit den mittlern von der obern Fläche des *Corpus cavernosum urethrae*, und mit den vordern von der *Tunica albuginea* des *Corpus cavernosum penis*, steigt schräg nach hinten und unten, und setzt sich federfahnenartig an die erwähnte *Linea alba*.

Topographie. — An seiner äufsern Fläche: die *Fascia perinaei superficialis*, die *Tunica dartos*, die oberflächlichen Gefäfse und Nerven des Dammes und zur Seite der *M. ischiocavernosus*; an seiner innren Fläche: der *Bulbus* und das *Corpus cavernosum urethrae*, und nach vorn das *Corpus cavernosum penis*. Nach hinten hängen seine Fasern mit denen des *M. sphincter ani externus* und *transversus perinaei* zusammen.

Constrictor vaginae (Scheidenschnürer), ein beim Weibe an der Stelle des *Bulbocavernosus* sich vorfindender Muskel, der den Scheideneingang seitlich umgiebt. Er hängt nach hinten mit dem *Sphincter ani externus* und dem *Transversus perinaei* zusammen, geht an der Seitenwand der Scheide nach vorn, und setzt sich daselbst mit seinem schmalen Ende zur Seite des *Corpus cavernosum* und der *Fascia clitoridis* an.

Ischiocavernosus *s. erector s. sustentator penis* (Sitzbein-Zellkörpermuskel, Aufrichter der Ruthe), ein länglicher Muskel, entspringt von der innren Fläche des *Ramus ascendens* und des *Tuber ischii*, windet sich dann um die äufsere Fläche des *Crus penis* zum Rücken der Wurzel des *Penis* und setzt sich daselbst, theils an die *Tunica albuginea* des *Corpus cavernosum penis*, theils an den hintern Theil der den Rücken des *Penis* bekleidenden *Fascia penis*. — Beim Weibe, wo dieser Muskel *Erector clitoridis* heifst, geht derselbe zur Clitoris und ist bedeutend kleiner.

Topographie. — An seiner äufsern Fläche: *Fascia perinaei superficialis*, *Tunica dartos* und die oberflächlichen Gefäfse und Nerven des Dammes; an seiner innren Fläche: *Corpus cavernosum penis*.

Transversus perinaei (querer Dammmuskel), ein schmaler länglicher Muskel, der von der innren Fläche des *Tuber* und *Ramus ascendens oss. ischii* entspringt, quer nach innen und vorn zur Mitte des Dammes läuft, und mit dem gleichnamigen Muskel der andren Seite, dem vordern Ende des *Sphincter ani externus* und dem *Bulbocavernosus* verschmilzt. — Beim Manne findet sich dieser Muskel häufig auf jeder Seite doppelt,

Fig. 78.

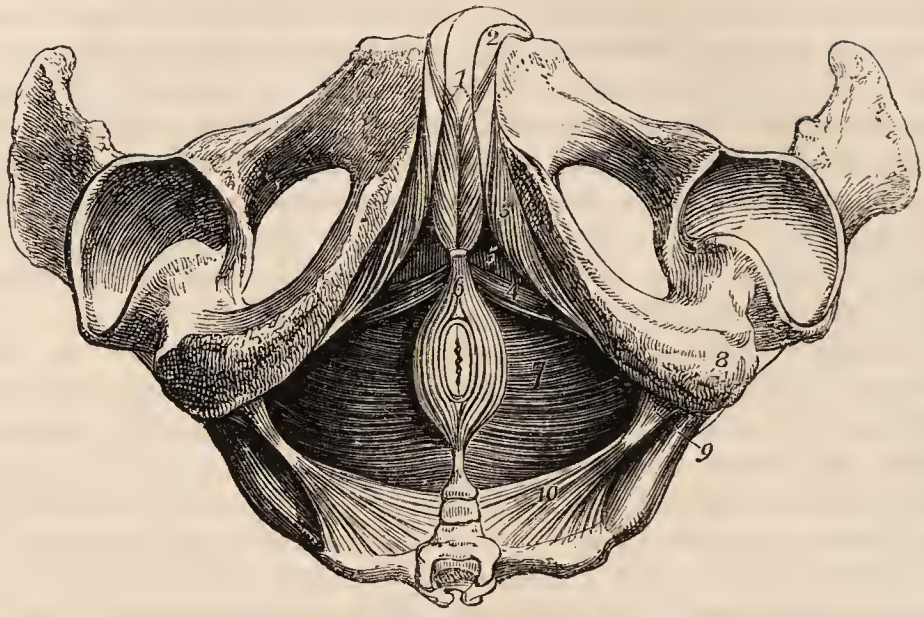

nämlich ein *Transversus perinaei superficialis s. posterior*, und ein *Transv. perin. profundus s. anterior.* Ersterer hat alsdann den angegebenen Verlauf; letzterer entspringt höher und weiter nach vorn, oberhalb des dreieckigen, zum *Bulbus urethrae* gehenden Theils der *Fascia perinaei profunda*, läuft, breiter werdend, nach innen und vorn, und gelangt zwischen *Bulbus urethrae* und *Pars membranacea*, mit dem gleichnamigen Muskel der andren Seite bisweilen in eine sehnige Mittellinie zusammenstofsend.

Topographie. — An seiner untern Fläche: *Fascia perinaei superficialis* und *A. transversa perinaei;* an seiner obern Fläche: *Fascia perinaei profunda* und *A.* nebst *V. pudenda communis.* Sein hinterer Rand hängt mit dem hintern Theil der *Fascia perinaei superficialis*, welcher in die *Fascia perinaei profunda* übergeht, zusammen.

Fig. 78. Die Muskeln des Dammes. — 1. *Mm. bulbocavernosi;* die Nummer befindet sich auf dem *Corpus cavernosum urethrae.* 2. *Corpus cavernosum penis* der linken Seite. 3. *M. ischiocavernosus.* 4. *M. transversus perinaei;* 5. Der vor demselben liegende Theil der Mittelfleischgrube, in deren Grunde die *Fascia perinaei profunda* sichtbar ist. 6. Der an seinem vordern Ende durchgeschnittene *M. sphincter ani externus.* 7. *M. levator ani.* 8. *Tuber ischii.* 9. *Ligam. spinoso-sacrum.* 10. *M. coccygeus.* Der von 4, 6, 9 und 10 begränzte dreieckige Raum ist der hintere Theil der Mittelfleischgrube, *Fossa ischio-rectalis*, deren obere Wand vom *M. levator ani* gebildet wird.

Um den folgenden Muskel darzustellen, müssen sämmtliche angeführte Muskeln abgetragen werden, so dafs die weifsglänzende Oberfläche der *Fascia perinaei profunda* völlig frei liegt. Darauf wird das vordere Blatt der letztern sorgfältig losgelöst, und das *Corpus cavernosum urethrae* in der Mitte durchgeschnitten, vom *Corpus cavernosum penis* getrennt und stark nach vorn gezogen, um die *Pars membranacea urethrae*, über welche der Muskel sich ausbreitet, anzuspannen. Noch besser jedoch gelangt man zu diesem von der Beckenhöhle aus, indem man die Blase von ihrer Anheftung an das Schambein loslöst und den Venenplexus nebst dem hintern Blatte der *Fascia perinaei profunda* abträgt.

Constrictor urethrae membranaceae *s. isthmi urethrae* (Zusammenschnürer des membranösen Theils der Harnröhre) kann entweder als ein unpaarer oder als ein aus zwei symmetrischen bestehender Muskel betrachtet werden; bei folgender Beschreibung ist erstere Annahme, als die wahrscheinlichere, zu Grunde gelegt worden. Er besteht aus zwei Portionen, — einer quer nach innen zur *Pars membranacea* hinlaufenden und dieselbe umgebenden, und einer senkrecht vom Schambein herabsteigenden. *a*) Die quere Portion, von Guthrie genau beschrieben, entspringt schmal und sehnig von dem obern Theil des *Ramus ascendens oss. ischii* beider Seiten, und spaltet sich in zwei Bündel, die einwärts und etwas aufwärts laufen, und die *Pars membranacea* nebst den *Glandulae Cowperi* umgeben. Gegen die Harnröhre hin werden sie breiter und federfahnenartig gestaltet, und setzen sich an eine sehnige Mittellinie auf der obern und untern Fläche derselben, mit ihrem hintern Ende sich an die Spitze der *Prostata*, mit ihrem vordern an den *Bulbus urethrae* anlegend. *b*) Die senkrechte Portion, von Wilson beschrieben, entspringt sehnig an der innren Fläche beider Schenkel des *Arcus pubis*, dicht an der *Symphysis pubis*, wird bald fleischig und steigt senkrecht herab, um sich an das obere Bündel der queren Portion dieses Muskels anzusetzen; sie ist daher als der obere Ursprung der letztern, und nicht, wie Andre angeben, als ein getrennter, die *Pars membranacea* schlingenförmig tragender Muskel, zu betrachten *).

---

*) Nach den Untersuchungen J. Müller's besteht dieser Muskel aus drei Schichten, einer obern, einer untern und einer innren kreisförmigen, die folgenden Verlauf haben: *a*) Das *Stratum superius* bildet eine starke Muskelschicht, die vom *Ligam. arcuatum oss. pubis* entspringend, über die obere Fläche der *Pars membranacea* weggeht, und nach hinten sich über die obere Fläche der *Prostata* bis zur Blase fortsetzt; auf der Harnröhre verlaufen die Fasern quer und sind roth, auf der *Prostata* dagegen erscheinen

Sphincter ani externus (äufserer Afterschliefser), ein unpaarer, platter Muskel von elliptischer Gestalt, der die Afterspalte ringsum umgiebt. Er entspringt nach hinten vermittelst eines sehnigén Streifens von der Spitze des Steifsbeins und von dem vor diesem liegenden Theil der *Fascia superficialis*, läuft zu beiden Seiten des Afters nach vorn, und endet am *Bulbus urethrae* mit einer stumpfen Spitze, setzt sich aber auch in die *Raphe perinaei* bis zur Wurzel des *Scrotum* fort. — Die innren, dem After zunächst gelegenen Fasern dieses Muskels, welche unmittelbar an die untersten, dem organischen Muskelsysteme angehörenden Zirkelfasern des Mastdarms gränzen, werden gewöhnlich getrennt als *Sphincter ani internus* beschrieben.

Topographie. — Seine untere Fläche hängt genau mit der *Cutis* und der *Fascia superficialis* zusammen; seine obere Fläche gränzt an den *Levator ani* und das, die Mittelfleischgrube ausfüllende Zellgewebe und Fett. Sein vorderes Ende ist mit dem *Bulbocavernosus* und *Transversus perinaei* verwebt.

Der folgende Muskel wird theilweis schon sichtbar, wenn man, bei der Präparation der Mittelfleischgegend, das den Endtheil des Mastdams umgebende Fett fortschafft. Um denselben jedoch in seiner ganzen Ausdehnung untersuchen zu können, ist ein seitlicher Durchschnitt des Beckens erforderlich, wobei das Schambein einige Linien neben der Schambeinfuge durchgesägt, die *Synchondrosis sacro-iliaca* auseinander gelöst, und Harnblase nebst Mastdarm herabgezogen werden müssen. Darauf trägt man die *Fascia pelvis*, am Grund der Blase beginnend und nach oben fortschreitend, sorgfältig ab, bis der Muskel in seinem ganzen Umfange frei liegt.

Levator ani (Afterheber), ein dünner, platter Muskel von der Form eines Trichters, der in der Beckenhöhle nach Art eines Zwerchfells ausgespannt ist. Er entspringt von der hintern Fläche der *Symphysis ossium pubis*, der innren Fläche des *M. obturatorius internus*, da wo die *Fascia pelvis* ihn verläfst,

---

sie bogenförmig, mit nach aufsen gerichteter Concavität, und sind blafs. *b*) Das *Stratum inferius* ist schwächer und geht an der untern Fläche der *Pars membranacea urethrae* von einem *Ligam. ischioprostaticum* zum andren hinüber; nach hinten reicht diese Schicht nur bis zur Spitze der *Prostata*, ohne ihre hintere Fläche zu bedecken, und hängt mit dem *Transversus perinaei prof.* zusammen. *c*) Das *Stratum internum s. circulare* umgiebt, von den andren beiden Schichten bedeckt und von ihnen schwer trennbar, mit ihren kreisförmigen Fasern die *Pars membranacea* unmittelbar, und reicht, gleich der obern Querschicht, vom *Lig. arcuatum* bis zum vordern Ende der *Prostata*.

und von der *Spina ossis ischii*, überhaupt von der innern Oberfläche des Beckens, steigt in schiefer Richtung ab- und rückwärts, und heftet sich rings um das untere Ende des Mastdarms, nach vorn das vordere Ende der *Prostata* oder der *Vagina* umgehend, nach hinten sich an die vordere Fläche des Steifsbeins befestigend und mit dem gleichnamigen Muskel der andern Seite in einer sehnigen Mittellinie zusammentreffend.

Topographie. — An seiner äufsern oder Perinäalfläche: *M. obturator internus*, durch die *Fascia obturatoria* von ihm getrennt, das Fett der Mittelfleischgrube, die *Fascia perinaei*, *M. sphincter ani*, und nach hinten der *M. gluteus maximus;* an seiner innren oder Beckenfläche: die *Fascia pelvis*, welche ihn von den Beckeneingeweiden und dem Bauchfell trennt.

Coccygeus (Steifsbeinmuskel), ein platter, dreieckiger Muskel, von theils sehniger, theils fleischiger Beschaffenheit. Er entspringt von der *Spina ischii*, und setzt sich an die Seite des Steifsbeins und des untern Theils des Kreuzbeins.

Topographie. — An seiner innren oder Beckenfläche: das *Rectum;* an seiner äufsern Fläche; das *Ligamentum spinososacrum*, mit welchem er genau zusammenhängt.

Wirkung. — Die *Bulbocavernosi* comprimiren vermittelst ihrer hintern Fasern den *Bulbus urethrae*, und treiben den Samen und die letzten Tropfen des Urins aus der Harnröhre; die hintern und mittlern Fasern bewirken, indem sie das schwammige Gewebe des *Bulbus urethrae* zusammendrücken, das Steifwerden des *Corpus cavernosum urethrae*, wogegen die vordern Fasern, welche sich an die *Fascia penis* ansetzen, durch Compression der *Vena dorsalis penis*, zur Erection des ganzen Gliedes beitragen. — Die *Ischiocavernosi* comprimiren, durch ihren gewundenen Verlauf um die Wurzel des *Penis*, die *Venae prof.* desselben, und ebenso, wegen ihres Zusammenhangs mit der *Fascia penis*, die *Vena dorsalis* desselben, und vermögen dadurch, die Erection des *Penis* länger zu unterhalten. — Die *Transversi perinaei* spannen die *Fascia perinaei*, wodurch die an dieselbe sich heftenden Muskeln einen festen Ansatzpunkt erhalten. Nach Cruveilhier ziehen sie den After während der Ausleerung der Fäces nach hinten, und wirken daher als Antagonisten der *Levatores ani*, welche denselben nach vorn schieben. — Der *Constrictor urethrae membranaceae* comprimirt die *Pars membranacea urethrae* vollständig, nach Art eines Schliefsmuskels; aufserdem vermag die quere Portion desselben die Harnröhre abwärts zu ziehen, dagegen die senkrechte Portion, sie nach oben gegen die Schambeinfuge emporzuheben. Das untere Bündel der queren Portion endlich, welches die Cowperschen Drüsen umfafst, scheint bei der Entleerung des Sekrets der letztern thätig zu sein. — Der *Sphincter ani externus* zieht, durch sei-

nen innigen Zusammenhang mit der Haut des Afters, dieselbe in Falten und hält die Aftermündung geschlossen; zugleich aber unterstützt er, wegen seiner Verbindung mit der *Fascia perinaei* nach vorn, und mit dem Steifsbein nach hinten, die Wirkung des *Levator ani* bei den Ausleerungen. — Der *Levator ani* zieht den After in die Höhe, und ist der Antagonist des Zwerchfells und der übrigen Expulsionsmuskeln, indem er den Mastdarm und die Scheide beim gewaltsamen Pressen zurückhält. Er hebt und senkt sich mit dem Zwerchfell bei starken Respirationsbewegungen, und ist bei den Entleerungen sämmtlicher Beckenorgane thätig. — Die *Coccygei* bringen das Steifsbein, nachdem es während der Darmentleerung oder des Geburtsakts nach hinten gedrängt worden, wieder in seine normale Lage zurück.

III. Muskeln der obern Extremität.

Dieselben lassen sich nach den verschiedenen Gegenden der Extremität, in welcher sie liegen, in folgende Gruppen eintheilen:

Vordere Brustgegend.
Pectoralis major;
Pectoralis minor;
Subclavius.

Seitliche Brustgegend.
Serratus anticus major.

Vordere Schulterblattgegend.
Subscapularis.

Hintere Schulterblattgegend.
Supraspinatus;
Infraspinatus;
Teres minor;
Teres major.

Akromialgegend.
Deltoideus.

Vordere Oberarmgegend.
Coracobrachialis;
Biceps brachii;
Brachialis internus.

Hintere Oberarmgegend.
Triceps brachii.

Vordere Vorderarmgegend.
a) Oberflächliche Schicht.
Pronator teres;
Flexor carpi radialis;
Palmaris longus;
Flexor digitorum sublimis;
Flexor carpi ulnaris.

Hintere Vorderarmgegend.
a) Oberflächliche Schicht.
Supinator longus;
Extensor carpi radialis longus;
Extensor carpi radialis brevis;
Extensor digitorum communis;
Extensor digiti minimi;
Extensor carpi ulnaris;
Anconaeus parvus.

b) Tiefe Schicht.
Flexor digitorum profundus;
Flexor pollicis longus;
Pronator quadratus.

b) Tiefe Schicht.
Supinator brevis;
Abductor pollicis longus;
Extensor pollicis brevis;
Extensor pollicis longus;
Extensor indicis proprius.

Hand.

Radialgegend.
Abductor pollicis brevis;
Opponens pollicis;
Flexor pollicis brevis;
Adductor pollicis.

Ulnargegend.
Palmaris brevis;
Abductor digiti minimi;
Flexor brevis digiti minimi;
Adductor digiti minimi.

Palmargegend.
Lumbricales;
Interossei interni;
Interossei externi.

Vordere Brustgegend.

Präparation. — Man führe zwei Querschnitte, den einen längs des Schlüsselbeins, vom obern Rande des *Sternum* bis zum *Acromion*, den andren vom untern Ende des *Sternum* schräg nach oben und aufsen gegen das obere Viertel des Oberarmbeins, und verbinde beide durch einen längs der Mittellinie des Brustbeins herablaufenden Längsschnitt. Darauf präparire man den so umschriebenen Hautlappen sammt der *Fascia superficialis* ab, und folge dabei genau dem Verlauf der Fasern des *M. pectoralis major*, welches am sichersten gelingt, wenn man bei der Präparation der rechten Seite am untern Winkel des Hautlappens, bei der der linken dagegen am obern Winkel beginnt. Sobald dies geschehen, liegt der *Pectoralis major* in seiner ganzen Ausdehnung frei.

Pectoralis major (grofser Brustmuskel), ein starker, platter, fast dreieckiger Muskel, entspringt mit zwei Portionen, mit der obern kleinern (*Portio clavicularis*) von den innern zwei Dritteln der *Clavicula*, mit der untern (*Portio sternocostalis*) von der ganzen vordern Fläche der einen Hälfte des Brustbeins, von den Knorpeln der zweiten bis siebenten Rippe, und mit einigen Bündeln vom *M. obliquus abdominis externus*. Beide, Anfangs durch einen zellgewebigen Zwischenraum von einander getrennte Portionen vereinigen sich, indem ihre Fasern nach aufsen convergiren, zu einer breiten Sehne, die sich an die *Spina tuberculi majoris* des Oberarmbeins ansetzt. — Der untere Rand des Muskels ist einwärts gerollt, und die Sehne vollkommen umgeschlagen, so dafs die untern Fasern des Muskels sich am obern Theil der *Spina*, die obern hingegen am untern Theil derselben befestigen.

Topographie. — An seiner vordern Fläche: das untere Ende des *Platysma myoides*, die *Mamma*, die *Fascia superficialis* und die *Cutis*. An seiner hintern Fläche: *Thorax*, *Clavicula*, *Mm. intercostales*, *M. subclavius*, *pectoralis minor* und *serratus anticus major*; in der Achselhöhle: die Gefäfse und Drüsen der Achselhöhle. An seinem äufsern Rande: der *M. deltoideus*, von welchem er durch einen Zellgewebsraum, in welchem die *V. cephalica* und der *Ramus deltoideus* der *A. thoracico-acromialis* verlaufen, getrennt wird; sein unterer Rand begränzt die Achselhöhle von vorn.

Um den folgenden Muskel darzustellen, mufs der *Pectoralis major* durch zwei Schnitte, einen transversalen, der längs des untern Randes des Schlüsselbeins, und einen longitudinalen, der parallel mit dem äufsern Brustbeinrande und ungefähr drei Zoll von ihm entfernt geführt wird, von seinen Ursprüngen losgelöst und, nach Durchtrennung des lockern Zellgewebes und einiger kleinen Aestchen der *Aa. thoracicae* an seiner hintern Fläche, nach aufsen zurückgeschlagen werden.

Pectoralis minor *s. serratus anticus minor* (kleiner Brustmuskel), platt und dreieckig, entspringt mit drei Zacken von dem obern Umfang der äufsern Flächen der 3ten, 4ten und 5ten Rippe, geht, schmäler werdend, nach oben und aufsen, und setzt sich mit einer starken Sehne an den vordern Rand des *Proc. coracoideus* des Schulterblatts.

Topographie. — An seiner vordern Fläche: *M. pectoralis major* und *Vasa* nebst *Nn. thoracic.*; an seiner hintern Fläche: Rippen, *Mm. intercostales*, *M. serratus anticus major*, und die Achselhöhle mit ihren Gefäfsen und Nerven. Sein oberer Rand bildet die untere Gränze eines dreieckigen Raumes, der nach innen von den obersten Rippen, und nach oben von der *Membrana costo-coracoidea*, — einer, mit der *Fascia cervicalis profunda* zusammenhängenden, vom *Proc. coracoideus* nach innen herabsteigenden Sehnenhaut — begränzt wird; in diesem Raume, welcher für den Chirurgen, wegen der in demselben vorzunehmenden Unterbindung der *Arteria subclavia* unterhalb des Schlüsselbeins, von Wichtigkeit ist, liegen die Gefäfse und Nerven der Achselhöhle.

Subclavius (Schlüsselbeinmuskel), ein kleiner plattrunder Muskel, entspringt mit einer runden Sehne von der vordern Fläche des ersten Rippenknorpels, und setzt sich, aufwärts steigend, an die untere Fläche des Schlüsselbeins.

Topographie. — An seiner obern Fläche: die *Clavicula*; an seiner untern Fläche: *A.* und *V. subclavia* nebst dem *Plexus brachialis*, durch welche er von der ersten Rippe, und an seiner vordern Fläche: die *Membrana costo-coracoidea*, durch welche er vom *Pectoralis major* getrennt wird.

Wirkung. — Der *Pectoralis major* zieht den Oberarm gegen den Brustkasten. Wirkt seine *Pars clavicularis* allein, so unterstützt er den *Trapezius* bei der Elevation der Schulter, was z. B. beim Tragen von Lasten geschieht; ist dagegen blos die *Pars sternocostalis* thätig, so zieht er, in Gemeinschaft mit dem *Latissimus dorsi*, die Schulter herab. Ist seine Insertion am Oberarmbein fixirt, so zieht er, in Verbindung mit dem *Pectoralis minor*, *Subclavius* und *Serratus anticus major*, den Brustkasten aufwärts und dehnt ihn aus. — Der *Pectoralis minor* zieht die Schulter nach vorn herab, und ist bei der Verschiebung des Schulterblattes auf dem Thorax mit thätig; ist die Schulter fixirt, so hebt er die Rippen in die Höhe. — Der *Subclavius* zieht das Schlüsselbein nach unten und vorn, und hilft dadurch der Schulter eine feste und steife Haltung geben. — Sämmtliche Muskeln dieser Gruppe sind bei kräftigen Athmungsbewegungen thätig; indefs vermögen sie dies nur, wenn die Schultern fixirt sind.

Seitliche Brustgegend.

Serratus anticus major (grofser vorderer Sägemuskel), ein grofser, platter Muskel, entspringt mit neun bis zehn Zacken von der äufsern Fläche der acht bis neun obersten Rippen, läuft quer um die Seitenwand des Thorax nach hinten, und befestigt sich längs der *Basis scapulae*.

Topographie. — An seiner äufsern Fläche: *M. pectoralis major* und *minor*, *subscapularis*, und die Achselgefäfse und Armnerven; an seiner innren Fläche: Rippen und Intercostalmuskeln, an welche er durch ein äufserst lockeres Zellgewebe geheftet ist. — Seine vier untersten Zacken greifen in die entsprechenden obern des *M. obliquus abdominis ext.* ein.

Wirkung. — Der *Serratus anticus major* ist der grofse äufsere Inspirationsmuskel, der, während die Schulter fixirt ist, die Rippen aus- und rückwärts zieht, und dadurch den Umfang der Brusthöhle erweitert. Ist sein vorderes, an die Rippen angeheftetes Ende fixirt, so zieht er die Schulter nach vorn, wie es bei Lungenkranken geschieht, die jede Bewegung des Thorax ängstlich vermeiden.

Vordere Schulterblattgegend.

Subscapularis (Unterschulterblattmuskel), platt und dreieckig, entspringt mit zehn Bündeln von der ganzen vordern Fläche des Schulterblatts, mit Ausnahme des obern Winkels, läuft quer nach aufsen und oben, und geht in eine breite Sehne über, welche unter dem *Processus coracoideus*, von dem ein Schleimbeutel sie trennt, hinweggeht, mit der Faserkapsel des Schulter-

gelenks, dessen mit jenem Schleimbeutel communicirende Synovialmembran sie einstülpt, verwächst, und sich an das *Tuberculum minus* des Oberarmbeins ansetzt.

Topographie. — An seiner vordern Fläche: *M. serratus ant. maj., coracobrachialis,* kurzer Kopf des *biceps,* und die Achselgefäfse nebst den Armnerven; an seiner hintern Fläche: die *Scapula, A., V.* und *N. subscapularis* und das Schultergelenk.

Wirkung. — Der *Subscapularis* rollt den Kopf des Oberarmbeins nach innen, und befestigt ihn in der Gelenkhöhle; ist der Arm gehoben, so zieht er den Oberarm nach unten.

Hintere Schulterblattgegend.

Supraspinatus (Obergrätenmuskel), entspringt von der ganzen Fläche der *Fossa supraspinata,* läuft unter dem *Acromion* nach aufsen, und setzt sich an die vorderste Impression des *Tuberculum majus oss. humeri.* — Die Sehne dieses Muskels kömmt erst dann vollständig zum Vorschein, wenn man das *Acromion* durchsägt.

Topographie. — An seiner obern Fläche: eine starke Sehnenhaut (*Fascia suprascapularis*), welche ihn vom *M. trapezius* trennt, die *Clavicula,* das *Acromion* und das *Lig. coraco-acromiale;* an seiner untern Fläche: *Fossa supraspinata, A., V.* und *N. suprascapularis,* und der obere Umfang des Schultergelenks, mit dessen Faserkapsel seine Sehne verwachsen ist.

Infraspinatus (Untergrätenmuskel) kömmt vollständig zum Vorschein, wenn man die ihn bedeckende *Fascia suprascapularis,* nachdem zuvor der *M. deltoideus* von seiner Insertion am Schulterblatt losgetrennt worden, abträgt. Er entspringt von dem ganzen Umfang der *Fossa infraspinata* und der erwähnten *Fascia,* und läuft zum *Tuberculum majus* des Oberarmbeins, an dessen mittlere Impression er sich mit einer breiten Sehne ansetzt.

Topographie. — An seiner hintern Fläche: *M. deltoideus, latissimus dorsi* und die *Cutis;* an seiner vordern Fläche: *Fossa infraspinata,* Zweige der *A.* und *V. transversa* und *circumflexa scapulae* und das Schultergelenk, von dessen Synovialmembran seine Sehne überzogen wird. Sein oberer Rand gränzt an die *Spina scapulae,* sein unterer an den *M. teres minor,* mit welchem er genau zusammenhängt.

Teres minor (kleiner runder Armmuskel) entspringt vom mittlern Drittheil des *Labium post.* des vordern Randes des Schulterblatts, läuft nach aufsen und oben, und setzt sich an die hinterste Impression des *Tuberculum majus oss. humeri.* — Die Sehne dieses Muskels, wie die der drei vorhergehenden, hängen mit der Faserkapsel des Schultergelenks, zu dessen Verstärkung sie beitra-

gen, aufs Genaueste zusammen, und werden daher fast jederzeit bei violenten Verrenkungen desselben verletzt gefunden.

Topographie. — An seiner hintern Fläche: *M. deltoideus, latissimus dorsi* und die *Cutis;* an seiner vordern Fläche: der vordere Rand des Schulterblatts, *A.* und *V. circumflexa scapulae*, *Caput longum* des *M. triceps brachii* und das Schultergelenk. Sein oberer Rand gränzt an den *M. infraspinatus;* sein unterer an den *M. latissimus dorsi, teres major* und *Caput externum* des *M. triceps brachii.*

Teres major (grofser runder Armmuskel) entspringt vom untern Drittheil des vordern Randes und der hintern Fläche des untern Winkels des Schulterblatts, geht quer nach aufsen, und setzt sich mit einer breiten Sehne, welche unmittelbar hinter der des *Latissimus dorsi* liegt und mit dieser verwächst, an die *Spina tuberculi minoris oss. humeri*, woselbst ein Schleimbeutel.

Topographie. — An seiner hintern Fläche: *M. latissimus dorsi, Caput longum tricipitis* und die *Cutis;* an seiner vordern Fläche: *M. subscapularis*, Sehne des *latissimus dorsi, coracobrachialis, Caput breve bicipitis*, die Achselgefäfse und Aeste des *Plexus brachialis.* Sein oberer Rand gränzt an den *Teres minor*, von dessen vorderer Fläche er durch das *Caput longum tricipitis* getrennt wird; sein unterer Rand bildet, in Gemeinschaft mit dem *Latissimus dorsi*, die untere und hintere Gränze der Achselhöhle.

Wirkung. — Der *Supraspinatus* hebt den Oberarm, jedoch, wegen der unvortheilhaften Vertheilung seiner Hebelkraft, nur schwach. Der *Infraspinatus* und *Teres minor* rollen den Kopf des Oberarmbeins nach aufsen. Der wichtigste Nutzen dieser drei Muskeln besteht indefs darin, dafs sie das Schultergelenk verstärken und ein Ausweichen des Gelenkkopfes aus seiner Höhle verhüten, worin sie der *Subscapularis* unterstützt. — Der *Teres major* rollt, vereint mit dem *Latissimus dorsi*, den Arm nach innen; zugleich nähert er ihn dem Rumpfe und zieht ihn ein wenig nach hinten.

Akromialgegend.

Deltoideus (Deltamuskel), ein starker, dreieckiger Muskel, von welchem die Convexität der Schulter herrührt. Er entspringt vom äufsern Drittheil des Schlüsselbeins, vom *Acromion* und dem *Labium inferius spinae scapulae*, steigt, indem sämmtliche Fasern nach unten convergiren, abwärts, und setzt sich mit einer starken Sehne an die rauhe Hervorragung, oberhalb der Mitte der äufsern Fläche des Oberarmbeins. — Wenn man den *Deltoideus*, was zur vollständigen Darstellung der das Schultergelenk unmittelbar umgebenden Muskeln und Sehnen

erforderlich ist, von seinem Ursprung loslöst und nach unten zurückschlägt, so bemerkt man einen beträchtlichen Schleimbeutel, welcher seine innere Fläche vom *Caput humeri* trennt.

Topographie. — An seiner äufsern Fläche: ein dünner aponeurotischer Ueberzug, einige Fasern des *Platysma myoides*, die *Fascia superficialis*, und die *Cutis;* an seiner innren Fläche: das Schultergelenk, von welchem er durch eine dünne Sehnenhaut und einen Schleimbeutel getrennt wird, ferner das *Lig. coraco-acromiale*, *Proc. coracoideus*, *M. pectoralis minor*, *coracobrachialis*, die beiden Köpfe des *M. biceps*, die Sehne des *Pectoralis major*, die Sehnen des *Supraspinatus*, *Infraspinatus*, *Teres minor*, *Teres major*, das *Caput longum* und *Caput externum* des *Triceps brachii*, *A.* und *V. circumflexa humeri ant.* und *post.*, und das Oberarmbein. — Sein vorderer Rand gränzt an den äufsern Rand des *Pectoralis major*, und wird von demselben durch einen zellgewebigen Zwischenraum getrennt, in welchem die *V. cephalica* und der *R. deltoideus* der *A. thoracico-acromialis* verlaufen; sein hinterer Rand ist nach oben zu, woselbst er mit der *Fascia suprascapularis* zusammenhängt, bedeutend dünner, als unten.

Wirkung. — Der *Deltoideus* hebt den Arm gerade in die Höhe, vermag aber auch, durch seinen ausgedehnten Ursprung, denselben nach vorn oder hinten zu ziehen, so dafs die Hand einen beträchtlichen Abschnitt eines grofsen Kreises beschreibt. — Der durch den *Deltoideus* in die Höhe gehobene Arm liefert ein instructives Beispiel für einen Hebel dritter Art, welcher im thierischen Organismus häufig vorkömmt und bekanntlich ein solcher ist, bei welchem die Schnelligkeit auf Kosten der Kraft zunimmt. In vorliegendem Falle befindet sich nämlich die Last (die Hand) an dem einen Ende des Hebels, der Unterstützungspunkt (die *Cavitas glenoidea scapulae*) an dem entgegengesetzten Ende, und die Kraft (die Insertionsstelle des *Deltoideus*) zwischen beiden, jedoch näher zum Unterstützungspunkte, als zur Last.

Vordere Oberarmgegend.

Präparation. — Man führe einen Längsschnitt durch die Mitte der vordern Fläche des Oberarms, präparire die Haut sammt der *Fascia superficialis* nach beiden Seiten zurück, und entferne sorgfältig alles Zellgewebe.

Coracobrachialis *s. perforatus Casserii* (Hakenarmmuskel), ein länglicher, plattrunder Muskel, entspringt von der Spitze des *Proc. coracoideus* neben dem *Caput breve* des *Biceps*, läuft schräg nach unten und aufsen, und setzt sich an eine Rauhigkeit in der Mitte der innren Fläche des Oberarmbeins.

Topographie. — An seiner vordern Fläche: *Deltoideus*

und *Pectoralis major;* an seiner hintern Fläche: das Schultergelenk, das Oberarmbein, *M. subscapularis*, *Teres major*, *Latissimus dorsi*, *Caput internum* des *Triceps brachii* und *A.* nebst *V. circumflexa humeri anterior.* An seinem innren Rande: *A.* und *V. axillaris* und *brachialis*, und *N. medianus* und *cutaneus ext.*, welcher letztere den Muskel (daher *perforatus*) durchbohrt; an seinem äufsern Rande: *Caput breve* des *Biceps* und *Brachialis internus.*

Fig. 79.

Biceps brachii (zweiköpfiger Armmuskel), ein langer, ziemlich breiter Muskel mit zwei Köpfen, einem kürzern innren, und einem längern äufsern. Der kürzere Kopf, *Caput breve*, entspringt, gemeinschaftlich mit dem *Coracobrachialis*, vermittelst einer platten Sehne vom *Proc. coracoideus;* der längere Kopf, *Caput longum*, entspringt mit einer langen, dünnen Sehne vom obern Rande der *Cavitas glenoidea scapulae*, worauf er durch die Faserkapsel des Schultergelenks und, von der Synovialmembran desselben mit einer Scheide versehen, durch den *Sulcus intertubercularis* hindurchgeht. Unter der Mitte des Oberarms vereinigen sich beide Köpfe zu einem dicken Muskelbauche, der gerade herabsteigt und sich mit einer runden Sehne an die *Tuberositas radii* ansetzt, aufserdem aber eine breite Sehnenschicht, *Aponeurosis bicipitis*, nach innen über die *Plica cubiti* zur *Fascia antibrachii* absendet.

Topographie. — An seiner vordern Fläche: *Deltoideus*,

Fig. 79. Die Muskeln an der vordern Fläche des Oberarms. — 1. *Processus coracoideus.* 2. *Ligam. coraco-claviculare s. trapezoideum.* 3. *Ligam. coraco-acromiale.* 4. *M. subscapularis.* 5. *M. teres major.* 6. *M. coracobrachialis.* 7. *M. biceps brachii.* 8. Das obere Ende des *Radius.* 9. *M. brachialis internus.* 10. *Caput internum;* 11. *Caput ext.;* 12. *Caput medium* des *M. triceps brachii.* 13. *M. supinator longus*, durchgeschnitten.

Pectoralis major, Fascia superficialis und *profunda brachii* und die *Cutis;* an seiner hintern Fläche steht das *Caput breve* mit dem *M. subscapularis,* von welchem es durch einen Schleimbeutel getrennt wird, und der übrige Theil des Muskels mit dem Oberarmbein, dem *M. teres major, latissimus dorsi* und *brachialis internus,* von welchem letzteren er durch den *N. cutaneus externus* getrennt wird, in Berührung. An seinem innren Rande: *A.* und *V. brachialis* und *N. medianus,* welche in der Ellenbogenbeuge, bedeckt von der *Aponeurosis bicipitis,* schräg über die Sehne des Muskels hinweglaufen, und der *M. coracobrachialis;* an seinem äufsern Rande: *M. deltoideus* und *supinator longus.*

Brachialis internus (innrer Armmuskel), ein länglicher und breiter Muskel, welcher den ganzen untern Theil der innren Fläche des Oberarmbeins bedeckt. Er entspringt mit zwei fleischigen Zacken zu beiden Seiten der Ansatzstelle des *Deltoideus* und längs der innren Fläche der ganzen untern Hälfte des Oberarmbeins, und setzt sich mit einer starken Sehne an den *Proc. coronoideus* und die *Tuberositas ulnae.*

Topographie. — An seiner vordern Fläche: *M. biceps, N. cutaneus externus, A.* und *V. brachialis* und *N. medianus;* an seiner hintern Fläche: das Oberarmbein und das *Ligam. cubiti anticum.* An seinem äufsern Rande: das *Lig. intermusculare externum, M. supinator longus, extensor carpi radialis longus, N. radialis* und *A. recurrens radialis;* an seinem innren Rande: das *Lig. intermusculare internum,* welches ihn vom *M. triceps* und *N. ulnaris* trennt, und der *M. pronator teres.*

Wirkung. — Der *Coracobrachialis* hebt den Oberarm nach vorn in die Höhe, und rollt ihn nach innen; ist sein unteres Ende fixirt, so zieht er den *Proc. coracoideus* herab, und entfernt den untern Theil der *Scapula* vom Brustkasten. — Der *Biceps* und *Brachialis internus* beugen den Vorderarm; ersterer hilft zugleich bei der Supination, letzterer dient dem Ellenbogengelenk zum Schutz.

Hintere Oberarmgegend.

Präparation. — Man löse die Haut und die *Fascia brachii* auch von der hintern Fläche des Oberarms ab.

Triceps brachii *s. brachialis ext. s. anconaeus magnus* (dreiköpfiger Armmuskel) entspringt mit drei Köpfen: mit einem äufsern Kopfe, *Caput externum s. magnum,* von der äufsern Fläche des Oberarmbeins, dicht unter dem Ansatze des *Teres minor,* und vom *Lig. intermusculare externum,* bis zum *Condylus externus* herab; mit einem innren Kopfe, *Caput internum s. breve,* von der innren Fläche des Oberarmbeins, dicht unter dem An-

satze des *Teres major* und vom *Ligamentum intermusculare internum*, bis zum *Condylus internus* herab; und mit einem mittlern oder langen Kopfe, *Caput medium s. longum*, welcher zwischen den beiden andern liegt, sehnig vom obern Drittel des vordern Randes des Schulterblatts, unmittelbar unter der *Cavitas glenoidea*. Die drei Köpfe vereinigen sich in der Mitte des Oberarms zu einer platten, vorzüglich an der hintern Fläche des starken Muskelbauchs herablaufenden Sehne, die sich an das *Olecranon*, von welchem sie durch einen kleinen Schleimbeutel getrennt wird, ansetzt. — Der lange Kopf des *Triceps* geht zwischen *Teres minor* und *major* herab, und theilt den dreieckigen Raum zwischen diesen beiden Muskeln in zwei kleinere Räume, von denen der eine eine dreieckige, der andere eine viereckige Gestalt hat. Der dreieckige Raum wird vom *Teres major*, *Teres minor* und *Caput longum* des *Triceps* begränzt und dient der *A.* und *V. circumflexa scapulae* zum Durchgang; der viereckige Raum wird an drei Seiten von denselben drei Muskeln und an der vierten vom Oberarmbein begränzt, und dient der *A.* und *V. circumflexa humeri posterior* und dem *N. axillaris* zum Durchgang.

Fig. 80.

Topographie. — An seiner hintern Fläche: die *Fascia brachii profunda* und *superficialis* und die *Cutis*; an seiner vordern Fläche: *A. profunda brachii*, *N. radialis*, *Os humeri*

Fig. 80. Eine Ansicht von der hintern Fläche des Oberarms, um den *M. triceps brachii* zu zeigen. — 1. *Caput externum s. magnum;* 2. *Caput medium s. longum;* 3. *Caput internum s. breve* des *M. triceps brachii.* 4. *Proc. olecranon.* 5. Oberer Theil des *Radius.* 6. Die Faserkapsel des Schultergelenks.

und das Ellenbogengelenk; an seinem äufsern und innren Rande die *Ligg. intermuscularia.* Das *Caput longum* steht nach hinten mit dem *Deltoideus* und dem *Teres minor*, nach vorn mit dem *Subscapularis*, *Teres major* und *Latissimus dorsi*, und nach aufsen mit der *A.* und *V. circumflexa humeri posterior* und dem *N. axillaris* in Berührung.

Wirkung. — Der *Triceps brachii* streckt den Vorderarm.

Fig. 81.

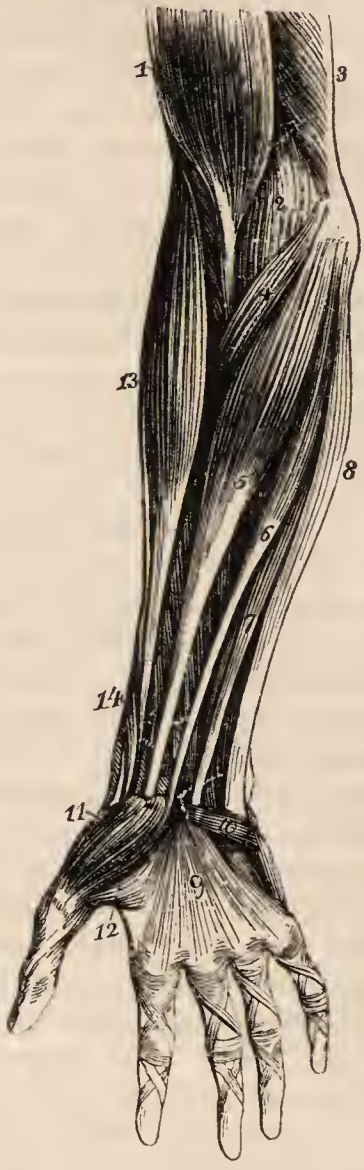

Vordere Vorderarmgegend.

a) Oberflächliche Schicht.

Präparation. — Man mache einen Einschnitt durch die Haut längs der Mittellinie der ganzen vordern Fläche des Vorderarms, führe durch dessen beide Enden Querschnitte, und löse die Hautlappen nach beiden Seiten los; darauf entferne man die *Fascia superficialis* und *profunda.*

Pronator teres *s. rotundus* (runder Vorwärtsdreher) entspringt mit zwei Köpfen, mit dem einen von dem *Condylus internus oss. brachii*, der *Fascia humeri* und dem *Lig. intermusculare internum*, und mit dem andern vom *Proc. coronoideus ulnae*, läuft schräg nach unten und vorn, und setzt sich mit einer kurzen Sehne an die vordere Fläche des *Radius*, unterhalb des *M. supinator brevis.* — Zwischen den beiden Köpfen dieses Muskels geht der *N. medianus* hindurch; wird der vom *Condy-*

Fig. 81. Die oberflächliche Schicht der vordern Muskeln des Vorderarms. — 1. Das untere Ende des *M. biceps brachii* nebst seiner Sehne. 2. Ein Theil des *M. brachialis internus*, der unter dem *Biceps* hervorblickt. 3. Ein Theil des *M. triceps brachii.* 4. *M. pronator teres.* 5. *M. flexor carpi radialis.* 6. *M. palmaris longus.* 7. Einer der Bäuche des *M. flexor digitorum sublimis;* die drei andren liegen hinter 5 und 6 verborgen. 8. *M.*

lus internus entspringende Kopf von seinem Ursprung losgelöst und zur Seite geschlagen, so sieht man jenen Nerven quer über den zweiten Kopf hinlaufen.

Topographie. — An seiner vordern Fläche: *Fascia antibrachii*, *M. supinator longus*, *extensor carpi radialis longus* und *brevis*, und *A.*, *V.* und *N. radialis;* an seiner hintern Fläche: *M. brachialis internus*, *flexor digitorum communis sublimis*, *A.* und *V. ulnaris* und *N. medianus*, nachdem dieser zwischen den beiden Köpfen des Muskels hindurchgetreten ist. Mit seinem obern Rande bildet er die innere Gränze der dreieckigen Grube, in welcher die *A. brachialis* vor ihrer Theilung liegt; mit seinem untern Rande gränzt er an den *Flexor carpi radialis.*

Flexor carpi radialis *s. radialis internus* (innerer Speichenmuskel), länglich und spindelförmig, entspringt vom *Condylus internus oss. brachii* und dem denselben umgebenden Theil der *Fascia*, läuft schräg am Vorderarm herunter, und geht in der Mitte desselben in eine starke Sehne über, welche durch eine vom *Os naviculare* und *Os multangulum majus* gebildete Furche unter dem *Lig. carpi volare proprium* hindurchläuft und sich an die *Basis oss. metacarpi indicis* ansetzt.

Topographie. — An seiner vordern Fläche: die *Fascia antibrachii*, und am Handgelenk ein eigner fibröser Kanal, durch welchen seine Sehne, umgeben von einer Synovialscheide, hindurchgeht; an seiner hintern Fläche: *M. flexor digitorum communis sublimis*, *flexor pollicis longus*, das Handgelenk und die Furche zwischen *Os naviculare* und *Os multangulum majus.* An seinem Radialrande: *M. pronator teres* und *A.* nebst *V. radialis;* an seinem Ulnarrande: *M. palmaris longus.*

Palmaris longus (langer Hohlhandmuskel), entspringt vom *Condylus int. oss. brachii* und der *Fascia antibrachii*, und geht bald in eine lange platte Sehne über, welche in die Hohlhand herabsteigt und sich in die *Fascia palmaris* verliert. Fehlt bisweilen.

Topographie. — An seiner vordern Fläche: *Fascia antibrachii;* an seiner hintern Fläche: *M. flexor digitorum communis sublimis.* An seinem Radialrande: *M. flexor carpi radialis;* an seinem Ulnarrande: *M. flexor carpi ulnaris.*

Flexor digitorum communis sublimis *s. perforatus* (oberflächlicher Fingerbeuger), ein breiter Muskel, wel-

---

flexor carpi ulnaris. 9. *Fascia palmaris.* 10. *M. palmaris brevis.* 11. *M. abductor pollicis brevis.* 12. Der eine Kopf des *M. flexor brevis pollicis;* die Führungslinie läuft über den *M. adductor pollicis* hinweg. 13. *M. supinator longus.* 14. *M. abductor pollicis longus* und *extensor pollicis brevis*, sich um das untere Ende des Vorderarms windend.

cher erst dann vollkommen zum Vorschein kömmt, wenn man die beiden vorigen Muskeln an ihren Ursprüngen loslöst. Er entspringt vom *Condylus internus oss. brachii*, dem *Proc. coronoideus ulnae* und der vordern Fläche des *Radius*, läuft gerade abwärts, und spaltet sich am untern Drittel des Vorderarms in vier Bäuche, welche mit ihren langen Sehnen unter dem *Ligament. carpi volare proprium* zur Hohlhand hingehen, und sich an die *Bases* der zweiten Phalangen des zweiten bis fünften Fingers ansetzen, vor ihrem Ansatze jedoch sich in zwei Schenkel theilen, und hierdurch einen Spalt bilden, durch welchen je eine Sehne des *Flexor digitorum profundus* hindurchtritt (daher der Name *perforatus*).

Topographie. — Am Vorderarm: An seiner vordern Fläche: *M. pronator teres*, *flexor carpi radialis*, *palmaris longus*, *flexor carpi ulnaris*, und die *Fascia profunda antibrachii*; an seiner hintern Fläche: *M. flexor digitorum profundus*, *flexor pollicis longus*, zu welchem er gewöhnlich ein Bündel absendet, *A.*, *V.* und *N. ulnaris*, und *N. medianus*. In der Hand: Nachdem seine Sehnen unter dem *Lig. carpi volare proprium* hindurchgetreten, stehen sie nach vorn mit dem *Arcus arteriosus volaris sublimis* und der *Fascia palmaris*, und nach hinten mit den Sehnen des *Flexor digitorum profundus* und den *Mm lumbricales* in Berührung. — Zwischen den Ursprüngen dieses Muskels geht der *N. medianus* und die *A. ulnaris* hindurch.

Flexor carpi ulnaris *s. ulnaris internus* (innerer Ellenbogenmuskel), lang und halbgefiedert, entspringt mit zwei Köpfen, mit dem einen vom *Condylus internus oss. brachii*, mit dem andern vom *Olecranon* und den obern zwei Dritteln der hintern Kante der *Ulna*, und geht in der Mitte des Vorderarms in eine Sehne über, die sich an das *Os pisiforme* ansetzt, aber auch sich bis zur *Basis ossis metacarpi quinti* forterstreckt.

Topographie. — An seiner vordern Fläche: die *Fascia antibrachii*, mit welcher er nach oben zu sehr innig zusammenhängt; an seiner hintern Fläche: *M. flexor digitorum sublimis*, *flexor digitorum profundus*, *pronator quadratus*, und *A.*, *V.* und *N. ulnaris*. An seinem Radialrande: *M. palmaris longus*, und in dem untern Drittel des Vorderarms, *A.*, *V.* und *N. ulnaris*. — Zwischen den beiden Köpfen des Muskels geht der *N. ulnaris* und die *A. recurrens ulnaris* hindurch.

b) Tiefe Schicht.

Präparation. — Um die folgenden Muskeln frei zu legen, muſs der *Flexor digitorum sublimis* abgetragen und der *Pronator teres* zur Seite gezogen werden.

Flexor digitorum communis profundus *s. per-*

forans (tiefer Fingerbeuger), breit und dick, entspringt von den obern zwei Dritteln der vordern Fläche des *Corpus ulnae* und vom *Lig. inteross.*, und spaltet sich in vier Bäuche, deren Sehnen unter dem *Lig. carpi volare proprium*, bedeckt von den Sehnen des *Flexor digitorum sublimis*, hindurchgehen und durch die Spalten der letzteren am ersten Fingergliede hervortreten, um sich an die *Bases* der dritten Phalangen des 2ten bis 5ten Fingers anzusetzen. — Die zum Zeigefinger gehende Sehne verläuft stets getrennt; die übrigen dagegen sind durch Zellgewebe und sehnige Fasern mehr oder weniger innig mit einander vereinigt.

Fig. 82.

Topographie. — Am Vorderarm: An seiner vordern Fläche: der *M. flexor digitorum sublimis*, *flexor carpi ulnaris*, *N. medianus* und *A.*, *V.* und *N. ulnaris;* an seiner hintern Fläche: *Ulna*, *Lig. interosseum*, *M. pronator quadratus* und das Handgelenk. An seinem Radialrande: *Flexor pollicis longus*, und zwischen beiden *A.* und *N. interosseus volaris;* an seinem Ulnarrande: *M. flexor carpi ulnaris.* — In der Hand stehen seine Sehnen an ihrer vordern Fläche mit den Sehnen des *Flexor digitorum sublimis*, und an ihrer hintern Fläche mit den *Mm. interossei*, dem *M. adductor pollicis* und dem *Arcus arteriosus volaris profundus* in

---

Fig. 82. Die tiefe Muskelschicht an der vordern Fläche des Vorderarms. — 1. *Ligam. laterale cubiti internum.* 2. *Lig. cubiti anticum.* 3. *Lig. annulare radii.* 4. *M. flexor digitorum communis profundus.* 5. *M. flexor pollicis longus.* 6. *M. pronator quadratus.* 7. *M. adductor pollicis.* 8. *M. interosseus dorsalis* des Mittelfingers, und *M. interosseus volaris* des Ringfingers. 9. *M. interosseus dorsalis* des Ringfingers, und *M. interosseus volaris* des kleinen Fingers.

Berührung. — An den Fingern liegen die Sehnen zwischen den Schenkeln der Sehnen des *Flexor digitorum sublimis* und vor den Phalangen.

Flexor pollicis longus (langer Daumenbeuger), lang und halbgefiedert, entspringt von den obern zwei Dritteln der vordern Fläche des *Radius* und des *Lig. interosseum*, und vermittelst einer besondern länglichen Portion vom *Proc. coronoideus ulnae*, läuft gerade abwärts und geht am untern Drittel des Vorderarms in eine lange, dünne Sehne über, welche unter dem *Lig. carpi volare proprium* hindurchtretend, zwischen den beiden Köpfen des *Flexor pollicis brevis* fortläuft, an der ersten Phalanx des Daumens durch eine fibröse Scheide festgehalten wird, und sich an die *Basis* der zweiten Phalanx desselben festsetzt.

Topographie. — An seiner vordern Fläche: *M. flexor digitorum sublimis*, *flexor carpi radialis*, *supinator longus*, und *A.* nebst *V. radialis;* an seiner hintern Fläche: *Radius*, *Lig. interosseum*, *M. pronator quadratus* und das Handgelenk. Sein Ulnarrand wird vom *M. flexor digitorum profundus* durch *A.* und *N. interosseus internus* getrennt.

Pronator quadratus (viereckiger Vorwärtsdreher), ein platter, quer über das untere Viertel des Vorderarms hinlaufender Muskel, liegt dicht auf den Knochen und kömmt zum Vorschein, wenn die Sehnen der beiden vorhergehenden Muskeln zur Seite gezogen oder durchgeschnitten werden. Er entspringt mit seinem breitern Ende von der vordern Fläche der *Ulna*, geht quer am *Lig. interosseum* vorbei, und setzt sich mit seinem schmälern Ende an die vordere Fläche des *Radius*.

Topographie. — An seiner vordern Fläche: die Sehnen des *M. supinator longus*, *flexor carpi radialis*, *flexor pollicis longus*, *flexor digitorum profundus* und *flexor carpi ulnaris*, die *A.* und *V. radialis*, und *A.*, *V.* und *N. ulnaris;* an seiner hintern Fläche: *Radius*, *Ulna* und *Lig. interosseum*.

Wirkung. — Der *Pronator teres* und *Pronator quadratus* rollen den *Radius* um seine Axe, und drehen die Hand nach vorn (*Pronatio*). — Die übrigen Muskeln dieser Gruppe sind Beuger, und zwar *Flexor carpi radialis* und *ulnaris* für die Hand, *Flexor digitorum sublimis* für die zweiten und *Flexor digitorum profundus* für die dritten Phalangen der Finger, und *Flexor pollicis longus* für die zweite Phalanx des Daumens. — Der *Palmaris longus* spannt die *Fascia palmaris* und beugt die Hand.

Hintere Vorderarmgegend.

a) Oberflächliche Schicht.

Präparation. — Man mache einen senkrechten Schnitt längs der Mitte der hintern Fläche des Vorderarms, präparire die Haut zur Seite und entferne die Fascien, ganz so, wie an der vordern Fläche.

Supinator longus (langer Rückwärtsdreher) länglich rund, entspringt von der äufsern Kante des Oberarmbeins zwischen *Brachialis internus* und dem äufsern Kopfe des *Triceps*, läuft längs der vordern Fläche des *Radius* herab, und geht gegen die Mitte desselben in eine dünne Sehne über, welche sich an die *Basis* des *Processus styloideus radii* ansetzt.

Topographie. — An seiner vordern Fläche: *M. abductor pollicis longus* und *extensor pollicis brevis*, und die *Fascia antibrachii;* an seiner hintern Fläche: *M. brachialis internus, extensor carpi radialis longus*, die Sehne des *biceps brachii*, *M. supinator brevis*, *pronator teres*, *flexor carpi radialis*, *flexor digitorum sublimis*, *flexor pollicis longus*, *pronator quadratus*, *Radius*, *N. radialis* und *interosseus internus*, und *A.* nebst *V. radialis.*

Extensor carpi radialis longus (langer äufserer Speichenmuskel), ein langer, platter Muskel, der erst sichtbar wird, nachdem der *Supinator longus* in der Mitte quer durchgeschnitten und seine beiden Hälften nach oben und unten zurückgeschlagen worden, entspringt, dicht unter jenem, von der äufsern Kante des Oberarmbeins, läuft an der äufsern Fläche des *Radius* herab, und geht in der Mitte desselben in eine platte Sehne über, welche durch die, unmittelbar hinter dem *Processus styloideus radii* befindliche Furche, bedeckt vom *Lig. carpi dorsale*, hindurchtritt und sich an die *Basis oss. metacarpi indicis* ansetzt.

Topographie. — An seiner hintern Fläche: *Supinator longus, Abductor pollicis longus, Extensor pollicis brevis, Extensor pollicis longus, N. radialis, Fascia antibrachii* und *Lig. carpi dorsale;* an seiner vordern Fläche: *Brachialis internus, Extensor carpi radialis brevis, Radius* und das Handgelenk.

Extensor carpi radialis brevis (kurzer äufserer Speichenmuskel), ähnlich dem vorigen, aber kürzer, kömmt zum Vorschein, wenn man diesen zur Seite zieht. Er entspringt vom *Condylus externus oss. brachii*, läuft am innren Rande des vorigen Muskels herab und gemeinschaftlich mit ihm durch dieselbe Furche an der untern Extremität des *Radius*, und setzt sich an die *Basis oss. metacarpi tertii.*

Topographie. — An seiner hintern Fläche: *Extensor carpi radialis longus, Abductor pollicis longus, Extensor pol-*

licis brevis, Extensor pollicis longus, Fascia antibrachii und *Lig. carpi dorsale;* an seiner vordern Fläche: *Supinator brevis,* die Sehne des *Pronator teres, Radius* und das Handgelenk. An seinem Ulnarrande liegt der *Extensor digitorum communis.*

Fig. 83.

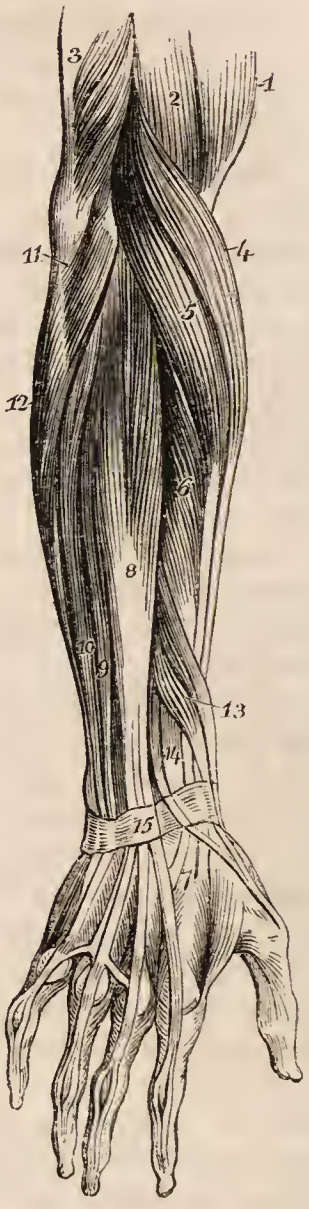

Extensor digitorum communis (gemeinschaftlicher Fingerstrekker), ein länglicher, starker Muskel, entspringt vom *Condylus ext. oss. brachii,* geht an der hintern Fläche des Vorderarms herab, und spaltet sich in der Mitte desselben in vier Bäuche, deren platte Sehnen unter dem *Lig. carpi dorsale* hinweg zum 2ten bis 5ten Finger hinlaufen. In der Gegend des Mittelhand-Fingergelenks werden letztere schmal und dick, und senden dünne Bündel nach beiden Seiten des Gelenkes ab, breiten sich darauf, indem sie die Sehnen der *Mm. lumbricales* aufnehmen, am ersten Fingergliede zu dreieckigen, die Rücken- und Seitenflächen desselben bedeckenden Aponeurosen aus, und spalten sich alsdann in drei Schenkel, von denen der mittlere sich an die *Basis* des zweiten Fingergliedes, die beiden seitlichen aber, über dieses fortlaufend, sich vereinigt an die *Basis* des dritten Fingergliedes ansetzen. — Die zum 3ten, 4ten und 5ten Finger gehenden Sehnen werden am Handrücken durch kleine sehnige Querstreifen mit einander verbunden.

Topographie. — An seiner hintern Fläche: *Fascia antibrachii* und *dorsalis manus,* und das *Lig. carpi dorsale;* an seiner vordern Fläche: *M. supinator brevis, abductor pollicis longus, extensor*

Fig. 83. Die oberflächliche Muskelschicht an der hintern Seite des Vorderarms. — 1. Das untere Ende des *M. biceps brachii.* 2. Ein Theil des *M. brachialis internus.* 3. Das untere Ende des *M. triceps brachii* und sein Ansatz am *Olecranon.* 4. *M. supinator longus.* 5. *M. extensor carpi radialis longus.* 6. *M. extensor carpi radialis brevis.* 7 Die sehnigen Ansatzenden der beiden vorhergehenden Muskeln. 8. *M. extensor digitorum communis.*

pollicis brevis, *extensor pollicis longus*, *extensor indicis proprius*, *Vasa* und *N. interosseus externus*, das Handgelenk, die Mittelhandknochen und die *Mm. interossei*, und die Fingerglieder. An seinem Radialrande: *M. extensor carpi radialis longus* und *brevis*; an seinem Ulnarrande: *M. extensor digiti minimi proprius* und *extensor carpi ulnaris*.

Extensor digiti minimi proprius (eigner Strekker des kleinen Fingers), ein länglicher, dünner Muskel, entspringt gemeinschaftlich mit dem *Extensor digitorum communis*, mit welchem er Anfangs verwachsen ist, geht am untern Ende der *Ulna* in eine dünne Sehne über, welche durch eine besondere Scheide unter dem *Ligamentum carpi dorsale* hervortritt, und verschmilzt am Mittelhand-Fingergelenk mit der vom *Extensor digitorum communis* zum kleinen Finger abgehenden Sehne.

Extensor carpi ulnaris (äufserer Ellenbogenmuskel), länglich und rund, entspringt vom *Condylus externus oss. brachii* und den obern zwei Dritteln der hintern Kante der *Ulna*, steigt schräg nach unten und hinten herab, und geht in eine starke Sehne über, welche durch die Furche an der hintern Fläche des *Capitulum ulnae*, bedeckt vom *Lig. carpi dorsale*, hindurchläuft, und sich an die *Tuberositas oss. metacarpi quinti* ansetzt.

Topographie. — An seiner hintern Fläche: *Fascia antibrachii* und *Lig. carpi dorsale*; an seiner vordern Fläche: *M. supinator brevis*, *abductor pollicis longus*, *extensor pollicis longus*, *extensor indicis proprius*, *Ulna* und das Handgelenk. An seinem Radialrande hängt er mit dem *M. extensor digitorum communis* und *extensor digiti minimi*, und an seinem Ulnarrande mit dem *M. anconaeus parvus* zusammen.

Anconaeus parvus *s. anconaeus quartus* (Knorrenmuskel), ein kurzer, platter Muskel, der als eine Fortsetzung des *M. triceps brachii*, mit dessen äufserm Kopf er zusammenhängt, erscheint. Er entspringt sehnig vom *Condylus externus oss. brachii*, geht schräg abwärts und rückwärts, und setzt sich mit einem breiten Rande an die vom *Olecranon* herabsteigende Rauhigkeit.

---

9. *M. extensor digiti minimi proprius.* 10. *M. extensor carpi ulnaris.* 11. *M. anconaeus parvus.* 12. Ein Theil des *M. flexor carpi ulnaris.* 13. *M. abductor pollicis longus* nebst dem dicht darunter liegenden *extensor pollicis brevis.* 14. Das untere Ende des *M. extensor pollicis longus* mit seiner, die Sehnen des *M. extensor carpi radialis longus* und *brevis* kreuzenden Sehne. 15. *Lig. carpi dorsale*, unter welchem man die Sehnen des *Extensor digitorum communis* hervortreten und sich an die Finger vertheilen sieht.

Topographie. — An seiner hintern Fläche: ein Fortsatz der Aponeurose des *Triceps brachii;* an seiner vordern Fläche: das Ellenbogengelenk, das *Lig. annulare radii* und ein Wenig vom *M. supinator brevis.*

Fig. 84.

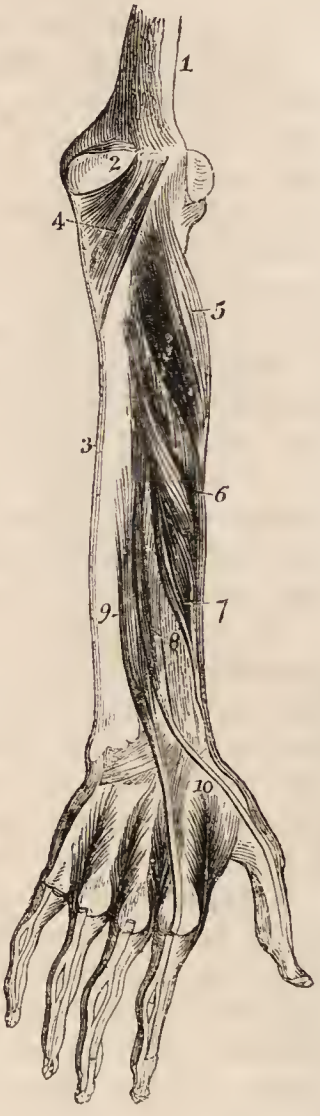

b) Tiefe Schicht.

Präparation. — Um die Muskeln dieser Schicht deutlich zu sehen, müssen die der oberflächlichen zuvor abgetragen werden.

Supinator brevis (kurzer Rückwärtsdreher), ein platter, dreieckiger Muskel, der erst deutlich zum Vorschein kömmt, wenn die *Extensores carpi radiales* von ihrem Ursprung losgelöst worden. Er entspringt vom *Condylus externus oss. brachii*, vom *Lig. laterale cubiti externum* und *annulare radii*, und von der *Ulna*, windet sich um das obere Ende des *Radius*, und setzt sich an das obere Drittel seiner vordern Fläche und an die *Tuberositas radii.* — Er wird gegen seinen untern Rand hin von der *A.* und den *N. interosseus externus* durchbohrt.

Topographie. — An seiner äufsern Fläche: *M. pronator teres, supinator longus, extensor carpi radialis longus* und *brevis, extensor digitorum communis, extensor carpi ulnaris, anconaeus parvus, A., V.* und *N. radialis* und *interosseus externus;* an seiner innren Fläche: das Ellenbogengelenk mit seinen Bändern, das *Lig. interosseum* und der *Radius.*

Fig. 84. Die tiefe Muskelschicht an der hintern Seite des Vorderarms. — 1. Das untere Ende des Oberarmbeins. 2. *Olecranon.* 3. *Ulna.* 4. *M. anconaeus parvus.* 5. *M. supinator brevis.* 6. *M. abductor pollicis longus.* 7. *M. extensor pollicis brevis.* 8. *M. extensor pollicis longus.* 9. *M. extensor indicis proprius.* 10. *M. interosseus dorsalis primus;* auch die andern drei *M. interossei dorsales* sind zwischen den entsprechenden Mittelhandknochen dargestellt.

Abductor pollicis longus (langer Abzieher des Daumens), ein länglicher, dicht unter dem *Supinator brevis* liegender Muskel, entspringt von der *Crista ulnae*, dem *Lig. interosseum* und der hintern Fläche des *Radius*, läuft schräg abwärts und vorwärts, und geht in eine starke Sehne über, welche durch die an der vordern Fläche desselben, dicht neben dem *Proc. styloideus radii*, befindliche Furche unter dem *Lig. carpi dorsale* hindurchläuft, und sich an die *Basis oss. metacarpi pollicis*, ferner an das *Os multangulum majus*, und bisweilen auch an den *M. adductor pollicis brevis* ansetzt.

Topographie. — An seiner äufsern Fläche: *M. extensor carpi ulnaris*, *extensor digiti minimi*, *extensor digitorum communis*, *Fascia antibrachii* und *Lig. carpi dorsale;* an seiner innren Fläche: *Ulna*, *Lig. interosseum*, *Radius*, die Sehnen des *Extensor carpi radialis longus* und *brevis* und der *Supinator longus*, und am Handgelenk die *A. radialis.* An seinem obern Rande: der untere Rand des *Supinator brevis;* an seinem untern Rande: *Extensor pollicis longus* und *brevis.* — Er kreuzt sich mit Aesten der *A.* und des *N. interosseus ext.*

Extensor pollicis brevis (kurzer Daumenstrecker), der schwächste Muskel dieser Schicht, entspringt vom *Lig. interosseum* und der hintern Fläche des *Radius*, und geht in eine lange dünne Sehne über, die gemeinschaftlich mit dem *Abductor pollicis longus* durch die Furche vor dem *Proc. styloideus radii* hindurchläuft, und sich an die Dorsalfläche der ersten Phalanx des Daumens anheftet.

Topographie. — Der Muskel liegt am Ulnarrande des *Abductor pollicis longus*, von dem er in seinem ganzen Verlaufe begleitet wird, und hat, mit Ausnahme des *Extensor carpi ulnaris*, ganz dieselben angränzenden Gebilde.

Extensor pollicis longus (langer Daumenstrecker), länger und stärker, als der vorige, entspringt von der hintern Fläche der *Ulna* und dem *Lig. interosseum*, und geht am Handgelenke in eine lange dünne Sehne über, welche durch einen besondern Kanal unter dem *Lig. carpi dorsale* hindurchtritt, dann schräg über die Sehnen der *Extensores carpi radiales* zur Sehne des *Extensor pollicis brevis*, mit welcher sie theilweis verschmilzt, hinläuft und sich an die *Basis* der zweiten Phalanx des Daumens ansetzt.

Topographie. — Der Muskel liegt zwischen *Extensor pollicis brevis* und *Extensor indicis proprius.* An seiner äufsern Fläche steht er mit denselben Theilen in Berührung, wie der *Abductor pollicis longus;* an seiner innren Fläche mit der *Ulna*, dem *Lig. interosseum*, dem *Radius*, dem Handgelenk, der *A. radialis* und dem *Os metacarpi pollicis.*

Extensor indicis proprius *s. indicator* (eigener Strecker des Zeigefingers), lang und dünn, entspringt etwas

tiefer als der *Extensor pollicis longus*, von der hintern Fläche der *Ulna* und vom *Lig. interosseum*, und geht in eine lange dünne Sehne über, welche durch die zweite Furche an der Dorsalfläche des untern Endes des *Radius*, unter dem *Lig. carpi dorsale*, hindurchläuft und mit der für den Zeigefinger bestimmten Sehne des *Extensor digitorum communis* verschmilzt.

Topographie. — Der Muskel gränzt an dieselben Theile, wie die vorhergehenden, aufser an der Hand, wo seine Sehne noch auf dem *Os metacarpi indicis* und dessen *M. interosseus* aufliegt, und dagegen mit der *A. radialis* in keine Berührung kömmt.

Die Sehnen der Extensoren und Flexoren des Vorderarms sind von da an, wo sie unter das *Lig. carpi dorsale* und *volare* treten, mit Synovialscheiden versehen und laufen durch sehnige, von jenen Bandmassen gebildete Kanäle. (S. später, Fascien.)

Wirkung. — Der *Anconaeus parvus* unterstützt den *Triceps brachii* beim Strecken des Vorderarms. — Der *Supinator longus* und *brevis* drehen den Vorderarm nach hinten, sind daher Antagonisten der *Pronatores*, welche denselben nach vorn drehen. — Der *Extensor carpi radialis longus* und *brevis* strecken die Hand und ziehen sie gegen die Radialseite des Vorderarms; der *Extensor carpi ulnaris* streckt sie ebenfalls, aber zieht sie gegen die Ulnarseite. — Die *Flexores carpi* beugen die Hand gegen den Vorderarm. — Der *Extensor digitorum communis* bringt die Finger wieder in eine gestreckte Lage, nachdem sie durch die beiden Flexoren, den *Flexor digitorum sublimis* und *profundus* gebeugt worden sind. Der Zeigefinger besitzt aufserdem noch einen eignen Streckmuskel im *Extensor indicis proprius*, ebenso der kleine Finger im *Extensor digiti minimi*. — Der *Abductor pollicis longus* abducirt den Daumen, und streckt ihn, in Verbindung mit dem *Extensor pollicis longus* und *brevis;* diese Muskeln sind also die Antagonisten des *Opponens pollicis* und *Flexor pollicis brevis* und *longus*, welche denselben beugen.

Muskeln der Hand.

a) Radialgegend.

Präparation. — Um die Muskeln der Hand freizulegen, wird ein Einschnitt längs der Mittellinie der Hohlhandfläche vom untern Ende des Vorderarms bis zur Wurzel des Mittelfingers geführt, und derselbe durch einen Querschnitt in seiner Mitte gekreuzt. Werden nun die nach der Radialseite hin liegenden Hautlappen nebst der *Fascia palmaris* losgelöst, so kommen die Muskeln dieser Gegend zum Vorschein.

Abductor pollicis brevis (kurzer Abzieher des Daumens), der oberflächlichste Muskel des Daumenballens (*Thenar*

Fig. 85.

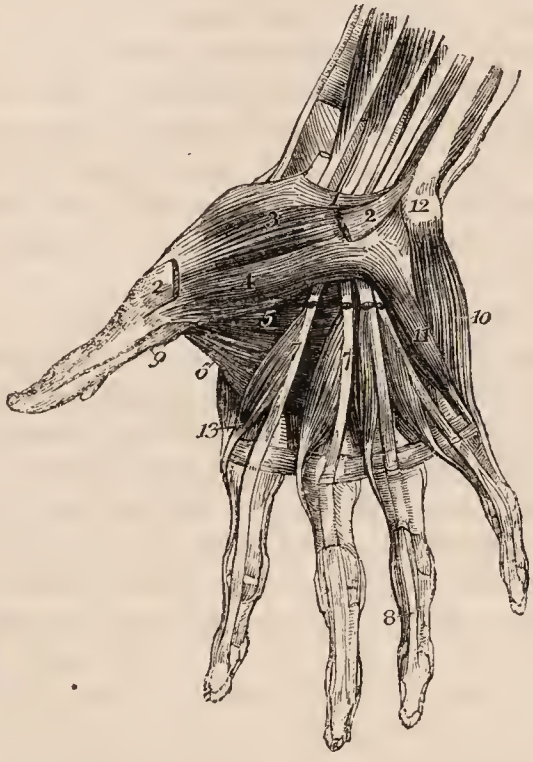

pollicis), entspringt vom *Lig. carpi volare proprium, Os na-*

Fig. 85. Die Muskeln der Hohlhand. — 1. *Ligam. carpi volare proprium.* 2, 2. Ursprung und Ansatz des *M. abductor pollicis brevis;* der mittlere Theil ist herausgeschnitten. 3. *M. opponens pollicis.* 4. *Caput externum* des *M. flexor pollicis brevis;* 5. *Caput internum* desselben. 6. *M. adductor pollicis.* 7, 7. *Mm. lumbricales*, wie sie von den Sehnen des *Flexor digitorum profundus* (auf welchen die Nummern sich befinden) entspringen. Die darauf liegenden durchgeschnittenen Sehnen gehören dem *Flexor digitorum sublimis* an. 8. Eine der Sehnen des *Flexor digitorum profundus,* zwischen den beiden Schenkeln der entsprechenden Sehne des *Flexor digitorum sublimis* hindurchgehend. 9. Die Sehne des *Flexor pollicis longus*, zwischen den beiden Köpfen des *Flexor pollicis brevis* hervortretend. 10. *M. abductor digiti minimi.* 11. *M. flexor brevis digiti minimi;* unter dem innren Rande desselben kömmt der Rand des *Adductor digiti minimi* zum Vorschein. 12. Die durch das *Os pisiforme* gebildete Hervorragung. 13. *M. interosseus primus dorsalis.*

viculare und *Os multangulum majus*, läuft schräg vor- und auswärts, und heftet sich an die Radialseite der Basis der ersten Phalanx des Daumens.

Topographie. — An seiner Volarfläche: der äufsere Theil der *Fascia palmaris;* an seiner Dorsalfläche: *M. opponens pollicis.* Sein innrer Rand wird vom *M. flexor pollicis brevis* durch einen schmalen Zellgewebsraum getrennt.

Opponens pollicis (Gegensteller des Daumens) wird sichtbar, wenn man den ihn bedeckenden *Abductor pollicis brevis* von seinem Ursprung loslöst und zurückschlägt. Er entspringt vom *Lig. carpi volare proprium* und dem *Os multangulum majus*, und setzt sich an die ganze Radialfläche des *Os metacarpi pollicis.*

Topographie. — An seiner Volarfläche: *M. abductor pollicis brevis;* an seiner Dorsalfläche: *Os metacarpi pollicis* und dessen Gelenkverbindung mit dem *Os multangulum majus.* Nach innen gränzt er an den *M. flexor pollicis brevis.*

Flexor pollicis brevis (kurzer Beuger des Daumens) kömmt vollständig zum Vorschein, wenn der vorige Muskel an seinem Ursprung losgetrennt und zur Seite geschlagen wird. Er entspringt mit zwei Köpfen, mit einem äufsern oberflächlichen vom *Lig. carpi volare proprium* und *Os multangulum majus*, und mit einem innren tiefen vom *Os multangulum minus* und *Os capitatum;* beide Köpfe laufen, durch die Sehne des *Flexor pollicis longus* von einander getrennt, gegen das erste Daumenglied, und setzen sich, die hier liegenden Sesambeine umfassend, an die *Basis* desselben.

Topographie. — An seiner Volarfläche: der äufsere Theil der *Fascia palmaris;* an seiner Dorsalfläche: *Adductor pollicis*, die Sehne des *Flexor carpi radialis* und die Gelenkverbindung des *Os multangulum majus* mit dem Mittelhandknochen. An seiner äufsern Seite: *Opponens pollicis* und *Os metacarpi pollicis;* an seiner innren Seite: die Sehne der *Flexores longi* und der *M. lumbricalis primus.*

Adductor pollicis (Anzieher des Daumens), platt und dreieckig, entspringt in der Tiefe der Hohlhand längs der ganzen Volarfläche des *Os metacarpi digiti medii*, läuft schräg gegen den Daumen, und setzt sich an die *Basis* der ersten Phalanx desselben.

Topographie. — An seiner Volarfläche: *M. flexor pollicis brevis*, die Sehnen des *Flexor digitorum profundus*, *Mm. lumbricales* und *Arcus arteriosus volaris profundus;* an seiner Dorsalfläche: *Os metacarpi indicis* und *digiti medii*, und die *Mm. interossei* des zweiten Metacarpal-Zwischenraums.

b) Ulnargegend.

Präparation. — Trennt man die nach obiger Angabe an der Ulnarseite der Hohlhand gebildeten Hautlappen los, so stöfst man auf einen kleinen Hautmuskel, den *Palmaris brevis*, und wird dieser nebst der *Fascia palmaris* abgelöst, so werden die Muskeln des kleinen Fingers sichtbar.

Palmaris brevis (kurzer Hohlhandmuskel) entspringt vom Ulnarrande der *Fascia palmaris*, geht quer nach innen, und verliert sich in die Haut des Ballens des kleinen Fingers.

Topographie. — An seiner Volarfläche: das Fett und die Haut des Ballens des kleinen Fingers; an seiner Dorsalfläche: der innere Theil der *Fascia palmaris*, durch welche er von dem *Ramus volaris* der *A.*, *V.* und des *N. ulnaris* und von den eignen Muskeln des kleinen Fingers getrennt wird.

Abductor digiti minimi (Abzieher des kleinen Fingers), der äufserste Muskel am Ulnarrande der Hand, entspringt vom *Os pisiforme* und *Lig. carpi volare proprium*, und setzt sich an die Ulnarseite der ersten Phalanx des kleinen Fingers.

Topographie. — An seiner Volarfläche: der innere Theil der *Fascia palmaris* und der *M. palmaris brevis;* an seiner Dorsalfläche: *M. adductor digiti minimi* und *Os metacarpi quinti;* an seinem innren Rande: *M. flexor brevis digiti minimi.*

Flexor brevis digiti minimi (kurzer Beuger des kleinen Fingers) entspringt vom *Hamulus oss. hamati* und vom *Lig. carpi volare proprium*, und setzt sich, gemeinschaftlich mit der Sehne des *Abductor digiti minimi*, an die erste Phalanx des kleinen Fingers. — Er fehlt bisweilen.

Topographie. — An seiner Volarfläche: der innere Theil der *Fascia palmaris* und der *M. palmaris brevis;* an seiner Dorsalfläche: *M. adductor digiti minimi* und *Os metacarpi quinti.* An seinem Ulnarrande: *M. abductor digiti minimi*, von welchem er an seinem Ursprunge durch den *Ramus volaris profundus* des *N.* und der *A. ulnaris* getrennt wird; an seinem Radialrande: die Sehnen des *Flexor digitorum sublimis* und *profundus.*

Adductor s. Opponens digiti minimi (Anzieher des kleinen Fingers) entspringt vom *Hamulus oss. hamati* und dem *Lig. carpi volare proprium*, und setzt sich an die ganze Ulnarfläche des *Os metacarpi quintum.*

Topographie. — An seiner Volarfläche: *M. flexor brevis* und *abductor digiti minimi;* an seiner Dorsalfläche: die *Mm. interossei* des 5ten Metacarpal-Zwischenraums, das *Os metacarpi quintum* und die Sehnen der *Flexores digiti minimi.*

c) Palmargegend.

Lumbricales manus (Spulmuskeln der Hand), vier kleine länglichrunde Muskeln, die in der Mitte der Hohlhand liegen. Sie entspringen von den Radialrändern (auch wohl von den Ulnarrändern) der Sehnen des *Flexor digitorum profundus*, verlaufen zwischen diesen nach vorn, und verlieren sich in die aponeurotischen Ausbreitungen der entsprechenden Sehnen des *Extensor digitorum communis* an der Radialseite der ersten Fingerglieder. — Der 3te *Lumbricalis*, nämlich der, welcher der Sehne des Ringfingers angehört, entspringt bisweilen zweispaltig, nämlich mit zwei Köpfen von den beiden neben einander liegenden Sehnen; manchmal wieder setzt er sich der ganzen Länge nach an die zum Mittelfinger gehende Sehne des *Extensor digitorum communis*.

Topographie. — In der Hohlhand hängen sie mit den Sehnen der Streckmuskeln zusammen; an ihren Ansatzstellen berühren sie die Sehnen der *Mm. interossei* und die Mittelhand-Fingergelenke.

Interossei volares *s. interni* (Zwischenknochenmuskeln der Hohlhand), drei länglich platte Muskeln, die zwischen den Mittelhandknochen in der Tiefe der Hohlhand liegen. Sie entspringen von den Seitenflächen der obern Enden der *Ossa metacarpi*, gehen zwischen diesen nach vorn, und setzen sich an die Seitenränder der ersten Phalangen der entsprechenden Finger, woselbst sie mit den aponeurotischen Ausbreitungen der Sehnen des *Extensor digitorum communis* verschmelzen. — Der erste dieser Muskeln liegt an der Ulnarseite des Zeigefingers, der zweite und dritte an den Radialseiten des Ring- und kleinen Fingers; der Mittelfinger besitzt keinen.

Topographie. — An ihrer Volarfläche: die Sehnen der Flexoren und die tiefen Muskeln der Hohlhand; an ihrer Dorsalfläche: die *Mm. interossei dorsales*. An der einen Seite stehn sie mit den Mittelhandknochen, an der andern mit dem entsprechenden *M. interosseus dorsalis* in Berührung.

Interossei dorsales *s. externi s. bicipites* (Zwischenknochenmuskel des Handrückens), vier halbgefiederte längliche Muskeln, welche zwischen den *Ossa metacarpi* an der Rückenfläche der Hand liegen. Sie entspringen mit zwei Köpfen von den einander zugewandten Seiten je zweier Mittelhandknochen, und verlieren sich in die aponeurotischen Ausbreitungen der Sehnen des *Extensor digitorum communis* an den ersten Fingergliedern. — Der erste, welcher auch den Namen *Abductor indicis* führt, befestigt sich an der Radialseite des Zeigefingers; der zweite und dritte gehen zur Radial- und Ulnarseite des Mittelfingers, wodurch diesem gewissermafsen der *M. interosseus volaris* ersetzt wird; und der vierte heftet sich an die Ulnarseite des Ring-

fingers. Auf diese Weise besitzt jeder der vier Finger, mit Ausnahme des kleinen, zwei Zwischenknochenmuskeln, nämlich:

Der Zeigefinger: { einen *dorsalis*, einen *volaris*.
Der Mittelfinger: zwei *dorsales*.
Der Ringfinger: { einen *dorsalis*, einen *volaris*.
Der kleine Finger: einen *volaris*.

Topographie. — An ihrer Dorsalfläche: eine dünne Aponeurose, welche sie von den an der Rückenfläche der Hand verlaufenden Sehnen trennt; an ihrer Volarfläche: die Muskeln und Sehnen der Hohlhand. Mit der einen Seite gränzt jeder an den Mittelhandknochen, mit der andern an den entsprechenden *M. interosseus volaris*. Der *Interosseus dorsalis primus* gränzt mit seiner Volarfläche an den *M. adductor pollicis*, von welchem ihn die *A. magna pollicis* trennt; zwischen seinen beiden Köpfen tritt der *Ramus dorsalis* der *A. radialis* in die Hohlhand, während zwischen den Köpfen der übrigen *Interossei dorsales* die *Rami interossei perforantes* des *Arcus volaris profundus* hindurchgehen.

Wirkung. — Die Wirkung der Muskeln der Hand wird durch ihren Namen hinreichend bezeichnet. Diejenigen, welche an der Radialseite liegen, gehören dem Daumen an, und stehen dreien Arten von Bewegung, der Abduction, Adduction und Flexion vor; dieselbe Function haben die Muskeln der Ulnarseite für den kleinen Finger. — Die *Lumbricales* unterstützen die Wirkung der *Flexores digitorum;* die ältern Anatomen schrieben ihnen die Beweglichkeit der Finger beim Violinspiel zu, und nannten sie deshalb *Mm. fidicinii*. — Die *Interossei dorsales* sind, wenn man die Axe der Hand in den Mittelfinger legt, im Allgemeinen Abductoren, die *Interossei volares* dagegen Adductoren der Finger. Auf diese Weise besitzt jeder Finger einen eignen Abductor, einen Adductor, zwei Flexoren und (mit Ausnahme des Mittel- und Ringfingers) zwei Extensoren; der Daumen besitzt aufserdem noch für seinen Mittelhandknochen einen besondern Extensor in dem *Abductor pollicis longus*, und einen besondern Flexor in dem *Opponens pollicis*, gleichwie der kleine Finger in seinem *Opponens digiti minimi*.

IV. Muskeln der untern Extremität.

Die Muskeln der untern Extremität zerfallen in folgende Gruppen, je nach ihrer Lage an der Hüfte, dem Oberschenkel, dem Unterschenkel und dem Fufse:

Hüfte.

Gesäfsgegend.

Gluteus maximus;
Gluteus medius;
Gluteus minimus;
Pyriformis;
Gemellus superior;
Obturator internus;
Gemellus inferior;
Obturator externus;
Quadratus femoris.

Oberschenkel.

Vordere Schenkelgegend.

Tensor fasciae latae;
Sartorius;
Rectus femoris;
Vastus internus;
Vastus externus;
Cruralis;
Subcruralis.

Innere Schenkelgegend.

Iliacus internus;
Psoas major;
Psoas minor;
Pectineus;
Adductor longus;
Adductor brevis;
Adductor magnus;
Gracilis.

Hintere Schenkelgegend.

Biceps femoris;
Semitendinosus;
Semimembranosus.

Unterschenkel.

Vordere Schienbeingegend.

Tibialis anticus;
Extensor digitorum longus;
Peroneus tertius;
Extensor hallucis longus.

Wadenbeingegend.

Peroneus longus;
Peroneus brevis.

Hintere Schienbeingegend.

a) Oberflächliche Schicht.

Gastrocnemius;
Plantaris;
Soleus.

b) Tiefe Schicht.

Popliteus;
Flexor hallucis longus;
Flexor digitorum longus;
Tibialis posticus.

Fufs.

Rückengegend.

Extensor digitorum brevis;
Interossei dorsales.

Sohlengegend.

1te Schicht.

Abductor hallucis;
Abductor digiti minimi;
Flexor digitorum brevis.

2te Schicht.

Quadratus plantae;
Lumbricales.

3te Schicht.

Flexor hallucis brevis;
Adductor hallucis;
Flexor brevis digiti minimi;
Transversalis pedis.

4te Schicht.

Interossei plantares.

Gesäfsgegend.

Präparation. — Nachdem man das Kadaver auf den Bauch gelegt und das Becken durch eine daruntergeschobene Unterlage erhöht hat, wird ein Einschnitt von der Spitze des Steifsbeins gegen die *Crista oss. ilei*, und längs dieser bis zur *Spina anterior superior* oder, auf der linken Seite, von dieser nach jener hin gemacht. Darauf wird ein zweiter Schnitt vom hintern Fünftel der *Crista oss. ilei* schräg ab- und auswärts bis zur Spitze des *Trochanter major*, und endlich ein dritter in ähnlicher Richtung von der Spitze des Steifsbeins nach der äufsern Seite des Schenkels, bis ungefähr vier Zoll unter der Spitze des *Trochanter major* geführt. Der von letztern beiden Schnitten begränzte Hautlappen, welcher der Lage des *M. gluteus maximus* entspricht, wird nunmehr nebst dem darunterliegenden Theil der *Fascia superficialis* und der, hier übrigens sehr dünnen *Fascia lata* genau nach dem Verlaufe der Fasern jenes Muskels lospräparirt und, nachdem dieser untersucht worden, auch der obere Hautlappen nebst der *Fascia superficialis* abgelöst, und dadurch der den *M. gluteus medius* bedeckende Theil der *Fascia lata* freigelegt.

Gluteus maximus (grofser Gesäfsmuskel) bildet die dicke viereckige Fleischmasse, von der die Convexität der Hinterbacken herrührt, und besteht aus dicken, durch Zellgewebe nur locker mit einander vereinigten Bündeln starker Fasern. Er entspringt vom hintern Fünftel des *Labium externum cristae oss. ilei*, von der hintern Fläche des Kreuz- und Steifsbeins und vom *Lig. tuberoso-sacrum*, läuft schräg nach vorn, aufsen und unten, und geht in eine breite Sehne über, welche sich an den obern Theil des *Labium externum lineae asperae* des Oberschenkelbeins ansetzt, aber auch mit dem, die äufsere Seite des Schenkels be-

deckenden Theil der *Fascia lata* zusammenhängt. Zwischen der Sehne und dem *Trochanter major* liegt ein Schleimbeutel.

Topographie. — An seiner äufsern Fläche: das dünne, oberflächliche Blatt der *Fascia lata*, welches ihn von der *Fascia superficialis* und der *Cutis* trennt, und der *M. vastus externus*, von welchem er durch einen Schleimbeutel geschieden wird; an seiner innren Fläche: *M. gluteus medius*, *pyriformis*, *gemellus superior* und *inferior*, *obturator internus*, *quadratus femoris*, *Incisurae ischiadicae*, *Lig. tuberoso-sacrum*, *Tuber ischii*, *M. semimembranosus*, *semitendinosus*, *biceps femoris* und *adductor magnus*, *A.* und *V. glutea*, *ischiadica* und *pudenda communis* nebst den gleichnamigen Nerven. Mit seinem obern Rande bedeckt er den *Gluteus medius;* mit seinem untern Rande bildet er den untern Rand des Gesäfses.

Gluteus medius *s. iliacus externus* (mittlerer Gesäfsmuskel), ein dreieckiger, dicker Muskel, nach oben zu bedeckt von der hier sehr starken *Fascia lata,* nach unten vom *Gluteus maximus*, welcher daher, um jenen ganz vollständig darzustellen, zuvor abgetragen werden mufs. Er entspringt von den vordern vier Fünfteln des *Labium externum cristae oss. ilei*, von der äufsern Fläche des Darmbeins zwischen der *Crista ilei* und der *Linea arcuata externa superior,* und von der ihn bedeckenden *Fascia lata*, steigt, indem sämmtliche Fasern convergiren, nach unten, und setzt sich mit einer starken Sehne an den obern äufsern Umfang des *Trochanter major.*

Topographie. — An seiner äufsern Fläche: *M. tensor fasciae latae, gluteus maximus* und *Fascia lata;* an seiner innren Fläche: *M. gluteus minimus*, *A.* und *V. glutea* und *N. gluteus superior.* Mit seinem untern Rande gränzt er an den *M. pyriformis.*

Gluteus minimus (kleiner Gesäfsmuskel), ein dreieckiger, platter Muskel, wird sichtbar, wenn man den ihn bedeckenden *Gluteus medius* von seinem Ursprunge loslöst und nach unten schlägt. Er entspringt von der äufsern Fläche des Hüftbeins zwischen der *Linea arcuata externa superior* und *inferior,* steigt mit convergirenden Fasern abwärts, und setzt sich mit einer runden Sehne an den vordern innren Umfang des *Trochanter major.* Sein vorderer Rand verschmilzt mit dem des *Gluteus medius.*

Topographie. — An seiner äufsern Fläche: *M. gluteus medius* und *Vasa glutea;* an seiner innren Fläche: die äufsere Fläche des Hüftbeins, der lange Kopf des *M. rectus femoris* und die Faserkapsel des Hüftgelenks.

Pyriformis (birnförmiger Muskel), länglich kegelförmig, entspringt vermittelst kurzer Zipfel von der vordern Fläche des *Os sacrum* an den Rändern der *Foramina sacralia anteriora*, läuft durch die *Incisura ischiadica major* zum Becken heraus und be-

festigt sich mit einer runden Sehne in der *Fossa trochanterica* des Oberschenkelbeins.

Topographie. — An seiner äufsern Fläche: *Os sacrum* und *M. gluteus maximus;* an seiner innren oder Becken-

Fig. 86.

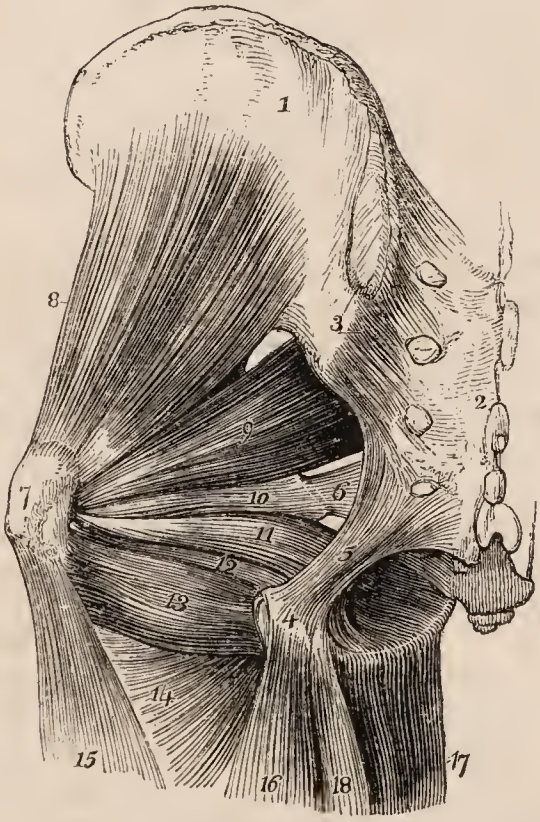

fläche: das *Intestinum rectum*, der *Plexus sacralis*, die Aeste der *A. hypogastrica*, die *Incisura ischiadica major* und die Faserkapsel des Hüftgelenks. Mit seinem obern Rande gränzt er an den *M. gluteus medius* und an die *A.* und *V. glutea* und den

---

Fig. 86. Die tiefern Muskeln der Gesäfsgegend. — 1. Aeufsere Fläche des Darmbeins. 2. Hintere Fläche des Kreuzbeins. 3. *Ligam. ileo-sacrum posticum.* 4. *Tuber oss. ischii.* 5. *Lig. tuberoso-sacrum.* 6. *Lig. spinoso-sacrum.* 7. *Trochanter major oss. femoris.* 8. *M. gluteus minimus.* 9. *M. pyriformis.* 10. *M. gemellus superior.* 11. *M. obturator internus,* nach seinem Durchtritt durch die *Incisura ischiadica minor.* 12. *M. gemellus inferior.* 13. *M. quadratus femoris.* 14. Das obere Ende des *M. adductor magnus;* 15. des *M. vastus externus;* 16. des *M. biceps femoris;* 17. des *M. gracilis;* 18. des *M. semitendinosus.*

N. gluteus superior; mit seinem untern Rande an den *M. gemellus superior*, den *N. gluteus inferior*, und die *Vasa* und *Nn. ischiad.* und *pudend. commun.*

Gemellus superior (oberer Zwillingsmuskel), ein kleines, längliches, dicht unter dem *Pyriformis* liegendes Muskelbündel, entspringt von der *Spina ischii*, läuft quer nach aufsen, und befestigt sich, vereinigt mit dem obern Rande der Sehne des *M. obturator internus*, in der *Fossa trochanterica.* Er fehlt nicht selten.

Topographie. — An seiner äufsern Fläche: *M. gluteus maximus*, *Vasa* und *Nn. ischiad.* und *pudend. commun.;* an seiner innren Fläche: das Becken und die Faserkapsel des Hüftgelenks.

Obturator internus (innrer Hüftlochmuskel), entspringt platt von der innren Fläche der vordern Wand des Bekkens, am Umfang des *Foramen obturatorium* und vom *Lig. obturatorium*, läuft über die mit einem Knorpelüberzuge und einem Schleimbeutel bekleidete *Incisura ischiadica minor*, wie über eine Rolle zum Becken heraus, geht alsdann nach vorn und aufsen, und befestigt sich mit einer platten Sehne in der *Fossa trochanterica.* — Die Sehne dieses Muskels wird nach oben und unten durch die beiden, sich an dieselbe heftenden *Gemelli* verstärkt.

Topographie. — An seiner äufsern oder hintern Fläche: *A.*, *V.* und *N. pudend. communis*, die *Fascia obturatoria*, welche ihn vom *Levator ani* und den Beckeneingeweiden trennt, *Lig. spinoso-sacrum* und *tuberoso-sacrum*, *M. gluteus maximus*, und *A.*, *V.* und *N. ischiadic.;* an seiner innren oder vordern Fläche: *Lig. obturatorium*, die knorpelige Bekleidung der *Incisura ischiadica minor*, die äufsere Fläche des Beckens und die Faserkapsel des Hüftgelenks. Sein oberer Rand gränzt innerhalb des Beckens an die *A.*, *V.* und den *N. obturatorius*, und, nachdem er aus dem Becken hervorgetreten, an den *Gemellus superior;* sein unterer Rand an den *Gemellus inferior.*

Gemellus inferior (unterer Zwillingsmuskel), dem *Gemellus superior* ähnlich (woher auch der Name dieser Muskeln), entspringt von dem *Tuber oss. ischii*, läuft quer nach aufsen und etwas nach oben zum untern Rande der Sehne des *Obturator internus*, und befestigt sich, gemeinschaftlich mit dieser, in der *Fossa trochanterica.*

Topographie. — An seiner äufsern Fläche: *M. gluteus maximus* und *A.*, *V.* und *N. ischiadic.;* an seiner innren Fläche: die äufsere Fläche des Beckens und die Faserkapsel des Hüftgelenks. An seinem obern Rande: die Sehne des *Obturator internus;* an seinem untern Rande: die Sehne des *Obturator externus* und *Quadratus femoris.*

Von dem folgenden Muskel kann man von dieser Gegend aus

nur die Sehne sehen, welche in der Tiefe zwischen dem *Gemellus inferior* und dem obern Rande des *Quadratus femoris* liegt; will man denselben vollständig darlegen, so müssen die *Mm. pectineus, adductor longus* und *brevis* von ihren Ursprüngen losgelöst und zurückgeschlagen werden.

Obturator externus (äufserer Hüftlochmuskel), entspringt breit von der äufsern Fläche des *Lig. obturatorium* und dem dasselbe zunächst umgebenden Umfange des Scham- und Sitzbeins, läuft schräg abwärts und auswärts, geht hinter dem *Collum ossis femoris* vorbei, und befestigt sich vermittelst einer starken, kurzen Sehne in der *Fossa trochanterica.*

Topographie. — An seiner äufsern oder vordern Fläche: die Sehne des *M. psoas* und *iliacus internus, M. pectineus, adductor brevis* und *magnus,* und *A., V.* und *N. obturatorius;* an seiner innren oder hintern Fläche: *Lig. obturatorium* und der dasselbe umgebende Knochenrand, der untere Theil der Kapsel des Hüftgelenks und *M. quadratus femoris.*

Quadratus femoris (viereckiger Schenkelmuskel), platt und viereckig, entspringt von der äufsern Fläche des *Tuber ischii,* läuft quer nach aufsen zum Oberschenkelbein, und setzt sich an die *Linea intertrochanterica posterior.*

Topographie. — An seiner hintern Fläche: *M. gluteus maximus,* und *A., V.* und *N. ischiadicus;* an seiner vordern Fläche: die Sehne des *M. obturator externus* und der *Trochanter minor,* von welchem er häufig durch einen Schleimbeutel getrennt wird. An seinem obern Rande: *M. gemellus inferior;* an seinem untern Rande: *M. adductor magnus.*

Wirkung. — Die *Glutei* wirken, wenn ihr an das Becken geheftetes Ende fixirt ist, als Abductoren des Schenkels; ist dagegen ihr am Schenkel festsitzendes Ende fixirt, so befestigen sie das Becken und ziehen es gegen den Schenkelkopf, was z. B. beim Stehen auf einem Beine der Fall ist. Aufserdem rollt der *Gluteus minimus,* vermöge seines Ansatzes an den vordern Umfang des *Trochanter major,* den Oberschenkel etwas nach innen, wogegen der *Gluteus medius* und *maximus,* welche sich an seiner hintern Fläche ansetzen, denselben nach aufsen rollen. Der letztere spannt überdies die *Fascia lata.* — Auch die übrigen Muskeln dieser Gruppe rollen den Schenkel nach aufsen, und geben dem Knie und Fufse eine auswärts gekehrte Lage; sie werden daher als äufsere Rollmuskeln des Schenkels bezeichnet.

Vordere Schenkelgegend.

Präparation. — Man mache einen Einschnitt längs des *Lig. Poupartii,* von der *Spina ilei anterior superior* bis zum *Tuberculum pubis;* führe darauf einen zweiten von der Mitte des

vorigen schräg abwärts gegen die innere Seite des Schenkels, am *Condylus int. femoris* vorbei bis zum *Caput tibiae*, und begränze diesen nach unten noch durch einen dritten, in querer Richtung verlaufenden. Alsdann präparire man die Haut, und darauf die *Fascia superficialis* nach beiden Seiten hin los, und trage endlich noch die *Fascia lata*, und zwar genau nach der Richtung der Muskelfasern, ab. — Will man diese ganze grofse Fläche nicht mit einem Male freilegen, so kann man durch den Längsschnitt noch einen oder zwei Querschnitte hindurchführen.

Fig. 87.

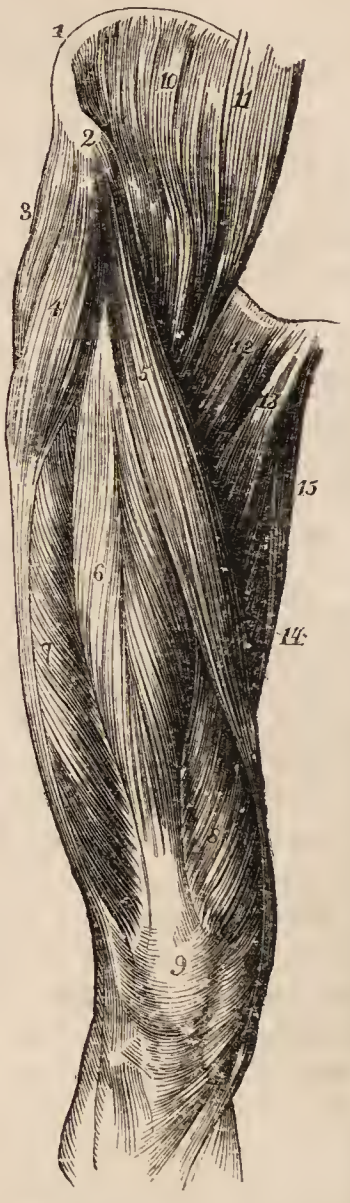

Tensor fasciae latae (Spanner der Schenkelbinde), ein platter, kurzer Muskel, entspringt von der *Crista ilei*, dicht neben der *Spina anterior superior*, geht an der äufsern Seite des Beckens gerade herunter, und verliert sich zwischen den beiden Blättern der *Fascia lata* am obern Drittel des Oberschenkels.

Topographie. — An seiner äufsern Fläche: das äufsere Blatt der *Fascia lata* und die *Cutis;* an seiner innren Fläche: das innere Blatt der *Fascia lata*, *M. gluteus medius*, *rectus femoris* und *vastus externus*. Sein innrer Rand gränzt nach oben an den *M. sartorius*.

Sartorius (Schneider-Muskel), sehr lang und bandähnlich, entspringt von der *Spina ilei anterior superior* und von dem, dicht unter derselben befindlichen Ausschnitte, läuft am obern

---

Fig. 87. Die Muskeln an der vordern Seite des Schenkels. — 1. *Crista ilei.* 2. *Spina ilei anterior sup.* 3. *M. gluteus medius.* 4. *M. tensor fasciae latae*, nach unten in die Schenkelbinde sich verlierend. 5. *M. sartorius.* 6. *M. rectus femoris.* 7. *M. vastus externus.* 8. *M. vastus internus.* 9. *Patella.* 10. *M. iliacus internus.* 11. *M. psoas major.* 12. *M. pectineus.* 13. *M. adductor longus.* 14. Ein Theil des *M. adductor magnus.* 15. *M. gracilis.*

Drittel des Schenkels schräg nach unten und innen, geht dann gerade abwärts, windet sich hinter dem *Condylus internus femoris* nach vorn, und befestigt sich vermittelst einer platten Sehne, welche einen aponeurotischen Fortsatz über die Sehnen des *Gracilis* und *Semitendinosus* fortschickt, neben der *Tuberositas tibiae*. — Der innere Rand dieses Muskels ist für den Chirurgen von besonderer Wichtigkeit, da er bei der Unterbindung der *A. cruralis* in der Mitte des Oberschenkels als Leiter dient.

Topographie. — An seiner auswendigen Fläche: *Fascia lata* und einige Hautnerven; an seiner einwendigen Fläche: *M. psoas major* und *iliacus internus*, *rectus femoris*, die Scheide der Schenkelgefäfse und des *N. saphenus*, *M. vastus internus*, *adductor longus*, *adductor magnus*, *gracilis*, *N. saphenus major*, *Lig. laterale genu internum*, und unter der aponeurotischen Ausbreitung seiner Sehne: der *M. gracilis* und *semitendinosus*, von welchen sie durch einen Schleimbeutel getrennt wird. Am Kniegelenk gränzt sein hinterer Rand an die *V. saphena magna*. — Im obern Drittel des Oberschenkels bildet der *Sartorius* mit dem *M. adductor longus* ein gleichschenkliges Dreieck, dessen *Basis* vom *Lig. Poupartii* gebildet wird; denkt man sich nun eine Linie von der Mitte der *Basis* bis zur Spitze dieses Dreiecks gezogen, so giebt dieselbe genau den Verlauf der *A. cruralis* an.

Rectus femoris (gerader Schenkelmuskel), lang und spindelförmig, entspringt mit zwei rundsehnigen Köpfen, mit dem einen von der *Spina ilei anterior inferior*, mit dem andern vom obern Umfang des *Acetabulum*, geht in der Mitte der vordern Fläche des Oberschenkels herab, und setzt sich mit einer breiten und starken Sehne an den obern Rand der Kniescheibe. — Richtiger ist, die Kniescheibe, wie bereits früher erwähnt, als ein in der Sehne dieses Muskels entwickeltes Sesambein, und das *Lig. patellae* als eine Fortsetzung seiner Sehne, die demgemäfs bis zur *Tuberositas tibiae* gehen würde, zu betrachten.

Topographie. — An seiner vordern Fläche: *M. gluteus medius*, *psoas major* und *iliacus internus*, *sartorius*, und längs seiner untern drei Viertel die *Fascia lata;* an seiner hintern Fläche: die Faserkapsel des Hüftgelenks, *A.* und *V. circumflexa femoris externa*, *M. cruralis*, *vastus internus* und *vastus externus*.

Die folgenden drei Muskeln sind nicht vollständig von einander geschieden, sondern bilden eine einzige Muskelmasse, welche den Oberschenkel von allen Seiten, aufser hinten an der *Linea aspera*, umgiebt; sie werden daher passender als ein dreiköpfiger Muskel, *Extensor triceps cruris*, betrachtet, dessen mittlerer Kopf *Cruralis*, und die beiden seitlichen Köpfe *Vastus externus* und *Vastus internus* genannt werden. Um sie deutlich

darzustellen, mufs man den *Rectus femoris* in der Mitte quer durchschneiden und nach beiden Enden hin zurückschlagen.

Vastus externus (äufserer dicker Schenkelmuskel), länglich platt, unten schmäler, als oben, entspringt von der Wurzel des *Trochanter maj.*, dem *Labium externum lineae asperae* und der ganzen äufsern Fläche des Oberschenkelbeins, welche er vollständig bedeckt, und befestigt sich an den obern äufsern Rand der Kniescheibe.

Topographie. — An seiner äufsern Fläche: *Fascia lata*, *M. rectus femoris*, *biceps femoris*, *semimembranosus* und *gluteus maximus*, von welchem er durch einen Schleimbeutel getrennt wird; an seiner innren Fläche: *M. cruralis* und *Os femoris*.

Vastus internus (innerer dicker Schenkelmuskel), dem vorigen ähnlich, aber unten breiter, als oben, entspringt vom *Labium internum lineae asperae*, bedeckt die innere Fläche des Oberschenkels, und setzt sich an den obern innren Rand der Kniescheibe.

Topographie. — An seiner auswendigen Fläche: *M. psoas major* und *iliacus internus*, *rectus femoris*, *sartorius*, *A.* und *V. cruralis* und *Nn. sapheni*, *M. pectineus*, *adductor longus*, *brevis* und *magnus*, und *Fascia lata;* an seiner einwendigen Fläche: *M. cruralis* und *Os femoris*.

Cruralis *s. Crureus* (Schenkelmuskel), länglich platt und dick, entspringt von der *Linea intertrochanterica anterior* an längs der obern drei Viertel der ganzen vordern Fläche des Oberschenkelbeins, verschmilzt seitlich mit den beiden *Vasti*, und setzt sich, gemeinschaftlich mit der Sehne des *Rectus femoris*, an den obern Rand der Kniescheibe. — Trennt man den Muskel an seinem Ansatze los, so bemerkt man häufig einige kleine Muskelbündel, die vom untern Ende der vordern Fläche des Oberschenkelbeins zu der taschenförmigen obern Verlängerung der Synovialmembran des Kniegelenks hingehen, und wegen ihrer Lage den Namen *M. subcruralis* führen.

Topographie. — An seiner vordern Fläche: *A.* und *V. circumflexa femoris externa*, *M. rectus femoris*, und *vastus externus;* an seiner hintern Fläche: *Os femoris*, *M. subcruralis* und die Synovialmembran des Kniegelenks.

Wirkung. — Der *Tensor fasciae latae* spannt die Schenkelbinde, und hilft den Schenkel einwärts drehen. — Der *Sartorius* beugt den Unterschenkel gegen den Oberschenkel und, bei verstärkter Wirkung, den ganzen Schenkel gegen das Becken, wobei er zugleich das eine Bein über das andere hebt, in welcher Stellung z. B. die Schneider (woher der Name) beim Nähen zu sitzen pflegen. — Die übrigen vier Muskeln dieser Gruppe, deren Insertionsenden sich zu einer gemeinschaftlichen Sehne, *Tendo extensorius cruris*, vereinen, strecken den Unterschenkel, wobei ihnen

die Kniescheibe, welche gleich dem Hypomochlion eines Hebels wirkt, sehr zu Hülfe kömmt. Der *Rectus femoris* zieht mit seinem obern Ende das Becken nach vorn herab.

Innere Schenkelgegend.

Präparation. — Um die Muskeln dieser Gruppe freizulegen, mufs man den schon bei der Präparation der vorigen Gruppe gebildeten innren Hautlappen vollständig loslösen. Der *Iliacus internus* und *Psoas major* jedoch, welche innerhalb der Bauchhöhle entspringen, kommen erst, wenn sämmtliche Eingeweide aus dieser entfernt worden, in ihrer ganzen Ausdehnung zum Vorschein.

Iliacus internus (innrer Hüftbeinmuskel), platt, dreieckig, entspringt von der ganzen innren Fläche des Darmbeins, vom *Lig. ileo-lumbale superius* und dem *Processus transversus* des letzten Lendenwirbels, geht mit convergirenden Fasern unter dem *Lig. Poupartii* zur Beckenhöhle heraus und heftet sich, vereinigt mit dem *Psoas major*, sehnig an den *Trochanter minor* des Oberschenkelbeins.

Topographie. — An seiner vordern Fläche, und zwar innerhalb des Beckens: *N. cutaneus femoris anterior externus*, und die *Fascia iliaca*, welche ihn vom Bauchfell, und auf der rechten Seite vom *Coecum*, auf der linken vom *S romanum* trennt; aufserhalb des Beckens: *Fascia lata*, *M. rectus femoris* und *sartorius*. An seiner hintern Fläche: die innre Fläche des Darmbeins, der Körper des Schambeins und die Faserkapsel des Hüftgelenks, von welcher er durch einen grofsen Schleimbeutel, der bisweilen mit der Synovialmembran des Hüftgelenks zusammenhängt, getrennt wird. Sein innerer Rand gränzt an den *M. psoas major* und den *N. cruralis*.

Psoas major *s. magnus* (grofser runder Lendenmuskel), ein langer spindelförmiger, zur Seite des Lendentheils der Wirbelsäule gelegener Muskel, entspringt mit einzelnen Zipfeln von den *Cartilagg. intervertebral.*, den Seitenflächen der *Corpora* und den Wurzeln der *Proc. transversi* des letzten Rücken- und der vier obersten Lendenwirbel, tritt, abwärts laufend, unter dem *Ligam. Poupartii* zum Becken heraus, und setzt sich, gemeinschaftlich mit dem *Iliacus internus*, sehnig an den hintern Umfang des *Trochanter minor*, woselbst sich ein Schleimbeutel vorfindet.

Topographie. — An seiner vordern Fläche: der innere bogenförmige Sehnenstreifen der *Pars lumbalis* des Zwerchfells, die Niere, *M. psoas minor*, *N genito-cruralis*, *N. sympathicus*, *Fascia iliaca*, das Bauchfell und der Dickdarm, und längs des innren Randes: die *A.* und *V. iliaca communis* und *externa*. An seiner hintern Fläche: die Lendenwirbel, die *Aa. lumbales*,

der *M. quadratus lumborum*, von welchem er durch das vordere Blatt der Ursprungsaponeurose des *M. transversus abdominis* getrennt wird, und der *N. cruralis*, welcher in der Nähe des *Lig. Poupartii* an der äufsern Seite des Muskels verläuft. Der *Plexus nervorum lumbalium* liegt theils zwischen den Zipfeln des Muskels, theils an seiner hintern Fläche. — Am Schenkel gränzt der Muskel: nach vorn an die *Fascia lata*, nach hinten an den Körper des Schambeins und an das Hüftgelenk, von welchem er durch einen, ihm mit dem *Iliacus internus* gemeinsamen Schleimbeutel getrennt wird, nach aufsen an den *N. cruralis* und den *M. iliacus internus*, und nach innen an die *A. cruralis*, die ihn zum Theil bedeckt.

Psoas minor *s. parvus* (kleiner runder Lendenmuskel), dünn, länglichrund, entspringt von den Seitenflächen des Körpers des letzten Rücken- und ersten Lendenwirbels und von deren *Cartilago intervertebralis*, läuft schräg nach unten und aufsen, und setzt sich vermittelst einer langen dünnen Sehne, die an ihrem äufsern Rande mit der *Fascia iliaca* zusammenhängt, an die *Crista pubis*. — Er fehlt bisweilen.

Topographie. — Der Muskel liegt vor dem *Psoas major*, und wird vom Bauchfell bedeckt; sein oberes Ende geht unter dem innren bogenförmigen Sehnenstreifen der *Pars lumbalis* des Zwerchfells hindurch.

Pectineus (Kammmuskel), platt und länglich viereckig, entspringt vom *Pecten s. Crista pubis*, läuft schräg nach unten und aufsen, und heftet sich unterhalb des *Trochanter minor* an das *Labium internum lineae asperae femoris*.

Topographie. — An seiner vordern Fläche: die *Portio pectinea* der *Fascia lata*, welche ihn von der *A.* und *V. cruralis* und der *V. saphena magna*, und nach unten zu von der *A. profunda femoris* trennt; an seiner hintern Fläche: die Kapsel des Hüftgelenks, *M. obturator externus* und *adductor brevis*, von welchem er durch die *Vasa obturatoria* getrennt wird. An seiner äufsern Seite: *M. psoas major*, von welchem er durch die *A. cruralis* getrennt wird; an seiner innren Seite: der äufsere Rand des *M. adductor longus*. — Die *Hernia obturatoria* (Bruch durchs eirunde Loch) tritt gerade hinter diesem Muskel, welcher daher eine ihrer Decken bildet, hervor.

Adductor longus femoris (langer Anzieher des Oberschenkels), platt, dreieckig, und von den drei *Adductores* des Oberschenkels der oberflächlichste, entspringt mit einer runden dicken Sehne vom obern Theil der vordern Fläche des *Ramus descend.* des Schambeins, unter dem *Tuberculum pubis*, geht schräg nach unten und aufsen zum mittlern Drittel des Oberschenkelbeins, und heftet sich daselbst mit einem breiten Rande an das *Labium internum lineae asperae*.

Topographie. — An seiner vordern Fläche: die *Portio pectinea* der *Fascia lata*, und in der Nähe seiner Insertion, die *A.* und *V. cruralis;* an seiner hintern Fläche: *M. adductor brevis* und *magnus*, die vordern Aeste der *Vasa obturatoria* und des *N. obturatorius*, und in der Nähe seiner Insertion die *A.* und *V. profunda femoris.* An seinem äufsern Rande: *M. pectineus;* an seinem innren Rande: *M. gracilis.*

Adductor brevis femoris (kurzer Anzieher des Oberschenkels), kürzer, aber dicker als der *Adductor longus*, liegt von diesem und dem *Pectineus* bedeckt, und kömmt erst völlig zum Vorschein, wenn letzterer an seinem Ursprunge losgetrennt und nach aufsen geschoben, und jener in der Quere durchgeschnitten und nach beiden Enden zurückgeschlagen wird. Er entspringt von der vordern Fläche des *Ramus descendens ossis pubis*, neben der *Symphysis*, geht schräg zum Oberschenkelbein herab, und setzt sich mit einem breiten Rande an den obern Theil des *Labium int. lineae asperae.*

Topographie. — An seiner vordern Fläche: *M. pectineus, adductor longus*, und die vordern Aeste der *Vasa obturatoria* und des *N. obturatorius;* an seiner hintern Fläche: *M. adductor magnus* und die hintern Aeste der *Vasa* und des *N. obturatorius.* An seinem äufsern Rande: *M. obturator externus* und die vereinigte Sehne des *M. psoas major* und *iliacus internus;* an seinem innren Rande: *M. gracilis* und *adductor magnus.* Unfern seiner Insertion wird der Muskel von dem *Ramus perforans secundus* der *A. femoris profunda* durchbohrt.

Adductor magnus femoris (grofser Anzieher des Oberschenkels), breit, dreieckig, bildet eine Scheidewand zwischen den an der vordern und den an der hintern Fläche des Schenkels liegenden Muskeln, und kömmt zum Vorschein, wenn man den *Adductor brevis* von seinem Ursprung lostrennt und nach aufsen zurückschlägt. Er entspringt von der vordern Fläche des *Ramus descendens ossis pubis*, des *Ramus ascendens* und dem *Tuber oss. ischii*, geht mit ausstrahlenden Fasern nach aufsen und unten zum Oberschenkelbein, und heftet sich sehnig an das ganze *Labium int. lineae asperae* bis zum *Condylus int. femoris* herab. — Dieser Muskel wird an fünf Stellen durchbohrt: durch die drei obern Oeffnungen gehen die drei *Rami perforantes* der *A. profunda femoris*, durch die vierte der Stamm der letzteren selbst, und durch die fünfte, welche sich in der Insertionssehne des Muskels befindet und einen geräumigen ovalen Spalt darstellt, die *A.* und *V. cruralis.*

Topographie. — An seiner vordern Fläche: *M. pectineus, adductor brevis, adductor longus, A.* und *V. cruralis, A.* und *V. profunda femoris* mit ihren Aesten, und die hintern Aeste der *Vasa* und des *N. obturatorius;* an seiner hintern Fläche:

M. semitendinosus, semimembranosus, biceps femoris und *gluteus maximus.* An seinem innren Rande: *M. gracilis* und *sartorius;* an seinem obern Rande: *M. obturator externus* und *quadratus femoris.*

Gracilis (schlanker Schenkelmuskel), lang und platt, entspringt mit einer breiten, oben dünnen Sehne vom innren Rande des *Ramus descendens oss. pubis* und *Ramus ascendens oss. ischii,* läuft an der innren Seite des Schenkels gerade herab, und heftet sich vermittelst einer runden Sehne an die innre Fläche der *Tibia,* unterhalb der sehnigen Ausbreitung des *Sartorius.*

Topographie. — An seiner auswendigen Fläche: *Fascia lata,* und nach unten zu *M. sartorius* und *N. saphenus major;* die *V. saphena magna* läuft, auf der *Fascia lata* liegend, schräg an derselben hin. An seiner einwendigen Fläche: *M. adductor longus, brevis* und *magnus,* und das *Ligament. laterale genu internum,* von welchem seine Sehne durch einen, ihr und der Sehne des *Semitendinosus* gemeinsam angehörenden Schleimbeutel getrennt wird.

Wirkung. — Der *Iliacus internus, Psoas major, Pectineus* und *Adductor longus* beugen den Oberschenkel gegen den Stamm, und rollen gleichzeitig, vermöge ihres schrägen Verlaufs zum *Trochanter minor* und der *Linea aspera,* die ganze Extremität nach aufsen. — Der *Pectineus* und die *Adductores* adduciren den Oberschenkel, nähern also den einen gegen den andern; aufserdem nehmen sie, durch ihren Ansatz an die *Linea aspera,* am Auswärtsrollen desselben Theil. — Der *Gracilis* ist ebenfalls ein Adductor des Oberschenkels, trägt aber, wegen seiner Anheftung an die innre Fläche der *Tibia,* auch etwas zur Beugung des Unterschenkels bei. — Der *Psoas minor* spannt die *Fascia iliaca.*

Hintere Schenkelgegend.

Präparation. — Um die Muskeln dieser Gruppe freizulegen, mufs die Haut und *Fascia* an der hintern Fläche des Oberschenkels, ganz so wie an der vordern, durch einen senkrechten Schnitt in zwei Lappen getheilt und losgelöst, ferner der *M. gluteus maximus* zur Seite geschlagen werden.

Biceps femoris (zweiköpfiger Schenkelmuskel), länglich plattrund, hat zwei Köpfe, von denen der längere, *Caput longum,* in Gemeinschaft mit dem *M. semitendinosus* sehnig vom *Tuber ischii,* und der kürzere, *Caput breve,* fleischig von den untern zwei Dritteln des Oberschenkelbeins am *Labium ext. lineae asperae* entspringt, läuft an der äufsern hintern Seite des Schenkels herab, und endet, nachdem beide Köpfe sich vereinigt, in eine starke Sehne, die sich an das *Capitulum fibulae* ansetzt.

Topographie. — An seiner auswendigen oder hintern Fläche: *M. gluteus maximus* und *Fascia lata;* an seiner einwendigen oder vordern Fläche: *M. semimembranosus, adductor magnus, vastus externus, N. ischiadicus, Vasa poplitea,* und an seinem Ansatze, das *Caput externum* des *M. gastrocnemius* und des *M. plantaris.* An seinem innren Rande: *M. semitendinosus,* und in der Kniekehle, *Vasa poplitea.*

Semitendinosus (halbsehniger Muskel), länglich rund, ausgezeichnet durch eine lange Sehne an seinem untern Ende, entspringt, gemeinschaftlich mit dem langen Kopf des *Biceps,* als kurze Sehne vom *Tuber ischii,* läuft an der innren hintern Seite des Oberschenkels herab, und befestigt sich mit einer langen runden Sehne neben der *Tuberositas tibiae* nach innen.

Topographie. — An seiner hintern Fläche: *M. gluteus maximus, Fascia lata,* und an seinem Ansatze ein Schleimbeutel, welcher seine Sehne von dem aponeurotischen Fortsatze der Sehne des *Satorius* trennt; an seiner vordern Fläche: *M. semimembranosus, adductor magnus, Caput internum* des *M. gastrocnemius,* und das *Lig. laterale genu internum,* von welchem seine Sehne durch einen, ihr mit der Sehne des *Gracilis* gemeinschaftlichen Schleimbeutel getrennt wird. An

Fig. 88.

Fig. 88. Die Muskeln der Gesäfs- und hintern Schenkelgegend. — 1. *M. gluteus medius.* 2. *M. gluteus maximus.* 3. *M. vastus externus,* bedeckt von der *Fascia lata.* 4. *Caput longum,* und 5. *Caput breve* des *M. biceps femoris.* 6. *M. semitendinosus.* 7,7. *M semimembranosus.* 8. *M. gracilis.* 9. Ein Theil des innren Randes des *M. adductor magnus.* 10. Der Rand des *M. sartorius.* 11. Die Kniekehle (*Fossa poplitea*). 12. *M. gastrocnemius* mit seinen beiden Köpfen.

seinem innren Rande: *M. gracilis;* an seinem äufsern Rande: *M. biceps femoris.*

Semimembranosus (halbhäutiger Muskel), länglich platt, ausgezeichnet durch eine sehr breite Sehne an seinem obern Ende, kömmt zum Vorschein, wenn man die beiden vorigen Muskeln von ihrem Ursprunge loslöst und zurückschlägt. Er entspringt vom *Tuber ischii,* vor der gemeinschaftlichen Ursprungssehne des *Biceps* und *Semitendinosus,* vermittelst der erwähnten platten und starken Sehne, geht an der hintern Fläche des Oberschenkels herab, und endet in eine schmälere, aber ebenfalls platte Sehne, die sich an den hintern Umfang des *Condylus int. tibiae* ansetzt. Bei ihrem Ansatze spaltet sich diese Sehne in drei Schenkel, von denen der eine sich in einer Vertiefung an der innren Fläche des *Caput tibiae,* unterhalb des *Ligam. laterale genu internum* befestigt, der andre in eine platte Aponeurose übergeht, welche den *M. popliteus* bedeckt, und der dritte nach oben und aufsen zum *Condylus ext. femoris* aufsteigt und den mittlern Theil des *Lig. popliteum* bildet.

Topographie. — An seiner hintern Fläche: *M. gluteus maximus, biceps femoris, semitendinosus, Fascia lata,* und an seinem Ansatze der aponeurotische Fortsatz des *Sartorius;* an seiner vordern Fläche: *M. quadratus femoris, adductor magnus, Caput internum* des *Gastrocnemius,* das Kniegelenk, von welchem er durch einen Schleimbeutel und die *Vasa poplitea* getrennt wird. An seinem innren Rande: *M. gracilis;* an seinem äufsern Rande: *N. ischiadicus,* und in der Kniekehle, die *Vasa poplitea.*

Wenn man den *Semimembranosus* an seinem Ursprunge lostrennt und nach unten zurückschlägt, so sieht man den *Adductor magnus,* welcher von den zuletzt beschriebenen drei Muskeln verdeckt wird, in seiner ganzen Ausdehnung freiliegen.

Wirkung. — Die drei Muskeln dieser Gruppe sind die eigentlichen Beuger des Unterschenkels; ist ihr unteres Ende fixirt, so ziehen sie das *Tuber ischii* nach unten, und das Becken fest gegen die untere Extremität. Aufserdem dreht der *Biceps,* wegen seines schrägen Verlaufs, den halbflektirten Unterschenkel nach aufsen, dagegen der *Semitendinosus* und *Semimembranosus* nach innen.

Vordere Schienbeingegend.

Präparation. — Die Muskeln dieser Gruppe kommen zum Vorschein, wenn man an der vordern Fläche des Unterschenkels, in der Mitte zwischen Schien- und Wadenbein, einen vom Knie bis zum Fufsgelenk sich erstreckenden Längsschnitt führt, diesen nach unten durch einen, zwischen beiden Fufsknöcheln verlaufenden Querschnitt begränzt, und die Haut nach beiden Seiten hin

loslöst. Um jedoch ihre am Fufsrücken befindlichen Sehnen freizulegen, ist es erforderlich, die erstere Incision bis zur grofsen Zehe zu verlängern, und dieselbe durch eine zweite, quer über die *Capitula ossium metatarsi* fortgeführte, zu kreuzen.

Tibialis anticus (vorderer Schienbeinmuskel), länglich und dick, entspringt von den obern zwei Dritteln der äufsern Fläche der *Tibia*, dem *Lig. interosseum cruris* und der *Fascia cruralis*, steigt gerade herab, und wird am untern Drittel der *Tibia* zu einer starken Sehne, die durch eine besondere Scheide unter dem *Lig. cruciatum* gegen den innren Fufsrand hinläuft und sich an die innere Fläche des *Os cuneiforme primum* und an die *Basis oss. metatarsi hallucis* ansetzt.

Topographie. — An seiner vordern Fläche: die *Fascia cruralis*, von deren Innenfläche seine Fasern zum Theil entspringen, und das *Lig. cruciatum;* an seiner hintern Fläche: *Lig. interosseum cruris, Tibia*, das Fufsgelenk und die innren Fufswurzelknochen mit ihren Gelenkverbindungen. An seiner innren Seite: die *Tibia;* an seiner äufsern Seite: *M. extensor digitorum longus, extensor hallucis longus, A.* und *V. tibialis anterior* und *N. peronaeus profundus.*

Extensor communis longus digitorum pedis (langer gemeinschaftlicher Zehenstrecker), länglich platt, entspringt vom *Condylus ext. tibiae*, von der innren Fläche der *Fibula*, dem *Lig. interosseum* und der *Fascia cruralis*, wird unten halbgefiedert und spaltet sich in der Nähe des Fufsgelenks in fünf platte Sehnen, welche durch eine besondre Scheide unter dem *Lig. cruciatum* hindurchtreten und divergirend am Fufsrücken hinlaufen. Die vier innren gehen zur 2ten bis 5ten Zehe, wo sie, ganz so wie bei dem entsprechenden Muskel der Hand, sich an die Rückenfläche der ersten Phalanx zu einer dünnen Aponeurose ausbreiten und dann in drei Schenkel spalten, von denen der mittlere sich an die *Basis* der zweiten, und die seitlichen vereinigt an die *Basis* der dritten Phalanx ansetzen; die fünfte äufserste Sehne hingegen, welche nebst dem vom untern Viertel der *Fibula* entspringenden Theil des Muskels den Namen *M. peronaeus tertius* (dritter Wadenbeinmuskel) führt, setzt sich an die *Basis ossis metatarsi quinti.* Letztere Portion fehlt bisweilen.

Topographie. — An seiner vordern Fläche: *Fascia cruralis* und *dorsalis pedis*, und das *Ligam. cruciatum;* an seiner hintern Fläche: *Lig. interosseum, Fibula*, das Fufsgelenk, *M. extensor digitorum brevis*, durch den seine Sehnen von den *Ossa tarsi* getrennt werden, *Ossa metatarsi* und *Phalanges digitorum.* An seiner innren Seite: *M. tibialis anticus, extensor hallucis longus*, und *A.* nebst *V. tibialis anterior;* an seiner äufsern Seite: *M. peronaeus longus* und *brevis.*

Extensor hallucis longus (langer Strecker der gro-

fsen Zehe), länglich platt, halbgefiedert, liegt zwischen *M. tibialis anticus* und *extensor digitorum longus*. Er entspringt von den untern zwei Dritteln der innren Fläche der *Fibula* und vom *Lig. interosseum*, und wird bald zu einer langen platten Sehne, die durch eine besondere Scheide unter dem *Lig. cruciatum* hindurchgeht und sich an die *Basis* der zweiten Phalanx der grofsen Zehe ansetzt.

Topographie. — An seiner vordern Fläche: *Fascia cruralis* und *dorsalis pedis*, und das *Lig. cruciatum*; an seiner hintern Fläche: *Lig. interosseum*, *Fibula*, *Tibia*, das Fufsgelenk, *M. extensor digitorum brevis*, und die Phalangen der grofsen Zehe. An seiner äufsern Seite: *M. extensor digitorum longus*, und am Fufse, *A.* und *V. dorsalis pedis*; an seiner innren Seite: *M. tibialis anticus*, ferner *A.* und *V. tibialis anterior* und *N. peronaeus profundus*, welche sich mit seiner hintern Fläche kreuzen.

Wirkung. — Der *Tibialis anticus* und *Peronaeus tertius* beugen den Fufs gegen den Unterschenkel; in Gemeinschaft mit dem *Tibialis posticus* heben sie den innren, mit dem *Peronaeus longus* und *brevis* dagegen, den äufsern Fufsrand in die Höhe. — Der *Extensor lon-*

Fig. 89.

Fig. 89. Die Muskeln der vordern Schienbeingegend. — 1. *Tendo extensorius cruris*, an die Kniescheibe angeheftet. 2. Die innere, dicht unter der Haut liegende Fläche der *Tibia*. 3. *M. tibialis anticus*. 4. *M. extensor communis longus digitorum pedis*. 5. *M. extensor hallucis longus*. 6. *M. peronaeus tertius*. 7. *M. peronaeus longus*. 8. *M. peronaeus brevis*. 9, 9. Die Seitenränder des *M. soleus*. 10. Ein Theil des *Caput int.* des *M. gastrocnemius*. 11. *M. extensor brevis digitorum pedis*; die hinter der Nummer wahrnehmbare Sehne gehört dem *M. peronaeus brevis*, die vor ihr befindliche dem *M. peronaeus tertius* an.

gus digitorum und *Extensor hallucis longus* sind die Strecker der Zehenglieder; ist ihr unteres Ende fixirt, so verstärken sie die Festigkeit des Fufsgelenks durch Abwärtsziehen des Unterschenkels.

Hintere Schienbeingegend.

a) Oberflächliche Schicht.

Präparation. — Man führe einen senkrechten Schnitt längs der Mitte der hintern Fläche des Schienbeins, von der Kniekehle bis zur Ferse, und begränze denselben nach unten durch einen, zwischen beiden Knöcheln verlaufenden Querschnitt. Präparirt man hierauf die Hautlappen zur Seite, und trägt die *Fascia cruralis* in derselben Ausdehnung ab, so liegt der *M. gastrocnemius* vollständig frei.

Gastrocnemius (Zwillings-Wadenmuskel) entspringt mit zwei ähnlichen, symmetrisch neben einander liegenden Köpfen, mit einem etwas längern innren, *Caput internum s. Gastrocnemius internus* oberhalb des *Condylus int. femoris*, und mit einem äufsern, *Caput externum s. Gastrocnemius ext.* oberhalb des *Condylus ext. femoris*, geht, indem sich beide mit ihren Rändern vereinigen, gerade herab, und endet in eine starke Sehne, die mit der des *Soleus* verschmilzt und, nun den Namen Achillessehne (*Tendo Achillis*) führend, sich an den untern Umfang der hintern Fläche der

Fig. 90.

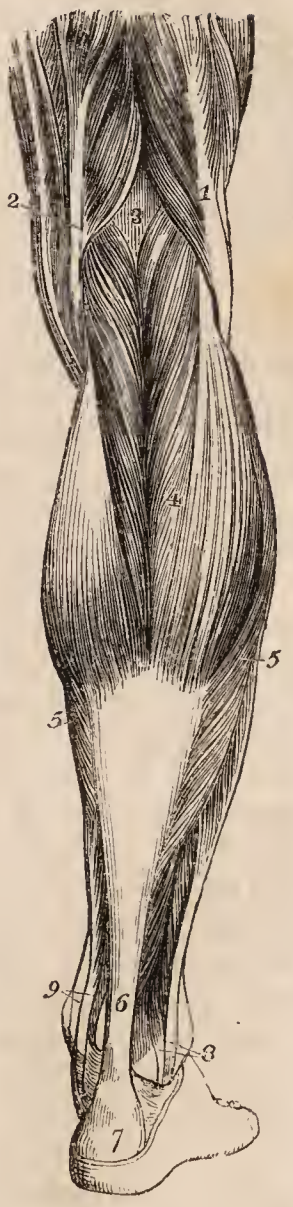

Fig. 90. Die oberflächliche Muskelschicht an der hintern Seite des Unterschenkels. — 1. Das untere Ende des *M. biceps.* 2. Die Sehnen des *M. semimembranosus, semitendinosus* und *gracilis.* 3. Die Kniekehle. 4. *M. gastrocnemius.* 5, 5. *M. soleus.* 6. *Tendo Achillis.* 7. *Tuberositas calcanei.* 8. Die hinter dem *Malleolus ext.* herablaufenden Sehnen des *M. peronaeus longus* und *brevis.* 9. Die hinter dem *Malleolus int.* zur Fufssohle hingehenden Sehnen der tiefern Muskelschicht.

Tuberositas calcanei ansetzt, von deren obern Umfang sie durch einen Schleimbeutel getrennt wird.

Topographie. — An seiner hintern Fläche: die *Fascia cruralis*, welche ihn von der *V. saphena parva* trennt, und der *N. suralis*; an seiner vordern Fläche: die Seitentheile des *Lig. popliteum*, *M. popliteus*, *plantaris* und *soleus*. Der innere Kopf bedeckt die hintere Fläche des *Condylus int. femoris*, der äufsere Kopf, in welchem man bisweilen ein Sesambein findet, die äufsere Fläche des *Condylus ext. femoris*.

Plantaris (Sohlenmuskel), ein sehr dünner, langer Muskel, welcher zwischen *Gastrocnemius* und *Soleus* liegt und, nachdem ersterer von seinen Ursprüngen losgelöst und nach unten zurückgeschlagen worden, zum Vorschein kömmt. Er entspringt von der hinteren Fläche des *Condylus ext. femoris*, und geht sehr bald in eine lange, schmale Sehne über, welche schräg nach innen herabsteigt und sich an die innre Fläche der *Tuberositas calcanei*, neben dem *Tendo Achillis*, mit welchem sie zum Theil verschmilzt, ansetzt. Er fehlt bisweilen.

Soleus (grofser Waden- oder Sohlenmuskel), länglich platt und dick, entspringt vom *Capitulum* und dem obern Drittel der hintern Fläche der *Fibula*, und von der *Linea poplitea* und dem mittlern Drittel der hintern Fläche des Schienbeins, steigt, ällmälig dicker werdend, vor dem *Gastrocnemius* gerade herab, und geht in eine schmälere Sehne über, welche, mit der des *Gastrocnemius* zur Achillessehne vereinigt, den bereits angegebenen Ansatz hat.

Topographie. — An seiner hintern Fläche: *M. gastrocnemius* und *plantaris*; an seiner vordern Fläche: das *Ligam. intermusculare*, welches ihn vom *M. flexor digitorum pedis longus*, *tibialis posticus*, *flexor hallucis longus*, der *A.* und *V. tibialis postica*, dem *N. tibialis*, und der *A.* und *V. peronea communis* trennt. Zwischen dem Fibular- und Tibialursprunge des Muskels bleibt eine Spalte, durch welche die *Vasa poplitea* und der *N. tibialis* hindurchgehen.

Wirkung. — Der *Gastrocnemius* und *Soleus*, welche auch als ein einziger, dreiköpfiger Muskel, *Triceps surae* (da sie die dicke Fleischmasse der Wade, *Sura*, bilden) betrachtet werden, ziehen die Ferse in die Höhe, so dafs der Körper auf die Spitze des Fufses zu stehen kömmt, und sind daher bei allen Bewegungen, bei denen ein Erheben des Körpers vom Boden Statt findet, z. B. beim Tanzen, Springen u. s. w. thätig. Diese Wirkung kömmt durch einen Hebel zweiter Art zu Stande; es befindet sich nämlich der Unterstützungspunkt (die Zehen) an dem einen Ende, die Last (der von der *Tibia* getragene Körper) in der Mitte, und die Kraft (diese Muskeln) an dem andern Ende. Ist ihr unteres Ende fixirt, so ziehen sie den Unterschenkel

nach hinten und fest gegen den Fuſs. — Der *Plantaris* unterstützt die Wirkung der andren beiden Muskeln und spannt den innren untern Theil der *Fascia cruralis*.

b) Tiefe Schicht.

Präparation. — Nachdem man den *M. soleus* abgetragen hat, stöſst man auf einen Fortsatz der *Fascia cruralis*, welcher die Muskeln der tiefen Schicht als *Lig. intermusculare* bedeckt; wird auch dieses entfernt, so liegen jene völlig frei.

Popliteus (Kniekehlenmuskel), ein kleiner, platter Muskel, welcher unten an der Kniekehle in schräger Richtung verläuft, bedeckt von einer derben, durch die aponeurotische Ausbreitung des mittleren Schenkels der Sehne des *M. semimembranosus* gebildeten Fascie. Er entspringt mit einer runden Sehne aus einer Vertiefung an der äuſsern Fläche des *Condylus ext. femoris*, unterhalb des *Lig. laterale genu ext.*, geht schräg nach unten und innen zur *Tibia*, und heftet sich an die hintere Fläche derselben dicht über der *Linea poplitea*.

Topographie. — An seiner hintern Fläche: die erwähnte Fascie, welche ihn von den beiden Köpfen des *M. gastrocnemius*, dem *M. plantaris*, den *Vasa poplitea* und dem *N. tibialis* trennt; an seiner vordern Fläche: Ein Theil des Kniegelenks und das obere Ende der *Tibia*.

Flexor hallucis longus (langer Beuger der groſsen Zehe), länglich rund, gefiedert, der oberflächlichste der drei folgenden Muskeln, entspringt von den untern zwei Dritteln der hintern Fläche und des äuſsern Winkels der *Fibula*, läuft schräg ab- und einwärts, und geht in eine lange Sehne über, welche durch die *Incisura tali* zur Fuſssohle tritt, daselbst durch einen, vom *Lig. laciniatum* gebildeten fibrösen Kanal an der untern gefurchten Fläche des *Proc. lateralis calcanei* fortläuft und sich an die Plantarfläche der *Basis* der zweiten Phalanx der groſsen Zehe ansetzt.

Topographie. — An seiner hintern Fläche: *Lig. intermusculare*, welches ihn vom *M. soleus* und *Tendo Achillis* trennt; an seiner vordern Fläche: *M. tibialis posticus*, *Fibula*, *Vasa peronaea*, *Lig. interosseum* und das Fuſsgelenk. An seinem äuſsern Rande: *M. peronaeus longus* und *brevis*; an seinem innren Rande: *M. flexor digitorum longus*. In der Fuſssohle hängt seine Sehne mit der des *Flexor digitorum longus* durch ein kurzes Sehnenbündel zusammen.

Flexor communis longus digitorum pedis *s. perforans* (langer gemeinschaftlicher Zehenbeuger), länglich platt, halbgefiedert, entspringt von der hintern Fläche der *Tibia*, dicht unter der *Linea poplitea*, und geht in eine lange Sehne über,

die, gemeinschaftlich mit der des *M. tibialis posticus*, durch eine Scheide des *Lig. laciniatum* hinter dem *Malleolus internus* herabsteigt, an der innren Fläche des *Astragalus* und neben dem *Proc. lateralis calcanei* zur Fufssohle hinläuft, und sich daselbst in vier Sehnen spaltet, welche, die Sehnen des *M. flexor brevis digitorum pedis* durchbohrend, sich an die *Bases* der dritten Phalangen der 2ten bis 5ten Zehe ansetzen.

Topographie. — An seiner hintern Fläche: *Lig. intermusculare*, welches ihn vom *M. soleus*, der *A.* und *V. tibialis postica* und dem *N. tibialis* trennt; an seiner vordern Fläche: *Tibia* und *M. tibialis posticus*. In der Fufssohle liegen seine Sehnen über dem *M. adductor hallucis* und *flexor digitorum brevis*, und kreuzen sich mit der über ihnen gelagerten Sehne des *Flexor hallucis longus*, welche an der Kreuzungsstelle durch ein kurzes Sehnenbündel mit ihnen vereinigt ist.

Tibialis posticus (hinterer Schienbeinmuskel), länglich platt, liegt unmittelbar auf dem *Ligam. interosseum cruris* und kömmt vollständig zum Vorschein, wenn man den *Flexor hallucis longus* von seinem Ursprunge loslöst und den *Flexor digitorum longus* zur Seite

Fig. 91.

Fig. 91. Die tiefe Muskelschicht der hintern Schienbeingegend. — 1. Das untere Ende des *Os femoris*. 2. *Lig. popliteum*. 3. Die Sehne des *M. semimembranosus* mit ihren drei Schenkeln. 4. *Lig. laterale genu int.* 5. *Lig. laterale genu ext.* 6. *M. popliteus*. 7. *M. flexor communis longus digitorum pedis*. 8. *M. tibialis posticus*. 9. *M. flexor hallucis longus*. 10. *M. peronaeus longus*. 11. *M. peronaeus brevis*. 12. *Tendo Achillis*, oberhalb seiner Insertion an den *Calcaneus* durchgeschnitten. 13. Die Sehnen des *M. tibialis posticus* und *flexor digitorum longus*, wie sie, bedeckt vom *Lig. laciniatum*, sich um den *Malleolus int.* winden; der Raum zwischen den Sehnen des *Flexor digitorum longus* und *Flexor hallucis longus* wird von der *A.* und *V. tibialis postica* und dem *N. tibialis* eingenommen.

zieht. Er entspringt mit zwei Portionen längs der beiden einander zugekehrten Flächen der *Tibia* und *Fibula* und vom *Lig. interosseum*, und geht in eine starke Sehne über, welche an der innren Seite der Sehne des *Flexor digitorum longus* und mit ihr durch dieselbe Scheide hinter dem *Malleolus internus* herabläuft, dann neben dem *Lig. laterale pedis int.* und der innren Fläche des *Caput tali* zur Fufssohle hingeht, und sich mit mehrern Bündeln an die Plantarfläche der *Tuberositas oss. navicularis*, des *Os cuneiforme primum* und einiger benachbarter Fufswurzel- und Mittelfufsknochen ansetzt. — Nahe der Insertion findet sich in der Sehne häufig ein Sesambein.

Topographie. — An seiner hintern Fläche: *Lig. intermusculare*, *M. flexor hallucis longus*, *flexor digitorum longus*, *A.* und *V. tibialis postica*, *N. tibialis* und *Vasa peronaea;* an seiner vordern Fläche: *Lig. interosseum*, *Fibula*, *Tibia* und das Fufsgelenk. In der Fufssohle gränzt die Sehne mit ihrer untern Fläche an den *M. abductor hallucis*, mit ihrer obern Fläche an die Fufswurzelknochen. — Die *A. tibialis ant.* geht zwischen den beiden Ursprungsportionen des Muskels hindurch.

Bei den zuletzt angeführten Muskeln verdient der Wechsel in ihrer relativen Lage zu einander, welcher in ihrem Verlaufe eintritt, noch besondere Beachtung. Während am Unterschenkel die Reihefolge der Muskeln von innen nach aufsen diese ist: *Flexor digitorum longus*, *Tibialis posticus* und *Flexor hallucis longus*, — ist sie am Fufsgelenk: *Tibialis posticus*, *Flexor digitorum longus* (beide in derselben Scheide eingeschlossen und nur durch eine dünne sehnige Scheidewand getrennt), dann eine breite Furche, welche die *A.* und *V. tibialis postica* und den *N. tibialis* aufnimmt, und am meisten nach aufsen der *Flexor hallucis longus*.

Wirkung. — Der *Popliteus* beugt den Unterschenkel, und dreht ihn zugleich nach innen. — Der *Flexor hallucis longus* und *Flexor digitorum longus*, welche, da ihre Sehnen in der Fufssohle durch ein kurzes Sehnenbündel vereinigt sind, in ihrer Wirkung sehr von einander abhängen, beugen die letzten Zehenglieder. — Der *Tibialis posticus* streckt den Fufs und zieht den innren Fufsrand nach oben, so dafs die Fufssohle nach innen gekehrt wird; er ist der Antagonist des *Tibialis anticus*, mit welchem gemeinschaftlich er den Fufs adducirt.

Wadenbeingegend.

Präparation. — Die folgenden Muskeln kommen zum Vorschein, wenn man die Loslösung der Hautdecken von der vordern Schienbeingegend nach aufsen über die *Fibula* bis zur hintern Schienbeingegend fortsetzt.

Peronaeus longus *s. primus* (langer Wadenbeinmuskel), lang und halbgefiedert, entspringt vom *Capitulum* und dem obern Drittel der äufsern Fläche und der äufsern und hintern Kante der *Fibula*, und geht am untern Drittel des Unterschenkels in eine lange Sehne über, welche durch die Furche an der hintern Fläche des *Malleolus externus*, in welcher sie durch das *Retinaculum tendinum peronaeorum* befestigt wird, zur äufsern Fläche des *Calcaneus* herabsteigt, dann durch den *Sulcus oss. cuboidei* in der Tiefe der Fufssohle schräg nach innen und vorn läuft, und sich mit mehrern Bündeln an die Plantarfläche der *Basis oss. metatarsi hallucis* und des *Os cuneiforme primum* ansetzt. — Die Sehne dieses Muskels ist an drei Stellen von Sehnenscheiden, die mit Synovialmembranen ausgekleidet sind, umschlossen: Zuerst hinter dem *Malleolus ext.*, wo sie etwas angeschwollen ist und mit der Sehne des *Peronaeus brevis* in einer gemeinschaftlichen Scheide liegt; zweitens an der äufsern Fläche des *Calcaneus*, und drittens im *Sulcus ossis cuboidei*, woselbst sich auch gewöhnlich ein Sesambein vorfindet.

Topographie. — An seiner auswendigen Fläche: *Fascia cruralis*, und in der Fufssohle, fast sämmtliche Muskeln derselben; an seiner einwendigen Fläche; *Fibula*, *M. peronaeus brevis*, *Calcaneus*, *Os cuboideum*, und am *Capitulum fibulae*, der *N. peronaeus*. An seinem vordern Rande ist er, durch die Anheftung der *Fascia cruralis* an die *Fibula*, vom *M. extensor digitorum longus*, und an seinem hintern Rande vom *M. soleus* und *flexor hallucis longus* geschieden.

Peronaeus brevis *s. secundus* (kurzer Wadenbeinmuskel) kürzer, sonst ähnlich dem *Peronaeus longus*, von welchem er bedeckt wird, entspringt von den untern zwei Dritteln der äufsern Fläche und der äufsern und hintern Kante der *Fibula*, und geht in eine Sehne über, welche hinter dem *Malleolus ext.*, gemeinschaftlich mit dem *Peronaeus longus*, herabsteigt, durch eine besondere Furche an der äufsern Fläche des *Calcaneus* hinläuft und sich an die *Tuberositas oss. metatarsi quinti* ansetzt. — Die Sehne dieses Muskels ist an zwei Stellen von Sehnen- und Synovialscheiden umschlossen, zuerst am *Malleolus ext.*, wo sie, gemeinschaftlich mit der Sehne des *Peronaeus longus*, vom *Retinaculum tendinum peronaeorum* befestigt wird, dann am *Calcaneus*.

Topographie. — An seiner auswendigen Fläche: *M. peronaeus longus*, und *Fascia cruralis* und *plantaris;* an seiner einwendigen Fläche: *Fibula*, *Calcaneus* und *Os cuboideum*. Die Begränzungen der Ränder sind dieselben, wie beim *M. peronaeus longus*.

Wirkung. — Die beiden *Peronaei* strecken den Fufs, und ziehen den äufsern Fufsrand in die Höhe, so dafs die Sohle nach aufsen gewandt wird. Sie bilden also, in Gemeinschaft mit

dem *Tibialis posticus*, die Antagonisten des *Tibialis anticus* und *Peronaeus tertius*, welche den Fufs beugen; wirken alle diese Muskeln zugleich, so geben sie dem Fufse die gerade und platte Stellung, welche zum sichern Gehen nothwendig ist.

Fufs.

Dorsalgegend.

Extensor communis digitorum brevis (kurzer Zehenstrecker), platt und dünn, entspringt von der obern äufsern Fläche des vordern Endes des *Calcaneus*, läuft am Fufsrücken vor- und etwas schräg einwärts, und spaltet sich in vier Bäuche, welche in ebenso viele Sehnen übergehen, von denen die innerste, die man auch getrennt als *M. extensor hallucis brevis* beschreibt, sich an die Dorsalfläche der ersten Phalanx der grofsen Zehe ansetzt, und die andern drei mit den äufsern Rändern der zur zweiten, dritten und vierten Zehe gehenden Sehnen des *Extensor digitorum longus* verschmelzen.

Topographie. — An seiner obern Fläche: Die Sehnen des *M. extensor digitorum longus*, und die *Fascia dorsalis pedis;* an seiner untern Fläche: *Ossa tarsi* und *metatarsi.* An seinem inneren Rande verläuft die *A. dorsalis pedis*, welche sich, dicht an ihrer Theilung, mit seiner innersten Sehne kreuzt.

Interossei dorsales pedis *s. externi* (Zwischenknochenmuskeln des Fufsrückens), vier längliche Muskeln, welche mit zwei Köpfen von den einander zugekehrten Flächen je zweier *Ossa metatarsi* entspringen, zwischen diesen nach vorn gehen, und sich mit platten Sehnen an die *Bases* der ersten Phalangen ansetzen, daselbst mit den aponeurotischen Ausbreitungen der Sehnen des *Extensor digitorum longus* verschmelzend. — Der erste dieser Muskeln geht an die innere Seite der zweiten Zehe, und ist daher ein Adductor, die übrigen drei gehen zur äufsern Seite der zweiten, dritten und vierten Zehe, und sind daher Abductoren.

Topographie. — An ihrer obern Fläche: Eine starke Fascie, welche sie von den Sehnen der *Extensores* scheidet; an ihrer untern Fläche: Die *Mm. interossei plantares.* — Ein jeder dieser Muskeln dient einer kleinen Arterie, dem *R. perforans metatarsi posterior* zum Durchgange, und zwischen den beiden Köpfen des *Interosseus primus* tritt der *R. plantaris profundus arteriae dorsalis pedis* in die Fufssohle.

Plantargegend.

a) Erste Schicht.

Präparation. — Um die in der Fufssohle liegenden Muskeln darzustellen, thut man am besten, einen Schnitt um die Ferse

zu führen, und diesen längs des innren und äufsern Fufsrandes bis zur grofsen und kleinen Zehe fortzusetzen. Die so umgränzte Sohlenhaut wird darauf nebst der *Fascia superficialis* bis an die Zehen losgelöst und abgeschnitten; es kömmt alsdann die *Fascia plantaris* und, nachdem auch diese abgetragen worden, die erste Muskelschicht zum Vorschein.

Fig. 92.

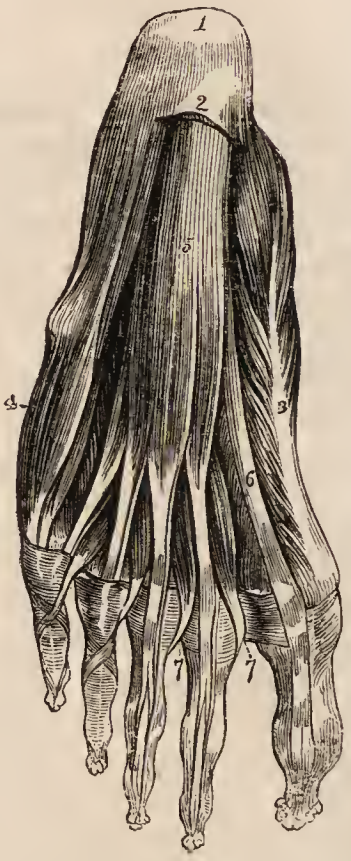

Abductor hallucis (Abzieher der grofsen Zehe), länglich und gefiedert, längs des innren Fufsrandes verlaufend, entspringt mit zwei Köpfen, mit dem einen von dem innren Höcker an der hintern untern Fläche des *Calcaneus*, mit dem andern von dem *Lig. laciniatum* und der *Fascia plantaris*, und endet in eine Sehne, die sich mit der des *Flexor hallucis brevis* vereinigt, und sich an das innre Sesambein und an die innre Seite der *Basis* der ersten Phalanx der grofsen Zehe ansetzt.

Topographie. — An seiner unteren Fläche: der innere Seitentheil der *Fascia plantaris;* an seiner obern Fläche: *M. flexor hallucis brevis, quadratus plantae*, die Sehnen des *Flexor digitorum longus* und *Flexor hallucis longus*, des *Tibialis anticus* und *posticus*, *A.*, *V.* und *N. plantaris int.*, *Ossa tarsi* und *Os metatarsi primum.* An seinem äufsern Rande: *M. flexor digitorum brevis*, von welchem er durch einen senkrecht aufsteigenden Fortsatz der *Fascia plantaris* geschieden wird. — Zwischen den beiden Köpfen des Muskels gehen die Sehnen des *Flexor digitorum longus* und *Flexor hallucis longus*, wie auch der Endtheil des Stammes der *A.* und *V. tibialis postica* und des *N. tibialis* hindurch.

Fig. 92. Die erste Muskelschicht der Fufssohle, nach Abtragung der *Fascia plantaris*. — 1. *Calcaneus.* 2. *Fascia plantaris*, hinten quer durchgeschnitten. 3. *M. abductor hallucis.* 4. *M. abductor digiti minimi.* 5. *M. flexor brevis digitorum pedis* mit seinen vier Sehnen; an der ersten und zweiten sieht man ihre Spaltung in zwei Schenkel, zwischen denen die Sehnen des *Flexor longus digitorum* hindurchgehen. 6. Die Sehne des *Flexor longus hallucis.* 7. *Mm. lumbricales.*

Abductor digiti minimi pedis (Abzieher der kleinen Zehe), länglich plattrund, längs des äufsern Fufsrandes hinlaufend, entspringt von dem äufsern Höcker an der hintern untern Fläche des *Calcaneus* und von der *Fascia plantaris* bis zur *Basis ossis metatarsi quinti*, und geht in eine Sehne über, die sich an die äufsere Seite der *Basis* der ersten Phalanx der kleinen Zehe ansetzt.

Topographie. — An seiner untern Fläche: der äufsere Seitentheil der *Fascia plantaris;* an seiner obern Fläche: *M. quadratus plantae, Flexor brevis digiti minimi, Ossa tarsi* und *Os metatarsi quintum.* An seiner innren Seite: *M. flexor digitorum brevis,* von welchem er durch einen senkrechten Fortsatz der *Fascia plantaris* geschieden wird.

Fig. 93.

Flexor communis brevis digitorum pedis *s. flexor perforatus* (kurzer Zehenbeuger), länglich viereckig, zwischen den beiden vorigen Muskeln gelegen, entspringt von der hintern untern Fläche des *Calcaneus* und der *Fascia plantaris*, geht gerade nach vorn, und theilt sich hinten am Mittelfufse in vier Bäuche, deren Endsehnen sich an die *Bases* der zweiten Phalangen der zweiten bis fünften Zehe ansezzen, indem sie zuvor sich in zwei Schenkel spalten, zwischen denen je eine Sehne des *Flexor digitorum longus* hindurchgeht.

Topographie. — An seiner untern Fläche: *Fascia plan-*

Fig. 93. Die dritte und ein Theil der zweiten Schicht der Muskeln der Fufssohle. — 1. Der hinterste Theil der durchgeschnittenen *Fascia plantaris.* 2. *M. quadratus plantae,* 3. Die Sehne des *M. flexor digitorum longus* vor ihrer Spaltung. 4. Die Sehne des *Flexor hallucis longus.* 5. *M. flexor hallucis brevis.* 6. *M. adductor hallucis.* 7. *M. flexor brevis digiti minimi.* 8. *M. transversalis ptantae.* 9. *Mm. interossei plantares* und *dorsales.* 10. Ein strangförmiger Wulst, erzeugt von der schräg an der Fufssohle hinlaufenden Sehne des *M. peronaeus longus.*

taris; an seiner obern Fläche: eine dünne Sehnenhaut, welche ihn vom *M. quadratus plantae*, den Sehnen des *Flexor digitorum longus* und *Flexor hallucis longus*, und der *A.*, *V.* und dem *N. plantaris ext.* trennt. Sein innrer Rand wird vom *M. abductor hallucis*, sein äufserer Rand vom *M. abductor digiti minimi* durch senkrechte Fortsätze der *Fascia plantaris* geschieden. — Seine Sehnen werden, gemeinschaftlich mit denen des *Flexor digitorum longus*, von Synovialscheiden umschlossen, und laufen an den Zehen durch fibröse Kanäle.

b) Zweite Schicht.

Präparation. — Um die Muskeln dieser Schicht freizulegen, müssen die drei vorigen Muskeln von ihren Ursprüngen losgelöst, und ihre Sehnen vorn durchgeschnitten werden.

Quadratus plantae *s. Caro quadrata Sylvii* (viereckiger Sohlenmuskel), platt und viereckig, entspringt mit zwei Zipfeln, einem äufsern fleischigen und einem innren sehnigen, von der untern Fläche des *Calcaneus*, geht nach vorn und heftet sich an den äufsern Rand der Sehne des *Flexor digitorum longus*, als dessen zweiter Kopf er überhaupt zu betrachten ist.

Topographie. — An seiner untern Fläche: die drei Muskeln der ersten Schicht und *A.*, *V.* und *N. plantaris ext.;* an seiner obern Fläche: die untere Fläche des *Calcaneus* und das *Lig. calcaneo-cuboideum longum.*

Lumbricales pedis (Spulmuskeln des Fufses), vier kleine längliche Muskeln, welche von den Sehnen des *Flexor digitorum longus* entspringen, zwischen den zu den Zehen abgehenden Zipfeln der *Fascia plantaris* gegen die ersten Phalangen der zweiten bis fünften Zehe hinlaufen, und an deren innren Seiten mit den aponeurotischen Ausbreitungen der Sehnen des *Extensor digitorum longus* verschmelzen.

Topographie. — An ihrer untern Fläche: die Sehnen des *Flexor digitorum longus;* an ihrer obern Fläche: die Muskeln der dritten Schicht der Fufssohle.

c) Dritte Schicht.

Präparation. — Um die Anheftungen dieser Muskeln deutlich untersuchen zu können, müssen die Sehnen der *Flexores longi* und die mit ihnen zusammenhängenden Muskeln entfernt werden.

Flexor hallucis brevis (kurzer Beuger der grofsen Zehe), länglich platt und dick, entspringt vermittelst eines sehnigen Zipfels von der untern Fläche des *Calcaneus*, des *Os cuboideum* und *Os cuneiforme secundum* und *tertium*, und setzt sich an die untere Fläche der ersten Phalanx der grofsen Zehe. Er be-

steht aus zwei Portionen, welche die Sehne des *Flexor hallucis longus* zwischen sich haben, und von denen die äufsere mit dem äufsern Sesambein und dem *M. adductor hallucis*, und die innere mit dem innren Sesambein und dem *M. abductor hallucis* verbunden ist.

Topographie. — An seiner untern Fläche: *M. abductor hallucis*, die Sehne des *Flexor hallucis longus*, und die *Fascia plantaris;* an seiner obern Fläche: *Ossa tarsi* mit ihren Bändern, *Os metatarsi hallucis*, und das Insertionsende der Sehne des *M. peronaeus longus*. An seinem innren Rande: *M. abductor hallucis;* an seinem äufsern Rande: *M. adductor hallucis*.

Adductor hallucis (Anzieher der grofsen Zehe), länglich plattrund, entspringt vom *Lig. calcaneo-cuboideum longum*, von der Scheide der Sehne des *M. peronaeus longus* und von der *Basis ossis metatarsi tertii et quarti*, geht schief ein- und vorwärts, und setzt sich an das äufsere Sesambein und die *Basis* der ersten Phalanx der grofsen Zehe.

Topographie. — An seiner untern Fläche: die Sehnen des *M. flexor digitorum longus* und *brevis*, *M. quadratus plantae* und *Mm. lumbricales;* an seiner obern Fläche: *Ossa tarsi* und deren Bänder, *A.* und *V. plantaris ext.*, *Mm. interossei*, die Sehne des *M. peronaeus longus* und *Os metatarsi hallucis*. Sein innrer Rand ist mit der äufsern Portion des *M. flexor hallucis brevis* verbunden.

Flexor brevis digiti minimi pedis (kurzer Beuger der kleinen Zehe), ein kleiner länglichrunder Muskel, entspringt von der Plantarfläche der *Basis ossis metatarsi quinti*, und von der Sehnenscheide des *M. peronaeus longus* am *Os cuboideum*, läuft gerade nach vorn und spaltet sich in zwei Bäuche, welche sich sehnig an die beiden Seiten der *Basis* der ersten Phalanx der kleinen Zehe ansetzen.

Topographie. — An seiner untern Fläche: die Sehnen des *Flexor digitorum longus* uud *brevis*, der *M. lumbricalis quartus*, *abductor digiti minimi* und die *Fascia plantaris;* an seiner obern Fläche: *M. interosseus plantaris tertius* und *Os metatarsi quintum*.

Transversalis pedis *s. adductor hallucis transversus* (Quermuskel der Fufssohle) entspringt mit mehreren fleischigen Bündeln an den Plantarflächen der *Capitula* des zweiten bis fünften Mittelfufsknochens, läuft quer nach innen, und vereinigt sich an der *Basis* der ersten Phalanx der grofsen Zehe mit der Sehne des *M. adductor hallucis*, als dessen zweiter, querer Kopf er betrachtet werden kann.

Topographie. — An seiner untern Fläche: die Sehnen des *M. flexor digitorum longus* und *brevis*, und die *Mm. lum-*

bricales; an seiner obern Fläche: die *Mm. interossei* und die *Capitula ossium metatarsi.*

Vierte Schicht.

Interossei plantares *s. interni* (Zwischenknochenmuskeln der Fufssohle), drei kleine, längliche Muskeln, welche vielmehr auf, als zwischen den Mittelfufsknochen liegen. Sie entspringen von den innren Seiten der *Bases* des dritten bis fünften Mittelfufsknochens, gehen gerade nach vorn zu den ersten Phalangen der entsprechenden Zehen, und heften sich an die innre Seite derselben, woselbst sie mit den aponeurotischen Ausbreitungen der Sehnen der *Extensores digitorum* verschmelzen.

Topographie. — An ihrer obern Fläche: *Mm. interossei dorsales* und *Ossa metatarsi;* an ihrer untern Fläche: *A.* und *V. plantaris ext.* mit ihren Aesten, *M. adductor hallucis, transversalis plantae* und *flexor brevis digiti minimi.*

Wirkung. — Sämmtliche am Fufse befindliche Muskeln wirken auf die Zehen, und zwar in vierfacher Weise, als Flexoren, Extensoren, Adductoren und Abductoren. Hiernach lassen sie sich in folgende vier Gruppen einreihen:

Flexoren.	Extensoren.
Flexor digitorum longus;	*Extensor digitorum longus;*
Flexor digitorum brevis;	*Extensor digitorum brevis.*
Quadratus plantae;	
Flexor brevis digiti minimi.	
Adductoren.	Abductoren.
Ein *Interosseus dorsalis;*	Drei *Interossei dorsales;*
Drei *Interossei plantares.*	*Abductor digiti minimi.*

Die grofse Zehe, welche, entsprechend dem Daumen an der Hand, eine gröfsere Beweglichkeit, als die übrigen Zehen, besitzt, ist zu diesem Zwecke mit besondern Muskeln versehen. Auch diese zerfallen in die oben angegebenen vier Gruppen, nämlich:

Flexoren.	Extensoren.
Flexor hallucis longus;	*Extensor hallucis longus;*
Flexor hallucis brevis.	*Extensor hallucis brevis.*
Adductoren.	Abductoren.
Adductor hallucis.	*Abductor hallucis.*

Die einzigen, in obiger Uebersicht nicht aufgeführten Muskeln, sind die *Lumbricales* und der *Transversalis plantae.* Jene scheinen die Sehnen des *Flexor digitorum longus* in ihrer Wirkung zu unterstützen, dieser dasselbe in Betreff des *Adductor hallucis* zu thun, vielleicht auch die Zehen einander zu nähern.

Anhang.

Von den Fascien.

Unter Fascien (*Fascia*, Binde) versteht man Häute von verschiedener Ausdehnung und Stärke, welche weichere und zartere Gebilde, vorzüglich Muskeln, bekleiden, um dieselben zu beschützen oder zu isoliren. Ihrer Struktur nach zerfallen sie in drei Klassen: in zellige, zellig-faserige und sehnig-faserige.

Die zelligen Fascien haben das Gefüge des gewöhnlichen Zellgewebes, mit reichlicher Fettablagerung innerhalb ihrer Maschen. Eine solche Fascie findet sich über die ganze Oberfläche des Körpers verbreitet, dicht unter der Haut, und führt hier den Namen *Fascia superficialis s. subcutanea.* Sie dient dazu, vermittelst des in ihr angehäuften Fettes, eines bekanntlich schlechten Leiters der Wärme, diese im Körper zurückzuhalten, und gleichzeitig die durch sie zur Haut hindurchtretenden kleinen Gefäfse und Nerven mit einem lockren Gewebe zu umgeben, welches dieselben gegen äufsern Druck oder sonstige mechanische Schädlichkeiten schützt. An mehreren Stellen des Körpers läfst die *Fascia superficialis* sich in zwei Blätter spalten, zwischen denen die oberflächlichen Gefäfse und Nerven, wie die *A. epigastrica superficialis*, die *Vv. saphenae*, die *V. radialis* und *ulnaris*, die oberflächlichen Lymphgefäfse, ferner mehrere Hautmuskeln, wie *Platysma myoides*, *Orbicularis palpebrarum*, *Sphincter ani externus* liegen.

Die zellig-faserigen Fascien bestehen aus einem dichteren, fettlosen Zellgewebe, dem in verschiedener Richtung festere Fasern eingewebt sind, wodurch sie unelastische Häute von beträchtlicher Stärke darstellen. Von dieser Art sind die tiefe Fascie des Halses, und einige Fascien der grofsen Höhlen des Stammes, wie die *Fascia thoracica* und *transversalis*, und die Gefäfsscheiden.

Die sehnig-faserigen Fascien, von allen die derbsten, werden von starken Sehnenfasern gebildet, die theils parallel neben einander verlaufen, theils sich mit jenen in verschiedener Richtung kreuzen. In frischem Zustande haben sie ein glänzendweifses, perlmutterähnliches Aussehen, und sind zähe, unelastisch und unnachgiebig. Sie finden sich an den Extremitäten als *Fasciae profundae*, welche sämmtliche Muskeln und Sehnen mit allgemeinen und besondren Scheiden umgeben, und sich an Knochen

und besonders hervorragende Stellen, wie Becken, Knie und Fufsknöchel an der untern, und Schlüsselbein, Schulterblatt, Ellenbogen und Handwurzel an der obern Extremität anheften; gewöhnlich sind sie an der äufsern und weniger geschützten Seite der Gliedmafsen stärker, als an der innren. Ihre Bestimmung ist, die Muskeln durch einen tonischen Druck, den sie auf ihre Oberfläche ausüben, in ihrer Wirkung zu unterstützen, und mechanisch den Umlauf der Körperflüssigkeiten gegen das Gesetz der Schwere zu vermitteln; in der Hohlhand und Fufssohle, wo sie besonders stark sind, dienen sie den daselbst liegenden Theilen zum Schutz gegen die mannigfachen Insultationen, denen diese Partien ausgesetzt sind. An manchen Stellen werden sie durch besondere Muskeln gespannt, so am Schenkel durch den *Tensor fasciae latae* und *Gluteus maximus*, und am Arm durch den *Biceps brachii* und *Palmaris longus;* an andern Stellen wiederum dienen sie Muskelfasern zum Ursprung.

Die Fascien lassen sich, nach den Hauptgegenden des Körpers, unter folgende vier Abtheilungen bringen: 1) Fascien des Kopfes und des Halses; 2) Fascien des Stammes; 3) Fascien der obern Extremität; 4) Fascien der untern Extremität.

1. Fascien des Kopfes und Halses.

Fascia temporalis. Diese starke, sehnig-faserige Haut bedeckt zu beiden Seiten des Kopfes den *M. temporalis*, und dient mit ihrer innren Fläche den obern Fasern desselben zum Ursprunge. Nach oben ist sie in der Schläfengegend längs der ganzen *Linea semicircularis* angeheftet, nach unten spaltet sie sich in zwei Blätter, von denen das äufsere an dem obern Rande, und das innre an der innren Fläche des *Arcus zygomaticus* festsitzt, und welche von einander durch eine Fettanhäufung und einen Ast der *A. temporalis* getrennt sind.

Fascia cervicalis. Man unterscheidet am Halse eine *Fascia cervicalis superficialis* und eine *profunda*. Erstere ist ein Theil der allgemeinen *Fascia superficialis* und nur deshalb von besonderem Interesse, weil sie zwischen ihren beiden Blättern den *M. platysma myoides* einschliefst. — Die *Fascia cervicalis profunda* ist eine starke zellig-faserige Membran, welche die Halsmuskeln bekleidet und den daselbst verlaufenden grofsen Gefäfsen und Nerven zur Hülle und Befestigung dient. Sie beginnt hinten am *Lig. nuchae*, geht zu beiden Seiten des Halses, bedeckt vom *M. trapezius*, nach vorn zum hintern Rande des *M. sternocleidomastoideus*, spaltet sich daselbst in zwei Blätter, welche diesen Muskel umfassen, und vereinigt sich wiederum an dessen vorderem Rande, um bis zur Mit-

Fig. 94.

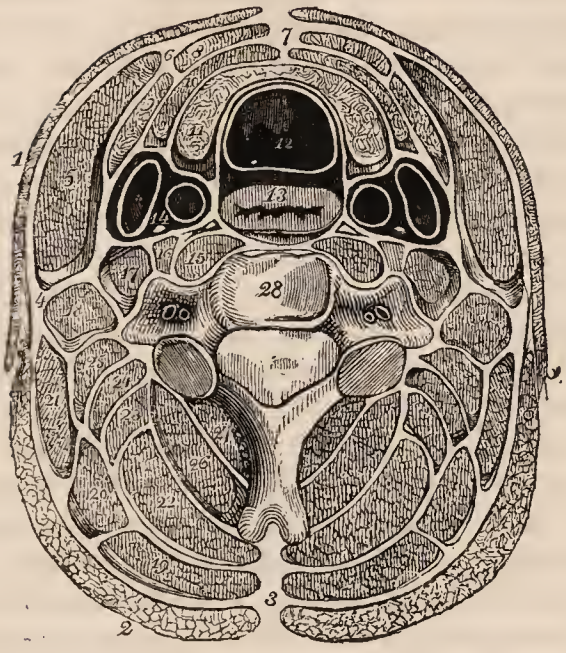

Fig. 94. Ein Querdurchschnitt des Halses, um die *Fascia cervicalis profunda* und ihre zahlreichen, die Muskeln scheidenförmig umhüllenden Fortsätze zu zeigen. Da beide Seiten völlig symmetrisch sind, so sind die bezüglichen Nummern nur auf der einen Seite angegeben. — 1. *M. platysma myoides.* 2. *M. trapezius.* 3. *Lig. nuchae*, von welchem aus man die Fascie genau nach vorn verfolgen kann, wie sie, unter dem *Trapezius* hinweggehend, für die einzelnen Muskeln Scheiden absendet. 4. Die Stelle, wo die Fascie sich spaltet, um eine Scheide für den *M. sternocleidomastoideus* (5.) zu bilden; 6. Die Stelle, wo die beiden Blätter jener Scheide sich wieder vereinigen. 7. Die Stelle, wo die *Fasciae cervicales prof.* beider Seiten sich vereinigen. 8. Ein Durchschnitt des *M. sternohyoideus.* 9. *M. omohyoideus.* 10. *M. sternothyreoideus.* 11. Der Seitenlappen der *Glandula thyreoidea.* 12. *Trachea.* 13. *Oesophagus.* 14. Die die *A. carotis commun., V. jugularis int.* und den *N. vagus* einschliefsende Scheide. 15. *M. longus colli;* der vor demselben angedeutete Nerv ist der *Sympathicus.* 16. *M. rectus anticus major.* 17. *M. scalenus anticus.* 18. *M. scalenus posticus.* 19. *M. splenius capitis.* 20. *M. splenius colli.* 21. *M. levator scapulae.* 22. *M. complexus.* 23. *M. trachelomastoideus.* 24. *M. transversalis cervicis.* 25. *M. cervicalis ascendens.* 26. *M. semispinalis cervicis.* 27. *M. multifidus spinae.* 28. Ein Halswirbel; durch seine Querfortsätze sieht man die *Vasa vertebralia* hindurchgehen.

tellinie des Halses, woselbst sie mit der gleichnamigen Fascie der andren Seite zusammentrifft, fortzulaufen. Aufser dieser Scheide für den *Sternocleidomastoideus*, bildet sie auch Scheiden für die übrigen Halsmuskeln, über welche sie hingeht. — Verfolgt man das oberflächliche Blatt der Scheide für den *Sternocleidomastoideus* aufwärts, so sieht man dasselbe über die *Glandula parotis* und den *M. masseter* hinlaufen, und sich an den *Arcus zygomaticus* ansetzen, weshalb dieser Theil *Fascia parotideo-masseterica* genannt wird; verfolgt man jenes Blatt abwärts, so sieht man es an der vordern Fläche des Schlüsselbeins vorbeigehen und sich am *M. pectoralis major* verlieren. Verfolgt man ferner das tiefe Blatt jener Scheide aufwärts, so findet man, dafs es sich an den *Processus styloideus* ansetzt, und, sich von diesem zum *Angulus maxillae inferioris* hinschlagend, das *Lig. stylo-maxillare* bildet; verfolgt man es abwärts, so bemerkt man, dafs es mit der Zwischensehne des *M. omohyoideus* zusammenhängt, dann hinter der *Clavicula*, den *M. subclavius* überziehend, fortgeht, und sich von dem ersten Rippenknorpel zum *Proc. coracoideus* als *Membrana costo-coracoidea* hinspannt. — Der vor dem vordern Rande des *Sternocleidomastoideus* gelegene Theil der *Fascia cervicalis* heftet sich oberwärts an die *Basis maxillae inferioris* und das *Os hyoideum*, und umgiebt die *Glandula maxillaris* mit einer besondern Scheide; unten ist er in zwei Blätter gespalten, von denen das eine an der vordern Fläche des Brustbeins fortgeht, das andere sich an den obern Rand desselben ansetzt.

2. Fascien des Stammes.

Fascia thoracica. Mit diesem Namen bezeichnet A. Cooper*) jene derbe zellig-faserige Membran, welche horizontal über die obere Oeffnung des Brustkastens hingespannt ist. Nach vorn ist sie an den concaven Rand der ersten Rippe und an die innre Fläche des Brustbeins angeheftet, und besitzt daselbst eine Oeffnung, durch welche der Halstheil der Thymusdrüse mit dem Brusttheile zusammenhängt; nach hinten ist sie bogenförmig über die Wirbelsäule hingespannt, so dafs vor dieser eine ovale Lücke bleibt, durch welche die Speiseröhre herabgeht. An der Stelle, wo die grofsen Halsgefäfse und die Luftröhre durch diese Fascie hindurchtreten, spaltet sich dieselbe in ein aufsteigendes und ein

*) A. Cooper, *The anatomy of the Thymus Gland. London* 1832. 4.

absteigendes Blatt. Das aufsteigende Blatt heftet sich an die Luftröhre und geht in die Scheide der Halsgefäfse und in die *Fascia cervicalis profunda* über. Das absteigende Blatt geht an der Luftröhre bis zu ihrer Spaltung herab, umgiebt die vom Aortenbogen entspringenden Gefäfsstämme und den obern Umfang des Aortenbogens selbst, und geht in das fibröse Blatt des Herzbeutels über; ferner hängt es mit den *Vv. anonymae* und der *V. cava superior* zusammen, und heftet sich an die Zellgewebskapsel der Thymusdrüse. — Die *Fascia thoracica* hat, nach Cooper, drei wichtige Bestimmungen: 1) Sie bildet die obere Wand des Brustkastens, so wie das Zwerchfell die untere; 2) Sie befestigt die durch die obere Oeffnung der Brusthöhle ein- und austretenden Organe in ihrer Lage; 3) Sie trägt und unterstützt das Herz, vermittelst ihrer Anheftung an die *Aorta* und die grofsen, vom Bogen derselben abgehenden Gefäfsstämme.

Die innre Fläche der Bauchwandungen und der Beckenhöhle wird von einer Fascie bekleidet, die zwar ein ununterbrochenes Ganzes bildet, zur bequemern Beschreibung indefs in eine *Fascia transversalis*, *iliaca* und *pelvis*, von denen die erste den Bauchmuskeln, die zweite dem grofsen, und die dritte dem kleinen Becken angehört, getheilt wird.

Fascia transversalis. Diese zellig-faserige Haut erstreckt sich über die ganze innre Fläche des *M. transversus abdominis*, heftet sich nach unten, woselbst sie am dicksten ist, an die *Crista ilei* und den umgerollten Rand des *Lig. Poupartii*, und geht nach oben, allmälig immer dünner werdend, in das Zellgewebe unterhalb des Zwerchfells über. Nach hinten erstreckt sie sich vor dem *M. quadratus lumborum* vorbei, bis zur Wirbelsäule, nach vorn bis gegen die *Linea alba*, indem sie mit dem hintern Blatte der Scheide des *M. rectus abdominis* verschmilzt, unterhalb der *Linea semilunaris Douglasii* aber dasselbe ersetzt. Gegen das innre Ende des *Ligam. Poupartii* geht sie durch die, unter diesem befindliche Lücke hindurch, um den vordern Umfang der Schenkelgefäfsscheide zu bilden.

Im untern Theil der *Fascia transversalis*, einen halben Zoll über dem *Lig. Poupartii*, und ungefähr in der Mitte zwischen *Spina pubis* und *Spina ilei anterior superior* befindet sich eine Grube, welche nach innen und unten durch einen sichelförmigen Rand, *Plica semilunaris fasciae transversalis*, nach aufsen und oben dagegen weniger scharf begränzt wird, und den Namen hinterer (oder innrer) Leistenring (*Annulus inguinalis posterior*) führt. Derselbe bildet den hintern Eingang zu einem anderthalb Zoll langen Gange, dem Leistenkanal (*Canalis inguinalis*), welcher in der Richtung des *Lig. Poupartii* schief von hinten und aufsen nach vorn und innen zum vordern (oder äufsern) Leistenring (s. pag. 211) herabläuft, und in welchen sich die

Fascia transversalis vom hintern Leistenringe aus trichterförmig (*Processus infundibuliformis fasciae transversalis*) hineinsenkt, um den Samenstrang und Hoden später als gemeinsame Scheidenhaut (*Tunica vaginalis communis funiculi spermatici et testis*) zu umgeben. Der Leistenkanal wird nach vorn von der Aponeurose des *M. obliquus abdominis externus*, nach hinten von der *Fascia transversalis* und der vereinigten Sehne des *M. obliquus internus* und *transversus abdominis*, nach oben von den untern bogenförmigen Rändern des *M. obliquus int.* und *transversus abdominis*, und nach unten von der obern rinnenförmigen Fläche des *Ligament. Poupartii* begränzt, was folgendes Schema bildlich darstellt:

Obere Wand.

Untere Ränder des *M. obliquus internus* und *transversus abdominis.*

Vordere Wand.

Aponeurose des *M. obliquus abdom. externus.*

Leistenkanal.

Hintere Wand.

Fascia transversalis, und vereinigte Sehne des *M. obliquus int.* und *transversus abdominis.*

Untere Wand.

Obere ausgehöhlte Fläche des *Lig. Poupartii.*

Im normalen Zustande dient der Leistenkanal beim Manne dem Samenstrange, und beim Weibe dem runden Mutterbande zum Durchgange; abnormer Weise indefs kann derselbe auch zum Hervortreten andrer Eingeweide Veranlassung geben, wodurch ein Leistenbruch (*Hernia inguinalis*) entsteht. Da die anatomischen Verhältnisse dieses Krankheitszustandes, welche in chirurgischer Beziehung von so grofser Wichtigkeit sind, nur im Zusammenhange mit der Beschreibung des normalen Baus dieser Theile klar versinnlicht werden können, so wollen wir dieselben hier kurz andeuten. Man unterscheidet zwei Arten von Leistenbrüchen, einen äufsern und einen innren.

1. Der äufsere Leistenbruch (*Hernia inguinalis externa*) ist ein solcher, wo das aus der Unterleibshöhle hervortretende Eingeweide durch den hintern Leistenring in den Leistenkanal und den in denselben herabsteigenden trichterförmigen Fortsatz der *Fascia transversalis* eindringt, das Bauchfell (als Bruchsack) vor sich hertreibend. In seinem Verlaufe geht dasselbe, nachdem es den hintern Leistenring passirt, zuvörderst unter dem untern bogenförmigen Rande des *M. transversus abdominis*, dann unter

dem untern Rande des *M. obliquus abdominis internus*, und zuletzt durch den in der Aponeurose des *M. obliquus abdominis externus* befindlichen vordern Leistenring hindurch; indem er unter dem *M. obliquus internus* hervortritt, wird er von dem, gröfstentheils eine Fortsetzung dieses letztern bildenden *M. cremaster* und, den vordern Leistenring verlassend, von der, an letzterem entspringenden *Fascia intercolumnaris* umgeben. Die Hüllen eines äufsern Leistenbruches, nachdem derselbe aus dem vordern Leistenringe hervorgetreten ist, sind daher, von der oberflächlichsten angefangen, folgende:

Cutis,
Fascia superficialis,
Fascia intercolumnaris,
M. cremaster,
Processus infundibuliformis fasciae transversalis,
Peritonaeum.

Senkt sich der Bruch noch tiefer herab, so gelangt er innerhalb der *Tunica vaginalis communis* beim Manne in das Scrotum, und heifst alsdann Hodensackbruch (*Hernia scrotalis*), beim Weibe in die grofse Schamlefze als Schamlippenbruch (*Hernia labialis*).

Aufser dem eben beschriebenen eigentlichen, giebt es noch zwei andere Formen vom äufsern Leistenbruche, die wesentliche anatomische Unterschiede darbieten, nämlich der angeborne und der eingesackte. *a*) Der angeborne Leistenbruch (*Hernia congenita*) entsteht beim Foetus während des *Descensus testium*, wo die mit dem Hoden in das Scrotum herabsteigende und denselben später als eigne Scheidenhaut überziehende, taschenförmige Verlängerung des Bauchfells (der *Processus vaginalis*) noch nicht geschlossen ist, und daher ein andres Baucheingeweide mit hineinschlüpfen kann. Letzteres liegt in diesem Falle innerhalb der *Tunica vaginalis propria testis* und in unmittelbarer Berührung mit dem Hoden, ohne noch einen besondern Bruchsack zu besitzen, die übrigen Hüllen aber sind ganz dieselben, wie beim gewöhnlichen äufsern Leistenbruch. *b*) Der eingesackte Leistenbruch (*Hernia infantilis* nach Hey) setzt voraus, dafs der zur *Tunica vaginalis propria testis* werdende Fortsatz des Bauchfells nur nach oben zu geschlossen, der aufserhalb der Bauchhöhle liegende Theil desselben aber noch offen ist. Unter solchen Umständen kann ein Eingeweide durch Einstülpung der *Tunica vaginalis propria testis* selbst, und indem es das Bauchfell vor sich hertreibt, in das Scrotum herabtreten; man hat alsdann bei der Operation drei Schichten seröser Membran zu durchschneiden, von denen die ersten beiden der *Tunica vaginalis propria* angehören, und die dritte den eigentlichen Bruchsack bildet.

2. Der innre Leistenbruch (*Hernia inguinalis interna*) ist ein solcher, wo ein Eingeweide, überzogen vom Bauchfell, in gerader Richtung aus der Bauchhöhle durch den vordern Leistenring hervortritt, indem es die hinter diesem befindlichen Wandungen, nämlich die *Fascia transversalis* und die vereinigte Sehne des *M. obliquus internus* und *transversus abdominis* vor sich hertreibt. Die Hüllen eines innren Leistenbruches sind daher, die

Cutis,
Fascia superficialis,
Fascia intercolumnaris,
Vereinigte Sehne des *Obliquus int.* und
Transversus abdominis,
Fascia transversalis,
Peritonaeum.

Der innre Leistenbruch, welcher seinen Namen daher hat, dafs er der Mittellinie des Körpers näher liegt, als der äufsere, unter-

Fig. 95.

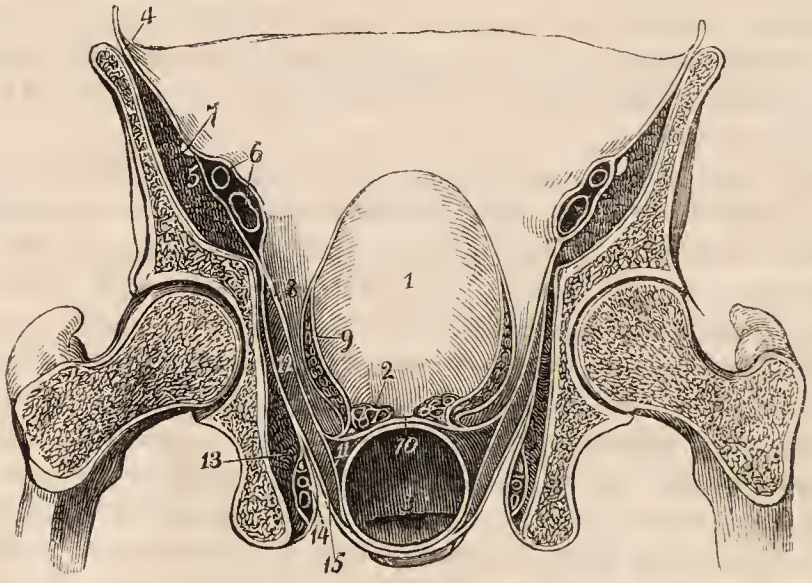

scheidet sich von diesem also dadurch, dafs er nicht, wie dieser, in schräger Richtung durch einen natürlichen Kanal (den Leisten-

---

Fig. 95. Ein senkrechter Durchschnitt durch die Queraxe des Beckens, um den Verlauf der *Fascia pelvis* zu zeigen. — 1. Die Harnblase. 2. Die *Vesiculae seminales*, quer durchgeschnitten. 3. Das *Intestinum rectum*. 4. *Fascia iliaca*, den *M. iliacus int.* und *psoas major* (5.) bedeckend, und in die Scheide für die *Vasa cruralia* (6.) übergehend; 7. Der aufserhalb jener Scheide liegende *N. cruralis*. 8. *Fascia pelvis;* 9. Das aufsteigende Blatt derselben, welches das *Lig. vesicale anterius* und eine Scheide für

kanal), sondern perpendikulär durch einen künstlich in den Bauchwänden gebildeten hindurchgeht, ferner dafs eine seiner Hüllen von der vereinigten Sehne des *Obliquus internus* und *Transversus abdominis* gebildet wird (deren Widerstand auch der Grund ist, dafs er nie einen so beträchtlichen Umfang erreicht, wie der äufsere Leistenbruch), endlich durch seine relative Lage zur *A. epigastrica,* welche er immer an seiner äufsern Seite hat, wogegen sie beim äufsern Leistenbruche nach innen liegt.

Fascia iliaca. Diese sehnig-faserige Haut bedeckt den *M. iliacus internus* und *psoas major* und *minor*, und ist, gleich der *Fascia transversalis,* unten stark, nach oben dagegen sehr dünn. Sie heftet sich oberwärts an den innren bogenförmigen Sehnenstreifen des Lendentheils des Zwerchfells, welcher sich über den *Psoas major* hinwölbt, ferner an die Körper der Lendenwirbel, über deren Einschnürungen sie brückenartig hinweggeht, um die Lumbargefäfse hindurchtreten zu lassen, und nach aufsen an das *Labium internum cristae ilei.* Nach unten zu befestigt sie sich, hinter den *Vasa iliaca ext.* fortlaufend, längs des obern Randes des kleinen Beckens, und ist mit den äufsern zwei Dritteln des hintern Randes des *Lig. Poupartii,* an welchem sie mit der *Fascia transversalis* zusammenfliefst, verwachsen; zum Theil geht sie unter dem *Lig. Poupartii* hinweg, um den Endtheil des *M. iliacus internus* und *psoas major* zu überziehen und, innerhalb der Lücke für die Schenkelgefäfse, den hintern Umfang der Scheide für letztere zu bilden.

Fascia pelvis. Hiermit bezeichnet man die membranöse Auskleidung der Höhle des kleinen Beckens. Sie ist nach oben an die innre Fläche des Schambeins und längs des ganzen Beckeneingangs, woselbst sie mit der *Fascia iliaca* zusammentrifft, angeheftet, und spaltet sich alsbald in zwei Blätter, von denen wir das innre als *Fascia pelvis* im engern Sinne, das äufsere als *Fascia obturatoria* bezeichnen.

a) Die *Fascia pelvis* im engern Sinne schlägt sich vorn, neben der *Symphysis ossium pubis*, von der innren Fläche des Schambeins gegen die vordere Fläche des Halses der Harnblase

---

den *Plexus venosus vesicalis* bildet; 10. Das mittlere Blatt derselben, oder die *Fascia recto-vesicalis* nach Tyrrel; 11. Das untere Blatt, welches das *Intestinum rectum* umgiebt, und in der Mittellinie mit der gleichnamigen Fascie der andren Seite zusammentrifft. 12. *M. levator ani.* 13. *M. obturator internus*, bedeckt von der *Fascia obturatoria*, welche aufserdem eine Scheide für die *Vasa* und den *N. pudend. commun.* (14.) bildet. 15. Das die untere Fläche des *M. levator ani* bekleidende Blatt der *Fascia obturatoria*, welches auch *Fascia ani* genannt wird.

zurück, wodurch das *Lig. pubo-vesicale* gebildet wird. Ihr hinterer Theil geht zwischen dem *Plexus nervorum sacralium* und den *Vasa hypogastrica* fort, und heftet sich an die vordere Fläche des Kreuz- und Steifsbeins. Ihr mittlerer Theil steigt an der Seitenwand des Beckens bis zum Grunde der Harnblase herab, und spaltet sich daselbst in drei Blätter: ein aufsteigendes, welches sich aufwärts gegen die Seitenfläche der Blase zurückschlägt, den Venenplexus derselben einhüllt, und das *Lig. vesicae anterius* bildet, ein mittleres, welches einwärts zwischen dem Grunde der Blase und der vordern Fläche des Mastdarms hingeht, und von Tyrrel als *Fascia recto-vesicalis* bezeichnet wird, und ein unteres, welches hinter dem Mastdarm fortläuft, und, mit der gleichnamigen Fascie der andren Seite zusammenfliefsend, denselben vollständig überzieht.

b) Die *Fascia obturatoria* geht von der Theilungsstelle der *Fascia pelvis* gerade herunter, den *M. obturator int.* und die *Vasa* nebst dem *N. pudend. commun.*, welche letztere sie scheidenförmig umhüllt, bedeckend, und heftet sich nach vorn an den *Ramus descend. oss. pubis* und *Ramus ascend. oss. ischii*, nach hinten an den concaven Rand des *Lig. tuberoso-sacrum.* — Zwischen beiden Blättern der *Fascia pelvis* liegt der *M. levator ani*, welcher von ihrem Theilungswinkel entspringt. Nach unten wird dieser Muskel von dem innren Blatte der sich selbst wiederum spaltenden *Fascia obturatoria*, welches gegen die hintere Seite des untern Endes des *Rectum* hinläuft und *Fascia ani* genannt werden kann, überzogen.

Fascia perinaei. In der Mittelfleischgegend unterscheidet man zwei Fascien, eine *Fascia perinaei superficialis* und eine *profunda.*

a) Die *Fascia perinaei superficialis* ist eine dünne, sehnig-faserige Ausbreitung, welche, entsprechend der *Fascia superficialis* an andren Körperstellen, dicht unter der Haut liegt und die den äufsern Geschlechtstheilen angehörenden Muskeln und die Wurzel des *Penis* bedeckt. Sie ist zu beiden Seiten an den *Ramus descend. oss. pubis* und *Ramus ascend. oss. ischii* angeheftet; mit ihrem hintern Theile schlägt sie sich unterhalb der *Mm. transversi perinaei* nach hinten, um sich mit der *Fascia perinaei profunda* zu verbinden, nach vorn geht sie beim Manne in die *Tunica dartos*, beim Weibe in die subcutane Zellhaut der Schamlippen über.

b) Die *Fascia perinaei profunda s. Lig. triangulare* liegt hinter der Wurzel des *Penis*, straff zwischen den beiden Schenkeln des Schambogens ausgespannt, so dafs sie am vordern Umfang des Beckenausgangs eine feste Schutzwand bildet. Dieselbe besteht aus zwei Blättern, die durch mehrere wichtige Gebilde von einander getrennt werden, und deren Mitte durch die

Pars membranacea urethrae durchbohrt wird. Das vordere Blatt hat eine fast gerade Richtung, und sendet nach vorn eine Scheide ab, welche das vordere Ende der *Pars membranacea urethrae* umgiebt, und sich an den hintern Umfang des *Bulbus urethrae* anheftet. Das hintere Blatt verläuft schräg, und sendet nach hinten einen trichterförmigen Fortsatz ab, welcher den Anfang der *Pars membranacea urethrae* und die *Prostata* umgiebt; der untere Abschnitt dieses Fortsatzes geht unterhalb der *Prostata* und der *Vesiculae seminales* nach hinten und hängt mit der *Fascia recto-vesicalis*, welche sich rückwärts bis zur *Plica recto-vesicalis* des Bauchfells erstreckt nnd zur Befestigung derselben bestimmt ist,

Fig. 96.

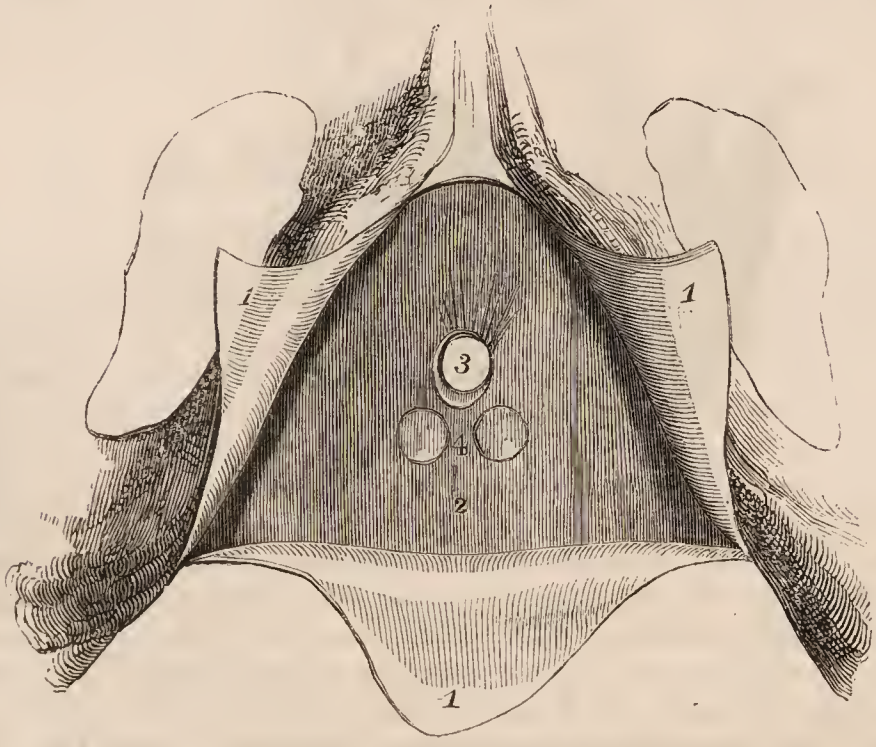

Fig. 96. Der Schambogen mit den Anheftungen der *Fasciae perinaei.* — 1, 1, 1. Die *Fascia perinaei superficialis,* durch einen Aförmigen Schnitt in drei Lappen gespalten; die beiden Seitenlappen sind nach beiden Seiten über die Schenkel des Schambogens, an denen sie festsitzen, zurückgeschlagen; der hintere Lappen geht in die *Fascia perinaei profunda* über. 2. *Fascia perinaei profunda.* 3. Die Oeffnung zum Durchgang der *Pars membranacea urethrae*, vor dem Uebergange derselben in den *Bulbus urethrae.* 4. Zwei Hervorragungen am vordern Blatt der *Fascia perinaei profunda*, entsprechend den *Glandulae Cowperi.*

zusammen. Zwischen den beiden Blättern der *Fascia perinaei profunda* liegt daher die ganze *Pars membranacea urethrae*,

Fig. 97.

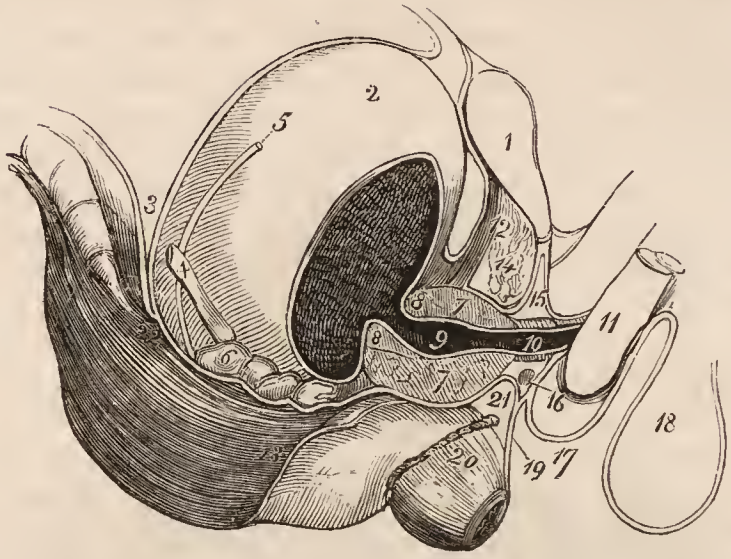

Fig. 97. Eine seitliche Ansicht der Beckeneingeweide, um die Ausbreitung der *Fascia perinaei* und *pelvis* zu zeigen. — 1. *Symphysis ossium pubis.* 2. Die Harnblase. 3. *Plica recto-vesicalis* des Bauchfells. 4. *Ureter.* 5. Das sich mit dem *Ureter* kreuzende *Vas deferens.* 6. *Vesicula seminalis* der rechten Seite. 7,7. Die der Länge nach durchgeschnittene *Prostata.* 8,8. Der durchgeschnittene elastische Ring, welcher den Anfang der *Pars prostatica urethrae* umgiebt. 9. *Pars prostatica urethrae.* 10. *Pars membranacea urethrae*, umgeben von ihrem *M. constrictor.* 11. *Bulbus urethrae.* 12. *Lig. pubovesicale.* 13. Der Rand der *Fascia pelvis*, an der Stelle, wo sie sich gegen das *Rectum* zurückschlägt. 14. Der Zwischenraum zwischen der *Fascia pelvis* und *Fascia perinaei profunda*, welcher von einem Venengeflecht ausgefüllt wird. 15. *Fascia perinaei profunda*, sich in zwei Blätter theilend. 16. *Glandula Cowperi* der rechten Seite, zwischen den beiden Blättern jener Fascie, unterhalb der *Pars membranacea urethrae* liegend. 17. *Fascia perinaei superficialis*, an der vordern Fläche der Wurzel des *Penis* heraufsteigend, und in die *Tunica dartos scroti* (18.) übergehend. 19. Das zum *Rectum* hingehende Blatt der *Fascia perinaei profunda.* 20. Der untere Theil des *M. levator ani*, überzogen von der *Fascia ani.* 21. Der untere Abschnitt des trichterförmigen Fortsatzes des hinteren Blattes der *Fascia perinaei profunda*, welcher mit der, sich an die *Plica recto-vesicalis peritonaei* heftenden (22.) *Fascia recto-vesicalis* (nach Tyrrel) zusammenhängt.

ferner der *M. compressor urethrae membranaceae*, die *Glandulae Cowperi*, die *A. pudend. commun.* und *bulbo-urethralis* und der *Plexus venosus pudendalis*. Nach unten kommen beide Blätter zusammen, trennen sich aber wiederum, indem das vordere nach vorn geht und mit der *Fascia perinaei superficialis* zusammenfliefst, das hintere dagegen rückwärts gegen das *Rectum* hinläuft, und das untere Ende desselben, an welchem sie sich mit der *Fascia ani* vereinigt, tragen hilft.

3. Fascien der obern Extremität.

Die obere Extremität besitzt ebenso, wie andre Körpertheile, eine *Fascia superficialis*, die sich an mehrern Stellen in zwei Blätter spaltet, zwischen denen die oberflächlichen Venen, Lymphgefäfse und Nerven verlaufen. Unter dieser findet sich eine zweite sehnig-faserige Ausbreitung, *Fascia profunda*, welche sämmtliche Muskeln röhrenförmig einschliefst und isolirende Scheidewände zwischen dieselben abschickt; sie zerfällt, nach den verschiedenen Gegenden der Extremität, in die *Fascia brachii*, *antibrachii*, *dorsalis manus* und *palmaris*.

Fascia brachii. Dieselbe überzieht sämmtliche Muskeln des Oberarms, und heftet sich nach oben an die *Clavicula*, das *Acromion* und die *Spina scapulae*, nach unten an den Ellenbogen. Da, wo sie den *M. deltoideus* und *pectoralis major* bedeckt, ferner in der Achselhöhle ist sie nur dünn, dagegen beträchtlich stärker an der hinteren Fläche des Schulterblatts, wo sie, die *Mm. supraspinatus*, *infraspinatus*, *teres minor* und *major* bedeckend, den Namen *Fascia suprascapularis* erhält, während ein vorderes Blatt den *M. subscapularis* als *Fascia subscapularis* überzieht. Indem sie am Oberarm herabsteigt, sendet sie zwischen *M. triceps brachii* einerseits, und *M. biceps brachii* und *brachialis internus* andrerseits, zwei senkrechte Fortsätze, *Ligam. intermusculare internum* und *externum*, zum Oberarmbein, von denen das erstere längs der innren Kante desselben, von der Insertionsstelle des *Latissimus dorsi* bis zum *Condylus int. brachii*, das andre längs der äufsern Kante desselben, von der Insertionsstelle des *Deltoideus* bis zum *Condylus ext. brachii* angeheftet ist, und die beide mehrern Muskeln zum Ursprunge dienen.

Fascia antibrachii. Diese sehr starke Membran überzieht den ganzen Vorderarm, nach oben mit der *Fascia brachii* ununterbrochen zusammenhängend, und in der Ellenbogenbenge durch die *Aponeurosis musculi bicipitis* verstärkt, und heftet sich an das *Olecranon*, die hintere Fläche der *Ulna* und die hervor-

ragenden Stellen des Handgelenks. In der Nähe des letztern wird sie von querverlaufenden Fasern in gröfserer Menge durchwebt, und bildet dadurch zwei bandartige Querstreifen, ein *Lig. carpi dorsale* und ein *volare*: 1) Das *Lig. carpi dorsale s. annulare posterius* (Handrückenband) geht vom *Processus styloideus radii* über den Handrücken schräg nach innen und etwas nach unten zum *Os triquetrum* und *Os pisiforme*, und bildet, indem von seiner innren Fläche kurze Fortsätze an einzelne Hervorragungen der Knochen des Vorderarms und der Handwurzel abgehen, sechs kanalförmige, von Synovialmembranen ausgekleidete Scheiden, durch welche die Sehnen der *Mm. extensores*, und zwar in folgender Ordnung, hindurchlaufen. Durch die erste, welche der Furche dicht vor dem *Processus styloideus radii* entspricht: *M. abductor pollicis longus* und *extensor pollicis brevis;* durch die zweite, der Furche zunächst hinter jenem Fortsatze entsprechende: *M. extensor carpi radialis longus* und *brevis;* durch die dritte, schräg über die zweite hinlaufende: *M. extensor pollicis longus;* durch die vierte, zwischen *Radius* und *Ulna* gelegene: *M. extensor digitorum communis* und *Extensor indicis proprius;* durch die fünfte, an der Ulnarseite der vierten befindliche: *M. extensor proprius digiti minimi,* und durch die sechste, der Furche an der hintern Fläche des *Capitulum ulnae* entsprechende: *M. extensor carpi ulnaris.* 2) Das *Lig. carpi volare commune s. annulare anterius* (gemeinschaftliches Hohlhandband) liegt an der Volarfläche des Handgelenks, zwischen *Os naviculare* und *Os pisiforme*, woselbst es mit dem *Ligam. carpi dorsale* zusammenhängt. In der Tiefe verbindet es sich mit dem *Lig. carpi volare proprium* (s. pag. 141.) und bildet mit diesem gemeinschaftlich eine Brücke, unter welcher die Sehnen der *Mm. flexor pollicis longus* und *flexor digitorum sublimis* und *profundus* hindurchgehen.

Fascia dorsalis manus. Diese Partie der Fascie ist besonders dünn, läuft vom Handgelenk, woselbst sie mit dem *Ligam. carpi dorsale* zusammenhängt, über den Handrücken hinweg, und verschmilzt an dessen vorderm Ende mit den Sehnen des *M. extensor digitorum communis.*

Fascia palmaris. Die Hohlhand wird von einer, aus derben Längs- und Querfasern gewebten sehnigen Ausbreitung bedeckt, welche aus drei Theilen besteht, einem mittleren und zwei seitlichen. Der mittlere Theil, welcher besonders stark ist und eine dreieckige Form hat, hängt an seinem obern, schmälern Rande mit dem *M. palmaris longus* und dem *Lig. carpi volare proprium* und *commune* zusammen, geht, breiter werdend, gegen die *Capitula ossium metacarpi,* und spaltet sich hier in vier Zipfel, zwischen denen die *Aa.* und *Nn. digitales* und *Mm. lumbricales* hindurchgehen, und welche sich vermittelst je zweier, eine Sehne des *Fle-*

xor digitorum communis zwischen sich nehmender Schenkel an die Seitenflächen der ersten Phalanx des zweiten bis fünften Fingers anheften. Die beiden seitlichen Theile, von denen der äufsere die Muskeln des Daumens, der innre die des kleinen Fingers bedeckt, hängen auf der einen Seite mit der *Fascia dorsalis manus*, und auf der andren Seite mit dem mittleren Theile der *Fascia palmaris* zusammen, und sind beträchtlich dünner, als letztere.

Zur Befestigung der Sehnen der Fingerbeuger an die Volarflächen der Finger werden dieselben von unvollständigen Scheiden umgeben, die zu beiden Seiten der Finger festsitzen und an mehrern Stellen sich zu Bändern (siehe Fig. 81.) verdicken. Diese zerfallen in: *a*) *Ligg. annularia* (Ringbänder), schmale Streifen, welche als Halbringe über die Volarfläche der Gelenkverbindung einer jeden Phalanx hinlaufen. *b*) *Ligg. vaginalia* (Scheidenbänder), breitere Bänder, welche die Volarflächen der Phalangenkörper bedecken, sich aber nur am 1ten und 2ten Gliede vorfinden. *c*) *Ligg. cruciata* (Kreuzbänder), je zwei dünne, sich kreuzende Streifen, die ebenfalls an der Volarfläche der 1ten und 2ten Phalanx, schief gegen das *Capitulum* hingehen; an der 2ten Phalanx findet sich häufig nur einer der Streifen entwickelt, welcher alsdann *Lig. obliquum* (schiefes Band) genannt wird.

4. Fascien der untern Extremität.

Die Muskeln der untern Extremität werden ebenfalls von zwei Fascien umhüllt, einer oberflächlichen und einer tiefen. Die *Fascia superficialis*, welche mit der gleichnamigen Fascie der benachbarten Körpergegenden zusammenhängt, spaltet sich an mehreren Stellen, zur Aufnahme der oberflächlichen Gefäfse und Nerven, in zwei Blätter; am deutlichsten geschieht dies in der Leistengegend, woselbst beide durch eine stärkere Anhäufung von Lymphdrüsen von einander getrennt sind, und das tiefere Blatt sich an das *Lig. Poupartii* anheftet, während das oberflächliche in die *Fascia superficialis* des Bauches übergeht. Die *Fascia profunda*, welche die ganze Extremität ununterbrochen überzieht, wird zur bequemern Beschreibung, nach den verschiedenen Gegenden der letztern, in die *Fascia lata*, *cruralis*, *dorsalis pedis* und *plantaris* eingetheilt.

Fascia lata (Schenkelbinde). Diesen Namen führt die sehnige Umhüllung des Oberschenkels wegen ihrer beträchtlichen Ausdehnung. Nach oben ist sie an das *Lig. Poupartii*, das *Labium externum cristae ossis ilei*, die hintere Fläche des Kreuz-

und Steifsbeins, das *Tuber* und den *Ramus ascendens oss. ischii*, und den *Ramus descendens* und *horizontalis oss. pubis* angeheftet, steigt, die *Mm. glutei* und die Muskeln des Oberschenkels umhüllend und an der hintern Fläche des letztern sich an die *Linea aspera* anheftend, herab, und endigt am Kniegelenk, woselbst sie sich an sämmtliche hervorragende Stellen befestigt. Sie ist an der äufsern Seite des Schenkels beträchtlich stärker und dicker, als an der innren und hintern; besonders dünn ist sie an der Stelle, wo sie den *M. gluteus maximus* bedeckt, während der den *M. gluteus medius* überziehende Theil überaus stark ist und demselben theilweise zum Ursprung dient. Die Fascie besitzt zwei Spannmuskeln; der eine ist der *Tensor fasciae latae*, welcher sich an ihrer äufsern Seite zwischen beide Blätter verliert, der andere ist der *Gluteus maximus*, welcher sich an ihren hintern Umfang anheftet.

Aufser mehreren kleinern Oeffnungen, welche sich hin und wieder in der *Fascia lata* zum Durchtritt von Hautgefäfsen und Hautnerven vorfinden, bemerkt man da, wo sie den obern Theil der innren vordern Fläche des Schenkels bedeckt, ein grofses schräges Loch, welches den oberflächlichen Lymphgefäfsen und einer grofsen Hautvene, der *V. saphena magna*, zum Durchgang dient, und daher *Foramen pro vena saphena* genannt wird. Letzteres ist deshalb von besondrer Wichtigkeit, weil es den obern vordern Theil der *Fascia lata* in zwei Portionen theilt, in eine äufsere, *Portio iliaca*, und eine innre, *Portio pectinea*.

Die *Portio iliaca* ist an die *Spina anterior superior oss. ilei* und längs des *Ligam. Poupartii* bis zum *Tuberculum pubis* angeheftet, von wo aus sie als ein sichelförmiges Blatt, *Processus falciformis fasciae latae*, nach aufsen und unten herabsteigt; der vordere, halbmondförmige Rand des letztern, welcher die Schenkelgefäfsscheide unmittelbar bedeckt und sich gegen dieselbe zurückschlägt, begränzt das *Foramen pro vena saphena* nach aufsen und geht mit seinem untern Ende in die *Portio pectinea* über. — Die *Portio pectinea* ist an das *Tuberculum* und *Pecten pubis* angeheftet, geht auswärts hinter der Scheide der Schenkelgefäfse hinweg, und spaltet sich in zwei Blätter, von denen das vordere mit dem Theile der *Fascia iliaca*, welcher den *M. iliacus int.* und *psoas major* bekleidet, zusammenhängt, das hintere dagegen sich auf der Kapsel des Hüftgelenks verliert. — Der Raum zwischen dem *Processus falciformis* und der *Portio pectinea* wird von einem sehnigen Blatte geschlossen, welches mit der Scheide für die Schenkelgefäfse zusammenhängt und, da es von zahlreichen Oeffnungen zum Durchgange von Lymphgefäfsen durchbohrt wird, den Namen *Fascia cribriformis* führt.

Wird die *Portio iliaca* von ihrer Anheftung an das *Lig. Poupartii* losgelöst und zur Seite geschlagen, so kömmt die Scheide

für die Schenkelgefäfse (*Vagina vasorum cruralium*) zum Vorschein, die jedoch erst, nachdem das *Lig. Poupartii* sorg-

Fig. 98.

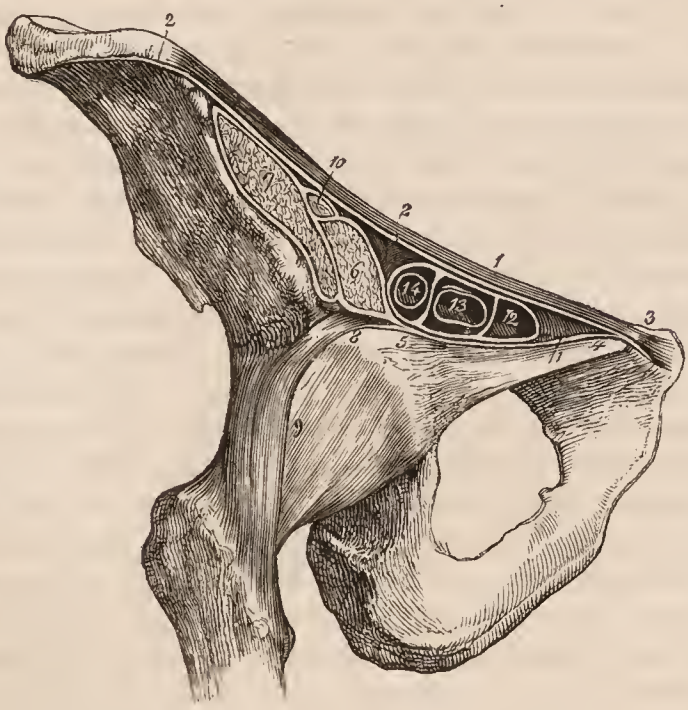

fältig durchgeschnitten, in ihrer ganzen Ausdehnung freiliegt; man sieht alsdann, wie sie mit der *Fascia transversalis* und *iliaca* ununterbrochen zusammenhängt und nur einen trichterförmigen

---

Fig. 98. Ein Durchschnitt durch die unter dem *Ligam. Poupartii* hindurchgehenden Gebilde. — 1. *Lig. Poupartii.* 2, 2. *Portio iliaca fasciae latae,* an der *Spina anterior sup. oss. ilei* und längs des *Lig. Poupartii* bis zum *Tuberculum pubis* (3.) angeheftet. 4. *Portio pectinea fasciae latae*, am *Tuberculum pubis* mit der *Portio iliaca* zusammenhängend, und hinter der *Vagina vasorum cruralium* nach aufsen fortlaufend, um sich (5.) in zwei Blätter zu spalten, von denen das eine mit der Scheide des *M. psoas major* (6.) und *Iliacus internus* (7.) verschmilzt; das andere (8.) sich in die Kapsel des Hüftgelenks (9.) verliert. 10. *N. cruralis*, von der Scheide des *Psoas* und *Iliacus* mit eingeschlossen. 11. *Lig. Gimbernati.* 12. *Annulus cruralis,* innerhalb der *Vagina vasorum cruralium* befindlich. 13. *V. cruralis.* 14. *A. cruralis.* Die *Vasa cruralia* und den *Annulus cruralis* sieht man von der *Vagina vasorum cruralium* umgeben und durch Scheidewände, welche zwischen der vordern und hintern Wand der letztern verlaufen, von einander geschieden.

Fortsatz derselben darstellt, der nach unten zu dicht an den Schenkelgefäfsen anliegt, dagegen oben, am *Lig. Poupartii*, dieselben an Weite beträchtlich übertrifft. Wird nunmehr diese Scheide selbst geöffnet, so erscheinen die Schenkelgefäfse, und zwar am meisten nach aufsen die *A. cruralis*, und dicht neben dieser die *V. cruralis;* zwischen letzterer und der innren Wand der Scheide aber bleibt ein, sich nach unten verengender trichterförmiger Raum, welcher von den durch das *Foramen pro vena saphena* eintretenden Lymphgefäfsen und von Fett ausgefüllt wird und den Namen Schenkelkanal (*Canalis cruralis*) oder eirunde Grube (*Fossa ovalis*) führt. Die obere rundliche Oeffnung dieses Kanals, welche nach vorn vom *Lig. Poupartii*, nach hinten vom *Ramus horizontalis oss. pubis*, nach innen vom concaven Rande des *Lig. Gimbernati* und nach aufsen von der *V. cruralis* begränzt wird, heifst Schenkelring (*Annulus cruralis*); dieser wird von einer, zur Aufnahme der durch den Schenkelkanal aufsteigenden Lymphgefäfse bestimmten Lymphdrüse ausgefüllt, und oberhalb dieser durch ein dünnes Zellgewebsblatt, *Septum annuli cruralis* (nach Einigen eine Fortsetzung der *Fascia transversalis*), und durch das *Peritonaeum* gegen die Bauchhöhle abgeschlossen.

Wie aus der eben gegebenen Darstellung hervorgeht, ist der Schenkelring eine nur schwach geschlossene Oeffnung, welche vorzüglich beim Weibe, wo die Schenkelgefäfslücke (*Lacuna vasorum cruralium*), nämlich der zwischen dem *Lig. Poupartii* und dem horizontalen Aste des Schambeins eingeschlossene Raum, wegen des geringeren Umfanges der hindurchgehenden Gebilde, weiter ist, als beim Manne, dem Andrängen der Baucheingeweide nur unvollkommen Widerstand zu leisten vermag; es kann daher ein Eingeweide, indem es das *Peritonaeum* und das *Septum annuli cruralis* vor sich hertreibt, sich durch denselben hindurchdrängen und hierdurch einen Schenkelbruch (*Hernia cruralis*) erzeugen. Anfangs liegt dieser in dem trichterförmigen Raume unterhalb des Schenkelrings; dauern jedoch die einwirkenden Ursachen fort, so wird das Eingeweide, da es, wegen des festen Anliegens des untern Theils der Gefäfsscheide an die Gefäfse, dieselbe nicht weiter ausdehnen, und daher nicht tiefer herabtreten kann, zunächst durch das *Foramen pro vena saphena* hindurchgetrieben, wobei es zwei neue Hüllen, die *Vagina vasorum cruralium* und die *Fascia cribriformis* vor sich herschiebt, und gelangt endlich, indem es sich über das *Lig. Poupartii* aufwärts krümmt, unter die *Fascia superficialis* und *Cutis*. Der Schenkelbruch geht daher in seinem Verlaufe, zuerst abwärts, dann vorwärts und zuletzt aufwärts, worauf bei der Zurückführung (Taxis) des Bruches, welche in umgekehrter Ordnung vorgenommen werden mufs, wohl zu achten ist. Die Hüllen eines Schenkelbruchs sind, die

Cutis,
Fascia superficialis,
Fascia cribriformis,
Vagina vasorum cruralium,
Septum annuli cruralis,
Peritonaeum.

Fascia cruralis. Diese sehnige Ausbreitung überzieht den ganzen Unterschenkel, mit Ausnahme der innren Fläche des Schienbeins, welche blos von der *Fascia superficialis* bekleidet wird. An der vordern Seite des Unterschenkels ist sie am stärksten, heftet sich zu beiden Seiten an die *Tibia* und *Fibula*, und dient an ihrer innren Fläche dem obern Theil des *M. tibialis anticus* und *extensor digitorum communis longus* zum Ursprunge. An der hintern Seite des Unterschenkels ist sie beträchtlich dünner, und besteht daselbst aus zwei Blättern, einem oberflächlichen, und einem tiefen. *a*) Das oberflächliche Blatt überzieht die hintere Fläche der Wadenmuskeln, hängt nach oben mit der *Fascia lata* des Oberschenkels zusammen, und wird nach aufsen durch eine Ausbreitung der Sehne des *M. biceps femoris* verstärkt. *b*) Das tiefe Blatt verläuft als *Lig. intermusculare* in querer Richtung zwischen der oberflächlichen und tiefen Muskelschicht der hintern Schienbeingegend, bedeckt nach oben zu den *M. popliteus*, und hängt mit der sehnigen Ausbreitung des *M. semimembranosus* zusammen.

Am Fufsgelenk wird die *Fascia cruralis* durch eine gröfsere Zahl eingewebter Querfasern verstärkt, wodurch mehrere bandartige Streifen gebildet werden. 1) Das *Ligam. transversum* liegt dicht über den Fufsknöcheln an der vordern Fläche des Unterschenkels, quer zwischen den vordern Winkeln der *Tibia* und der *Fibula* hingespannt. 2) Das *Lig. cruciatum tarsi s. annulare anterius* verläuft an der vordern Fläche des Fufsgelenks, und entsteht durch Verbindung und theilweise Kreuzung zweier Streifen, von denen der eine von der äufsern Fläche des *Calcaneus* schief einwärts gegen den *Malleolus internus*, der andere vom *Os naviculare* und *Os cuneiforme primum* schief auswärts gegen die Mitte des Fufsgelenks, und bisweilen selbst bis zum *Malleolus externus* in die Höhe steigt. Von der hintern Fläche dieses Bandes erstrecken sich kurze Fortsätze zwischen den hinter demselben zum Fufsrücken herablaufenden Muskeln, wodurch drei mit Synovialhäuten ausgekleidete Scheiden gebildet werden, von denen die innerste für die Sehne des *M. tibialis anticus*, die mittlere für die des *M. extensor hallucis longus*, und die äufserste für die des *M. extensor digitorum longus* und *peronaeus tertius* bestimmt ist. 3) Das *Lig. laciniatum s. annulare int.* liegt an der innren Seite des Fufsgelenks, nach oben an den untern Rand des *Malleolus int.*, nach unten an die innre Fläche des

Calcaneus angeheftet und theilweis in die *Fascia plantaris* übergehend, und bildet Scheiden zum Durchgange der Sehnen des *M. tibialis posticus, flexor digitorum longus* und *flexor hallucis longus.* 4) Das *Retinaculum tendinum peronaeorum s. Lig. annulare ext.*, kürzer als das vorige, liegt an der äufsern Seite des Fufsgelenks zwischen der Spitze des *Malleolus externus* und der äufsern Fläche des *Calcaneus,* und bildet eine Scheide für die, durch eine dünne Scheidewand von einander getrennte Sehnen des *M. peronaeus longus* und *brevis.*

Fascia dorsalis pedis. Diese dünne, mit der *Fascia cruralis* zusammenhängende Ausbreitung beginnt am *Lig. laciniatum,* und läuft, zu beiden Seiten in die *Fascia plantaris* übergehend, auch zum Theil sich an den äufsern und innren Fufsrand anheftend, über den Fufsrücken bis zu den Zehen.

Fascia plantaris. Diese die Muskeln der Fufssohle bedeckende Fascie besteht aus drei Theilen, einem mittlern und zwei seitlichen. Der mittlere Theil ist sehr dick und stark, und wird von derben, innig mit einander verwebten Längsfasern gebildet; er ist nach hinten an den innren Höcker der untern Fläche des *Calcaneus* angeheftet, geht, breiter werdend, bis zu den *Capitula ossium metatarsi* nach vorn, und spaltet sich daselbst in fünf, durch Querbündel zusammenhängende Zipfel, zwischen denen die *Aa.* und *Nn. digitales* nebst den *Mm. lumbricales* hindurchgehen, und welche sich vermittelst je zweier, durch eine Sehne der *Mm. flexores* getrennter Schenkel, an die Seitenflächen der *Bases* der ersten Phalangen anheften. Die seitlichen Theile, von denen der äufsere, welcher die Muskeln der kleinen Zehe bedeckt, nach hinten mit dem *Retinaculum tendinum peronaeorum,* und der innre, welcher den Muskeln der grofsen Zehe angehört, mit dem *Lig. laciniatum* zusammenhängt, sind beträchtlich dünner, als der mittlere Theil, und gehen mit dem einen Seitenrande in diesen, mit dem andren in die *Fascia dorsalis pedis* über. — Die obere Fläche dieser Fascie dient mehrern Muskeln zum Ursprung; aufserdem sendet sie an den Verbindungsstellen des mittlern mit den seitlichen Theilen zwei senkrechte Fortsätze in die Höhe, welche scheidewandartig zwischen den Muskeln der Fufssohle bis zu den Knochen dringend, dieselben in drei Gruppen theilen, von denen die innre die Muskeln der grofsen Zehe, die äufsere die der kleinen Zehe, und die mittlere die zwischen beiden gelegenen umfafst.

Viertes Kapitel.

Gefäfslehre (*Angiologia*).

Gefäfse (*Vasa*, ἀγγεῖα) sind häutige Kanäle, welche den Körper in allen seinen Theilen durchziehen und die zu seiner Ernährung nöthigen Säfte, das Blut, die Lymphe und den Chylus führen. Hiernach zerfallen dieselben in Blut-, Lymph- und Chylusgefäfse, von denen die erstern zum Blutgefäfssystem, die letztern beiden zum Lymphgefäfssystem im weitern Sinne gehören.

Vom Blutgefäfssystem.

Das Blut (*Sanguis*) ist eine, bald hellroth (arteriell), bald dunkelroth (venös) gefärbte, klebrigdicke Flüssigkeit von eigenthümlichem Geruch (*Halitus sanguinis*) und widrigsalzigem Geschmacke. Es besteht aus einer durchsichtigen Flüssigkeit, dem Blutwasser oder Plasma (*Liquor sanguinis*), und aus mikroskopischen, plattrunden Körperchen, den Blutkörperchen oder Blutbläschen (*Globuli s. Vesiculae sanguinis*), welche in jener schwimmen. Aufserhalb der Gefäfse scheidet es sich bald durch einen Gerinnungsprocefs in eine feste, zu Boden sinkende Masse, den Blutkuchen (*Crassamentum s. Placenta sanguinis*) und in eine darüber stehende helle, gelbliche Flüssigkeit, das Blutwasser (*Serum sanguinis*). Seine chemische Zusammensetzung ist, nach Lecanu, im Mittel:

Wasser	78,287
Faserstoff	0,283
Eiweifsstoff	6,725
Blutkörperchen	12,631
Krystallinisches Fett	0,336
Flüssiges Fett	0,179
Alkoholextract	0,186
Wasserextract	0,164
Chlorkalium, Chlornatrium, phosphorsaures, kohlensaures und schwefelsaures Natron	0,784
Kohlensaure und phosphorsaure Kalk- und Talkerde, und Eisenoxyd	0,176
Verlust	0,249
	100,000.

Zum Blutgefäfssystem, innerhalb dessen das Blut den Körper in einer Weise durchströmt, welche den Namen Kreislauf des Blutes oder Blutumlauf führt, gehören folgende Organe:

1) das Herz (*Cor*), als das Centralorgan des Blutumlaufs;
2) die Pulsadern (*Arteriae*), welche das Blut aus dem Herzen nach sämmtlichen Körpertheilen hinführen;
3) die Blutadern (*Venae*), welche dasselbe aus dem ganzen Körper zum Herzen zurückleiten.

I. Vom Herzen.

Das Herz (*Cor*) stellt einen umgekehrten, hohlen, muskulösen Kegel dar, der an der einen Seite etwas abgeplattet ist, und an welchem man eine Spitze (*Apex s. Mucro cordis*) und eine Basis (*Basis cordis*), eine convexe und eine platte Fläche, und zwei stumpfe Seitenränder, an welchen letztere sich begegnen, unterscheidet. Von der Basis zur Spitze verläuft über beide Flächen eine Längenfurche (*Sulcus longitudinalis*), welche das Herz in eine rechte und eine linke Hälfte theilt; die Einkerbung, welche diese Furche neben der Spitze des Herzens erzeugt, heifst *Vallecula cordis.* Eine zweite Furche, die Querfurche (*Sulcus transversus s. circularis*), läuft rings um das Herz, die vorige kreuzend; sie liegt der Basis näher, als der Spitze, und theilt das Herz in eine kleinere obere und eine gröfsere untere Hälfte.

Die Lage des Herzens ist zwischen beiden Lungen, dicht hinter dem Brustbein, mehr in der linken, als in der rechten Brusthälfte. Seine Basis liegt nach oben, rechts und hinten, hinter dem Brustbein und den Knorpeln der 4ten bis 5ten rechten Rippe, die Spitze ist nach unten, links und vorn gerichtet, und entspricht dem Zwischenraum zwischen den vordern Enden der 5ten und 6ten linken Rippe. Die convexe Fläche sieht nach oben, gegen das *Sternum;* die platte Fläche ist abwärts gekehrt, und ruht auf dem *Centrum tendineum* des Zwerchfells.

Aeufserlich wird das Herz sammt den Anfängen der grofsen Gefäfsstämme, mit denen es an seiner Basis in Verbindung steht, von einem fibroserösen Sacke, dem **Herzbeutel** (*Pericardium*) umgeben. Dieser besteht aus zwei, innig miteinander vereinigten Blättern, einem äufsern fibrösen, und einem innren serösen. Das fibröse Blatt hängt unten mit dem *Centrum tendineum* des Zwerchfells, seitlich mit den Mittelfellen, vorn mit dem

Brustbein, hinten mit dem *Oesophagus* und der *Aorta descendens* zusammen, und setzt sich oberhalb des Herzens in die *Tunica externa* der grofsen Gefäfsstämme und in die *Fascia thoracica* fort. Das seröse Blatt überzieht nicht nur die innre Fläche des fibrösen Blattes vollständig, sondern schlägt sich von da ab, wo dieses an die grofsen Gefäfsstämme angeheftet ist, über die Anfänge der letztern zurück und bekleidet die ganze äufsere Fläche des Herzens. Durch die innige Verwachsung mit den Nachbartheilen wird der Herzbeutel in seiner Lage befestigt, und bildet einen überall geschlossenen Behälter, in welchem das Herz frei aufgehängt ist, umgeben von einer serösen Flüssigkeit, dem Herzbeutelwasser (*Liquor pericardii*).

Der innre Raum des Herzens wird der Länge nach von einer, der Richtung des *Sulcus longitudinalis* entsprechenden Scheidewand, *Septum cordis*, durchschnitten, und hierdurch in eine rechte vordere und eine linke hintere Hälfte getheilt; eine jede derselben zerfällt wiederum in zwei Abtheilungen, in eine kleinere obere und eine gröfsere untere, deren Gränze durch den *Sulcus transversus* bezeichnet ist. Hiernach unterscheidet man am Herzen vier Höhlen, von denen die beiden obern Vorhöfe oder Vorkammern (*Atria*), die beiden untern Kammern (*Ventriculi*) genannt werden; jene sind durch den obern dünnern Theil der Scheidewand, *Septum atriorum*, diese durch den untern dickern Theil derselben, *Septum ventriculorum*, von einander getrennt. Beide sind in Form und Struktur wesentlich von einander verschieden: *a*) Die Vorhöfe haben eine unregelmäfsig viereckige Gestalt und bestehen aus dem eigentlichen Vorhofraum (*Sinus cordis*), welcher vermittelst mehrerer Oeffnungen theils mit den einmündenden Venen, theils mit der Kammer zusammenhängt, und einem kleinern blinden, nach vorn gekrümmten Anhange, dem Herzohr (*Auricula cordis*); ihre Wände sind dünn und schlaff, und an einigen Stellen mit nur schwachen, an andren dagegen, besonders in den Herzohren, mit stark entwickelten Fleischbündeln versehen, die wegen ihrer parallelen Lage Kammmuskeln (*Mm. pectinati*) genannt werden. *b*) Die Kammern haben die Form eines umgekehrten Kegels und besitzen je zwei, mit Klappen versehene Oeffnungen, von denen die eine, *Ostium venosum s. atrioventriculare*, sie mit der Vorkammer derselben Seite, die andre, *Ostium arteriosum*, mit einem grofsen Arterienstamme in Verbindung setzt; ihre Wände sind dicker und fester, als die der Vorhöfe und mit einem Netzwerk sich vielfach durchflechtender Muskelbündel versehen, die theils ihrer ganzen Länge nach oder doch mit beiden Enden an der innren Oberfläche festsitzen, *Trabeculae carneae*, theils mit dem einen Ende frei in die Höhle hineinragen, *Mm. papillares*, und vermittelst sehniger Fäden, *Chordae tendineae*, mit der Klappe des *Ostium*

venosum zusammenhängen. Sämmtliche Höhlen werden von einer Fortsetzung der allgemeinen innren Gefäfshaut (*Tunica vasorum intima*), welche hier *Endocardium* genannt wird und eine dünne durchsichtige Membran darstellt, ausgekleidet; durch vorspringende Falten derselben entstehen die an mehrern Oeffnungen befindlichen Klappen (*Valvulae*), welche man, wenn sie an Muskeln festsitzen (so die *Valv. tricuspidalis* und *mitralis*) als active, im entgegengesetzten Falle dagegen (*Valv. semilunares, Eustachii* und *Thebesii*) als passive bezeichnet.

Beschreibung der einzelnen Höhlen des Herzens.

1. Der rechte Vorhof (*Atrium dextrum s. anterius, s. Sinus venarum cavarum*) liegt an der rechten vordern Seite der Basis des Herzens und erscheint von gröfserm Umfang, als der linke Vorhof. Sein *Sinus* wird vorzüglich durch die Erweiterung der beiden, in ihn mündenden Hohlvenen gebildet, und verlängert sich nach vorn in das rechte Herzohr (*Auricula dextra*), welches eine dreiseitig pyramidale Form hat und mit seiner Spitze nach links gegen die *A. pulmonalis* gekehrt ist.

Wird der rechte Vorhof geöffnet, indem man ihn längs des *Sulcus transversus* von der Spitze des Herzohrs bis zum rechten Seitenrande quer einschneidet, und von letzterm Punkte aus eine senkrechte Incision, neben den Hohlvenen, aufwärts führt, so bemerkt man an seiner innren Fläche:

Die Mündung der *V. cava superior*,
- - - *V. cava inferior*,
- - - *V. magna cordis*,
Foramina Thebesii,
Ostium venosum.

Valvula Thebesii,
Valvula Eustachii.

Fossa ovalis,
Isthmus Vieussenii.

Mm. pectinati,
Tuberculum Loweri.

Die Mündung der *V. cava superior*, durch welche das Blut aus der obern Körperhälfte dem Herzen zufliefst, befindet sich im hintern Theil der obern Wand der Vorkammer.

Die Mündung der *V. cava inferior*, durch welche das Blut aus der untern Körperhälfte durchströmt, liegt etwas unter der Mitte der hintern Wand, nahe am *Septum atriorum*. — Die Mündungen beider Hohlvenen haben daher eine solche Lage zu

einander, dafs die durch sie hindurchfliefsenden Blutströme nicht senkrecht, sondern unter einem Winkel auf einander treffen, indem der aus der *V. cava superior* kommende gerade abwärts gegen das *Ostium venosum,* der aus der *V. cava inferior* hervortretende dagegen schräg aufwärts gegen das *Septum atriorum* gerichtet ist.

Die Mündung der *V. coronaria magna cordis,* durch welche das Blut aus der Substanz des Herzens in den Vorhof zurückgeführt wird, liegt am innren hintern Umfang der Vorkammer, zwischen der Mündung der *V. cava inferior* und dem *Ostium venosum.* Vor derselben befindet sich:

Die *Valvula Thebesii,* eine halbmondförmige Klappe, welche jene Oeffnung zum Theil verschliefst und den Rücktritt des Blutes in die Vene bei der Zusammenziehung des Vorhofs verhindert.

Die *Foramina Thebesii* sind kleine porenähnliche Oeffnungen, die sich an verschiedenen Stellen des Vorhofs finden und von kleinen, direkt in denselben mündenden Venen des Herzens erzeugt werden; ähnliche Oeffnungen trifft man auch in den übrigen Herzhöhlen.

Das *Ostium venosum s. atrioventriculare dextrum* befindet sich in der untern Wand des rechten Vorhofs, und verbindet diesen mit der rechten Kammer.

Die *Valvula Eustachii* ist eine halbmondförmige, zwischen der Mündung der *V. cava inferior* und dem *Ostium venosum* festsitzende Klappe, welche gewöhnlich mit der tiefer liegenden *Valvula Thebesii* zusammenhängt, und mit ihrem freien concaven Rande nach oben in den Vorhof hineinragt. Beim Erwachsenen ist sie nur von untergeordneter Bedeutung, obgleich bisweilen von ziemlichem Umfange; beim Foetus dagegen hat sie die wichtige Bestimmung, vor dem rechten Ventrikel einen Damm zu bilden, um das aus der *V. cava inferior* kommende Blut durch das *Foramen ovale* in den linken Vorhof zu leiten.

Die *Fossa ovalis* (eiförmige Grube) ist eine flache, ovale Vertiefung an der dem rechten Vorhof zugewandten Fläche des *Septum atriorum;* sie ist das Rudiment einer beim Foetus an dieser Stelle vorhandenen, zur Communication beider Vorhöfe bestimmten Oeffnung (*Foramen ovale*), die sich durch eine, von ihrem hintern Rande aus nach vorn fortwachsende dünne Falte (*Valvula foraminis ovalis*) allmälig vollständig schliefst und nur ausnahmsweise noch beim Erwachsenen als kleine Oeffnung am obern Rande der *Fossa ovalis* zurückbleibt. Diese Vertiefung, welche die dünnste Stelle des *Septum atriorum* bildet, wird von einem erhabenen Rande, *Isthmus s. Annulus Vieussenii s. Limbus fossae ovalis,* umgeben.

Die *Mm. pectinati* verlaufen in querer Richtung; am zahlreichsten sind die Muskelbündel im Herzohr verbreitet.

Fig. 99.

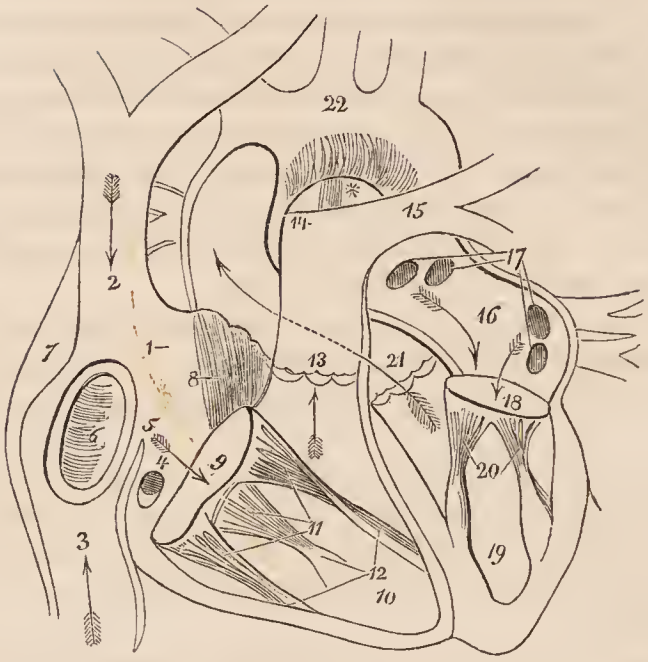

Fig. 99. Ansicht des Herzens, an welchem Vorhöfe und Kammern geöffnet sind. — 1. *Atrium dextrum.* 2. *V. cava superior.* 3. *V. cava inferior.* 4. Die Mündung der *V. coronaria magna cordis*, zur Hälfte geschlossen durch die *Valvula Thebesii.* 5. *Valvula Eustachii.* 6. *Fossa ovalis*, umgeben vom *Isthmus Vieussenii.* 7. *Tuberculum Loweri.* 8. *Mm. pectinati* des rechten Herzohrs. 9. *Ostium venosum dextrum.* 10. *Ventriculus dexter.* 11. *Valvula tricuspidalis*, durch *Chordae tendineae* an die *Mm. papillares* (12.) befestigt. 13. Anfang der *A. pulmonalis commun.* mit ihren drei *Valvulae semilunares.* 14. *A. pulmonalis dextra*, unter dem *Arcus aortae* und hinter der *Aorta ascendens* fortlaufend. 15. *A. pulmonalis sinistra*, quer vor der *Aorta descendens* hingehend. 16. *Atrium sinistrum.* 17. Die Mündungen der vier *Vv. pulmonales.* 18. *Ostium venosum sinistrum.* 19. *Ventriculus sinister.* 20. *Valvula mitralis*, durch *Chordae tendineae* an zwei *Mm. papillares* befestigt. 21. Der Anfang der *Aorta ascendens* mit den drei *Valvulae semilunares;* ihr weiterer Verlauf hinter der *A pulmonalis* ist durch eine punktirte Linie bezeichnet. 22. Der Bogen der *Aorta.* * *Ligam. arteriosum.* — Zur Erläuterung des Kreislaufs im Herzen ist die Richtung der Blutströmung durch dasselbe und die mit ihm zusammenhängenden grofsen Gefäfsstämme vermittelst Pfeile angedeutet; auch von der Verschiedenheit der Dicke der Wände an beiden Ventrikeln läfst sich durch die Zeichnung eine Anschauung gewinnen.

Tuberculum Loweri nennt man den wulstigen Vorsprung, der sich zwischen den Mündungen der beiden Hohlvenen vorfindet und, nach Lower (der indefs seine Untersuchungen nur an Säugethieren anstellte), dazu dient, das aus der *V. cava superior* kommende Blut in das *Ostium venosum* hinüberzuleiten.

2. Die rechte Herzkammer (*Ventriculus dexter s. pulmonalis*) liegt an der vordern und rechten Seite des Herzens, unterhalb des *Sulcus transversus*, und hat die Gestalt einer dreiseitigen Pyramide, deren Basis nach oben gegen die rechte Vorkammer, und deren Spitze nach unten und links gegen die Herzspitze, welche sie indefs nicht völlig erreicht, gerichtet ist. Ihre vordere Wand ist convex, und nimmt den gröfsten Theil der obern Fläche des Herzens ein; ihre hintere Wand ist fast platt und ruht auf dem Zwerchfell; ihre innre oder linke Wand, welche von dem *Septum ventriculorum* gebildet wird, ist ebenfalls convex, da dieses sich in die rechte Kammer hineinwölbt. Die Dicke der Wände, welche beträchtlich geringer, als an der linken Kammer ist, beträgt im Allgemeinen zwei bis drei Linien.

Wird die rechte Herzkammer geöffnet, welches vermittelst eines Einschnittes geschieht, den man entlang der rechten Seite des *Sulcus longitudinalis*, von dem Anfange der *A. pulmonalis* beginnend, an der Spitze des Herzens vorbei bis zum hintern Umfang des *Sulcus transversus* fortführt, so bemerkt man in demselben:

Ostium venosum und
Valvula tricuspidalis.

Ostium arteriosum und
Valvulae semilunares.

Trabeculae carneae und
Mm. pupillares mit *Chordae tendineae.*

Das *Ostium venosum s. atrioventriculare dextrum* befindet sich an der Basis der Kammer nach rechts und hinten, und ist von einem, unter dem *Endocardium* liegenden Faserring umgeben. An seinem Umfange liegt:

Die *Valvula tricuspidalis* (dreizipfelige Klappe), welche dazu bestimmt ist, den Rücktritt des Bluts in den Vorhof während der Zusammenziehung der Kammern zu verhüten. Sie besteht aus drei, durch eingewebte Sehnenfasern verstärkte Zipfel oder Falten des Endocardiums, die eine dreieckige Form haben und mit ihrer Basis rings um das *Ostium venosum*, der eine nach vorn, der andre nach rechts, der dritte nach innen festsitzen, mit ihren etwas angeschwollenen Rändern und Spitzen dagegen in die Höhle des Ventrikels hineinragen, mit dessen *Mm. papillares* und *Trabeculae carneae* sie durch deren Insertionssehnen, *Chordae tendineae*, zusammenhängen. — Nach den Untersuchungen

von King verhalten sich die einzelnen Zipfel dieser Klappe folgendermafsen: Der vordere Zipfel, welcher eine solche Lage hat, dafs er das Eindringen des Blutes in die Lungenarterie bei der Ausdehnung des Ventrikels hindert, ist der gröfste, und befestigt sich vermittelst seiner *Chordae tendineae* hauptsächlich an einen langen Warzenmuskel, welcher von der rechten, oder „dünnern und nachgiebigen" Wand des Ventrikels ausgeht, und von dessen untern Ende sich ein queres Muskelbündel („das lange Haltband") nach dem *Septum ventriculorum* oder der „festen Wand" des Ventrikels hinbegiebt; der rechte Zipfel ist kleiner und befestigt sich mit seinen *Chordae tendineae* theils an den erwähnten langen Warzenmuskel, theils an einen zweiten, ihm allein angehörigen, welcher ebenfalls von der nachgiebigen Wand des Ventrikels entspringt, und meistens selbst noch an einen dritten kleinern; der innre oder feste Zipfel ist durch seine *Chordae tendineae* direkt, ohne Vermittelung von Warzenmuskeln, an das *Septum* oder die feste Wand des Ventrikels angeheftet. Diese Anordnung der Klappe hat zur Folge, dafs bei übermäfsiger Blutanfüllung der rechten Herzkammer, die rechte oder nachgiebige Wand derselben, welche hierbei zurückgedrängt wird, vermittelst ihrer Warzenmuskeln die beiden sich an dieselben heftenden Zipfel mit herabzieht, und hierdurch das *Ostium venosum* öffnet, durch welches alsdann das überflüssige Blut in den Vorhof zurücktritt, so dafs dieser Mechanismus der Kammer gleichsam als „Sicherheitsventil" gegen die Gefahr der Blutüberfüllung dient.

Das *Ostium arteriosum dextrum s. pulmonale*, durch welches die *A. pulmonalis communis* in die rechte Herzkammer mündet, liegt mehr nach vorn und links, als das *Ostium venosum*, nahe am *Septum ventriculorum*. Rings um dasselbe befinden sich:

Die *Valvulae semilunares* (halbmondförmige Klappen), drei von schwachen Sehnenfasern durchzogene, halbmondförmige Falten des Endocardiums, die mit ihrem untern convexen Rande am Umfang des *Ostium arteriosum* angewachsen sind, mit ihrem obern concaven, in der Mitte mit einem faserknorpeligen Knötchen, *Nodulus Arantii s. Morgagnii*, versehenen Rande dagegen frei in die *A. pulmonalis* hineinragen. Zwischen den Klappen und der innren Fläche der Arterie, welche an diesen Stellen etwas ausgebuchtet ist, bleiben drei taschenförmige Vertiefungen, *Sinus pulmonales*, in welche sich das Blut, wenn es aus der Lungenarterie in die rechte Kammer zurücktreten will, einsackt

---

*) *Essay on the Safety-Valve Function in the right Ventricle of the human heart, by T. W. King. Guy's Hospital Reports. Vol. II.*

und daher die Klappen herabdrückt und schliefst, wogegen umgekehrt das Eindringen des Blutes aus der Kammer in die Arterie, wobei die Klappen gegen die Wände der letztern zurückgedrängt werden, gestattet ist.

3. Der linke Vorhof (*Atrium sinistrum s. posterius, s. Sinus venarum pulmonalium*) ist etwas kleiner, als der rechte, an dessen linker Seite er liegt, jedoch etwas weiter nach hinten befindlich. Sein *Sinus* hat eine ziemlich sechseckige Form; von der vordern Wand desselben krümmt sich das runzelige, an seiner Basis stark eingeschnürte linke Herzohr (*Auricula sinistra*) nach vorn und rechts gegen die Wurzel der *A. pulmonalis*, welche mithin zwischen den Spitzen beider Herzohren liegt.

Wird der linke Vorhof geöffnet, zu welchem Behufe man an seiner vordern Wand zuerst dicht über dem *Sulcus transversus* einen horizontalen, dann gerade durch die Mitte einen senkrechten Einschnitt macht, so unterscheidet man an seiner innren Fläche:

Vier Mündungen der *Vv. pulmonales*,
Ostium venosum,
Musculi pectinati.

Die vier Mündungen der *Vv. pulmonales* liegen am hintern Umfang der obern Wand des Vorhofs, und zwar die der beiden rechten Venen rechts neben dem *Septum atriorum*, und die der beiden linken, welche häufig zusammenfliefsen, links.

Das *Ostium venosum ventriculi sinistri* befindet sich in der untern Wand des Vorhofs und bildet die Verbindung desselben mit der linken Herzkammer.

Die *Mm. pectinati* sind im linken Vorhof in geringerer Menge vorhanden, als im rechten, und finden sich blofs in der *Auricula*.

4. Die linke Herzkammer (*Ventriculus sinister s. aorticus*), welche links neben der rechten Kammer liegt, reicht mit ihrer Spitze tiefer herab, als diese, und bildet den *Mucro cordis*, wogegen ihre Basis weniger hoch hinaufreicht. Sie hat eine konische Form und starke, nach aufsen convexe, nach innen concave Wände, deren Dicke 5 bis 6 Linien beträgt.

Wird die linke Herzkammer geöffnet, was durch einen Einschnitt geschieht, den man links neben dem *Sulcus longitud.*, vom vordern bis zum hintern Umfang des *Sulcus circularis*, um die Spitze des Herzens fortführt, so erscheinen an seiner innren Fläche:

Ostium venosum und
Valvula mitralis.

Ostium arteriosum und
Valvulae semilunares.

Trabeculae carneae und
Mm. papillares mit *Chordae tendineae.*

Das *Ostium venosum s. atrioventriculare sinistrum* befindet sich an der Basis des Ventrikels nach hinten und links; es hat einen etwas geringern Umfang, als die gleichnamige Oeffnung der rechten Kammer und wird, gleich jener, von einem, unter dem Endocardium liegenden, sehnigen Ring umgeben. Am Rande desselben sitzt:

Die *Valvula mitralis s. bicuspidalis* (zweizipfelige Klappe), welche zwei dreieckige Zipfel besitzt, die etwas dicker sind, als die der *Valv. tricuspidalis*, und sich ebenfalls mit ihren Spitzen durch *Chordae tendineae* an *Mm. papillares*, deren es hier zwei von beträchtlicher Länge giebt, anheften. Diese Klappe verhindert, besonders durch ihren gröfsern Zipfel, welcher zwischen dem *Ostium venosum* und dem Anfang der *Aorta* festsitzt, den Rücktritt des Bluts in den Vorhof bei Anfüllung der Kammer.

Das *Ostium arteriosum sinistrum s. aorticum*, welches den Eingang zu dem Arterienstamm der *Aorta* bildet, liegt nach vorn und rechts vom *Ostium venosum*. An seinem Umfange befinden sich:

Die *Valvulae semilunares*, drei halbmondförmige Klappen, welche in ihrer Bildung ganz den an der Mündung der *A. pulmonalis* befindlichen gleichen, nur etwas stärker sind und in der Mitte ihres freien Randes dickere *Noduli Arantii* besitzen. Auch sie bilden taschenförmige Vertiefungen, *Sinus aortici s. Valsalvae*, welche Ausbuchtungen der *Aorta* entsprechen und bedeutend gröfser sind, als die *Sinus pulmonales*.

Die *Trabeculae carneae* zeigen sich besonders stark und zahlreich an der Spitze der Kammer entwickelt.

Kreislauf des Blutes. — Dieser geht, indem das Blut durch eine rhythmisch abwechselnde Zusammenziehung (*Systole*) und Ausdehnung (*Diastole*) der Herzhöhlen fortgetrieben wird, in folgender Ordnung vor sich: Das aus allen Theilen des Körpers zurückkehrende venöse Blut tritt durch die Mündung der beiden *Vv. cavae* und der *V. coronaria cordis* in den rechten Vorhof, und von da durch das *Ostium venosum dextrum* in die rechte Kammer; aus dieser strömt es durch das *Ostium arteriosum* in die *A. pulmonalis*, von welcher es in die Lungen geleitet wird. Nachdem es hier die zu seiner Umwandlung in arterielles Blut nothwendige Einwirkung erlitten, kehrt es durch die *Vv. pulmonales* zum Herzen in dessen linken Vorhof zurück, strömt aus diesem durch das *Ostium venosum sinistrum* in die linke Kammer, aus welcher es durch das *Ostium aorticum* in den grofsen Arterienstamm der *Aorta* übergeht, um sämmtlichen Theilen des Körpers zugeführt zu werden und die venöse Umwandlung zu erleiden. — Das Blut berührt demnach das Herz zweimal auf seinem Kreislaufe, in welchem man daher zwei Bahnen unterscheidet; die eine Bahn, welche von der rechten Kammer aus durch die Lungen zum

linken Vorhof geht, wird der kleine oder Lungenkreislauf (*Circulus sanguinis minor*), die andre, welche von der linken Kammer aus durch den Körper zum rechten Vorhof geht, der grofse oder Körperkreislauf (*Circulus sanguinis major*) genannt.

Struktur des Herzens.

Die Substanz des Herzens, welche nach aufsen vom serösen Blatte des Herzbeutels, nach innen vom Endocardium bekleidet wird, besteht durchgängig aus Muskelfasern von sehr verwickeltem Verlauf, bei dessen Beschreibung wir die sorgfältigen Untersuchungen Searle's zu Grunde legen.

Muskelstruktur der Herzkammern. — Man unterscheidet an diesen drei Lagen von Muskelfasern, eine äufsere oder oberflächliche, eine mittlere und eine innre, welche alle in gewundener Richtung um die Höhlen beider Ventrikel herumlaufen und theilweis von dem einen zum andren übergehen, mit denen der Vorhöfe aber durchaus nicht zusammenhängen. Um den Verlauf derselben zu studiren, ist es am besten, sie vom Centrum des Herzens gegen die Peripherie hin zu verfolgen.

Wir beginnen daher am *Septum ventriculorum*, und zwar an der linken Fläche desselben. Diese wird von einer breiten und dicken Muskelschicht gebildet, welche, rückwärts fortgehend, sich über die hintre Seite des linken Ventrikels hinwegwindet, und auf der linken Seite desselben durch Fasern, welche von der Basis der beiden Warzenmuskeln hinzutreten, verstärkt wird. Das breite und dicke Muskelbündel, welches dadurch gebildet wird, krümmt sich um die Spitze und das untere Drittheil des linken Ventrikels zum vorderen Rande des *Septum*, woselbst es sich in zwei sogenannte Muskelbinden spaltet, in eine kurze Binde, welche mehr der Spitze, und in eine lange, welche mehr der Basis des Ventrikels angehört. *a*) Die kurze Binde nimmt bald an Dicke zu, indem sie nach innen von der rechten Fläche des *Septum* her durch Fasern, die von der Wurzel der *Aorta* und den *Trabeculae carneae* ihren Ursprung nehmen, verstärkt wird, und windet sich dann spiralförmig von links nach rechts um das untere Drittheil der vorderen und das mittlere Drittheil der hinteren Fläche des rechten Ventrikels aufwärts gegen den hintern Rand des *Septum*. Von hier aus setzt sich die kurze Binde um den hintern und äufsern Umfang des linken Ventrikels bis zur vordern Fläche der Basis desselben fort, und inserirt sich an den vordern Rand des

---

*) V. Todd's *Cyclopaedia of Anatomy and Physiology. Vol. II.*

linken *Ostium venosum* und den vordern Umfang der Wurzel der *Aorta* und der *A. pulmonalis*. *b*) Die lange Binde geht von ihrem Anfang an sogleich nach hinten durch das Septum hindurch, dessen mittlere Muskellage sie bildet, bis zum hintern *Sulcus longitudinalis*, wo sie neue Fasern aus der Wurzel der *A. pulmonalis* aufnimmt. Sie windet sich dann spiralförmig um das mittlere und obere Drittheil des linken Ventrikels bis zum vordern Rande des *Septum*, wo sie an ihrer innren Fläche mit den aus der *Aorta* stammenden, obern Fasern der rechten Wand des Septum zusammenhängt. Von da aus schlägt sie sich um das obere Drittheil, sowohl der vordern, als der hintern Fläche des rechten Ventrikels und verbindet sich, am hintern Rande des *Septum* angelangt, ebenfalls mit den Fasern, welche die rechte Fläche des *Septum* bilden. Hier aber fangen die Fasern dieser Binde an, sich gleich den Strängen eines Seiles um sich selbst zu drehen, und zwar von unten nach oben. Diese so gewundenen Fasern bilden die innerste Wandung des linken Ventrikels und setzen sich auf die vordere Fläche seiner Basis fort, wo endlich diese Windung der Fasern aufhört. Darauf schlägt sich die lange Binde nach innen zum *Septum* zurück und breitet sich an dessen linker Fläche in die breite und dicke Faserschicht aus, von der wir oben ausgegangen sind.

Die untersten Fasern an der linken Fläche des *Septum ventriculorum* machen zuerst eine spiralförmige Windung, durch welche sie die Höhle des linken Ventrikels an seiner Spitze schliefsen, und bilden dann ein schwaches Bündel, welches aus dem Innern des Ventrikels heraustritt, sich strahlenförmig über die Oberfläche des Herzens ausbreitet, und so dessen äufsere Faserschicht bildet. Die Fasern derselben verlaufen gröfstentheils schräg, an der vordern Fläche des Herzens von links nach rechts, an der hintern von rechts nach links, bekommen jedoch gegen die Basis eine mehr longitudinale Richtung, und befestigen sich endlich an die fibrösen Ringe der *Ostia venosa* und *arteriosa* beider Kammern. Derjenige Theil dieser äufsern Faserschicht, welcher dem rechten Ventrikel angehört, wird durch accessorische Fasern verstärkt, welche theils von der rechten Fläche des *Septum* entspringen und, die mittlere Lage durchbohrend, dieselbe Richtung, wie die von der Spitze des linken Ventrikels ausgehenden äufsern Fasern verfolgen, theils von der Oberfläche beider Ventrikel ihren Ursprung nehmen.

Aus dieser Beschreibung geht hervor, dafs die äufsere Faserschicht sehr dünn und ziemlich gleichmäfsig über die Oberfläche beider Ventrikel verbreitet ist. Die mittlere Faserschicht besteht bei beiden Ventrikeln aus der langen und kurzen Binde. Die innre Faserschicht dagegen wird bei beiden Ventrikeln auf verschiedene Weise gebildet; bei dem linken nämlich besteht sie aus

jenen seilförmig gewundenen Fasern und den beiden *Mm. papillares*, bei dem rechten kömmt sie durch Faserbündel zu Stande, welche vom rechten Umfang der Wurzel der *Aorta*, von der ganzen Circumferenz der Wurzel der *A. pulmonalis* und von der Basis der *Mm. papillares* entspringen und sich folgendermafsen verhalten: Die Fasern, welche von der Wurzel der *Aorta* ihren Ursprung nehmen, bilden, in Verbindung mit einigen von den *Trabeculae carneae* ausgehenden eine Lage, welche auf der rechten Seite des *Septum* schief nach vorn geht; die obern Fasern dieser Lage verbinden sich sogleich wie sie von der *Aorta* abgehen, am obern Rande des *Septum* mit der innren Fläche der langen Binde, wogegen die untern zwei Drittel derselben mit der innren Fläche der kurzen Binde zusammenhängen, und mit einigen ihrer Fasern dasselbe durchbohren, um die oberflächliche Lage zu verstärken. Die Fasern, welche von der Wurzel der *A. pulmonalis* entspringen, krümmen sich, vereint mit den von der Basis des einen *M. papillaris* abgehenden, Anfangs nach vorn, und winden sich dann schräg nach unten und hinten über die innre Fläche der äufsern Wand des Ventrikels bis zu dem hintern Rande des *Septum*, wo sie in die lange Binde übergehen, nachdem dieselbe rückwärts durch das *Septum* hindurchgetreten ist.

Das *Septum ventriculorum* wird ebenfalls durch drei Lagen gebildet, durch eine linke, die aus der strahligen Ausbreitung jener seilförmig gewundenen Fasern und aus *Trabeculae carneae* besteht; durch eine mittlere, welche von der langen Binde gebildet wird, und durch eine rechte, welche der innersten Muskelschicht des rechten Ventrikels angehört, und sowohl nach vorn, als nach hinten mit der langen Binde, nach vorn aufserdem noch mit der kurzen Binde und der äufsern Muskelschicht des rechten Ventrikels zusammenhängt.

Muskelstruktur der Vorhöfe. — Die Wandungen der Vorhöfe bestehen aus zwei Muskellagen, einer äufsern und einer innren, und sind am linken Vorhof beträchtlich dicker, als am rechten.

Innre Lage: Dieselbe besteht aus parallel neben einander liegenden, durch quere Seitenäste vielfach mit einander verbundenen Muskelbündeln, welche von den sehnigen Ringen der *Ostia venosa* entspringen, aufwärts steigend sich mit einander verweben und die Herzohren bilden, in denen sie als *Mm. pectinati* stärker hervortreten.

Aeufsere Lage: Nachdem die Fasern des rechten Vorhofs das Herzohr gebildet haben, winden sie sich von links nach rechts um die rechte Wand des Vorhofs, ferner an seiner vordern Wand unterhalb des Herzohrs, bis zum vordern Rande des *Septum atriorum*. Von hier aus setzen sie sich über die vordere Fläche des linken Vorhofs fort, wo sie sich in drei Binden, in eine obere, eine vordere und eine hintere theilen. *a*) Die obere Binde

steigt aufwärts zum linken Herzohr und umgiebt die Spitze des Vorhofs. *b*) Die vordere Binde geht nach links, unter dem Herzohr hinweg, und schlägt sich als eine breite Muskellage rings um die Basis des Vorhofs und durch das *Septum* hindurch zur Wurzel der *Aorta*, an welche sie sich zum Theil befestigt, aber auch von hier aus sich weiter nach oben bis zum Herzohr fortsetzt, wo sich ihre Fasern zuletzt mit den *Mm. pectinati* verweben. *c*) Die hintere Binde geht schräg über den linken Vorhof nach der hintern Seite desselben, und windet sich von links nach rechts um seine Basis, indem sie die Oeffnungen der Lungenvenen kreisförmig umgiebt; ihre Fasern verlieren sich theils auf der Oberfläche des Vorhofs, theils setzen sie sich bis zur Basis der *Aorta* fort, theils endlich bilden sie eine kleine Binde, welche längs des vordern Randes des Herzohrs bis zur Spitze desselben quer hinläuft, wo sie mit der obern Binde zusammentrifft.

Das *Septum atriorum* wird durch vier Faserschichten gebildet: 1) durch Fasern, welche von den fibrösen Ringen beider *Ostia venosa* ihren Ursprung nehmen; 2) durch Fasern, welche von der Wurzel der *Aorta* entspringen und aufwärts bis zur queren Binde und der Wurzel der *V. cava superior* hingehen; 3) durch Fasern der vordern Binde, welche, nachdem diese sich um den linken Vorhof hingezogen, durch den untern Theil des *Septum* hindurchtreten; und 4) durch ein dünnes Bündel, welches quer durch das *Septum* vom hintern Rande des rechten *Ostium venosum* zum linken Vorhof hingeht.

Gefäfse und Nerven des Herzens. — Die Gefäfse des Herzens sind die *Aa.* und *Vv. coronariae cordis*, und Lymphgefäfse, die sich in Drüsen an der Basis des Herzens sammeln; die Nerven entspringen aus dem *Plexus cardiacus*.

II. Von den Arterien.

Arterien *) (Puls- oder Schlagadern) nennt man diejenigen Gefäfse, welche in centrifugaler Richtung vom Herzen das Blut durch den Körper leiten. Sie entspringen mit zwei Hauptstäm-

---

*) Von ἀήρ, Luft, und τηρεῖν, bewahren, da man bis auf Galen der Ansicht war, diese Gefäfse umschlössen einen luftförmigen Inhalt, den Lebensgeist.

men aus den beiden Ventrikeln, mit dem einen, *A. pulmonalis*, aus dem rechten, mit dem andren, *Aorta*, aus dem linken. Die *A. pulmonalis*, welche das venöse Blut aus dem Herzen in die Lungen führt und dem kleinen Kreislauf angehört, hat einen einfachen und kurzen Verlauf. Die *Aorta* hingegen, welche die Fortleitung des arteriellen Blutes durch den ganzen Körper und daher den grofsen Kreislauf vermittelt, hat eine sehr ausgedehnte Verbreitung, welche auf die Weise zu Stande kömmt, dafs von ihr als Hauptstamm Arterienäste von geringerem Kaliber (*Lumen*) abgehen, diese sich wiederum in schwächere Zweige spalten, und so fort bis zu den zartesten Verästelungen, die alle Gebilde des thierischen Organismus durchdringen. Hierbei ist zu beachten, dafs während die gröfsern, direkt aus der *Aorta* kommenden Arterien gröfstentheils unter einem rechten Winkel von dieser abgehen, was wahrscheinlich den Zweck hat, die Gewalt, mit der sonst das Blut aus dem Hauptstamme in die Aeste strömen würde, zu brechen, die untergeordneten Verzweigungen dagegen meist unter einem spitzen Winkel erfolgen, um die Circulation des Blutes möglichst zu erleichtern. Die Art der Vertheilung der Arterien ist meistens eine solche, dafs der Stamm fortläuft und von Zeit zu Zeit Zweige abschickt, die sich weiter reiserartig verästeln; seltner schon ist eine gabelförmige Spaltung, und meistens nur bei gröfsern Gefäfsen, z. B. bei der *Aorta* in die beiden *Aa. iliacae communes*, bei der *A. carotis communis* in die *carotis externa* und *interna* u. s. w.; am seltensten aber theilt sich ein kurzer Stamm plötzlich in mehrere Zweige, die nach verschiedenen Richtungen hin verlaufen, wie es z. B. bei dem *Truncus thyreo-cervicalis* und der *A. coeliaca* der Fall ist. — Im Allgemeinen mufs bemerkt werden, dafs bei den Arterien, wie den Gefäfsen überhaupt, in Betreff ihrer Verbreitung weniger Beständigkeit und Symmetrie Statt findet, als bei den übrigen Systemen des Körpers, woher die häufigen Varietäten in ihrem Ursprung und Verlauf.

Vergleicht man den Umfang einer Arterie mit dem zweier Aeste, in welche sie sich gespalten hat, so findet man, dafs die *Lumina* dieser beiden zusammengenommen mehr betragen, als das *Lumen* ihres Stammes. Trägt man dies auf die Summe der *Lumina* aller peripherischen Gefäfse des Körpers im Gegensatze zur *Aorta*, als ihres gemeinschaftlichen Stammes über, so ergiebt sich, dafs das Blut auf seinem Wege von der *Aorta* nach den zahlreichen Endverzweigungen gewissermafsen einen kegelförmigen Raum durchfliefst, dessen Spitze durch die *Aorta*, und dessen Basis durch die Oberfläche des ganzen Körpers dargestellt wird. Diese Anordnung hat für den Kreislauf den grofsen Nutzen, dafs durch die allmälig immer mehr zunehmende Weite des Raumes, durch welchen der Blutstrom zu fliefsen hat, der Widerstand der Reibung, welcher mit der weitern Entfernung vom Herzen und der

fortgesetzten Spaltung der Gefäfse progressiv zunimmt, einigermafsen ausgeglichen wird.

Die Arterien sind unter einander durch zahlreiche Queräste, die in ihrem Verlaufe so ziemlich denselben Durchmesser beibehalten, verbunden. Diese Verbindungen oder Anastomosen (ἀναστομόω, einmünden), welche, je weiter die Spaltung fortschreitet, um so mehr an Menge zunehmen, sind besonders darauf berechnet, etwaige Störungen der Circulation in einer Arterie durch sofortige Zuleitung von Blut aus einer zweiten unschädlich zu machen. Sie finden sich daher am häufigsten an solchen Stellen des Körpers, wo Stockungen im Kreislauf vorzüglich leicht eintreten, so am Verdauungskanal, am Umkreis von Gelenken, an der Hand und am Fufse, ferner an Organen, zu deren Lebensthätigkeit eine ununterbrochen freie Circulation nothwendig ist, wie am Gehirn, welches mit dem *Circulus Willisii*, und am Herzen, welches ebenfalls mit einem Gefäfskranz versehen ist. In chirurgischer Beziehung ist diese häufige Communication der Arterien besonders deshalb von Wichtigkeit, weil hierauf die Möglichkeit des Fortbestehens von Theilen nach der Unterbindung ihres Gefäfsstammes beruht. Indem nämlich die Zweige, welche oberhalb der Ligatur von der Arterie abgehen, mit denen unterhalb derselben anastomosiren, kann durch Erweiterung dieser Zweigverbindung der geschlossene Hauptstamm ersetzt werden und sich, statt des natürlichen, ein Seiten- oder Collateralkreislauf in dem Theile ausbilden.

Die letzten Enden der Arterien gehen in die feinsten Verzweigungen der Venen über, jedoch nicht direkt, sondern vermittelst eines Systems von Gefäfsen, welche man wegen ihres geringen gleichmäfsigen Kalibers Haargefäfse, *Vasa capillaria* (*capillus*, das Haar), nennt. Diese bilden, indem sie sich vielfach verästeln und mit einander verbinden, dabei jedoch ihr Caliber fast unverändert beibehalten, Netze von entweder länglichen, oder rundlichen Maschen, welche in alle Gewebe des Körpers eindringen und die Elementartheile derselben umspinnen. Innerhalb der Capillargefäfse geht die Umwandlung des arteriellen in venöses Blut vor sich, welches hier seine assimilirbaren Bestandtheile an die Organe abgiebt und die verbrauchten aufnimmt; sie sind daher bei den Prozessen der Ernährung und Absonderung von grofser Wichtigkeit.

Die Arterien unterscheiden sich von andren Gefäfsen durch die ihnen, die kleinsten ausgenommen, während des Lebens eigenthümliche Pulsation, welche auf einer, durch die Zusammenziehung der Kammern bedingte rhythmische Erweiterung und Verengerung beruht. Ihrer Struktur nach charakterisiren sie sich durch gröfsere Dicke und Steifheit ihrer Wandungen, in deren Folge sie auch nach dem Tode ihre cylindrische Form beibehalten, desgleichen durchgeschnitten und blutleer geöffnet bleiben. Sie be-

stehen aus mehrern, innig mit einander verbundenen, concentrischen Lagen, welche gewöhnlich in folgende drei Häute oder Schichten gesondert werden:

1) Die äufsere oder Zellhaut (*Tunica externa s. cellulosa*) stellt eine starke weifsliche Schicht dar, von welcher vorzüglich die Resistenz der Arterie herrührt. Sie besteht aus verdichtetem Zellgewebe, und zeigt die gewöhnlichen longitudinalen Fasern desselben, welche durch elastische, sich zum Theil in schiefer Richtung um das Gefäfs windende Fasern verstärkt werden. Ihre äufsere Oberfläche ist uneben und hängt lose mit den umliegenden Gebilden zusammen, was den Arterien gestattet, ihre periodischen Bewegungen frei auszuführen.

2) Die mittlere oder elastische Haut (*Tunica media s. elastica*) ist eine dicke, gelbliche Membran, welche sich in mehrere concentrische Lagen, deren Zahl mit der Dicke der Arterie zunimmt, abblättern läfst. Sie besteht hauptsächlich aus ringförmigen elastischen Fasern, die, in platte Bündel vereinigt, in schiefer Richtung den Gefäfscylinder umgeben; an ihrer innren Fläche jedoch befindet sich auch eine Schicht longitudinaler elastischer Fasern, welche aber weit dünner ist und mit der *Tunica intima* genau zusammenhängt. Die Elasticität dieser Haut, welche, wegen des Vorwaltens der Ringfasern, besonders dem Querdurchmesser nach bedeutend ist, setzt die Arterien in den Stand, abwechselnd eine der eingeschlossenen Blutmenge entsprechende Weite anzunehmen; andrerseits ist ihre Brüchigkeit in der Richtung der Ringfasern der Grund des Entstehens mancher Pulsadergeschwülste (*Aneurysma*) und des leichten Durchschneidens der innren Gefäfshäute bei Unterbindungen.

3) Die innre oder allgemeine Gefäfshaut (*Tunica intima s. vasorum communis*) ist äufserst dünn und durchsichtig, dabei ziemlich fest und brüchig, und besteht aus dichtgedrängten, feinen Zellgewebsfasern, die meistens der Länge nach laufen und sich vielfach verästeln und mit einander verbinden. Sie ist nach aufsen mit der mittlern Gefäfshaut innig verwachsen; nach innen, wo sie mit einem Pflasterepithelium, nach Art der serösen Häute, ausgekleidet ist, bildet sie die glatte Innenfläche der Arterien. Diese Haut geht einerseits durch das Capillarsystem in die Venen, andrerseits in den innren Ueberzug des Herzens (*Endocardium*) über, und bildet die halbmondförmigen Klappen am Anfang der *A. pulmonalis* und *Aorta*.

Je kleiner die Arterien werden, um so schwächer werden die äufsere und mittlere Haut, während dagegen die innre relativ an Stärke zunimmt, und sogar bei den kleinsten Gefäfsen ganz allein die Wandungen zu bilden scheint. — Aufser den eigentlichen Gefäfshäuten unterscheidet man noch eine die Arterie umhüllende Gefäfsscheide, welche indefs nichts weiter ist, als die sie zu-

nächst umgebende, zur Verbindung mit den Nachbargebilden bestimmte, lockere Zellgewebeschicht. An den Hauptgefäfsen ist die Scheide besonders deutlich entwickelt und durch eingestreute Sehnenfasern verstärkt, indem sie in die Fascie der Gegend, in welcher die Arterie sich befindet, z. B. am Nacken in die *Fascia thoracica* und *cervicalis*, am Schenkel in die *Fascia transversalis, iliaca, lata etc.* übergeht. Die Scheide der Arterien schliefst auch die sie begleitenden Venen, und zuweilen einen Nerven mit ein.

Die Arterien sind, gleich andern Organen des Körpers, mit ernährenden Gefäfsen versehen, die bei ihnen *Vasa vasorum* genannt werden und stets aus einem andren Gefäfse, als dem, an welches sie sich verbreiten, entspringen. Auch Nerven gehen zu ihnen; ob dieselben indefs sie blofs begleiten oder in ihre Wände selbst eindringen, ist noch nicht festgestellt.

Arterien des grofsen Kreislaufs.

Arteria aorta.

Die *A. aorta* (grofse Körperpulsader), aus deren fortgesetzter Verzweigung sämmtliche Arterien des grofsen Kreislaufs hervorgehen, entspringt am *Ostium arteriosum* des linken Ventrikels, in der Gegend der Sternalverbindung des vierten linken Rippenknorpels. An ihrer Wurzel, *Bulbus aortae* genannt, durch die drei Ausbuchtungen, *Sinus Valsalvae*, welche sie, entsprechend den halbmondförmigen Klappen bildet, etwas angeschwollen, steigt sie zuerst schräg nach rechts in die Höhe, krümmt sich alsdann nach hinten und links, und steigt endlich etwas schräg einwärts an der linken Seite der Wirbelsäule durch die Brust- und Bauchhöhle bis zum vierten Lendenwirbel herab, wo sie sich gabelförmig spaltet. Hiernach theilt man die *Aorta* in einen aufsteigenden Theil, *Aorta ascendens*, einen Bogen, *Arcus aortae*, und einen absteigenden Theil, *Aorta descendens*.

Topographie.

1) *Aorta ascendens*, gränzt vorn an die *A. pulmonalis communis*, die *Fascia thoracica* und das *Pericardium;* hinten an die *Vv. pulmonales dextrae*, die *A. pulmonalis dextra* und den *Bronchus dexter;* rechts an das rechte Herzohr und die *V. cava superior;* links an das linke Herzohr und die *A. pulmonalis communis.*

Abrifs von der Lage der *Aorta ascendens*:

Vorn:
Pericardium,
Fascia thoracica,
A. pulmonalis commun.

Rechts: *V. cava superior,* *Auricula dextra.*

Aorta ascendens.

Links: *A. pulmonalis commun.* *Auricula sinistra.*

Hinten:
A. pulmonalis dextra,
Vv. pulmonales dextrae,
Bronchus dexter.

2) *Arcus aortae*, liegt mit seiner obern convexen Seite in gleicher Höhe mit dem obern Rande der Sternalverbindung der zweiten rechten Rippe nach vorn, und dem zweiten Rückenwirbel nach hinten, und mit seinem linken, hintern Ende vor dem untern Rande des dritten Rückenwirbels. An seiner vordern Seite verlaufen der *N. vagus sinister* und die, theils aus letzterem, theils aus dem *N. sympathicus* kommenden *Rami cardiaci;* an seiner hintern Seite liegen die Bifurcation der *Trachea*, der *Plexus cardiacus*, die *Nn. cardiaci*, der *N. recurrens sinister* und der *Ductus thoracicus;* von seiner obern convexen Seite entspringen die drei grofsen Arterien der obern Körperhälfte, *A. anonyma, carotis communis sinistra* und *subclavia sinistra;* an seiner untern concaven Seite befinden sich das *Ligam. arteriosum* (ein Rudiment des beim Foetus vorhandenen *Ductus arteriosus Botalli*), das *Ganglion cardiacum* und der *N. recurrens sinister*, ferner geht unter derselben die *Art. pulmonalis dextra* und der *Bronchus sinister* hinweg.

Abrifs von der Lage des *Arcus aortae:*

Oben:
A. anonyma,
A. carotis sinistra,
A. subclavia sinistra.

Vorn: *N. vagus sinister,* *Nn. cardiaci*

Arcus aortae.

Hinten: Bifurcation der *Trachea,* *Plexus cardiacus,* *Nn. cardiaci,* *N. recurrens sinister,* *Ductus thoracicus.*

Unten:
Ganglion cardiacum,
Ligamentum arteriosum,
N. recurrens sinister,
A. pulmonalis dextra,
Bronchus sinister.

Fig. 100.

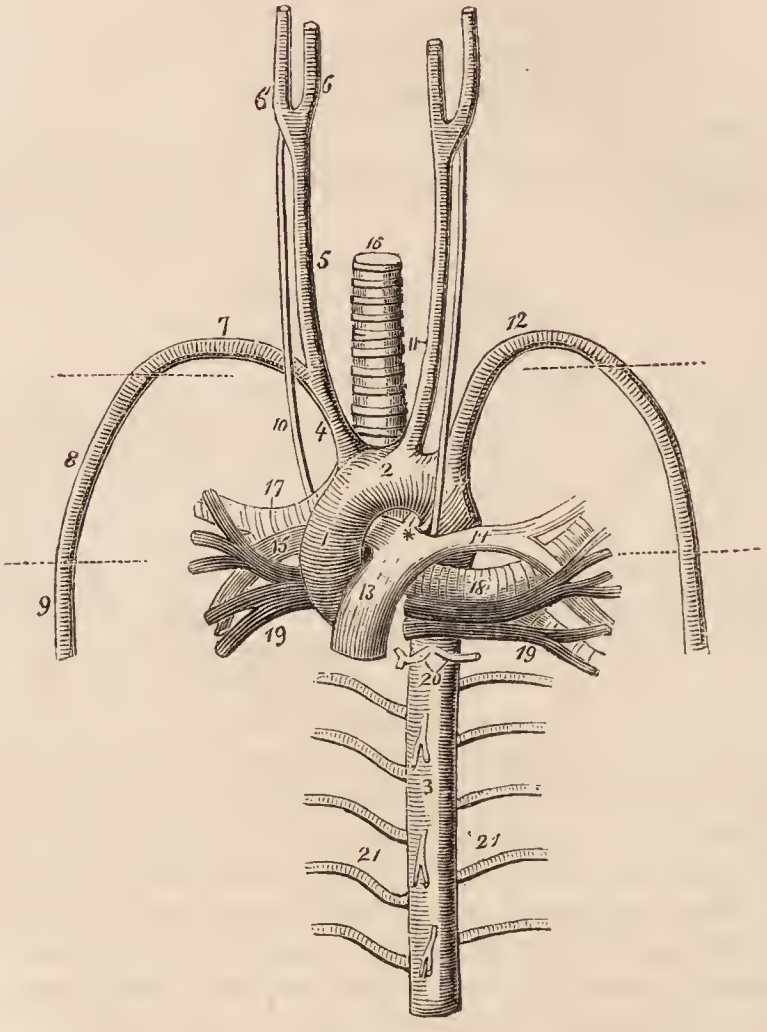

Fig. 100. Die grofsen Gefäfse, welche aus dem Herzen abgehen, in ihrer natürlichen Lage; das Herz selbst ist entfernt. — 1. *Aorta ascendens.* 2. *Arcus aortae.* 3. *Pars thoracica* der *Aorta descendens.* 4. *A. anonyma.* 5. *A. carotis communis dextra.* 6. *A. carotis externa.* 6'. *A. carotis interna.* 7. *A. subclavia dextra.* 8. *A. axillaris;* ihre Gränzen sind durch punktirte Linien bezeichnet. 9. *A. brachialis.* 10. *Nervus vagus dexter*, zuerst an der äufsern hintern Seite der *A. carotis communis,* dann vor der *A. subclavia dextra*, und endlich hinter dem *Bronchus dexter* verlaufend. 11. *A. carotis communis sinistra;* neben ihr nach aufsen verläuft der *N. vagus sinister*, der vor dem *Arcus aortae* herabsteigt und unterhalb desselben den *N. recurrens sinister* abgiebt. 12. *A. subclavia sinistra,* deren Uebergang in die *A. axillaris* und *brachialis,* gerade so wie auf der rechten Seite angedeutet ist. 13. *A. pulmonalis communis;* * das von ihrer Thei-

3) *Aorta descendens*, zerfällt nach den beiden grofsen Höhlen des Stammes, welche sie durchläuft, in einen Brusttheil, *Aorta thoracica*, und einen Bauchtheil, *Aorta abdominalis*.

a) *Aorta descendens thoracica*, liegt Anfangs an der linken Seite der Wirbelsäule, nähert sich im Herabsteigen immer mehr der Mittellinie, und tritt vor dem Körper des zwölften Brustwirbels durch den *Hiatus aorticus* des Zwerchfells hindurch in die Bauchhöhle. Sie gränzt hinten an die Wirbelsäule und die *V. hemiazygos;* vorn an den *Oesophagus* und den *N. vagus dexter;* links an die *Pleura*, und rechts an den *Ductus thoracicus* und die *V. azygos*.

Abrifs von der Lage der *Aorta thoracica:*

Vorn:

Oesophagus,
N. vagus dexter.

Rechts: *Ductus thoracicus, V. azygos.*

Aorta thoracica.

Links: *Pleura.*

Hinten:

V. hemiazygos,
Columna vertebralis.

b) *Aorta descendens abdominalis*, beginnt am *Hiatus aorticus*, steigt in der Bauchhöhle hinter dem Peritonäum, etwas links neben der Mittellinie der Wirbelsäule herab, und endet vor dem vierten Lendenwirbel, wo sie sich in die beiden *Aa. iliacae communes* theilt. Sie gränzt vorn an die *Cardia*, die *V. renalis sinistra*, das *Corpus pancreatis*, die *Pars transversa duodeni* und die *Radix mesenterii*, und wird daselbst vom *Plexus aorticus abdominalis* umschlungen; hinten an den *Ductus thoracicus*, das *Receptaculum chyli* und die *Vv. lumbales sinistrae;* links an das *Ganglion semilunare sinistrum* und den *N.*

---

lungsstelle nach links zur concaven Seite des *Arcus aortae* emporsteigende *Ligamentum arteriosum.* 14. *A. pulmonalis sinistra.* 15. *A. pulmonalis dextra.* 16. *Trachea.* 17. *Bronchus dexter.* 18. *Bronchus sinister.* 19, 19. *Vv. pulmonales.* Die Nummern 15, 17 und 19 bezeichnen die Lage der Wurzel der rechten, 14, 18 und 19 die der linken Lunge. 20. *Aa. bronchiales.* 21, 21. *Aa. intercostales.* Die am vordern Umfange der *Aorta* entspringenden Aeste, welche man über und unter 3 wahrnimmt, gehen zum *Pericardium* und *Oesophagus.*

sympathicus; rechts an die *V. cava inferior*, das *Ganglion semilunare dextrum* und den Anfang der *V. azygos.*

Abrifs von der Lage der *Aorta abdominalis:*

Vorn:

Cardia,
V. renalis sinistra,
Corpus pancreatis,
Pars transversa duodeni,
Radix mesenterii,
Plexus aorticus abdominalis.

Rechts:

V. cava inferior,
Ganglion semilunare dextrum,
V. azygos.

Aorta abdominalis.

Links:

Ganglion semilunare sinistrum,
N. sympathicus.

Hinten:

Ductus thoracicus,
Receptaculum chyli,
Vv. lumbales sinistrae.

Zweige. — Die Zweige, welche die *Aorta*, längs ihres ganzen Verlaufs abgiebt, sind, tabellarisch geordnet, folgende:

- *Aorta ascendens*
  - *A. coronaria cordis dextra,*
  - *A. coronaria cordis sinistra.*
- *Arcus aortae*
  - *A. anonyma*
    - *A. carotis communis dextra,*
    - *A. subclavia dextra,*
  - *A. carotis communis sinistra,*
  - *A. subclavia sinistra.*
- *Aorta thoracica*
  - *Aa. bronchiales,*
  - *Aa. oesophageae,*
  - *Aa. mediastinales posteriores,*
  - *Aa. intercostales.*
- *Aorta abdominalis*
  - *Aa. phrenicae,*
  - *A. coeliaca*
    - *A. coronaria ventriculi sinistra,*
    - *A. hepatica,*
    - *A. lienalis,*
  - *A. mesenterica superior,*
  - *Aa. spermaticae internae,*
  - *A. mesenterica inferior,*
  - *Aa. suprarenales,*
  - *Aa. renales,*
  - *Aa. lumbales,*
  - *A. sacra media,*
  - *Aa. iliacae communes.*

Zweige der *Aorta ascendens:*

1. ***A. coronaria cordis sinistra*** (linke Kranzpulsader des Herzens), entspringt aus dem hintern linken *Sinus Valsalvae*, dringt zwischen *A. pulmonalis* und *Auricula sinistra* nach vorn, und theilt sich in zwei Aeste, von denen Zweige zum Anfang der *A. pulmonalis*, zum linken Vorhof und zur convexen Fläche beider Ventrikel gehen: *a*) *Ramus posterior s. circumflexus*, welcher, sich links wendend, im *Sulcus transversus* der linken Herzhälfte zur platten Fläche des Herzens hinläuft, und hier mit der *A. coronaria dextra* anastomosirt, wodurch ein Arterienkranz um die Basis des Herzens gebildet wird. *b*) *Ramus anterior s. descendens*, welcher im *Sulcus longitudinalis* an der convexen Fläche des Herzens herabläuft und an der Spitze desselben mit dem *Ramus descendens* der *A. coronaria dextra* anastomosirt.

2. ***A. coronaria cordis dextra*** (rechte Kranzpulsader des Herzens), entspringt aus dem vordern *Sinus Valsalvae*, geht zwischen der *A. pulmonalis* und dem rechten Herzohr nach vorn, und läuft, sich nach rechts schlagend, im *Sulcus transversus* zur platten Fläche des Herzens, wo sie als *Ramus descendens* im *Sulcus longitudinalis* herabsteigt und an der Spitze des Herzens mit dem *Ramus anterior* der *A. coronaria sinistra* anastomosirt. Sie versorgt hauptsächlich den rechten Vorhof und die platte Fläche beider Ventrikel.

Zweige des *Arcus aortae:*

A. Arteria anonyma

s. innominata, s. Truncus anonymus (unbenannte Pulsader), die erste der von der Convexität des Aortenbogens abgehenden grofsen Arterien (Fig. 100., 4.), hat eine Länge von $\frac{3}{4}$ bis 1 Zoll und steigt in schräger Richtung nach rechts bis zur Verbindung des rechten Schlüsselbeins mit dem Brustbein in die Höhe, woselbst sie sich in zwei Aeste, in die *Aa. carotis communis dextra* und *subclavia dextra* theilt. — Ausnahmsweise entspringt von ihr auch noch der eine oder andre Zweig der *A. subclavia*, und bisweilen ein längs der Mittellinie der Luftröhre zur Schilddrüse hinaufsteigendes Aestchen, *A. thyreoidea ima s. media*, welches bei der Operation der Tracheotomie von grofser Wichtigkeit ist.

Topographie. — Sie gränzt vorn an die *V. anonyma sinistra*, die Thymusdrüse und die untern Insertionsenden der *Mm. sternothyreoideus* und *sternohyoideus*, welche letztere sie von dem *Manubrium sterni* trennen; hinten an die *Trachea* und *Nn. cardiaci;* nach innen an den Anfang der *A. carotis communis si-*

nistra; nach aufsen an die *V. anonyma dextra,* den *N. vagus dexter* und die *Pleura.*

Abrifs von der Lage der *A. anonyma*:

Vorn:
V. anonyma sinistra,
Glandula Thymus,
M. sternothyreoideus,
M. sternohyoideus.

Aufsen:
V. anonyma dextra,
N. vagus dexter,
Pleura.

A. anonyma.

Innen:
A. carotis communis sinistra.

Hinten:
Trachea,
Nn. cardiaci.

B. *Arteria carotis communis,*

gemeinschaftliche Kopfpulsader (κάρα, Kopf), steigt zu beiden Seiten des Halses zum Kopfe in die Höhe, — und zwar die rechte, *A. carotis communis dextra* (Fig. 100., 5.), welche aus der *A. anonyma* entspringt und die kürzere und dickere ist, in fast senkrechter Richtung, dagegen die linke, *A. carotis communis sinistra* (Fig. 100., 11.), welche direkt aus dem *Arcus aortae* entspringt und ein wenig mehr nach hinten liegt, etwas schräg nach aufsen geneigt, — und theilt sich in der Höhe des obern Randes des Schildknorpels in die *Aa. carotis externa* und *interna.*

Topographie. — Die *Carotis communis dextra* gränzt nach hinten Anfangs an den *M. longus colli,* dann an den *M. rectus capitis anticus major,* ferner an den vor diesen Muskeln herabsteigenden *N. sympathicus,* und in ihrem untern Theile an die *A. thyreoidea inferior* und den *N. recurrens;* nach innen an die *Trachea,* den *N. recurrens* und den *Larynx;* nach aufsen an die *V. jugularis interna* und den *N. vagus,* welche mit ihr in einer gemeinschaftlichen Scheide eingeschlossen liegen; nach vorn an den *M. sternothyreoideus, sternohyoideus, sternocleidomastoideus, omohyoideus, platysma myoides* und den *Ramus descendens Nervi hypoglossi.* — Bei der *Carotis communis sinistra* kommen zu den eben angeführten, ihr mit der *dextra* gemeinsamen Begränzungen, für ihren Anfangstheil noch hinzu: nach vorn die *V. anonyma sinistra,* welche über sie hinwegläuft; nach hinten die *Trachea,* von der sie jedoch sogleich wieder abgeht und

etwas nach aufsen und hinten neben dem *Oesophagus* und vor dem *Ductus thoracicus* hinläuft.

Abrifs von der Lage der *A. carotis communis:*

Vorn:

M. platysma myoides,
Ram. descend. Nervi hypoglossi,
M. omohyoideus,
M. sternocleidomastoideus,
M. sternohyoideus,
M. sternothyreoideus.

Aufsen:		Innen:
V. jugularis interna, *N. vagus.*	*A. carotis communis.*	*Trachea,* *Larynx,* *N. recurrens.*

Hinten:

M. longus colli,
M. rectus capit. ant. major,
N. sympathicus,
A. thyreoidea inferior,
N. recurrens.

Bei der *A. carotis communis sinistra* kommen hinzu:

Vorn:	Hinten:	Innen:	Aufsen:
V. anonyma sinist.	*Trachea,* *Duct. thoracicus.*	*A. anonyma,* *Oesophagus.*	*Pleura.*

a) Arteria carotis externa

s. facialis (äufsere Kopf- oder Antlitzpulsader), steigt als Fortsetzung der *Carotis communis* von der Theilungsstelle derselben im *Trigonum cervicale anterius* fast senkrecht in die Höhe bis zu dem Raum zwischen dem *Meatus auditorius externus* und dem *Collum processus condyloidei* des Unterkiefers, wo sie sich in ihre beiden Endäste, die *Aa. temporalis* und *maxillaris interna* spaltet.

Topographie. — Sie gränzt nach vorn an den hintern Bauch des *M. digastricus maxillae inf.*, die *Mm. stylohyoideus* und *platysma myoides* und den Anfang des *N. hypoglossus;* höher hinauf liegt sie in der Substanz der *Parotis* und wird vom *N. facialis* gekreuzt. Hinten wird sie durch die *Mm. stylopharyngeus* und *styloglossus*, durch den *N. glossopharyngeus* und durch einen Theil der *Parotis* von der *A. carotis interna* getrennt.

Abriſs von der Lage der *A. carotis externa:*

Vorn:

M. platysma myoides,
M. digastricus,
M. stylohyoideus,
N. hypoglossus,
N. facialis,
Glandula parotis.

A. carotis externa.

Hinten:

M. stylopharyngeus,
M. styloglossus,
N. glossopharyngeus,
Glandula parotis.

Zweige. — Die *Carotis externa* giebt zehn Zweige ab, die sich, nach ihrem Ursprunge, in folgende drei Gruppen vertheilen lassen:

Vordere Zweige:

1. *A. thyreoidea superior,*
2. *A. lingualis,*
3. *A. maxillaris externa,*
4. *Aa. parotideae.*

Hintere Zweige:

5. *A. pharyngea ascendens,*
6. *Ramus sternocleidomastoideus,*
7. *A. occipitalis,*
8. *A. auricularis posterior.*

Endzweige:

9. *A. temporalis superficialis,*
10. *A. maxillaris interna.*

1. *A. thyreoidea superior* (obere Schilddrüsenpulsader), entspringt von der *A. carotis externa* nahe an ihrem Anfange, krümmt sich in einer erst etwas aufwärts, dann abwärts steigenden Richtung, bedeckt vom *M. omohyoideus*, nach vorn und verbreitet sich in der *Glandula thyreoidea*, woselbst sie theils mit der gleichnamigen Arterie der andren Seite, theils mit der *A. thyreoidea inf.* anastomosirt.

Zweige: *A. laryngea superior,*
Rami musculares.

a) *A. laryngea superior* (obere Kehlkopfpulsader) läuft nach vorn, dringt, begleitet vom *N. laryngeus superior*, durch die *Membrana hyothyreoidea* in den *Larynx*, an des-

Fig. 101.

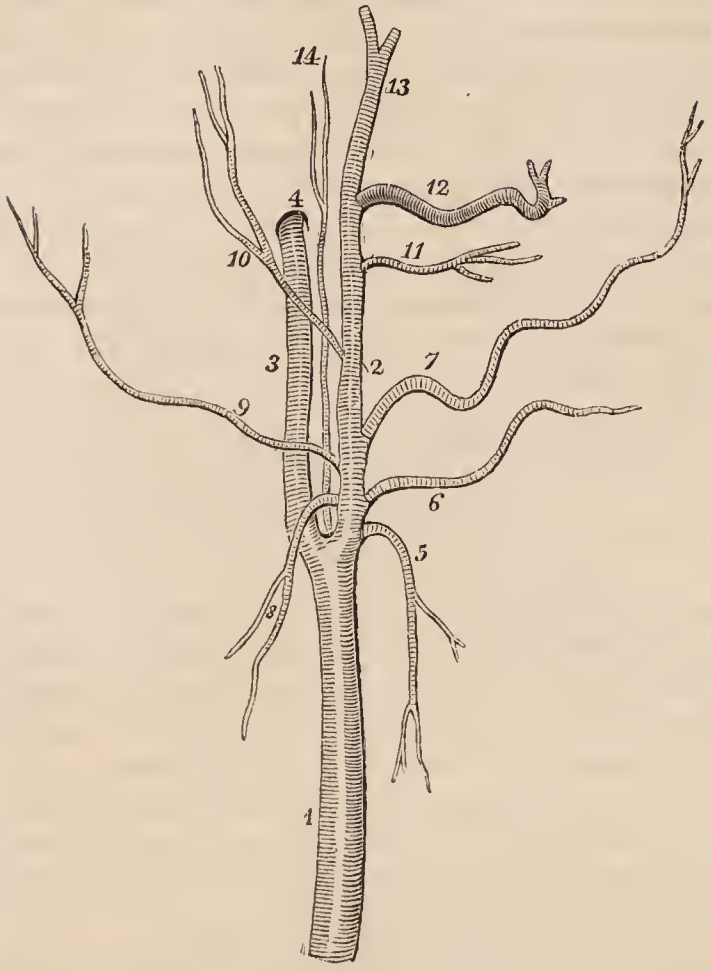

sen Schleimhaut und Muskeln sie sich vertheilt, und sendet ein besonderes Aestchen nach oben zur *Epiglottis*.

b) *Rami musculares* (Muskeläste) gehen zu den *Mm. omohyoideus, sternothyreoideus, thyreohyoideus* und *sternohyoideus*. Ein beständiger Ast geht als *A. cricothyreoidea* zum *M. cricothyreoideus*, und schickt Zweige durch das *Lig. cricothyreoideum medium*, ins Innre des Kehlkopfs. Ein andrer Ast läuft quer über die Scheide der *A. carotis communis* zur hintern Fläche des *M. sternocleidomastoideus*.

Fig. 101. Die *A. carotis communis* und die Verzweigung der *A. carotis externa*. — 1. *A. carotis communis*. 2. *A. carotis externa*. 3. *A. carotis interna*. 4. Andeutung des *Foramen caroticum*. 5. *A. thyreoidea superior*. 6. *A. lingualis*. 7. *A. maxillaris externa*. 8. *Ramus sternocleidomastoideus*. 9. *A. occipitalis*. 10. *A. auricularis posterior*. 11. *A. transversa faciei*, hier direkt aus der *Carotis externa* entspringend. 12. *A. maxillaris interna*. 13. *A. temporalis*. 14. *A. pharyngea ascendens*.

2. *A. lingualis* (Zungenpulsader) steigt von ihrem Ursprunge oberhalb der *A. thyreoidea superior* schräg über das *Cornu majus* des Zungenbeins empor, läuft längs des obern Randes desselben nach vorn, und geht alsdann aufwärts gegen die untere Fläche der Zunge, in deren Substanz sie sich verbreitet.

Topographie. — Zu Anfang ihres Verlaufs liegt sie zwischen dem *M. constrictor pharyngis medius* und den *Mm. digastricus* und *stylohyoideus;* oberhalb des *Cornu majus* des Zungenbeins tritt sie zwischen dem *M. constrictor pharyngis medius* und dem *M. hyoglossus,* durch letztern von dem *N. hypoglossus* getrennt, und steigt alsdann zwischen dem *M. hyoglossus* und *geniohyoglossus* in die Höhe.

Zweige: *Ramus hyoideus,*
A. dorsalis linguae,
A. sublingualis,
A. ranina.

a) *Ramus hyoideus* (Zungenbeinpulsader) läuft längs des obern Randes des *Cornu majus ossis hyoidei* nach vorn, vertheilt sich in die Insertionsenden der Muskeln, welche das Zungenbein in die Höhe ziehen, und anastomosirt mit dem gleichnamigen Aste der andern Seite.

b) *A. dorsalis linguae* (Zungenrückenpulsader) steigt am hintern Rande des *M. hyoglossus* zum Rücken der Zunge in die Höhe, und giebt Zweige für die Schleimhaut der Zunge, die *Fauces* und die *Epiglottis.*

c) *A. sublingualis* (Unterzungenpulsader) verläuft längs des vordern Randes des *M. hyoglossus,* und giebt Zweige an die *Glandula sublingualis* und die Zungenmuskeln. Sie liegt zwischen den *Mm. mylohyoideus* und *geniohyoglossus,* begleitet gewöhnlich den *Ductus Whartonianus* eine Strecke weit, und sendet einen Zweig an das *Frenulum linguae.* Dieser ist es, welcher die bei der Operation der Durchschneidung des *Frenulum* zuweilen eintretende bedeutende Blutung erzeugt.

d) *A. ranina s. profunda linguae* (tiefe Zungenpulsader), welche die Fortsetzung des Stammes der *A. lingualis* darstellt, dringt zwischen den *Mm. lingualis* und *geniohyoglossus* aufwärts, und läuft in der Substanz der Zunge bis zur Spitze derselben geschlängelt nach vorn, woselbst sie mit der gleichnamigen Arterie der andern Seite anastomosirt.

3. *A. maxillaris externa* *s. facialis* (äufsere Kiefer- oder Antlitzpulsader) entspringt etwas höher, als die *A. lingualis,* oberhalb des *Cornu majus* des Zungenbeins, läuft erst schräg nach vorn und oben, dann, umhüllt von der *Glandula submaxillaris,* horizontal nach vorn, krümmt sich hierauf um die *Basis maxillae inferioris,* dicht vor dem vordern Rande des untern

Endes des *M. masseter* vorbei, aufwärts gegen das Gesicht, und geht zum Mundwinkel, zur Seitenwand der Nase und zum innren Augenwinkel. — Die Strecke der Arterie, welche im Gesicht, an der äufsern Fläche des *M. buccinator*, hingeht, hat einen sehr geschlängelten Lauf, wodurch sie im Stande ist, beim Oeffnen der Kiefer sich entsprechend zu verlängern.

Topographie. — Unterhalb des Unterkiefers verläuft sie unter den *Mm. digastricus* und *stylohyoideus*, sodann an der obern Fläche der *Glandula submaxillaris*. Nachdem sie sich um die *Basis* des Unterkiefers herumgewunden, tritt sie zwischen die *Mm. masseter* und *depressor anguli oris*, und wird vom *M. risorius Santorini* bedeckt. In ihrem weitern Verlaufe liegt sie über den *Mm. orbicularis oris* und *buccinator*, und unter den *Mm. zygomaticus major* und *minor*, *levator labii superioris alaeque nasi* und *levator labii superioris proprius*.

Zweige. — Sie zerfallen in solche, die unterhalb des Unterkiefers und solche, die im Gesicht entspringen.

Unterhalb des Unterkiefers.

A. palatina ascendens,
Rami submaxillares,
A. submentalis,
Ramus pterygoideus.

Im Gesicht.

Rami masseterici,
A. coronaria labii inferioris,
A. coronaria labii superioris,
A. nasalis lateralis.

a) *A. palatina ascendens s. pharyngopalatina* (aufsteigende Gaumenpulsader) steigt zwischen den *Mm. styloglossus* und *stylopharyngeus* in die Höhe, vertheilt sich an dem Schlunde, den Tonsillen und dem *Palatum molle*, zu welchem sie durch den *Arcus pharyngopalatinus* dringt, und anastomosirt mit der *A. palatina descendens*, einem Zweige der *A. maxillaris interna*. Häufig entspringt diese Arterie aus der *A. pharyngea ascendens*.

b) *Rami submaxillares* (Drüsenäste) sind 4 bis 5 kleine Zweige, welche zur *Glandula submaxillaris* gehen.

c) *A. submentalis* (Unterkinnpulsader) läuft unter dem *M. mylohyoideus*, hinter der Basis des Unterkiefers nach vorn gegen das Kinn, schlägt sich um dasselbe nach oben, und versorgt die Muskeln des Kinns und der Unterlippe. Ihre Zweige anastomosiren mit der *A. sublingualis*, *alveolaris inferior* und *coronaria labii inferioris*.

d) *Ramus pterygoideus* versorgt den *M. pterygoideus int.*

e) *Rami masseterici* gehen zu den *Mm. masseter* und *buccinator.*

f) *A. coronaria labii inferioris s. labialis inferior* (Kranzpulsader der Unterlippe) verläuft längs des Randes der Unterlippe, zwischen der Schleimhaut und dem *M. orbicularis oris*, und anastomosirt mit der gleichnamigen Arterie der andern Seite. Sie versieht die Muskeln, Schleimdrüsen und Schleimhaut der Unterlippe.

g) *A. coronaria labii superioris s. labialis superior* (Kranzpulsader der Oberlippe) hat einen ähnlichen Verlauf längs des Randes der Oberlippe; sie anastomosirt ebenfalls mit der gleichnamigen Arterie der andern Seite und entsendet in der Mitte der Lippe einen Zweig, *A. septi mobilis*, nach oben zu dem *Septum narium* und der Nasenschleimhaut.

h) *A. nasalis lateralis* (seitliche Nasenpulsader) ist die Fortsetzung des Stammes der *A. maxillaris ext.* Sie läuft zur Seite der Nase schräg nach oben und vorn, und giebt *Rami alares s. pinnales* an den Nasenflügel, ferner *Rami dorsales* an den Nasenrücken, und läuft endlich als *A. angularis* zum innren Augenwinkel.

Die *A. maxillaris ext.* bildet sehr zahlreiche Anastomosen, so mit der *A. sublingualis*, mit der *A. palatina descendens*, mit der *A. alveolaris inferior*, nachdem dieselbe aus dem *Foramen mentale* hervorgetreten, mit der *A. infraorbitalis*, unterhalb des *Foramen infraorbitale*, mit der *A. transversa faciei* in der Wangengegend, und mit dem *Ramus nasalis* und *frontalis* der *A. ophthalmica* am innren Augenwinkel. Uebrigens reicht diese Arterie nicht immer bis zu letzterem hinauf, sondern endigt häufig schon am Mund- oder Nasenwinkel; auch noch andre Varietäten kommen bei ihr vor, und nur selten erscheint sie an beiden Seiten völlig symmetrisch.

4. *Aa. parotideae* (Ohrspeicheldrüsenpulsadern), 4 oder 5 gröfsere Zweige, welche von der *A. carotis externa* während ihres Durchtritts durch die *Glandula parotis* abgegeben werden, und sich durch die Substanz dieser Drüse bis zu ihrem vordern Rande verzweigen.

5. *A. pharyngea ascendens* (aufsteigende Schlundkopfpulsader), der schwächste von den Zweigen der *A. carotis externa*, entspringt aus dieser nahe an ihrem Ursprunge, und steigt zwischen der *Carotis interna* und der Seitenwand des *Pharynx* gerade aufwärts zur Basis des Schädels, wo sie sich in zwei Zweige theilt:

a) *Ramus meningeus* tritt durch das *Foramen jugulare* in die Schädelhöhle, um sich auf der *Dura mater* zu verbreiten.

b) *Ramus pharyngeus* versorgt den *Pharynx*, die Tonsillen und die *Tuba Eustachii*.

6. *Ramus sterno-cleido-mastoideus* entspringt ungefähr in gleicher Höhe mit der *A. lingualis*, läuft nach unten und hinten, und vertheilt sich in den *M. sterno-cleido-mastoideus* und die Lymphdrüsen des Halses; zuweilen wird er durch zwei kleinere Zweige ersetzt.

7. *A. occipitalis* (Hinterhauptspulsader) entspringt gegenüber der *A. maxillaris ext.*, geht, bedeckt vom hintern Bauch des *M. digastricus maxillae inf.* und den *Mm. trachelomastoideus* und *sternocleidomastoideus*, nach hinten zum *Sulcus occipitalis* der *Portio mastoidea* des Schläfenbeins, verläuft alsdann, oberhalb des *Processus transversus atlantis*, zwischen den *Mm. splenius capitis* und *complexus* nach oben und hinten, und verbreitet sich am Hinterhaupt. — Unweit des Ursprungs dieser Arterie aus der *Carotis externa* krümmt sich um dieselbe der *N. hypoglossus*.

Zweige: *A. meningea posterior externa*,
Ramus occipitalis,
Rami cervicales.

a) *A. meningea posterior externa* geht neben der *V. jugularis interna* aufwärts und durch das *Foramen jugulare* hindurch, um sich auf der *Dura mater* zu verzweigen.

b) *Ramus occipitalis*, der Endast des Stammes, läuft geschlängelt zwischen der *Galea aponeurotica* und der äufsern Haut des Hinterhaupts, und theilt sich in mehrere Zweige, welche sich in der Hinterhauptsgegend verästeln und mit der *A. occipitalis* der andern Seite, der *A. auricularis posterior* und der *A. temporalis* anastomosiren.

c) *Rami cervicales* gehen zu den obern Enden der Nakkenmuskeln; der ansehnlichste derselben, *A. cervicalis descendens s. princeps*, steigt zwischen den *Mm. complexus* und *semispinalis cervicis* am Nacken herab und anastomosirt mit der aus der *A. subclavia* heraufsteigenden *A. cervicalis profunda*. Diese Anastomose ist in chirurgischer Beziehung von grofser Wichtigkeit, da sie bei der Unterbindung der *A. carotis communis* einen Collateralkreislauf zwischen den Zweigen der *Carotis* und der *Subclavia* vermittelt.

8. *A. auricularis posterior* (hintere Ohrpulsader) entspringt etwa einen Zoll höher, als die *A. occipitalis*, oberhalb der *Mm. digastricus maxillae inf.* und *stylohyoideus*, läuft, bedeckt vom untern Ende der *Glandula parotis* nach hinten und oben, und steigt am vordern Rande des *Proc. mastoideus* in die Höhe, um sich an dem äufsern Ohr und dem Hinterhaupte zu verzweigen.

Zweige: *Rami musculares,*
A. stylomastoidea,
Rami auriculares,
Ramus occipitalis.

a) *Rami musculares* gehen zu den *Mm. digastricus maxillae inf., sternocleidomastoideus, stylohyoideus* und *styloglossus.*

b) *A. stylomastoidea* (Griffellochpulsader) steigt durch das *Foramen stylomastoideum* in den *Canalis Fallopii*, giebt Aeste an die Zellen des *Processus mastoideus*, an die Paukenhöhle und das Paukenfell, und anastomosirt mit der *A. auditiva interna*, einem Zweige der *A. basilaris.*

c) *Rami auriculares* versorgen die hintere Fläche der Ohrmuschel, das Ohrläppchen und die Muskeln des Ohrs. Einige Zweige dringen auch durch den Ohrknorpel und versehen die vordere Fläche der Muschel.

d) *Ramus occipitalis s. mastoideus* läuft über dem *Proc. mastoideus* nach hinten, versieht die *Mm. auriculares, cucullaris* und *occipitalis*, und anastomosirt mit den *Aa. occipitalis* und *temporalis.*

9. *A. temporalis superficialis* (oberflächliche Schläfenpulsader), der dünnere der beiden Endzweige der *Carotis externa*, tritt, Anfangs bedeckt von der *Glandula parotis*, vor dem knorpeligen Gehörgang unter dieser hervor, steigt über die Wurzel des *Processus zygomaticus* des Schläfenbeins, zwischen der *Fascia temporalis* und der Haut, etwas nach vorn in die Höhe, und theilt sich etwa 1″ oberhalb des Jochbogens in ihre Endäste, die *Aa. temporalis superficialis anterior* und *posterior.*

Zweige: *A. transversa faciei,*
Aa. auriculares anteriores,
A. temporalis media,
A. zygomatico-orbitalis,
A. temporalis superficialis anterior,
A. temporalis superficialis posterior.

a) *A. transversa faciei* (quere Antlitzpulsader) verläuft, an ihrem Ursprung bedeckt von der *Parotis*, quer über die äufsere Fläche des *M. masseter*, dicht oberhalb des *Ductus Stenonianus* und mit ihm fast parallel, nach vorn, giebt Zweige an das Kiefergelenk und die Muskeln und Hautbedeckung der Wange, und anastomosirt mit der *A. infraorbitalis* und Muskelästen der *A. maxillaris ext.* Oefters entspringt diese Arterie unmittelbar aus der *Carotis externa.*

b) *Aa. auriculares anteriores* (vordere Ohrpulsadern), gewöhnlich eine obere und eine untere, verzweigen sich

am vordern Theile des äufsern Ohres und des knorpeligen Gehörganges.

c) *A. temporalis media* (mittlere Schläfenpulsader) dringt dicht über dem Jochbogen durch eine Oeffnung in der *Fascia temporalis* zu dem von dieser bedeckten *M. temporalis*, giebt Aeste an die oberflächliche Schicht desselben und anastomosirt mit den *Aa. temporales profundae*.

d) *A. zygomatico-orbitalis s. supraorbitalis externa* ist ein kleiner, nicht constanter Ast, der, dicht über dem *Arcus zygomaticus*, schräg nach vorn gegen den obern Rand der Augenhöhle hinläuft, und sich hier, bedeckt von dem *M. orbicularis palpebrarum*, verbreitet.

e) *A. temporalis superficialis anterior* (vordere oberflächliche Schläfenpulsader) läuft nach vorn und oben, und verzweigt sich an dem vordern Umfang der Schläfe und der Stirn, mit der gleichnamigen Arterie der andern Seite und den *Aa. frontalis* und *supraorbitalis* anastomosirend.

f) *A. temporalis superficialis posterior* (hintere oberflächliche Schläfenpulsader) biegt sich nach oben und hinten gegen die Scheitelgegend, und anastomosirt mit dem gleichnamigen Aste der andern Seite und den *Aa. auricularis posterior* und *occipitalis*.

10. *A. maxillaris interna* (innre Kieferpulsader), der zweite, stärkere Endzweig (Fig. 100., 12.) der *A. carotis externa*, dringt an der innren Seite des *Ramus maxillae inferioris* zu den tiefern Theilen des Gesichts, und schickt Aeste an die Kaumuskeln, die Zähne, die Nasen- und Mundhöhle, den harten Gaumen und die *Dura mater*. Um von dieser Arterie eine vollständige Anschauung zu bekommen, säge man den *Arcus zygomaticus* an beiden Enden, dicht vor dem äufsern Ohre und neben der *Orbita* durch, und schlage ihn nebst dem *M. masseter*, gegen dessen innre Fläche man hierbei einen kleinen Arterien- und Nervenzweig, die *A.* und den *N. massetericus*, quer über die *Incisura semilunaris* des Unterkiefers hinlaufen sieht, nach unten. Hierauf trenne man den *M. temporalis* von seinem Ansatze an den *Processus coronoideus* los, und schlage ihn nach oben zurück, wobei mehrere sich in denselben einsenkende Aeste, *Aa. temporales profundae*, sichtbar werden. Endlich säge man den *Ramus maxillae inferioris* in seiner Mitte quer durch, löse das obere Stück aus seiner Gelenkverbindung mit dem Schläfenbein, und ziehe dasselbe nebst dem *M. pterygoideus externus* nach aufsen; alsdann kömmt der Stamm der *A. maxillaris interna* sammt den tiefern Zweigen des *N. maxillaris inferior*, von vielem Fett und Zellgewebe umgeben, zum Vorschein.

Der Verlauf dieser Arterie ist ein sehr gewundener. Sie beginnt, bedeckt von der *Parotis*, vor dem *Meatus auditorius ex-*

ternus, läuft zuerst an der innren Seite des *Collum maxillae inferioris* horizontal nach vorn, krümmt sich alsdann um den untern Rand des *M. pterygoideus ext.*, unfern des Ursprungs desselben, gegen dessen äufsere Fläche, steigt an dieser nach vorn in die Höhe und tritt, zwischen beiden Köpfen dieses Muskels hindurchgehend, in die *Fossa sphenomaxillaris*, woselbst sie sich spaltet. Häufig indefs findet sich von dem eben beschriebenen Verlauf die Abweichung, dafs die Arterie, statt an die äufsere Fläche des *M. pterygoideus externus* zu treten, zwischen diesem und dem *M. pterygoideus internus* hinläuft.

Mit Rücksicht auf ihren Verlauf kann man die *A. maxillaris int.* in drei Portionen, eine *Portio maxillaris*, *pterygoidea* und *sphenomaxillaris* eintheilen. 1) Die *Portio maxillaris* liegt zwischen dem *Ramus maxillae inferioris* und dem *Ligamentum laterale internum* desselben, in paralleler Richtung mit dem *N. auricularis anterior*. 2) Die *Portio pterygoidea* liegt zwischen dem *M. pterygoideus externus*, und den *Mm. masseter* und *temporalis*, oder auch oft zwischen beiden *Mm. pterygoidei*. 3) Die *Portio sphenomaxillaris* liegt Anfangs zwischen den beiden Köpfen des *M. pterygoideus externus*, dann in der *Fossa sphenomaxillaris*, wo sie das *Ganglion sphenopalatinum s. Meckelii* berührt.

Zweige:

Portio maxillaris
- *A. tympanica,*
- *A. alveolaris inferior,*
- *A. meningea media,*
- *A. meningea parva.*

Portio pterygoidea
- *Rami musculares:*
- *Aa. temporales profundae,*
- *Aa. pterygoideae,*
- *A. masseterica,*
- *A. buccinatoria.*

Portio sphenomaxillaris
- *A. alveolaris superior,*
- *A. infraorbitalis,*
- *A. pterygopalatina,*
- *A. sphenopalatina,*
- *A. Vidiana.*

a) *A. tympanica* (Paukenpulsader), ein kleiner, schwer freizulegender Zweig, der das Kiefergelenk und den äufsern Gehörgang versorgt, und durch die *Fissura Glaseri* in die Paukenhöhle tritt.

b) *A. alveolaris inferior s. maxillaris inferior, s. dentalis inferior* (untere Zahnpulsader) läuft abwärts, dringt durch das *Foramen maxillare posterius*, begleitet vom *N.*

alveolaris inferior, in den *Canalis alveolaris inferior*, und spaltet sich in der Gegend des zweiten Backenzahns in zwei Zweige, von denen der eine bis zur *Spina mentalis* innerhalb dieses Kanals fortläuft und an eine jede Zahnwurzel einen *Ramus dentalis* abgiebt, der andre dagegen in Begleitung des Nerven durch das *Foramen mentale*, als *A. mentalis*, hindurchtritt und sich am Zahnfleisch und den Muskeln des Kinns verbreitet, mit den *Aa. coronaria labii inferioris* und *submentalis* anastomosirend.

c) *A. meningea media s. spinosa* (mittlere Hirnhautpulsader) steigt hinter dem Kiefergelenk zu dem *Foramen spinosum* des grofsen Keilbeinflügels in die Höhe, dringt durch dasselbe in die Schädelhöhle, schickt hier nach hinten einen kleinen Ast, *Ramus petrosus*, der durch den *Hiatus canalis Fallopii* in den *Canalis Fallopii* gelangt, daselbst mit der *A. stylomastoidea* anastomosirt und Aestchen an die obere Wand der Paukenhöhle abgiebt, und theilt sich sodann in einen *Ramus anterior* und *posterior*. Der *R. anterior* geht über die *Ala magna* des Keilbeins zu dem *Sulcus meningeus* am vordern untern Winkel des *Os parietale*, verästelt sich an der äufsern Oberfläche der *Dura mater*, und anastomosirt mit dem entsprechenden Zweige der andern Seite. Der *Ramus posterior* steigt in einer Furche der *Pars squamosa* des Schläfenbeins nach aufsen in die Höhe, und verbreitet sich an dem hintern Theil der *Dura mater* und des Schädelgewölbes.

d) *A. meningea parva* (kleine Hirnhautpulsader), ein kleiner Zweig, der Aestchen für die Nasenhöhle und das Gaumensegel abgiebt, dann durch das *Foramen ovale* in die Schädelhöhle gelangt und sich am *Ganglion Casseri* und der *Dura mater* verzweigt.

e) *Aa. temporales profundae* (tiefe Schläfenpulsadern), zwei für den *M. temporalis* bestimmte Zweige, ein *Ramus anterior*, welcher im vordern Theile der Schläfengrube an der äufsern Fläche der *Ala magna* des Keilbeins in die Höhe steigt, und Aeste in die Augenhöhle schickt, von denen einer *A. subcutanea malae*, mit dem gleichnamigen Nerven durch den *Canalis zygomaticus* hindurchläuft, und ein *Ramus posterior*, welcher dicht auf dem Schläfenbein nach oben und hinten geht.

f) *Aa. pterygoideae* (Flügelmuskelpulsadern), kleine, unbeständige Aeste, welche zu den *Mm. pterygoideus externus* und *internus* gehen.

g) *A. masseterica* (Kaumuskelpulsader) läuft über die *Incisura semilunaris* des Unterkieferastes quer nach aufsen und vorn zum *M. masseter*.

h) *A. buccinatoria s. buccalis* (Backenpulsader) wendet sich nach unten, läuft quer über den *M. buccinator* hinweg, versieht diesen, die benachbarten Muskeln und die Schleimhaut des Mundes, und anastomosirt mit den *Aa. transversa faciei* und *infraorbitalis.*

i) *A. alveolaris superior s. dentalis superior* (obere Zahnpulsader) entspringt an der Stelle der *A. maxillaris interna*, wo diese sich gegen die *Fossa sphenomaxillaris* umbiegt, steigt an der *Tuberositas* des Oberkiefers herab, schickt Zweige durch die *Foramina maxillaria posteriora* an die obern Backenzähne und in das *Antrum Highmori*, und läuft an dem *Processus alveolaris* nach vorn, sich an das Zahnfleisch und die Alveolen verbreitend.

k) *A. infraorbitalis* (Unteraugenhöhlenpulsader), welche man, wegen ihrer Stärke, als die Fortsetzung des Stammes der *A. maxillaris int.* betrachten kann, dringt durch die *Fissura orbitalis inferior* in die Augenhöhle und den *Canalis infraorbitalis*, giebt auf diesem Wege Aeste an die *Mm. bulbi rectus inferior* und *obliquus inferior*, ferner durch Knochenkanäle an die Schleimhaut des *Antrum Highmori*, und *Rami dentales superiores anteriores* an den Eckzahn und die Schneidezähne des Oberkiefers, tritt, bedeckt vom *M. levator labii superioris*, durch das *Foramen infraorbitale* an die Gesichtsfläche hervor, versieht die hier befindlichen Muskeln, und anastomosirt mit Aesten der *A. maxillaris ext.* und mit der *A. alveolaris superior.*

l) *A. pterygopalatina s. palatina descendens* (Flügelgaumenpulsader) steigt durch den *Canalis pterygopalatinus* herab und tritt durch die *Foramina palatina posteriora* mit mehrern Aesten hervor, von denen die hintern schwächern sich am Gaumensegel und dem *Pharynx* verbreiten, und der vordere, stärkere, *A. palatina anterior*, längs des harten Gaumens nach vorn läuft, die Schleimhaut und das Zahnfleisch dieser Gegend versorgt und durch den *Canalis incisivus* zu dem Boden der Nasenhöhle hinaufdringt, mit der gleichnamigen Arterie der andern Seite und der *A. sphenopalatina* anastomosirend.

m) *A. sphenopalatina s. nasalis posterior* (Keilbeinnasenpulsader) dringt, begleitet von Zweigen des *Ganglion Meckelii*, nach innen durch das *Foramen sphenopalatinum* in den obern Nasengang, und theilt sich in zwei Aeste, einen äufsern, *A. nasalis posterior*, der sich auf der Schleimhaut der Muscheln und der Sieb- und Keilbeinzellen, und einen innren, *A. septi narium*, der sich auf der Nasenscheidewand verzweigt.

n) *A. Vidiana* (Vidianische Pulsader) geht nach hinten durch

den *Canalis Vidianus* und verbreitet sich auf der Scheide des *N. Vidianus*, der *Tuba Eustachii* und der obern Wand des *Pharynx*. Sie ist nicht selten ein Zweig der *A. pterygopalatina*.

b) Arteria carotis interna

s. cerebralis (innre Kopfpulsader) krümmt sich von ihrem Ursprung an der Theilung der *A. carotis communis* leicht nach innen und hinten, steigt im *Spatium pharyngomaxillare* (s. S. 185.) fast senkrecht in die Höhe, und dringt durch das *Foramen caroticum externum* ins Felsenbein. Hier läuft sie innerhalb des *Canalis caroticus*, mit einer diesem entsprechenden knieförmigen Biegung, nach vorn und innen, geht, aus dem *Foramen caroticum internum* hervorgetreten und nunmehr vom *Sinus cavernosus* eingeschlossen, im *Sulcus caroticus* zur Seite des Keilbeinkörpers schief nach vorn und oben gegen das *Foramen opticum*, biegt sich dann zwischen *Processus clinoideus anterior* und *medius* nach oben und hinten und gelangt, die *Dura mater* durchbohrend, über der *Sella turcica* zur Basis des Gehirns, wo sie sich in ihre Endzweige spaltet. Hiernach bildet diese Arterie, während ihres Verlaufes in der Schädelhöhle, mehrere constante winkelige Krümmungen, welche, in Verbindung mit einer oder zwei Windungen, die sie bisweilen vor ihrem Eintritt in den *Canalis caroticus* macht, die Heftigkeit des Blutandrangs gegen das Gehirn zu mäfsigen bestimmt sind.

Topographie. — Die *A. carotis interna* kann, mit Rücksicht auf ihre Lage, in vier Portionen geschieden werden, in eine *Portio cervicalis, petrosa, cavernosa* und *cerebralis*. 1) Die *Portio cervicalis* gränzt nach hinten an den *M. rectus capitis anticus major*, die *Nn. sympathicus, pharyngeus* und *laryngeus superior*, und in der Nähe des *Foramen caroticum* an die *Nn. glossopharyngeus, vagus* und *hypoglossus*, und zum Theil auch an die *V. jugularis interna;* nach innen an die Seitenwand des *Pharynx*, die *Tonsilla* und die *A pharyngea ascendens;* nach aufsen an die *V. jugularis interna*, die *Nn. glossopharyngeus, vagus* und *hypoglossus;* und nach vorn an die *Glandula Parotis*, die *Mm. styloglossus, stylopharyngeus* und den *N. glossopharyngeus*, welche sie von der *A. carotis externa* trennen.

Abrifs von der Lage der *Portio cervicalis* der *Carotis int.*

Vorn:
Gl. parotis,
M. styloglossus,
M. stylopharyngeus,
N. glossopharyngeus.

Innen:
Pharynx,
Tonsilla,
A. pharyngea ascendens.

Portio cervicalis Carotidis internae.

Aufsen:
V. jugularis int.,
N. glossopharyngeus,
N. vagus,
N. hypoglossus.

Hinten:
N. vagus,
N. glossopharyngeus,
N. pharyngeus,
N. laryngeus superior,
N. hypoglossus,
N. sympathicus,
V. jugularis interna,
M. rectus capit. anticus major.

2) Die *Portio petrosa* liegt innerhalb des *Canalis caroticus*, von der Knochenwand desselben durch die ihn überziehende Beinhaut getrennt, und wird von dem *Plexus caroticus internus* umstrickt. 3) Die *Portio cavernosa* verläuft innerhalb der innren Wand des *Sinus cavernosus*, nach aufsen die diesen auskleidende Venenhaut, den *N. abducens* und *Plexus caroticus* berührend und durch die erstere von den innerhalb der äufsern Wand des *Sinus* verlaufenden *Nn. oculomotorius, trochlearis* und *Ramus ophthalmicus nervi trigemini* geschieden. 4) Die *Portio cerebralis* beginnt da, wo die Arterie aus dem *Sinus cavernosus* heraustritt, geht, von der *Arachnoidea* scheidenförmig umgeben, am *N. opticus* vorbei und tritt in die *Fossa Sylvii*, woselbst sie sich spaltet.

Zweige. — Die *Portio cervicalis* giebt keine Zweige ab; aus ker *Portio petrosa* entspringt ein Aestchen, welches durch ein dleines Loch in die Paukenhöhle dringt; von der *Portio cavernosa* treten mehrere kleine Zweige an die angränzenden Nerven, die *Dura mater* und die *Apophysis cerebri;* die *Portio cerebralis* endlich zerfällt in folgende Zweige:

A. ophthalmica,
A. communicans posterior,
A. choroidea,
A. cerebralis anterior,
A. cerebralis media.

1. *A. ophthalmica* (Augenpulsader) entspringt aus der *Carotis*, unmittelbar nachdem dieselbe die *Dura mater* durchbohrt hat, tritt durch das *Foramen opticum* in die Augenhöhle, verläuft Anfangs an der untern, dann an der äufsern Seite des *N. opticus*, biegt sich hierauf quer über diesen hinweg gegen die innre Wand der *Orbita*, und geht längs des untern Randes des *M. obliquus oculi superior* bis zum innren Augenwinkel, wo sie sich in die beiden Endäste, die *Aa. frontalis* und *nasalis* theilt.

Zweige. — Diese zerfallen in zwei Gruppen: 1) in solche, welche zur *Orbita* und den Umgebungen des Auges, 2) in solche, die zu den Augenmuskeln und dem Augapfel selbst hingehen.

1te Gruppe.	2te Gruppe.
A. lacrymalis,	*A. centralis retinae*,
A. supraorbitalis,	*Rami musculares*,
Aa. ethmoidales,	*Aa. ciliares posteriores*,
Aa. palpebrales,	*Aa. ciliares anteriores*.
A. frontalis,	
A. nasalis.	

a) *A. lacrymalis* (Thränenpulsader), der erste Zweig der *A. ophthalmica*, entspringt aus dieser gewöhnlich unmittelbar vor ihrem Eintritte in das *Foramen opticum*, läuft, in Begleitung des *N. lacrymalis*, zwischen den *Mm. rectus externus* und *superior* nach vorn, und verbreitet sich in die *Glandulae lacrymales*, von wo aus sich einige kleinere Aeste zur *Conjunctiva* und dem obern Augenlid fortsetzen; ein stärkerer, schon früher abgehender Ast dringt gewöhnlich durch den *Canalis zygomaticus* in die *Fossa temporalis* und anastomosirt sowohl mit den *Aa. temporales profundae*, als durch einige zur Wangenhaut gehende Aeste mit der *A. transversa faciei*.

b) *A. supraorbitalis* (Oberaugenhöhlenpulsader) entspringt aus der *A. ophthalmica*, nachdem diese eben über den *N. opticus* hinweggegangen, läuft, in Gemeinschaft mit dem *N. supraorbitalis*, über dem *M. levator palpebrae superioris* geschlängelt nach vorn, dringt durch das *Foramen supraorbitale*, woselbst sie ein Aestchen zur Diploë abschickt, aufwärts zur Stirn, und theilt sich hier in zwei Aeste, einen oberflächlichen und einen tiefen, welche die Muskeln und die Haut der Stirn und das *Pericranium* versorgen, und mit den *Aa. frontalis* und *temporalis* anastomosiren.

c) *Aa. ethmoidales* (Siebbeinpulsadern), in der Regel zwei, eine schwächere hintere und eine stärkere vordere. Die *A. ethmoid. posterior* dringt durch das *Foramen ethmoidale posterius* und versieht die Siebbeinzellen und den ober-

sten Theil der Nasenscheidewand. Die *A. ethmoid. anterior* geht durch das *Foramen ethmoidale anterius* zur obern Fläche der *Lamina cribrosa* des Siebbeins, giebt hier die *A. meningea anterior* an den vordern Theil der *Dura mater* und der *Falx cerebri,* und dringt dann als *A. nasalis anterior* durch ein vorderes *Foramen cribrosum* in die Nasenhöhle, sich an dieser, so wie an den vordern Siebbeinzellen und den Stirnhöhlen verästelnd.

d) *Aa. palpebrales* (Augenlidpulsadern), eine *superior* und eine *inferior*, entspringen, bisweilen beide mit einem gemeinsamen Stämmchen, an der Stelle der *A. ophthalmica*, wo diese unter der Rolle des *M. obliquus oculi superior* hingeht, verlaufen, die obere unweit des obern, die untere unweit des untern Augenlidrandes zwischen dem Augenlidknorpel und dem *M. orbicularis palpebrarum* quer nach aufsen und bilden, in Verbindung mit Aestchen der *A. lacrymalis*, um die Augenlidspalte zwei Gefäfsbogen, einen *Arcus tarseus superior* und einen *inferior*. Sie geben Aeste an den *M. tensor tarsi,* die Thränencarunkel, den Thränensack und die *Conjunctiva*, die *A. palpebralis inferior* auch einen zum *Ductus nasalis*, und anastomosiren mit den *Aa. zygomatico-orbitalis, infraorbitalis, lacrymalis* und *frontalis.*

e) *A. frontalis* (Stirnpulsader), der eine der beiden Endzweige, windet sich am innren Winkel der Augenhöhle um den *Margo supraorbitalis* aufwärts, steigt gegen die Mittellinie der Stirn in die Höhe, und verzweigt sich in der Haut, den Muskeln und dem *Pericranium* derselben, mit den *Aa. supraorbitalis, nasalis* und *temporalis superficialis* anastomosirend.

f) *A. nasalis s. dorsalis nasi* (Nasenpulsader), der andre Endzweig, tritt oberhalb des *Ligamentum palpebrale internum*, den *M. orbicularis palpebrarum* durchbohrend, aus der Augenhöhle heraus, und giebt, aufser einem kleinen unbeständigen Zweig für den *Saccus lacrymalis*, zwei constante Aeste ab, von denen der eine zur Seite der Nase hingeht und mit der *A. angularis* anastomosirt, und der andere sich an der Nasenwurzel bis zur *Glabella* und längs des ganzen Nasenrückens verbreitet.

g) *A. centralis retinae* (Netzhautpulsader) entspringt gleich nach der *A. lacrymalis*, durchbohrt in schiefer Richtung die Scheide des *N. opticus*, und läuft in der Axe desselben nach vorn zur *Retina*, an deren innrer Fläche sie sich verbreitet und Aeste an die *Membrana hyaloidea* und *Zonula ciliaris* abgiebt; einer dieser Aeste dringt, von der *Membrana hyaloidea* mit einer Scheide umgeben, mitten durch den Glaskörper nach vorn, und versieht die Linsenkapsel.

h) *Rami musculares*, meistens ein *Ramus superior* und ein *R. inferior*, gehen zu den Muskeln des Augapfels und geben einige *Aa. ciliares anteriores* ab.

i) *Aa. ciliares posticae* (hintere Blendungspulsadern) entspringen theils vom Stamme der *A. ophthalmica*, theils von Aesten derselben, verlaufen, indem sie den *N. opticus* umschlingen, zum hintern Umfang des Augapfels, und durchbohren die *Sclerotica*. Man unterscheidet zwei Arten: 1) *Aa. cil. post. breves*, dringen mit 15 bis 20 Aestchen dicht an der Eintrittsstelle des Sehnerven durch die *Sclerotica*, und verbreiten sich in der *Choroidea* und der *Corona ciliaris*. 2) *Aa. cil. post. longae*, durchbohren mit zwei Stämmchen, in einiger Entfernung vom Sehnerven die *Sclerotica*, laufen zwischen dieser und der *Choroidea*, das eine an der äufsern, das andre an der innren Seite des Auges, gerade nach vorn zur *Iris* und bilden am äufsern Rande derselben, indem sie mit einander und mit den *Aa. ciliares anticae* anastomosiren, den grofsen Arterienkreis der Iris, *Circulus arteriosus Iridis major*, von welchem Aeste durch die Substanz der *Iris* zum Pupillarrand derselben fortlaufen und an diesem einen zweiten kleinern Arterienkreis, *Circulus arteriosus Iridis minor*, darstellen.

k) *Aa. ciliares anticae* (vordere Blendungspulsadern), 6 bis 12 Aeste, von denen nur wenige von der *A. ophthalmica* selbst, die meisten von deren *Rami musculares* entspringen; sie durchbohren die *Sclerotica* unweit der Verbindung derselben mit der *Cornea*, und tragen zur Bildung der *Circuli arteriosi Iridis* bei.

2. *A. communicans posterior* (hintere Verbindungspulsader), von unbeständiger Dicke, zuweilen doppelt, zuweilen an der einen Seite fehlend, entspringt an einer etwas höhern Stelle der *Carotis*, als die *A. ophthalmica*, geht an der äufsern Seite der *Corpora mammillaria* vorbei nach hinten, und mündet in die *A. cerebralis posterior* aus der *A. basilaris*.

3. *A. choroidea* (Adernetzpulsader), ein kleiner, dicht über dem vorigen entspringender Zweig, läuft längs des *Tractus opticus* und unter dem *Pedunculus cerebri* hinweg, nach hinten und aufsen, und dringt in das *Cornu descendens* des *Ventriculus lateralis cerebri*, wo sie sich am *Plexus choroideus* und an den Wänden dieses Ventrikels verzweigt.

4. *A. cerebralis anterior* *s. corporis callosi* (vordere Gehirnpulsader) geht oberhalb des *N. opticus* schräg nach vorn und innen zur *Fissura longitudinalis cerebri*, krümmt sich dann um das *Genu corporis callosi* in die Höhe und verläuft längs der obern Fläche des *Corpus callosum* bis zu dessen hinterm Ende, wo sie sich verästelt. Sie giebt Zweige an die *Nn. opti-*

cus und *olfactorius*, die untere Fläche des vordern Hirnlappens, den *Ventriculus tertius*, das *Corpus callosum* und die ganze innre Fläche der Hemisphären, und hängt mit der gleichnamigen Arterie der andren Seite bald nach ihrem Ursprunge durch einen kurzen Querast, *A. communicans anterior* (vordere Verbindungspulsader), zusammen.

5. *A. cerebralis media* *s. fossae Sylvii* (mittlere Gehirnpulsader), stärker als die vorhergehende, geht längs der *Fossa Sylvii* nach aufsen und zuletzt nach oben, und theilt sich in mehrere Aeste, welche den vordern und den mittlern Hirnlappen und die Reil'sche Insel versorgen. Unfern ihres Ursprungs giebt sie zahlreiche kleine Zweige ab, welche, durch die *Lamina cribrosa* hindurchdringend, zum *Corpus striatum* in die Höhe steigen.

C. *Arteria subclavia*,

Schlüsselbeinpulsader, tritt zu beiden Seiten hinter der Sternalverbindung der *Clavicula* durch die obere Oeffnung der Brusthöhle hervor, geht, sich bogenförmig nach aufsen und unten wendend, hinter dem *M. scalenus anticus*, dann zwischen Schlüsselbein und erster Rippe zur Achselhöhle herab, und verläuft längs der innren Fläche des Oberarms bis zur Ellenbogenbeuge, woselbst sie sich in zwei Aeste spaltet. In diesem Verlaufe erhält die Arterie verschiedene Namen; der Theil vom Ursprunge bis zum untern Rande der ersten Rippe heifst *A. subclavia* im engern Sinne, der folgende, in der Achselhöhle liegende Theil heifst *A. axillaris*, und der längs des Oberarms fortlaufende Theil *A. brachialis*, deren beide Endäste, die *Aa. radialis* und *ulnaris*, sich längs des Vorderarms und in der Hand verzweigen.

a) *Arteria subclavia*,

Schlüsselbeinpulsader im engern Sinne, ist auf der rechten Körperseite, wo sie aus der *A. anonyma* entspringt, kürzer, aber dicker, und liegt Anfangs weiter nach vorn, als die auf der linken Seite befindliche, welche unmittelbar von dem *Arcus aortae* abgeht. Man theilt sie der genauern Beschreibung und chirurgischen Bestimmung wegen in drei Portionen: Die erste Portion reicht vom Ursprunge der Arterie bis zum innren Rande des *M. scalenus anticus*, zu welchem sie auf der rechten Seite in schiefer Richtung nach aufsen, auf der linken dagegen senkrecht in die Höhe steigt; die zweite Portion krümmt sich nach aufsen hinter dem *M. scalenus anticus* bis zu dessen äufserm Rande; die dritte Portion geht nach unten und aufsen unterhalb der *Clavicula* bis zum untern Rande der ersten Rippe, wo sie zur *A. axillaris* wird.

Topographie. — 1) Die erste Portion der rechten Seite gränzt nach vorn an die *Vv. jugularis interna* und *subclavia*, da wo sich beide zur *V. anonyma* vereinigen, und wird von den *Nn. vagus*, *cardiaci* und *phrenicus* gekreuzt; nach hinten und unten wird sie von der *Pleura* umkleidet und von dem *N. recurrens dexter* und der *V. vertebralis* gekreuzt, und berührt den *Processus transversus* des siebenten Halswirbels. — Dieselbe Portion der linken Seite gränzt nach vorn an die Pleura, die *V. anonyma*, und die *Nn. vagus* und *phrenicus*, welche parallel mit ihr laufen; nach innen an die *A. carotis communis sinistra* und den *Oesophagus;* nach aufsen an die Pleura; und nach hinten an den *Ductus thoracicus*, *M. longus colli* und die Wirbelsäule.

Abrifs der Lage der 1ten Portion der *A. subclavia dextra:*

Vorn:
V. jugularis interna,
V. subclavia,
N. vagus,
Nn. cardiaci,
N. phrenicus.

Erste Portion der *A. subclavia dextra.*

Hinten und unten:
Pleura,
N. recurrens dexter,
V. vertebralis,
Proc. transversus des 7ten Halswirbels.

Abrifs der Lage der 1ten Portion der *A. subclavia sinistra:*

Vorn:
Pleura,
V. anonyma,
N. vagus,
N. phrenicus.

Aufsen: *Pleura.*

Erste Portion der *A. subclavia sinistra.*

Innen: *A. carotis communis sinistra, Oesophagus.*

Hinten:
Ductus thoracicus,
M. longus colli,
Columna vertebralis.

2) Die zweite Portion liegt zwischen den *Mm. scalenus anticus* und *medius*, und wird von dem obern Rande der ersten Rippe getragen. Durch den *M. scalenus anticus* wird sie vorn von der *V. subclavia* und dem *N. phrenicus* getrennt; hinten berührt sie den *Plexus brachialis*.

3) Die dritte Portion gränzt nach vorn an die *V. subclavia* und den *M. subclavius;* nach hinten an den *Plexus brachialis* und *M. scalenus posticus;* nach unten an die vordere Fläche der ersten Rippe; nach oben an die *A. transversa scapulae* und den *M. platysma myoides*.

Abrifs der Lage der 3ten Portion der *A. subclavia:*

Oben:
A. transversa scapulae,
M. platysma myoides.

Vorn:
V. subclavia,
M. subclavius.

Dritte Portion der *A. subclavia.*

Hinten:
Plexus brachialis,
M. scalenus posticus.

Unten:
Erste Rippe.

Zweige. — Sie entspringen gröfstentheils aus der ersten und zweiten Portion der *A. subclavia;* nur selten giebt die dritte Portion einen oder mehrere derselben ab. Aufser mehreren kleinen, unbeständigen Aesten, die zur Thymusdrüse und einigen andren Organen der Brusthöhle hingehen, zählt man neun Hauptzweige, von denen jedoch in der Regel mehrere aus einem gemeinschaftlichen Stamme entspringen, nämlich die *Aa. thyreoidea inferior, cervicalis ascendens, cervicalis superficialis, transversa scapulae* und *transversa colli* aus Einem *Truncus thyreocervicalis*, häufig auch die *Aa. profunda cervicis* und *intercostalis suprema* aus Einem *Truncus costo-cervicalis*. Doch finden hierbei zahlreiche Abweichungen statt, indem theils der eine oder andre der erwähnten Aeste selbstständig aus der *Subclavia* entspringt, theils andre Aeste aus den genannten Stämmen hervorgehen.

Aufsteigende Zweige:

A. vertebralis;

Truncus thyreo-cervicalis
- *A. thyreoidea inferior;*
- *A. cervicalis ascendens;*
- *A. cervicalis superficialis;*
- *A. transversa scapulae;*
- *A. transversa colli;*

A. cervicalis profunda.

Absteigende Zweige:

A. intercostalis suprema;
A. mammaria interna.

1. *A. vertebralis* (Wirbelpulsader), der erste und beträchlichste Zweig der *Subclavia*, entspringt vom hintern Umfange

Fig. 102.

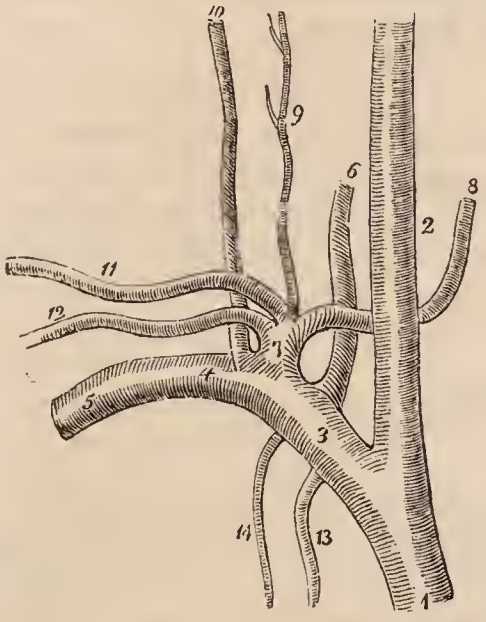

derselben, steigt am äufsern Rande des *M. longus colli* etwas schief nach hinten in die Höhe, tritt durch das *Foramen vertebrale* des *Processus transversus* des sechsten Halswirbels in den *Canalis vertebralis*, und geht in diesem aufwärts, zwischen dem *Epistropheus* und *Atlas* eine starke Biegung nach aufsen machend. Nachdem sie aus dem *Foramen vertebrale* des *Atlas* herausgetreten ist, windet sie sich nach hinten und innen, dann über den Intervertebralausschnitt des *Arcus post. atlantis* schräg nach oben, dringt durch den hintern seitlichen Umfang des *Foramen magnum*, die *Membrana obturatoria posterior* und die *Dura mater* durchbohrend, in die Schädelhöhle, und vereinigt sich am hintern Rande des *Pons Varolii* unter einem spitzen Winkel mit der gleichnamigen Arterie der andern Seite zu Einem unpaaren Stamme, der *A. basilaris* (Grund- oder Zapfenpulsader). Diese steigt auf der *Pars*

Fig. 102. Die Zweige der *A. subclavia dextra.* — 1. *A. anonyma.* 2. *A. carotis communis dextra.* 3. Erste Portion der *A. subclavia dextra*; 4. zweite Portion; 5. dritte Portion derselben. 6. *A. vertebralis.* 7. *Truncus thyreo-cervicalis.* 8. *A. thyreoidea inferior.* 9. *A. cervicalis ascendens.* 10. *A. cervicalis profunda.* 11. *A. transversa colli.* 12. *A. transversa scapulae.* 13. *A. mammaria interna.* 14. *A. intercostalis suprema.*

basilaris ossis occipitis, bedeckt von dem *Pons Varolii*, nach vorn in die Höhe, und theilt sich vor dem vordern Rande des *Pons* in ihre vier Endäste, nämlich nach jeder Seite hin in eine *A. cerebelli superior* und eine *A. cerebralis posterior* *).

Zweige: Die *Aa. vertebralis* und *basilaris* geben in ihrem Verlaufe folgende Zweige ab:

A. vertebralis	*Rami spinales laterales*, *Rami musculares*, *A. meningea posterior interna*, *A. spinalis posterior*, *A. spinalis anterior*, *A. cerebelli inferior posterior*.
A. basilaris	*Rami transversi*, *A. auditiva interna*, *A. cerebelli superior*, *A. cerebralis posterior*.

a) *Rami spinales laterales* (seitliche Rückenmarkspulsadern), kleine Zweige, die während des Durchgangs der *A. vertebralis* durch den *Canalis vertebralis* in die *Foramina intervertebralia* eindringen, und sich auf dem Rückenmark und seinen Häuten verbreiten.

b) *Rami musculares*, zahlreiche Aestchen, welche an die tiefen Nackenmuskeln hingehen, von denen jedoch nur die zwischen *Epistropheus* und *Atlas*, ferner zwischen *Atlas* und *Os occipitis* hervortretenden ansehnlich sind.

c) *A. meningea posterior interna* (innre hintere Hirnhautpulsader), ein einfaches oder doppeltes Zweigelchen, welches, in der Gegend des *Atlas* entspringend, durch das *Foramen magnum* in die Schädelhöhle tritt, um sich auf der *Dura mater* der *Fossae occipitales inferiores* und der *Falx cerebelli* zu verbreiten.

d) *A. spinalis posterior* (hintere Rückenmarkspulsader)

---

*) John Davy hat neuerlich festgestellt, dafs, wenn beide *Aa. vertebrales* in ihrer Stärke differiren, die linke gewöhnlich die stärkere ist; dies ergab sich aus 98 untersuchten Fällen, unter denen 26mal die linke, und nur 8mal die rechte gröfser war. Ferner fand er unter jener Zahl von Beobachtungen 17mal innerhalb der *A. basilaris*, dicht über ihrem Anfange, ein vertikal zwischen ihren Wänden ausgespanntes kleines Band, und einigemal beide *Aa. vertebrales* vor ihrer Vereinigung durch einen kleinen Communikationsast (welchen auch Wilson u. A. mehrmals beobachtet haben) verbunden.

entspringt nach dem Eintritt der *A. vertebralis* in die Schädelhöhle, windet sich um die *Medulla oblongata* auf die hintere Fläche des Rückenmarks, und steigt an derselben, parallel mit der gleichnamigen Arterie der andern Seite herab, indem sie vielfach mit dieser und den von andren Arterien stammenden *Rami spinales* anastomosirt. Kurz nach ihrem Ursprunge sendet sie einen Zweig nach oben zum vierten Ventrikel.

e) *A. spinalis anterior* (vordere Rückenmarkspulsader), ein kleiner, dicht vor der *A. basilaris* entspringender Zweig, steigt an der vordern Fläche der *Medulla oblongata*, sich bald mit dem gleichnamigen der andren Seite vereinigend, abwärts und geht dann als unpaares Stämmchen längs der vordern Fläche des Rückenmarks herab, sich an diesem vielfach verästelnd.

f) *A. cerebelli inferior posterior* (hintere untere Kleinhirnpulsader) entspringt zwischen der *A. spinalis posterior* und *anterior*, schlägt sich, zwischen den Wurzelbündeln des *N. hypoglossus* hindurchgehend, um den obern Theil der *Medulla oblongata* zur untern Fläche des kleinen Gehirns, verzweigt sich an diesem und anastomosirt mit der A. *cerebelli superior.*

g) *Rami transversi* (Queräste), 4 bis 6 kleine Zweige, die seitwärts von der *A. basilaris* abgehen und den *Pons Varolii* nebst den angränzenden Theilen des Gehirns versorgen. Der stärkste derselben, *A. cerebelli inferior anterior*, verläuft längs des *Crus cerebelli*, um sich am vordern Umfang der untern Fläche des kleinen Gehirns zu verbreiten.

h) *A. auditiva interna* (innre Ohrpulsader), zuweilen ein Zweig der *A. cerebelli inferior anterior*, dringt durch den *Meatus auditorius internus* in das Gehörorgan, versieht den Vorhof und die Schnecke und anastomosirt mit der *A. stylomastoidea.*

i) *A. cerebelli superior* (obere Kleinhirnpulsader), der hintere Endast der *A. basilaris*, windet sich am vordern Rande des *Pons Varolii* nach hinten und aufsen um das *Crus cerebri* jeder Seite, verzweigt sich an diesen Theilen und der obern Fläche des kleinen Gehirns, und anastomosirt mit den *Aa. cerebelli inferiores.*

k) *A. cerebralis posterior s. profunda cerebri* (hintere oder tiefe Gehirnpulsader), der vordere Endast der *A. basilaris*, verläuft, auf jeder Seite eine, nach vorn und aufsen, getrennt von der *A. cerebelli superior* durch den *N. oculomotorius*, verbindet sich, nachdem sie ein Büschel kleiner Aeste abgegeben, welche durch die *Substantia perforata media*

zum dritten Ventrikel eindringen, mit der *A. communicans posterior* aus der *Carotis interna*, schlägt sich dicht neben

Fig. 103.

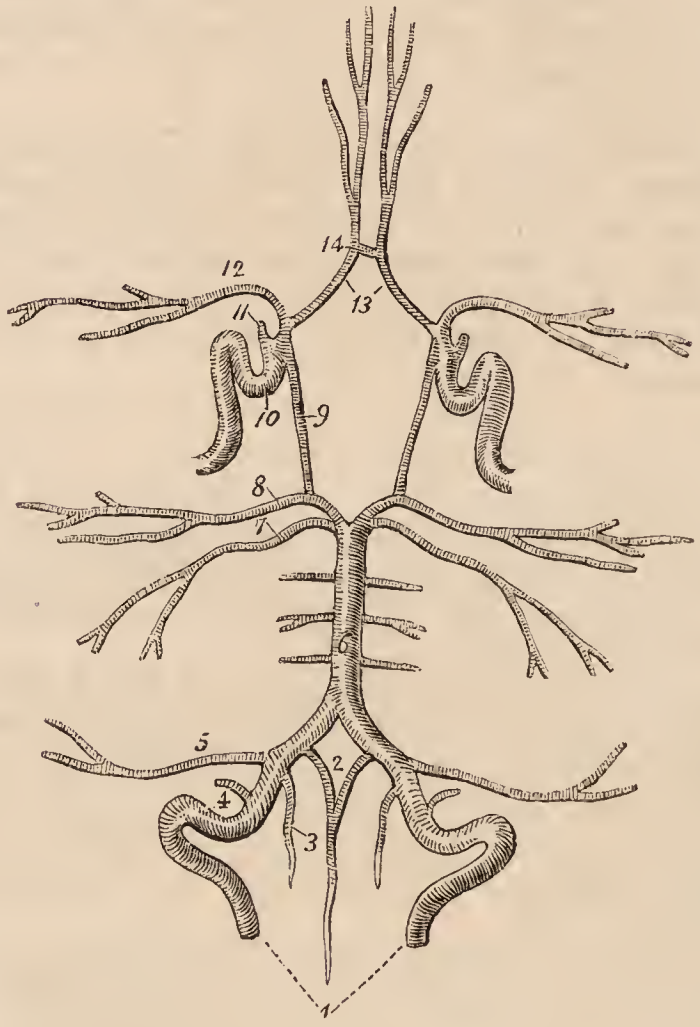

Fig. 103. Der *Circulus arteriosus Willisii;* die Arterien sind, wegen ihrer Symmetrie auf beiden Seiten, nur auf der einen mit Nummern bezeichnet. 1. *Aa. vertebrales.* 2. Die beiden *Aa. spinales anteriores*, sich bald zu einem einzigen Stämmchen vereinigend. 3. *A. spinalis posterior.* 4. *A. meningea posterior interna.* 5. *A. cerebelli inferior posterior.* 6. *A. basilaris*, zu beiden Seiten die *Rami transversi* abgebend. 7. *A. cerebelli superior.* 8. *A. cerebralis posterior.* 9. *A. communicans posterior.* 10. *A. carotis interna* mit den Krümmungen, welche sie constant im Schädel macht. 11. *A. ophthalmica*, nahe an ihrem Ursprunge durchgeschnitten. 12. *A. cerebralis media.* 13. *Aa. cerebrales anteriores*, verbunden durch 14. *A. communicans anterior*, welche den Gefäfskranz vorn schliefst.

dem *N. trochlearis* um das *Crus cerebri* nach hinten, und verästelt sich an der untern und innren Fläche des grofsen Gehirns, auch einige Aestchen an die *Plexus choroidei* absendend.

Durch die Verbindung, welche einerseits die *A. communicans anterior* zwischen den *Aa. cerebrales anteriores*, und andrerseits die *Aa. communicantes posteriores* zwischen der *A. carotis interna* und *cerebralis posterior* herstellen, entsteht an der Basis des Gehirns, oberhalb der *Sella turcica*, ein vollständiger Arterienkranz, *Circulus arieriosus Willisii*, dessen vorderer Theil durch die *Aa. communicans anterior*, *cerebrales anteriores* und *carotides internae*, und dessen hinterer Theil durch die *Aa. communicantes posteriores*, *cerebrales posteriores* und *basilaris* gebildet wird.

2. *Truncus thyreocervicalis* ist ein kurzer Stamm, welcher sich sehr bald in folgende, nach verschiedenen Richtungen hinlaufende Zweige spaltet:

a) *A. thyreoidea inferior* (untere Schilddrüsenpulsader) steigt am innren Rande des *M. scalenus anticus* schräg aufwärts, geht hinter der *A. carotis communis* und dem *Ganglion cervicale medium* bogenförmig nach vorn und innen zum untern Umfang der *Glandula thyreoidea*, und versieht den hinter ihr liegenden *M. longus colli*, die *Trachea*, die *Glandula thyreoidea*, den *Larynx* und den *Oesophagus;* ein namhafter Zweig, *A. laryngea inferior* (untere Kehlkopfpulsader), steigt von ihr zur Seite der *Trachea* in die Höhe, dringt durch die Seitenwand des *Pharynx* zur hintern Wand des *Larynx* und verbreitet sich an der Schleimhaut und den Muskeln desselben, mit der *A. laryngea superior* aus der *A. thyreoidea superior*, anastomosirend.

b) *A. cervicalis ascendens* (aufsteigende Nackenpulsader), ein dünner Ast, läuft an der vordern Fläche der *Processus transversi* der Halswirbel, zwischen den *Mm. scalenus anticus* und *rectus capitis anticus major*, gerade in die Höhe, und reicht bis zur *Basis cranii*. Sie giebt in diesem Verlaufe theils *Rami musculares* an die tiefen Muskeln und Drüsen des Halses, theils *Rami spinales* durch die *Foramina intervertebralia* an das Rückenmark und seine Häute. Meistens ein Zweig dieser Arterie, nicht selten aber auch des *Truncus thyreocervicalis* selbst ist die

c) *A. cervicalis superficialis* (oberflächliche Nackenpulsader), welche durch das *Trigonum supraclaviculare*, blofs bedeckt vom *M. platysma myoides*, quer nach aufsen und hinten läuft, und sich in die *Mm. scaleni*, *cucullaris*, *splenii*, *levator scapulae* und *rhomboidei* verzweigt.

d) *A. transversa scapulae s. suprascapularis* (quere oder

obere Schulterblattpulsader) verläuft quer nach aufsen, hinter der *Clavicula*, vor dem *M. scalenus anticus*, dem *N. phrenicus*, der *A.* und *V. subclavia* und dem *Plexus brachialis*, dringt durch die *Incisura scapulae*, unter oder über dem *Lig. transversum*, zur *Fossa supraspinata*, und steigt alsdann hinter dem *Collum scapulae* zur *Fossa infraspinata* herab, sich in den Muskeln an der hintern Fläche des Schulterblatts verästelnd. Auf diesem Wege giebt sie kleinere Zweige ab, welche zu den *Mm. subclavius, scalenus anticus, omohyoideus* und *trapezius* hingehen,und einen stärkern, *Ramus acromialis*, welcher, den *M. trapezius* durchbohrend, sich am *Acromion* verbreitet, und anastomosirt unterhalb des letztern mit der *A. circumflexa scapulae* aus der *A. subscapularis*, und mit der *A. transversa colli*.

e) *A. transversa colli s. scapularis posterior* (quere Hals- oder hintere Schulterblattpulsader) variirt sehr in ihrem Ursprunge, indem sie häufig direkt von der *A. subclavia*, und öfters erst von der dritten Portion derselben abgeht, läuft vor oder hinter dem *M. scalenus anticus* und zwischen den Schlingen des *Plexus brachialis*, durch das *Trigonum supraclaviculare*, oberhalb der *A. transversa scapulae*, quer nach aufsen und hinten, und gelangt, Anfangs bedeckt vom *M. omohyoideus* und der *Fascia cervicalis*, weiterhin von den *Mm. cucullaris* und *levator scapulae*, zum obern Winkel der *Scapula*, woselbst sie sich spaltet. Sie giebt in ihrem Verlaufe mehrfache Aeste an die Muskeln des Halses, des Nackens und der hintern Schulterblattgegend, und schickt einen beträchtlichen, *Ramus descendens s. A. dorsalis scapulae*, längs des hinteren Randes der *Scapula* herab, welcher zwischen den *Mm. rhomboidei* und *serratus posticus major* verlaufend, diese Muskeln, wie auch die *Mm. latissimus dorsi* und *subscapularis* versorgt und mit den *Aa. transversa scapulae, subscapularis* und *intercostalis suprema* anastomosirt.

3. *A. cervicalis profunda* (tiefe Nackenpulsader) geht, bedeckt von den *Mm. scaleni*, zwischen den Querfortsätzen des siebenten Hals- und ersten Rückenwirbels nach hinten, steigt dann am Nacken zwischen den *Mm. complexus* und *semispinalis cervicis* in die Höhe und verbreitet sich in die tiefen Muskelschichten des Nackens, nach oben mit der *A. cervicalis descendens* aus der *A. occipitalis*, nach unten mit der *A. transversa colli* anastomosirend.

4. *A. mammaria interna* *s. thoracica interna* (innre Brustpulsader) entspringt vom untern Umfang der *A. subclavia*, ungefähr gegenüber der *A. vertebralis*, biegt sich nach vorn und unten, geht, begleitet vom *N. phrenicus*, hinter der *V. subclavia*

und der *Articulatio sternoclavicularis* zur Brusthöhle, steigt, einige Linien vom Brustbeinrande entfernt, an der hintern Fläche der Rippenknorpel zwischen den *Mm. triangularis sterni* und *intercostales interni* hinab, und theilt sich zwischen dem sechsten Rippenknorpel und dem *Processus xiphoideus* in ihre beiden Endäste, die *Aa. musculo-phrenica* und *epigastrica superior.*

Zweige: *Aa. mediastinales anteriores,*
A. pericardiaco-phrenica,
Rami perforantes,
Aa. intercostales anteriores,
A. musculo-phrenica,
A. epigastrica superior.

a) *Aa. mediastinales anteriores* (vordere Mittelfellpulsadern), kleine Zweige, die zum *Mediastinum anterius*, zu den in demselben befindlichen Lymphdrüsen, zur *Glandula Thymus* und zum *Pericardium* gehen.

b) *A. pericardiaco-phrenica s. phrenica superior* (Herzbeutelzwerchfellpulsader), ein langer, dünner Zweig, welcher den *N. phrenicus* begleitend, zwischen *Pericardium* und *Pleura* herabsteigt und das *Pericardium*, so wie den vordern Theil des *Diaphragma* versieht.

c) *Rami perforantes* durchbohren die Muskeln der sechs oder sieben ersten *Interstitia intercostalia* und vertheilen sich an das *Sternum*, die *Mm. triangularis sterni*, *intercostales* und *pectorales*, und beim Weibe als *Aa. mammariae externae*, an die Milchdrüse.

d) *Aa. intercostales anteriores* (vordere Zwischenrippenpulsadern), deren sich gewöhnlich in jedem der 5 bis 6 obersten *Interstitia intercostalia* zwei vorfinden, welche entweder getrennt oder aus einem gemeinschaftlichen Stämmchen entspringen, verlaufen am obern und untern Rande je zweier Rippenknorpel nach aufsen, versorgen die *Mm. intercostales*, *pectorales*, *obliquus abdominis* und die Milchdrüse, und anastomosiren mit den *Aa. intercostales posteriores.*

e) *A. musculo-phrenica* (Muskelzwerchfellpulsader) geht längs der Anheftung des Zwerchfells an die Rippen nach aufsen und unten, vertheilt sich im Zwerchfell, und giebt *Aa. intercostales anteriores* für das siebente bis zehnte *Interstitium intercostale.*

f) *A. epigastrica superior* (obere Bauchdeckenpulsader) tritt zur Seite des *Processus xiphoideus* aus der Brusthöhle heraus, steigt in der Scheide des *M. rectus abdominis* an dessen hinterer Fläche herab, und anastomosirt in der Nabelgegend mit der *A. epigastrica inferior* aus der *A. iliaca*

externa, sich im *M. rectus abdominis* und bisweilen zur Leber verbreitend.

Die *A. mammaria interna* ist wegen der grofsen Anzahl ihrer Anastomosen, durch welche sie sehr entfernte Theile des Arteriensystems in Verbindung setzt, höchst interessant. So umgiebt sie durch die Verbindungen, welche beide unter einander und mit den Zweigen der *Aorta thoracica* eingehen, den ganzen Umfang des Brustkastens; an den Wänden des letztern bewirkt sie eine Communikation zwischen der *A. subclavia* und *axillaris;* die zum Zwerchfell gehenden Zweige verbinden die *A. subclavia* mit der *Aorta abdominalis*, und die Anastomose der *A. epigastrica superior* mit der *inferior* stellt die höchst merkwürdige Verbindung zwischen den Arterien der obern und der untern Extremitäten her.

5. *A. intercostalis suprema* *s. prima* (oberste Zwischenrippenpulsader) steigt hinter der *Pleura* vor den Hälsen der beiden ersten Rippen herab, und theilt sich in die *Aa. intercostalis posterior prima* und *secunda*, welche die beiden ersten *Interstitia intercostalia* versehen, indem sie sich gleich den *Aa. intercostales posteriores inferiores* (s. unten) verzweigen.

Abweichungen der *A. subclavia*. — Sie sind, was den Stamm dieser Arterie betrifft, im Allgemeinen selten; am häufigsten noch kömmt es vor, dafs die *A. subclavia dextra* aus dem linken Ende des *Arcus aortae*, unterhalb der *A. subclavia sinistra* entspringt *), in welchem Falle sie sich alsdann hinter dem *Oesophagus* und der *A. carotis communis dextra*, zuweilen auch zwischen dem *Oesophagus* und der *Trachea* nach der rechten Seite hin zum obern Rande der ersten Rippe krümmt, von wo aus sie ihren gewöhnlichen Verlauf fortsetzt. In Betreff der Zweige dagegen finden sich sehr oft Varietäten; zu den interessantesten gehört der Ursprung der *A. vertebralis sinistra* aus dem *Arcus aortae*, zwi-

---

*) Von welcher praktischen Wichtigkeit die Kenntnifs dieser Abnormitäten ist, zeigte sich erst neulich in einem von Liston beobachteten Falle. Im Begriff, wegen eines *Aneurysma* der *A. subclavia dextra* oberhalb der *Clavicula*, die *A. carotis* und *subclavia* an ihrem Ursprunge zu unterbinden, fand dieser Chirurg, als er bis zu der Stelle vorgedrungen war, wo die Spaltung der *A. anonyma* gewöhnlich Statt findet, keine *A. subclavia;* ohne sich hierdurch aufser Fassung bringen zu lassen, drang er immer tiefer bis zur Wirbelsäule, wo es ihm endlich gelang, die Arterie aufzufinden und zu unterbinden. Nach dem Tode des Kranken überzeugte man sich, dafs die *A. anonyma* aufserordentlich kurz war und die *A. subclavia* von ihrer hintern Fläche innerhalb der Brusthöhle abgab, weshalb dieselbe in gröfserer Tiefe, als sonst, zum obern Rande der ersten Rippe verlief.

schen den *Aa. carotis communis* und *subclavia sinistra*, und der analoge Ursprung der *A. vertebralis dextra* aus der Theilungsstelle des *Truncus anonymus*.

b) *Arteria axillaris*,

Achselpulsader, verläuft, leicht gebogen, im mittlern Umfang der Achselhöhle nach unten und aufsen, vom untern Rande der ersten Rippe bis zum untern Rande des *M. latissimus dorsi*, wo sie zur *A. brachialis* wird.

Topographie. — Nachdem sie zwischen dem untern Rande der *Membrana costocoracoidea* und der ersten Rippe hervorgetreten ist, gränzt sie mit ihrer innren oder Pectoralseite an die *V. axillaris*, die sich später nach vorn schlägt, an die erste Rippe, den *M. intercostalis externus primus*, die erste Zacke des *M. serratus anticus major* und Schlingen des *Plexus brachialis*; mit ihrer äufsern oder Brachialseite, nach oben an den *Plexus brachialis*, von welchem sie durch einen dreieckigen Zellgewebsraum getrennt wird, weiter unten an die Sehne des *M. subscapularis* und den *M. coracobrachialis*; mit ihrer vordern Seite an die *Mm. pectoralis major* und *minor*, die *V. axillaris* und den *N. medianus*, von dessen beiden Wurzeln sie umfafst wird; mit ihrer hintern Seite an den *Plexus brachialis*, *M. subscapularis*, und weiter unten an die *Mm. teres major* und *latissimus dorsi*.

Abrifs von der Lage der *A. axillaris*:

Vorn:

M. pectoralis major,
M. pectoralis minor,
V. axillaris,
N. medianus.

Innen:

V. axillaris,
Erste Rippe,
M. intercostalis externus primus,
M. serratus ant. major,
Plexus brachialis.

A. axillaris.

Aufsen:

Plexus brachialis,
M. subscapularis,
M. coracobrachialis

Hinten:

Plexus brachialis,
M. subscapularis,
M. teres major,
M. latissimus dorsi.

Zweige. — Aufser zahlreichen, unbeständigen Aestchen, die zu den benachbarten Muskeln, dem Armnervengeflecht und den Achseldrüsen hingehen, entspringen von der *A. axillaris* folgende namhafte Zweige:

A. thoracico-acromialis,
A. thoracica suprema,
A. thoracica longa,
A. subscapularis,
A. circumflexa humeri anterior,
A. circumflexa humeri posterior.

1. *A. thoracico-acromialis* *s. thoracica humeraria* (Brust-Schulterpulsader), ein kurzer Stamm, welcher an der vordern Seite der *A. axillaris* entspringt, in dem dreieckigen Raume oberhalb des *M. pectoralis minor* (s. p. 228.) hinaufsteigt, und sich in drei divergirende Aeste theilt, von denen der eine, *Ramus pectoralis,* sich in die *Mm. pectorales* und die *Mamma* verzweigt, der andre, *Ramus acromialis,* sich nach aufsen und oben zum *Acromion* wendet, das Schultergelenk und den *M. deltoideus* versieht und, letztern durchbohrend, an die obere Fläche des *Acromion* gelangt, woselbst er mit der *A. transversa scapulae* anastomosirt, und der dritte, *Ramus descendens s. deltoideus*, in der Spalte zwischen *M. deltoideus* und *pectoralis major*, in Begleitung der *V. cephalica*, herabsteigt und sich im *M. deltoideus* vertheilt.

2. *A. thoracica suprema* *s. prima s. minor* (obere oder kurze Brustpulsader) entspringt zunächst der vorigen, häufig mit ihr gemeinschaftlich, verläuft längs des obern Randes des *M. pectoralis minor*, und versorgt beide *Mm. pectorales*, wie auch die *Mamma*, mit den *Aa. intercostales* und *mammariae* anastomosirend.

3. *A. thoracica longa* *s. inferior* (untere Brustpulsader) entspringt hinter dem *M. pectoralis minor*, steigt längs des untern Randes desselben an der Seite des *Thorax* herab, schickt Zweige an die *Mm. pectoralis major* und *minor*, *serratus anticus major* und *subscapularis*, und an die Achseldrüsen, ferner *Aa. mammariae externae* an die *Mamma*, und anastomosirt mit den *Aa. thoracica suprema*, *intercostales* und *mammariae.*

4. *A. subscapularis* *s. infrascapularis* (Unterschulterblattpulsader), der stärkste von den Zweigen der *A. axillaris*, entspringt in der Gegend des untern Randes des *M. subscapularis*, verläuft längs desselben nach hinten und unten, giebt an diesen Muskel *Rami subscapulares*, und theilt sich in zwei Aeste:

a) *Ramus descendens s. thoracico-dorsalis* verläuft zwi-

schen den *Mm. serratus anticus major* und *latissimus dorsi*, in der Richtung des vordern Randes des Schulterblattes nach unten, versorgt diese Muskeln und anastomosirt in der Gegend des *Angulus inferior scapulae* mit der *A. dorsalis scapulae* aus der *A. transversa colli*.

b) *A. circumflexa scapulae* (umgeschlagene Schulterblattpulsader) geht durch den dreieckigen Raum, welcher von den *Mm. teres major*, *minor* und *Caput longum tricipitis* begränzt wird (s. p. 235.), nach hinten, giebt Zweige an die genannten Muskeln, schlägt sich, bedeckt vom *M. infraspinatus*, um den vordern Rand des Schulterblatts gegen die hintere Fläche desselben, und versieht die daselbst befindlichen Muskeln, mit den *Aa. suprascapularis* und *dorsalis scapulae* anastomosirend.

5. *A. circumflexa humeri anterior* (vordere Kranzpulsader des Armes) dringt zwischen dem *Collum oss. humeri* und den *Mm. coraco-brachialis* und *Caput breve bicipitis* nach aufsen und hinten, verbreitet sich an die genannten Muskeln und den *M. deltoideus*, und schickt einen Ast längs des *Sulcus intertubercularis* aufwärts zum Schultergelenk.

6. *A. circumflexa humeri posterior* (hintere Kranzpulsader des Armes), beträchtlich gröfser als die vorige, entspringt vom innren Umfange der *A. axillaris*, windet sich durch den viereckigen Raum, welcher von den *Mm. teres major* und *minor*, *Caput longum tricipitis* und dem *Os humeri* gebildet wird (s. p. 235.), nach hinten, und verzweigt sich vorzüglich in den *M. deltoideus* und das Schultergelenk. — Nicht selten ist diese Arterie ein Zweig der *A. subscapularis*, bisweilen selbst der *A. profunda brachii*; in letzterem Falle steigt sie hinter der Sehne des *M. teres major* in die Höhe und gelangt, ohne durch den erwähnten viereckigen Raum zu gehen, zum *M. deltoideus*.

Abweichungen der *A. axillaris*. — Häufig fehlt der eine oder andre ihrer Aeste, oder entspringt erst tiefer aus der *A. brachialis*; bisweilen kommen mehrere derselben aus einem gemeinschaftlichen Stamme von fast gleicher Dicke mit dem fortlaufenden Hauptstamm. In seltenen Fällen entspringt schon in dieser Höhe die *A. ulnaris*, welche alsdann zur Seite der *A. brachialis*, über die von dem *Condylus internus* entspringenden Muskeln zur Hand herabläuft, am Vorderarm blofs bedeckt von der *Fascia antibrachii* und der Haut, unter welcher man daher ihre Pulsation deutlich wahrnimmt; weit seltner wird dieser hohe Ursprung bei der *A. radialis* beobachtet. In einem Falle sah Wilson eine Spaltung der *A. axillaris* in drei, fast gleich dicke Zweige, welche neben einander längs des Oberarms herabliefen, und sich in der Ellenbogenbeuge als *Radialis*, *Ulnaris* und *Interossea* entwickelten. Die, sowohl in physiologischer, als chirurgischer Be-

Fig. 104.

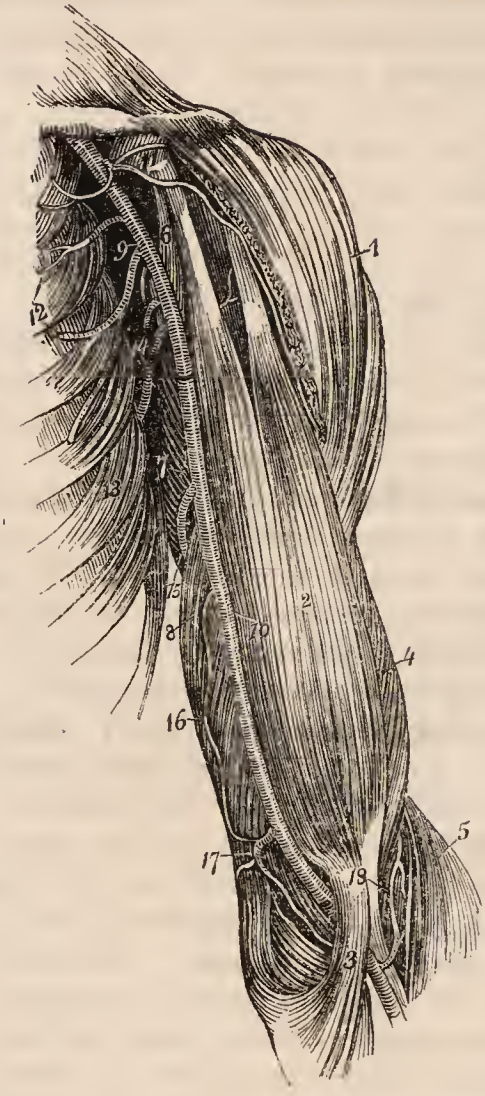

Fig. 104. *Aa. axillaris* und *brachialis* mit ihren Zweigen. — 1. *M. deltoideus.* 2. *M. biceps brachii;* 3. Die aponeurotische Fortsetzung, welche von der Sehne dieses Muskels zur *Fascia antibrachii* hingeht und die *V. mediana* von der *A. brachialis* trennt. 4. Der äufsere Rand des *M. brachialis internus.* 5. *M. supinator longus.* 6. *M. coracobrachialis.* 7. *Caput longum* des *M. triceps brachii;* 8. *Caput breve* desselben. 9. *A. axillaris.* 10. *A. brachialis,* von der vorigen durch eine dunkle Querlinie abgegränzt. 11. *A. thoracico-acromialis* mit ihren drei Zweigen; die Nummer befindet sich auf dem *Proc. coracoideus.* 12. *Aa. thoracica suprema* und *longa.* 13. *M. serratus anticus major.* 14. *A. subscapularis;* oberhalb derselben sieht man die sich nach hinten windende *A. circumflexa humeri posterior,* und zwischen beiden Köpfen des *M. biceps* die quer über das *Collum humeri*

ziehung interessanteste Abweichung indefs ist der Fall, wo ein Gefäfs, bisweilen von beträchtlicher Stärke, von der *A. axillaris* (noch häufiger von der *A. brachialis*) abgeht, längs des Oberarms neben der *A. brachialis* fortläuft und entweder in diese, oder in eine jener drei Hauptarterien des Vorderarms einmündet; dergleichen Gefäfse werden abirrende Gefäfse (*Vasa aberrantia*) genannt.

c) *Arteria brachialis*,

Armpulsader, läuft zuerst an der innren, dann mehr an der vordern Seite des Oberarms herab, und reicht vom untern Rande des *M. latissimus dorsi* bis etwa $\frac{1}{2}''$ unterhalb des Ellenbogengelenks, wo sie sich in die *Aa. radialis* und *ulnaris* spaltet.

Topographie. — Die *A. brachialis* gränzt nach hinten an das *Caput breve* des *M. triceps brachii*, den *M. brachialis internus* und die Sehne des *M. biceps brachii;* nach innen an den *N. ulnaris;* nach aufsen an den *N. medianus*, und die *Mm. coracobrachialis* und *biceps brachii*, vom innren Rande des letztern zum Theil bedeckt; nach vorn an den schräg über sie hinlaufenden *N. medianus*, die *Fascia brachii*, die *Aponeurosis m. bicipitis* und die *V. mediana basilica*. In derselben Scheide mit ihr befinden sich die *Vv. brachiales*, welche zu ihren beiden Seiten liegen.

Abrifs von der Lage der *A. brachialis*.

Vorn:
V. mediana basilica,
Fascia brachii,
Aponeurosis m. bicipitis,
N. medianus.

Innen: *N. ulnaris*.

Art. brachialis.

Aufsen: *M. coracobrachialis*, *M. biceps brachii*, *N. medianus*.

Hinten:
Caput breve tricipitis,
M. brachialis internus,
Tendo bicipitis.

---

verlaufende *A. circumflexa humeri anterior*. 15. *A. brachialis profunda*. 16. *A. collateralis ulnaris superior*. 17. *A. collateralis ulnaris inf.*, nach unten zu anastomosirend mit der *A. recurrens ulnaris anterior*. 18. *A. collateralis radialis*, Endzweig der *A. profunda brachii*, in der Furche zwischen den *Mm. brachialis int.* und *supinator longus* mit der *A. recurrens radialis* anastomosirend.

Zweige. — Die *A. brachialis* giebt zahlreiche Muskeläste, *Rami musculares*, an die *Mm. coracobrachialis*, *biceps*, *deltoideus*, *brachialis internus* und *triceps*, aufserdem aber folgende gröfsere Zweige, welche alle von ihrem innren Umfang abgehen:

A. profunda brachii,
A. collateralis ulnaris superior,
A. collateralis ulnaris inferior.

1. *A. profunda brachii* *s. collateralis magna* (tiefe Armpulsader) entspringt in der Höhe des untern Randes des *M. latissimus dorsi*, dringt zwischen dem *Caput internum* und *Caput longum* des *M. triceps* an die hintere Fläche des *Os humeri*, um welche sie sich nach aufsen herumwindet, und giebt, aufser mehrern unbeständigen Aesten, welche zum *M. triceps* verlaufen, und bisweilen einer *A. nutritia magna*, welche durch das *Foramen nutritium* zur Markhöhle des Oberarmbeins geht, folgende zwei Zweige ab:

a) *A. collateralis media* (mittlere Nebenpulsader) steigt im *Caput internum tricipitis* herab, und anastomosirt am *Condylus internus oss. humeri* mit der *A. collateralis ulnaris*.

b) *A. collateralis radialis* (Speichennebenpulsader), die Fortsetzung der *Art. profunda brachii*, geht, in Begleitung des *N. radialis*, zuerst am *Lig. intermusculare ext.*, dann in der Furche zwischen den *Mm. brachialis internus* und *supinator longus* schräg abwärts, verzweigt sich an die umliegenden Muskeln und anastomosirt mit der *A. recurrens radialis*.

2. *A. collateralis ulnaris superior* (obere Ellenbogennebenpulsader) entspringt unter der vorigen, ungefähr in der Mitte der *A. brachialis*, läuft an der innren Seite des Oberarms herab und gelangt, in Gemeinschaft mit dem *N. ulnaris*, zwischen *Condylus internus humeri* und *Olecranon ulnae*, woselbst sie mit der *A. recurrens ulnaris* anastomosirt.

3. *A. collateralis ulnaris inferior* (untere Ellenbogennebenpulsader) geht, ungefähr 2″ oberhalb des Ellenbogengelenks, unter einem fast rechten Winkel von der *A. brachialis* ab, läuft schräg nach unten und hinten zum *Condylus int.*, versorgt die angränzenden Muskeln und das Gelenk, und spaltet sich in mehrere Aeste, die nach oben mit der *A. collateralis ulnaris superior*, nach unten mit der *A. recurrens ulnaris* anastomosiren.

Abweichungen der *A. brachialis*. — Gar nicht selten entspringt eine der Hauptarterien des Vorderarms an einer höhern Stelle der *A. brachialis*, und zwar am häufigsten die *A. radialis*, die alsdann meistens vom obern Drittel derselben ab-

geht und zum Ellenbogengelenk gerade herabsteigt, von wo an sie ihren gewöhnlichen Verlauf fortsetzt; seltner die *A. ulnaris*, welche bisweilen 2 Zoll oberhalb dieses Gelenks entspringt und entweder oberflächlich oder in der Tiefe am Vorderarm herabläuft, und am seltensten die *A. interossea*, welche manchmal dicht oberhalb der *Plica cubiti* von der *A. brachialis* abgeht. — Eine andere Abweichung betrifft die *A. profunda brachii*, welche bisweilen schon hoch oben aus der *A. axillaris* entspringt, bisweilen doppelt vorhanden ist, bisweilen endlich mit der *A. collateralis ulnaris superior* von einem gemeinschaftlichen Stamme abgeht.

d) Arteria radialis,

Speichenpulsader, der dünnere der beiden Endäste der *A. brachialis*, ist als die Fortsetzung dieser letztern, deren Richtung sie beibehält, zu betrachten. Sie steigt längs der Radialseite des Vorderarms von der *Plica cubiti* bis zum Handgelenk herab, windet sich hier zwischen dem *Processus styloideus radii* und *Os multangulum majus* zum Handrücken, dringt zwischen den beiden Köpfen des *M. interosseus dorsalis primus* zur Hohlhand, und läuft in dieser quer über die Mittelhandknochen nach innen, sich mit dem *Ramus profundus* der *A. ulnaris* verbindend.

Topographie. — Am Vorderarm liegt die *A. radialis* Anfangs zwischen dem *M. supinator longus*, von welchem sie nach oben zu überragt wird, und dem *M. pronator teres*, weiterhin zwischen den Sehnen der *Mm. supinator longus* und *flexor carpi radialis;* ruht auf den *Mm. supinator brevis, pronator teres*, dem Radialrand des *M. flexor digitorum sublimis*, den *Mm. flexor pollicis longus* und *pronator quadratus*, und wird von der Haut und der *Fascia antibrachii* bedeckt. An der Handwurzel liegt sie auf den *Ligg. carpi dorsalia*, und geht unter den *Mm. abductor pollicis longus* und *extensor pollicis brevis* hinweg; in der Hohlhand verläuft sie unterhalb der Sehnen der Fingerbeuger. Sie wird in ihrem ganzen Verlaufe von den gleichnamigen Venen und längs ihres mittlern Drittels auch von dem *N. radialis superficialis* begleitet.

Fig. 105.

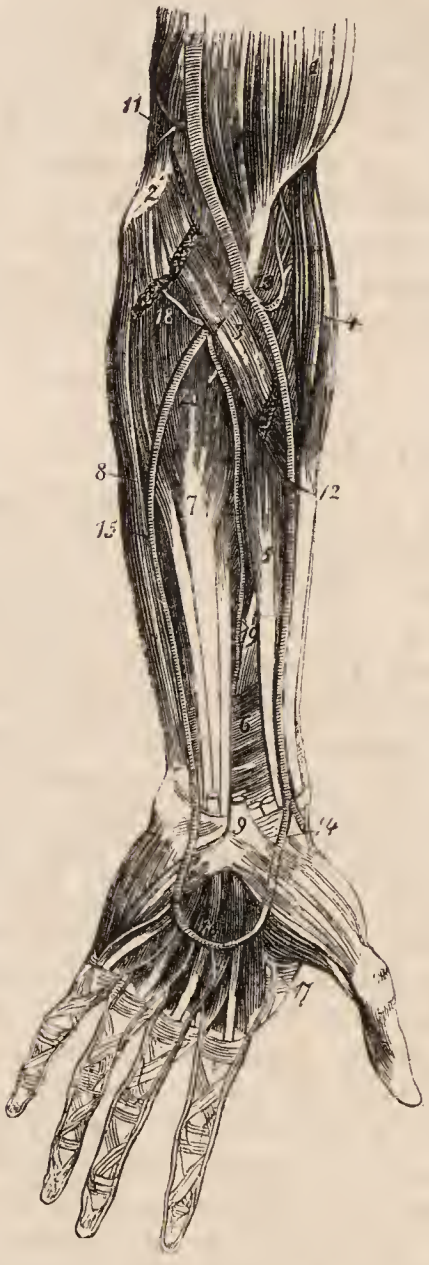

Fig. 105. Die Arterien des Vorderarms. — 1. Das untere Ende des *M. biceps brachii.* 2. *Condylus int. humeri* nebst den Ursprüngen der quer durchgeschnittenen *Mm. pronator teres* und *flexor carpi radialis.* 3. Der tiefe Kopf des *M. pronator teres.* 4. *M. supinator longus.* 5. *M. flexor pollicis longus.* 6. *M. pronator quadratus.* 7. *M. flexor digitorum communis profundus.* 8. *M flexor carpi ulnaris.* 9. Das durchgeschnittene Insertionsende des *M. palmaris longus* nebst dem *Lig. carpi volare proprium,* unter welchem man die Sehnen der Fingerbeuger hindurchtreten sieht. 10. *A. brachialis.* 11. *A. collateralis ul-*

Abrifs von der Lage der *A. radialis* am Vorderarm:

Vorn:

Fascia antibrachii,
M. supinator longus.

Innen:		Aufsen:
M. pronator teres, *M. flexor carpi radialis.*	*A. radialis.*	*M. supinator longus,* *N. radialis superficialis.*

Hinten:

M. supinator brevis,
M. pronator teres,
M. flexor digit. sublimis,
M. flexor pollicis longus,
M. pronator quadratus,
Handgelenk.

Zweige. — Diese lassen sich, je nachdem sie am Vorderarm, an der Handwurzel oder an der Hand entspringen, in drei Gruppen abtheilen:

Am Vorderarm	*A. recurrens radialis,* *Rami musculares.*
An der Handwurzel	*Ramus volaris superficialis,* *A. carpea volaris,* *Aa. dorsales pollicis,* *A. carpea dorsalis,* *A. dorsalis indicis radialis.*
An der Hohlhand	*A. pollicis princeps,* *A. volaris indicis radialis,* *Ramus volaris profundus.*

1. *A. recurrens radialis* (zurücklaufende Speichenpulsader) entspringt gleich am Anfange der *A. radialis*, steigt,

---

naris inferior, nach oben mit der *A. collateralis ulnaris superior*, nach unten mit der *A. recurrens ulnaris* anastomosirend. 12. *A. radialis.* 13. *A. recurrens radialis*, mit der *A. collateralis radialis*, dem Endtheil der *A. profunda brachii*, anastomosirend. 14. *Ramus volaris superficialis* der *A. radialis.* 15. *A. ulnaris.* 16. *Arcus volaris superficialis* nebst den aus ihm entspringenden *Aa. digitales communes.* 17. *A. pollicis princeps* und *A. volaris indicis radialis.* 18. *A. recurrens ulnaris.* 19. *A. interossea interna.* 20. *A. interossea externa* an ihrer Durchtrittsstelle durch die *Membrana interossea.*

sich bogenförmig nach hinten und aufsen krümmend, in der Furche zwischen den *Mm. supinator longus* und *brachialis internus* in die Höhe, versorgt den äufsern Theil des Ellenbogengelenks und die daselbst befindlichen Muskeln, und anastomosirt mit der *A. collateralis radialis*.

2. *Rami musculares*, zahlreiche Zweige, welche während des Verlaufes der Arterie längs des Vorderarms, zu den an der Radialseite desselben liegenden Muskeln hingehen.

3. *Ramus volaris superficialis a. radialis* *s. superficialis volae* (oberflächliche Hohlhandpulsader) entspringt an der Stelle der *A. radialis*, wo dieselbe sich gegen den Rücken der Handwurzel wendet, läuft zwischen den Fasern des *M. abductor hallucis brevis*, dicht unter der *Fascia palmaris*, senkrecht herab, versorgt die Muskeln des Daumenballens, und verbindet sich alsdann mit dem gleichnamigen Aste der *A. ulnaris* zum *Arcus volaris superficialis*. Die Stärke dieses Zweiges variirt sehr; bald ist derselbe so ansehnlich, dafs er als die Fortsetzung des Stammes der *Radialis* erscheint, in welchem Falle er die *Aa. pollicis princeps* und *volaris indicis radialis* abgiebt, bald ist er nur sehr schwach, und bisweilen fehlt er gänzlich.

4. *A. carpea volaris a. radialis* (vordere Handwurzelpulsader) läuft über die Volarfläche der Handwurzel quer einwärts, verbreitet sich an dieser und anastomosirt mit Aesten der *A. ulnaris*.

5. *Aa. dorsales pollicis, radialis* und ***ulnaris*,** verlaufen an der Rückenfläche des Daumens, die erstere längs des Radialrandes, die letztere längs des Ulnarrandes desselben.

6. *A. carpea dorsalis a. radialis* (hintere Handwurzelpulsader) läuft quer über die Dorsalfläche der Handwurzel nach innen, und anastomosirt mit entgegenkommenden Aesten der *A. ulnaris*.

7. *A. dorsalis indicis radialis* verläuft längs des Radialrandes der Rückenfläche des Zeigefingers.

8. *A. pollicis princeps* *s. magna* (grofse Daumenpulsader) steigt längs des *Os metacarpi primum* zwischen den *Mm. interosseus dorsalis primus* und *adductor pollicis* zur Basis der ersten Phalanx des Daumens herab, und theilt sich hier in zwei Aeste, in die *Aa. volares pollicis, radialis* und *ulnaris*.

9. *A. volaris indicis radialis*, häufig ein Ast der vorigen, hat mit dieser Anfangs eine gleiche Lage, und verläuft längs des Radialrandes der Volarfläche des Zeigefingers.

10. *Ramus volaris profundus a. radialis* (tiefe Hohlhandpulsader), der Endtheil der *A. radialis*, verbindet sich, in querer Richtung in der Tiefe der Hohlhand fortlaufend, mit dem gleichnamigen Aste der *A. ulnaris* zum

Arcus volaris profundus (tiefer Hohlhandbogen), einem nach unten convexen Gefäfsbogen, welcher auf den *Bases ossium metacarpi* aufliegt und von den Sehnen der Fingerbeuger bedeckt wird. Aus der obern concaven Seite dieses Bogens steigen Aestchen zur Handwurzel empor; aus der untern convexen Seite desselben entspringen vier Stämmchen für die vier Metakarpalräume, von denen ein jedes sich sogleich in zwei Zweige spaltet:

a) *A. interossea volaris* läuft an der Volarfläche des entsprechenden *M. interosseus dorsalis* herab, versorgt diesen Muskel und mündet zwischen den *Capitula* je zweier Mittelhandknochen in die entsprechende *A. digitalis communis.*

b) *Ramus interosseus perforans*, welcher bisweilen unmittelbar vom *Arcus volaris profundus* entspringt, dringt zwischen den beiden Köpfen des entsprechenden *M. interosseus dorsalis* rückwärts gegen den Handrücken, und anastomosirt mit einer *A. interossea dorsalis* aus dem *Rete carpeum dorsale.*

e) *Arteria ulnaris*

s. cubitalis (Ellenbogenpulsader), der andere Endast der *A. brachialis*, geht schräg ab- und einwärts zum Anfang des mittlern Drittels des Vorderarms, steigt dann längs der Ulnarseite desselben gerade herunter bis zum Handgelenk, läuft über das *Lig. carpi volare proprium*, an der Radialseite des *Os pisiforme*, zur Hohlhand, und spaltet sich hier in einen oberflächlichen und einen tiefen Ast.

Topographie. — Der obere, schräg verlaufende Theil der *A. ulnaris* ruht auf den *Mm. brachialis int.* und *flexor digitorum profundus*, und wird von der oberflächlichen vordern Muskelschicht des Vorderarms und dem *N. medianus* bedeckt. Der folgende, gerade herabsteigende Theil liegt auf den *Mm. flexor digitorum profundus* und *pronator quadratus*, und zwischen den *Mm. flexor carpi ulnaris* und *flexor digitorum sublimis*, nach unten zu dicht unter der *Fascia antibrachii* verlaufend. Während sie über das *Lig. carpi volare propriuu* hinweggeht, wird sie durch einen, vom *Os pisiforme* brückenförmig über sie hingespannten starken Sehnenstreifen beschützt; in der Hohlhand liegt sie auf den Sehnen des *M. flexor digitorum sublimis*, und wird von dem *M. palmaris brevis* und der *Fascia palmaris* bedeckt. Zu beiden Seiten der Arterie verlaufen die *Vv. ulnares*, und längs der untern zwei Drittel des Vorderarms an ihrer innren Seite auch der *N. ulnaris.*

Abrifs von der Lage der *A. ulnaris:*

Vorn:

Fascia antibrachii,
Oberflächliche Muskelschicht,
N. medianus.

In der Hand.

Sehnenstreifen am *Os pisiforme,*
M. palmaris brevis,
Fascia palmaris.

Innen: *M. flexor carpi ulnaris,* *N. ulnaris.*

A. ulnaris.

Aufsen: *M. flexor digit. sublimis.*

Hinten:

M. brachialis internus,
M. flexor digit. profundus,
M. pronator quadratus.

In der Hand.

Lig. carpi volare proprium,
Sehnen des *M. flexor digit. sublimis.*

Zweige. — Sie zerfallen, ebenso wie die Zweige der *A. radialis*, in drei Gruppen:

Am Vorderarm	*A. recurrens ulnaris,* *A. interossea* { *A. interossea externa,* *A. interossea interna.* *Rami musculares.*
An der Handwurzel	*A. carpea volaris,* *A. carpea dorsalis.*
An der Hohlhand	*Ramus volaris superficialis,* *Ramus volaris profundus.*

1. *A. recurrens ulnaris* (zurücklaufende Ellenbogenpulsader) entspringt dicht unter dem Ellenbogengelenk, krümmt sich, bedeckt von den Ursprungsenden der oberflächlichen Muskeln der Volarfläche des Vorderarms, nach oben und hinten, steigt alsdann zwischen den beiden Köpfen des *M. flexor carpi ulnaris,* unterhalb des *N. ulnaris* in die Höhe, giebt diesen Muskeln Aeste und verbreitet sich hinter dem *Condylus int. humeri.* Häufig finden sich zwei *Aa. recurrentes*, nämlich aufser der eben beschriebenen *A. recurrens ulnaris posterior* noch eine von dieser oder unmittelbar von der *A. ulnaris* entspringende *A. recurrens ulnaris anterior,* welche zwischen den *Mm. pronator te-*

res und *brachialis int.* in die Höhe steigt und sich am vordern Umfang des Ellenbogengelenks vertheilt. Beide Zweige anastomosiren mit den übrigen, das Ellenbogengelenk vielfach umgebenden Arterien, und tragen vorzüglich bei zur Bildung des

Rete articulare cubiti (Ellenbogennetz), welches durch die Anastomosen der vom Oberarm herablaufenden *Aa. collateralis radialis*, *collateralis media* und *collaterales ulnares*, *superior* und *inferior*, und der vom Vorderarm heraufsteigenden *Aa. recurrens radialis*, *recurrentes ulnares* und *recurrens interossea* entsteht und, indem es das Ellenbogengelenk netzförmig umgiebt, dieses, so wie die angränzenden Muskeln versorgt.

2. *A. interossea antibrachii* (Zwischenknochenpulsader des Vorderarms) entspringt vom hintern Umfang der *A. ulnaris*, in der Höhe der *Tuberositas radii*, und spaltet sich bald in zwei Zweige:

a) *A. interossea externa s. posterior* dringt zwischen dem oberen Rande des *Lig. interosseum* und dem *Lig. cubiti teres* hindurch zur Rückenfläche des Vorderarms, schickt hier sogleich einen Zweig, *A. recurrens interossea*, welcher zwischen den *Mm. anconaeus parvus* und *extensor carpi ulnaris* in die Höhe steigt, zum *Rete articulare cubiti*, läuft alsdann zwischen den *Mm. extensor digitorum communis* und *extensor pollicis brevis* abwärts, und verzweigt sich an den Muskeln der Rückenfläche des Vorderarms bis zur Handwurzel.

b) *A. interossea interna s. anterior* geht an der Volarfläche des *Lig. interosseum* zwischen den *Mm. flexor digitorum profundus* und *flexor pollicis longus*, sich an denselben verzweigend, nach unten, giebt einen, bisweilen beträchtlichen Ast ab, welcher den *N. medianus* bis zur Hohlhand begleitet, ferner mehrere *Rami interossei perforantes*, welche, das *Lig. interosseum* durchbohrend, zu den Muskeln an der Dorsalfläche des Vorderarms gelangen, tritt dann hinter den *M. pronator quadratus*, und dringt als *A. interossea perforans inferior* durch das *Lig. interosseum* zur Rückenfläche der Handwurzel, an welcher sie sich verbreitet.

3. *Rami musculares*, zahlreiche Zweige, die längs des ganzen Verlaufs der *A. ulnaris* von ihr zu den an der Radialseite der Volarfläche des Vorderarms befindlichen Muskeln hingehen.

4. *A. carpea volaris a. ulnaris* verläuft an der Volarfläche der Handwurzel und verbindet sich mit andern, daselbst sich verbreitenden Arterienzweigen zum

Rete carpeum volare (Hohlhandnetz der Handwurzel), welches durch Aeste der *Aa. radialis*, *ulnaris* und

interossea interna, so wie des *Arcus volaris profundus* gebildet wird und die Volarfläche der Handwurzel versorgt.

5. *A. carpea dorsalis a. ulnaris* *s. Ramus dorsalis a. ulnaris* krümmt sich nach aufsen und hinten um das untere Ende der Ulna gegen die Rückenfläche der Handwurzel, giebt hier die *A. dorsalis digiti minimi ulnaris* ab, und geht über in das

Rete carpeum dorsale (Rückennetz der Handwurzel), welches an der Rückenfläche der Handwurzel durch Anastomosen der *Aa. carpeae dorsales* aus den *Aa. radialis* und *ulnaris*, so wie der Endäste der *Aa. interosseae interna* und *externa* gebildet wird, und aufser kleinen Aesten für die Gelenkbänder der Handwurzel, drei stärkere Zweige, *Aa. interosseae dorsales, secunda, tertia* und *quarta*, abgiebt, welche, die *Rami interossei perforantes* der *Aa. interosseae volares* aufnehmend, im zweiten, dritten und vierten Metakarpalraum auf den *Mm. interossei dorsales*, an welchen sie sich verästeln, nach vorn laufen. Eine jede *A. interossea dorsalis* spaltet sich zwischen den *Capitula* je zweier *Ossa metacarpi* gabelförmig in die *Aa. digitales dorsales* (hintere Fingerpulsadern), *radialis* und *ulnaris*, welche zu den einander zugekehrten Seiten je zweier Finger hingehen, — die von der *A. interossea secunda* stammenden zur Ulnarseite des Zeigefingers und Radialseite des Mittelfingers, die von der *A. interossea tertia* stammenden zur Ulnarseite des Mittelfingers und Radialseite des Ringfingers, und die von der *A. interossea quarta* stammenden zur Ulnarseite des Ringfingers und Radialseite des kleinen Fingers, — die Rückenflächen der ersten Fingerglieder versorgen und an den zweiten Fingergelenken mit den entsprechenden *Aa. digitales volares* anastomosiren. Die *Aa. digitales dorsales* für die einander zugekehrten Seiten des Daumens und Zeigefingers gehen als *Aa. dorsalis indicis radialis* und *dorsalis pollicis ulnaris* (die bisweilen mit einem gemeinschaftlichen Stämmchen, *A. interossea prima*, entspringen), ebenso wie die für die Radialseite des Daumens bestimmte *A. dorsalis pollicis radialis* unmittelbar von der *A. radialis* ab, wogegen die der Ulnarseite des kleinen Fingers angehörende *A. dorsalis ulnaris digiti minimi* direkt von der *A. carpea dorsalis a. ulnaris* entspringt. — Auf diese Weise wird jeder Finger an der Dorsalfläche mit zwei Arterien versehen.

6. *Ramus volaris profundus a. ulnaris* (tiefer Hohlhandast), schickt die *A. volaris digiti minimi ulnaris* an die Ulnarseite der Volarfläche des kleinen Fingers, und läuft alsdann zwischen dem *M. flexor brevis digiti minimi* und

den Sehnen der Fingerbeuger quer nach aufsen, um sich mit dem gleichnamigen Aste der *A. radialis* zum *Arcus volaris profundus* zu verbinden.

7. *Ramus volaris superficialis a. ulnaris* (oberflächlicher Hohlhandast), stärker als der vorige, biegt sich gegen die Radialseite der Hand und verbindet sich mit dem gleichnamigen Aste der *A. radialis* zum

Arcus volaris superficialis (oberflächlicher Hohlhandbogen), welcher einen nach unten gekrümmten Bogen darstellt und dicht unter der *Fascia palmaris*, näher an der Handwurzel, als der *Arcus volaris profundus*, verläuft. Aus demselben entspringen mehrere kleine Aeste für die Muskeln des Daumenballens, die Haut der Hohlhand und die *Ligg. carpi volaria*, und aus seiner Convexität drei stärkere Aeste, *Aa. digitales communes, secunda, tertia* und *quarta*, welche im zweiten, dritten und vierten Metakarpalraum zwischen den Sehnen der Fingerbeuger nach vorn laufen und die *Mm. lumbricales* und die Sehnenscheiden versorgen. Eine jede dieser Arterien spaltet sich, nachdem sie eine entsprechende *A. interossea volaris* aufgenommen hat, zwischen den *Capitula* je zweier Mittelhandknochen gabelförmig in die

Aa. digitales volares (vordere Fingerpulsadern), *ulnaris* und *radialis*, welche an den einander zugekehrten Rändern der Volarflächen je zweier angränzender Finger, entsprechend den *Aa. digitales dorsales*, verlaufen, mit letztern am zweiten Fingergelenk anastomosiren und, nachdem sie sich über das ganze zweite und dritte Fingerglied verbreitet und unter dem Nagel ein Gefäfsnetz, *Rete unguiculare*, gebildet haben, an der Volarfläche der Fingerspitze von beiden Seiten derselben her in einen ansehnlichen Bogen zusammenfliefsen. Die *Aa. digitales volares* für den Daumen und die Radialseite des Zeigefingers entspringen als *Aa. priceps pollicis* und *volaris indicis radialis* (die, wenn sie gemeinschaftlich entspringen, die *A. digitalis communis prima* vertreten) direkt aus der *A. radialis*, ferner die *A. volaris digiti minimi ulnaris* aus dem *Ramus volaris profundus a. ulnaris*. — Mithin besitzt jeder Finger auch an der Volarfläche zwei Arterien.

Zweige der *Aorta descendens thoracica*:

1. *Aa. bronchiales* (Luftröhrenpulsadern), zwei bis vier bald stärkere, bald schwächere Zweige, welche meist am vordern Umfang des Anfangs der *Aorta thoracica* entspringen, zu den

Bronchialdrüsen und Luftröhrenästen, welche sie bis in das Parenchym der Lungen verfolgen, hingehen und kleine Aeste für die Speiseröhre, den Herzbeutel, den linken Vorhof des Herzens und die *Pleura* abgeben.

2. *Aa. oesophageae* (Speiseröhrenpulsadern), fünf bis sieben kleine Zweige, welche längs des vordern Umfangs der *Aorta* abgehen und sich am *Oesophagus* verbreiten, an welchem sie zahlreiche Anastomosen bilden, die obern mit den *Aa. bronchiales* und mit Aestchen der *A. thyreoidea inferior*, die untern mit Aestchen der *A. phrenica* und *Aa. coronariae ventriculi*.

3. *Aa. mediastinales posteriores* (hintere Mittelfellpulsadern), zahlreiche kleine Zweige, die sich zu den im *Cavum mediastini postici* befindlichen Lymphdrüsen, dem *Pericardium*, der *Pleura* und dem Zwerchfell begeben.

4. *Aa. intercostales posteriores* *s. aorticae* (hintere Zwischenrippenpulsadern), *dextrae* und *sinistrae*, entspringen vom hintern Umfange der *Aorta*, gewöhnlich neun auf jeder Seite für die neun untern *Interstitia intercostalia* (während die beiden obern von der *A. intercostalis suprema* aus der *A. subclavia* versorgt werden), und verlaufen zu beiden Seiten quer nach aufsen, nämlich die, der Lage der *Aorta* gemäfs, längeren *Aa. intercostales dextrae* etwas schief nach oben über die vordere und rechte Seite der Brustwirbelkörper, hinter *Oesophagus*, *Ductus thoracicus*, *V. azygos* und *N. sympathicus*, dagegen die *Aa intercostales sinistrae* horizontal über die linke Seite der Wirbelkörper, hinter der *V. hemiazygos* und dem *N. sympathicus*. Im entsprechenden Intercostalraum angelangt, theilt sich sogleich eine jede in einen kleinern hintern und einen gröfsern vordern Ast:

a) *Ramus posterior s. dorsalis* geht am innren Rande des *Lig. colli costae internum* nach hinten, und spaltet sich in einen *R. spinalis*, welcher durch das *Foramen intervertebrale* zum Rückenmark und der Substanz des Wirbels, und einen *R. muscularis*, welcher zwischen den *Proc. transversi* zu den Muskeln und der Haut des Rückens hindurchgeht.

b) *Ramus anterior s. intercostalis*, die Fortsetzung des Stammes, geht unter der *V.* und über dem *N. intercostalis* zwischen *Pleura* und *M. intercostalis ext.* nach aufsen, und spaltet sich ebenfalls bald in zwei Aeste, welche zwischen den beiden *Mm. interossei* nach vorn laufen, und zwar der ansehnlichere *R. superior* Anfangs im *Sulcus costalis*, dann am untern Rande der obern, und der *R. inferior*, längs des obern Randes der untern Rippe des entsprechenden Intercostalraums. Beide Aeste anastomosiren unter einander und mit den *Aa. intercostales anteriores*, ver-

sorgen Brust-, Rücken- und Bauchmuskeln, und schicken Aeste, *Rami mammarii externi*, an die Milchdrüse.

Zweige der *Aorta descendens abdominalis.*

1. ***Aa. phrenicae*** (Zwerchfellpulsadern), *dextra* und *sinistra*, entspringen, bisweilen beide mit einem gemeinschaftlichen kurzen Stamme, aus dem vordern Umfange der *Aorta*, gleich nach dem Durchtritt derselben durch den *Hiatus aorticus*, oder, was fast ebenso häufig, aus der *A. coeliaca* oder einem ihrer Zweige, und verlaufen divergirend schief nach oben und aufsen auf der untern Fläche des Zwerchfells. Vor dem hintern Rande des *Centrum tendineum* theilt sich eine jede in zwei Aeste, in einen gröfsern *R anterior s. internus*, welcher sich nach vorn wendet, den vordern Theil der *Pars costalis* des Zwerchfells und des *Centrum tendineum* versorgt und mit dem entsprechenden Aste der andern Seite Anastomosen um das *Foram. oesophageum* und *Foram. quadrilaterum* bildet, und in einen *R. posterior s. externus*, welcher nach hinten geht, sich an der *Pars lumbalis* und dem hintern Theil der *Pars costalis* des Zwerchfelles verbreitet und Zweige für die Nebennieren, *Aa. suprarenales superiores*, abgiebt. Die *Aa. phrenicae* anastomosiren mit Zweigen der *Aa. mammaria interna, intercostales posteriores, oesophageae, coeliaca* und *suprarenales mediae.*

2. ***A. coeliaca*** (Eingeweidepulsader, κοιλία. Bauchhöhle), der erste unpaare Ast der *Aorta abdominalis*, entspringt aus deren vorderer Wand, in der Höhe des obern Randes des ersten Lendenwirbels, geht als ein kurzer, 4‴ dicker Stamm, umgeben vom *Plexus coeliacus*, rechts an das *Ganglion semilunare dextrum* und den *Lobus Spigelii* der Leber, links an das *Ganglion semilunare sinistrum* und die *Cardia* des Magens gränzend, hinter dem *Omentum minus* und über dem obern Rand des *Pancreas* und der *Curvatura minor* des Magens horizontal nach vorn, und spaltet sich alsbald in drei grofse divergirende Zweige, *Aa. coronaria ventriculi sinistra, hepatica* und *lienalis*, durch welche Theilung der sogenannte Dreifufs, *Tripus Halleri*, gebildet wird.

a) *A. coronaria ventriculi sinistra s. gastrica superior sinistra* (linke Kranzpulsader des Magens), gewöhnlich der kleinste von den drei Zweigen der *A. coeliaca*, dringt zuerst zwischen den Blättern des kleinen Netzes nach oben und links zur rechten Seite der *Cardia* des Magens, krümmt sich an dieser abwärts und verläuft längs der *Curvatura minor* des Magens zum *Pylorus*, woselbst sie mit der *A. coronaria dextra* aus der *A. hepatica* anastomosirt. Sie giebt

Fig. 106.

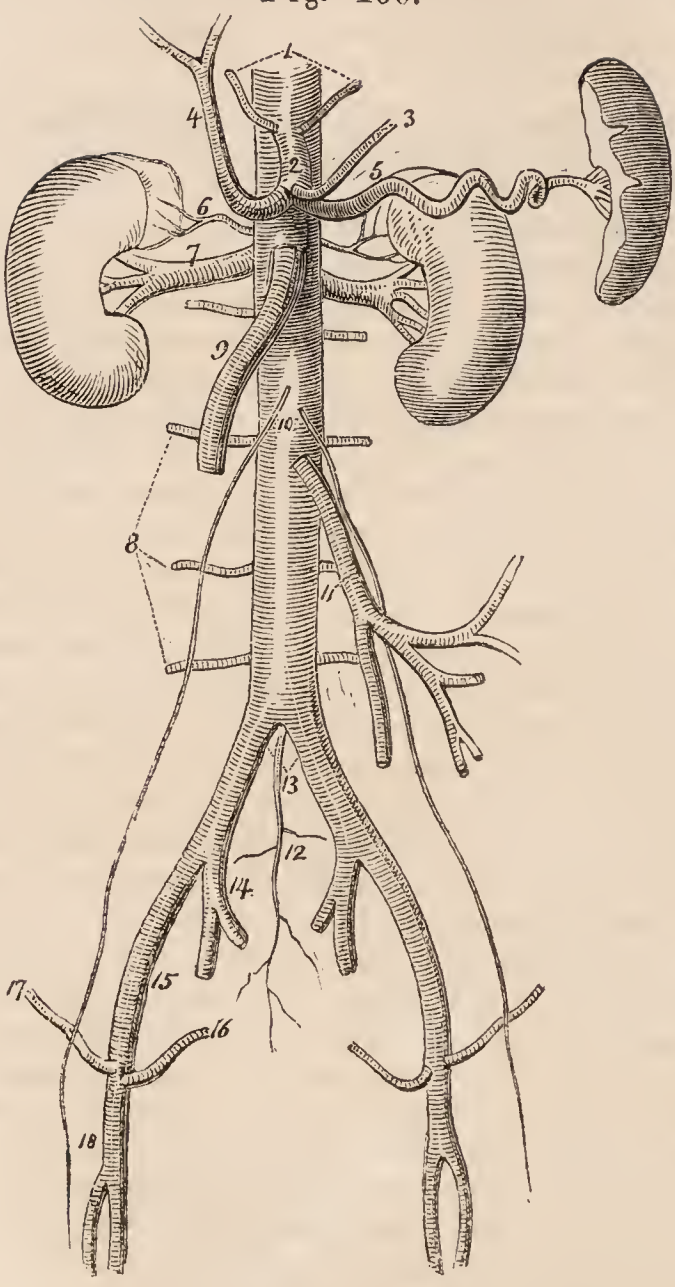

Fig. 106 Die *Aorta descendens abdominalis* mit ihren Zweigen. — 1. *Aa. phrenicae.* 2. *A. coeliaca.* 3. *A. coronaria ventriculi sinistra.* 4. *A. hepatica* mit ihren beiden Endästen, dem *Ramus hepaticus dexter* und *sinister.* 5. *A. splenica* in ihrem Verlaufe bis zur Milz. 6. *A. suprarenalis dextra.* 7. *A. renalis dextra*, welche länger ist, als die linke. 8. *Aa. lumbales.* 9. *A. mesenterica superior.* 10. Die beiden *Aa. spermaticae internae.* 11. *A. mesenterica inferior.* 12. *A. sacra media.* 13. Die beiden *Aa. iliacae communes.* 14. *A. hypogastrica dextra.* 15. *A. iliaca externa.* 16. *A. epigastrica inferior.* 17. *A. circumflexa ilium.* 18. *A. femoralis.*

in diesem Verlaufe zahlreiche Zweige an den untern Theil des *Oesophagus* und an die *Cardia*, so wie an die vordere und hintere Wand des Magens, häufig auch einen *Ramus hepaticus sinister* für die Leber, und verbindet sich mit den *Aa. oesophageae*, *gastroepiloicae* und *Aa. gastricae breves* der *A. lienalis*.

b) *A. hepatica* (Leberpulsader) krümmt sich nach vorn und rechts, geht, umschlungen vom *Plexus hepaticus* und vielen Lymphgefäfsen, zwischen den Blättern des *Lig. hepatoduodenale*, links vom *Ductus choledochus* und vor der *Vena portarum* zur *Fossa transversa* der Leber, und spaltet sich in zwei Aeste, mit denen sie in diese eindringt.

Zweige:
A. coronaria ventriculi dextra,
A. gastro-duodenalis { *A. gastro-epiploica dextra* / *A. pancreatico-duodenalis*,
Ramus hepaticus dexter,
Ramus hepaticus sinister.

a. *A. coronaria ventriculi dextra s. gastrica superior dextra s. pylorica* (rechte Kranzpulsader des Magens) entspringt in der Nähe des *Pylorus*, giebt diesem einige Aestchen, und wendet sich nach links zur kleinen Curvatur des Magens, woselbst sie mit der *A. coronaria ventriculi sinistra* anastomosirt.

β. *A. gastro-duodenalis* (Magen-Zwölffingerdarmpulsader), ein kurzer dicker Stamm, steigt hinter dem *Pylorus* abwärts, versorgt diesen und den Anfang des *Duodenum*, und spaltet sich hierauf in zwei Zweige: 1) *A. gastro-epiploica dextra s. gastrica inferior dextra* (rechte Magen-Netzpulsader) verläuft zwischen den Blättern des *Omentum majus* von rechts nach links längs der grofsen Curvatur des Magens, schickt *Rami gastrici* zur vordern und hintern Fläche des Magens und *Rami epiploici* zum grofsen Netz, und anastomosirt mit der *A. gastro-epiploica sinistra*, einem Zweige der *A. lienalis*. 2) *A. pancreatico-duodenalis* (Bauchspeicheldrüsen-Zwölffingerdarmpulsader) geht längs der concaven Seite der *Pars descendens Duodeni*, vor dem *Caput pancreatis* nach unten, versorgt diese beiden Organe und anastomosirt mit den *Aa. jejunalis prima* und *duodenalis inferior* aus der *A. mesenterica superior*.

γ. *Ramus hepaticus dexter*, der gröfsere Endast, biegt sich nach rechts, schickt einen kleinen Zweig, *A. cystica* (Gallenblasenpulsader), zu den Wänden der Gallenblase, und tritt hinter dem rechten Aste der *Vena portarum* in

Fig. 107.

Fig. 107. Die *A. coeliaca* mit ihren Zweigen. — 1. Die Leber, nach oben zurückgeschlagen; 2. *Fossa transversa* derselben. 3. Die Gallenblase. 4. Der Magen (etwas nach oben und rechts gezogen); 5. *Cardia;* 6. *Pylorus.* 7. *Pars descendens* des *Duodenum;* 8. *Pars transversa inferior* desselben. 9. Das Pancreas. 10. Die Milz. 11. *Aorta abdominalis.* 12. *Tripus Halleri.* 13. *A. coronaria ventriculi sinistra.* 14. *A. hepatica.* 15. *A. coronaria ventriculi dextra*, mit 13 anastomosirend. 16. *A. gastro-duodenalis.* 17. *A. gastro-epiploica dextra.* 18. *A. pancreatico-duodenalis*, mit der *A. duodenalis inferior* aus der *A. mesenterica superior* anastomosirend. 19. *Ramus hepaticus dexter* nebst der von ihm entspringenden *A. cystica;* der links von der Theilungsstelle abgehende Zweig ist der *Ramus hepaticus sinister.* 20. *A. lienalis*, deren geschlängelter Verlauf hinter dem Magen durch punktirte Linien angedeutet ist. 21. *A. gastro-epiploica sinistra*, mit 17 anastomosirend. 22. *A. pancreatica magna.* 23. *Aa. gastricae breves*, mit Zweigen der *A. coronaria ventriculi sinistra* anastomosirend. 24. *A. mesenterica superior*, zwischen dem *Pancreas* und der *Pars transversa inferior Duodeni* hervortretend.

die *Fossa transversa* der Leber, um den rechten und mittlern Lappen der letztern zu versorgen.

δ. *Ramus hepaticus sinister*, der kleinere Endast, dringt in den linken Theil der *Fossa transversa* und verzweigt sich im *Lobus sinister* und *Lobus Spigelii* der Leber.

c) *A. lienalis s. splenica* (Milzpulsader), der gröfste der drei Zweige der *A. coeliaca*, wendet sich nach links, verläuft unter vielen Windungen, begleitet von der *Vena* und dem *Plexus lienalis*, in einer Furche längs des obern Randes des *Pancreas*, quer zum *Hilus* der Milz, und spaltet sich hier in mehrere Endäste.

Zweige: *Rami pancreatici*,
A. gastro-epiploica sinistra,
Aa. gastricae breves,
Rami lienales.

α. *Rami pancreatici*, zahlreiche kleine Aeste, welche längs des ganzen Verlaufs des Stammes zur linken Hälfte des *Pancreas* abgehen, und von denen der ansehnlichste, *A. pancreatica magna*, den *Ductus pancreaticus* begleitet.

β. *A. gastro-epiploica sinistra s. gastrica sinistra inferior* (linke Magen-Netzpulsader) krümmt sich vor dem *Pancreas* nach rechts, verläuft zwischen den Blättern des *Omentum majus* längs der grofsen Curvatur des Magens, giebt diesem und dem grofsen Netze zahlreiche Aeste, und anastomosirt mit der *A. gastro-epiploica dextra* aus der *A. gastroduodenalis*.

γ. *Aa. gastricae breves* (kurze Magenpulsadern), 5 bis 6 kleine Zweige, welche vom Endtheil der *A. lienalis* vor deren Eintritt in die Milz entspringen und zwischen den Blättern des *Lig. gastro-lienale* zum *Fundus* des Magens verlaufen, wo sie mit den *Aa. coronaria ventriculi sinistra* und *gastro-epiploica sinistra* anastomosiren.

δ. *Rami lienales*, 3 bis 6 Aeste, welche durch die Spaltung der *A. lienalis* entstehen und in den *Hilus* der Milz eindringen, um sich im Parenchym derselben zu verbreiten.

3. *A. mesenterica superior* *s. mesaraica superior* (obere Gekröspulsader), der zweite unpaare, zugleich der stärkste Ast der *Aorta*, entspringt aus deren vorderer Wand, unmittelbar unter der *A. coeliaca*, tritt, Anfangs bedeckt vom *Pancreas*, zwischen diesem und der *Pars transversa inferior Duodeni* hervor, und steigt, begleitet vom *Plexus mesentericus superior* und den beiden gleichnamigen Venen, zwischen den Blättern des *Mesenterium* zur *Fossa iliaca dextra* hinab. In diesem Verlaufe wird sie allmälig immer dünner und beschreibt einen, nach vorn und links schwach convexen Bogen, von welchem zahlreiche Zweige an die verschiedenen Theile des Darmkanals abgehen.

Zweige: *A. duodenalis inferior,*
Aa. intestinales,
A. ileo-colica,
A. colica dextra,
A. colica media.

Fig. 108.

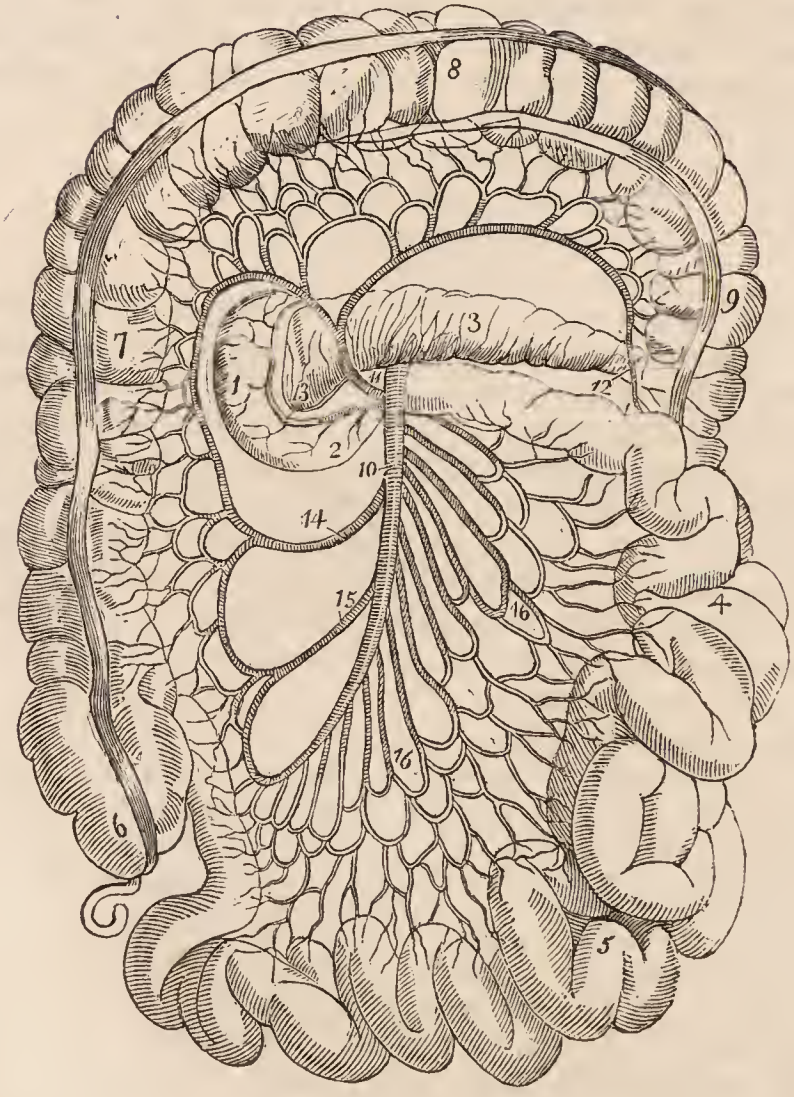

Fig. 108. Die *A. mesenterica superior* mit ihren Zweigen. — 1. *Pars descendens* des *Duodenum;* 2. *Pars transversa inferior* desselben. 3. *Pancreas* 4. *Jejunum.* 5. *Ileum.* 6. *Coecum* mit dem *Processus vermiformis.* 7. *Colon ascendens.* 8. *Colon transversum.* 9. Anfang des *Colon descendens.* 10. *A. mesenterica superior.* 11. *A. colica media;* 12. Der linke Ast derselben, welcher mit der *A. colica sinistra* anastomosirt. 13. *A. duodenalis inferior.* 14. *A. colica dextra.* 15. *A. ileo-colica.* 16,16. *Aa. intestinales jejunales et ileae.*

a) *A. duodenalis inferior* (untere Zwölffingerdarmpulsader) entspringt am untern Rande des *Pancreas*, verläuft längs der concaven Seite des *Duodenum*, sich an diesem und dem *Pancreas* verbreitend, nach oben und anastomosirt mit der *A. pancreatico-duodenalis* aus der *A. gastro-duodenalis*.

b) *Aa. intestinales* (Dünndarmpulsadern), *jejunales* und *ileae*, entspringen, 15 bis 20 an der Zahl, aus der linken convexen Seite der *A. mesenterica superior*, und begeben sich zwischen den Blättern des *Mesenterium* zum *Jejunum* und *Ileum*. In diesem Verlaufe theilt sich eine jede in 2 Aeste, von denen sich der eine aufwärts, der andre abwärts krümmt, und die mit den angränzenden Aesten der nächsthöhern und nächsttiefern *A. intestinalis* zu Bögen zusammenfliefsen, aus denen wiederum untergeordnete Zweige zur Bildung sekundärer Bögen hervortreten; aus letztern oder, bei den mittlern längern *Aa. intestinales*, erst nach noch zwei- bis dreimal wiederholter ähnlicher Bogenbildung, entspringen dann Aestchen, welche von der Anheftungsstelle des *Mesenterium* aus zum Dünndarm treten und sich in dessen Häuten vielfach verästeln. Durch diese Art der Verbreitung entsteht ein weitmaschiges Anastomosennetz zwischen allen *Aa. intestinales*, von denen die oberste aufserdem mit der *A. pancreatico-duodenalis*, die untersten mit der *A. ileocolica* anastomosiren.

c) *A. ileo-colica* (Hüft-Grimmdarmpulsader), der unterste von den aus der concaven Seite der *A. mesenterica superior* entspringenden Zweigen, steigt zwischen den Blättern des *Mesocolon ascendens* schräg gegen die *Fossa iliaca dextra* hinab und theilt sich in zwei Aeste, einen aufsteigenden, welcher mit der *A. colica dextra*, und einen absteigenden, welcher mit den untersten *Aa. intestinales* anastomosirt, und aus denen zahlreiche Zweige hervorgehen, die mit einander bogenförmig zusammenhängen und das Ende des *Ileum*, das *Coecum*, den *Processus vermiformis* und den Anfang des *Colon* versorgen.

d) *A. colica dextra* (rechte Grimmdarmpulsader) entspringt ungefähr aus der Mitte der concaven Seite der *A. mesenterica superior* und theilt sich in zwei Aeste, welche sich am *Colon ascendens* verzweigen, und von denen der obere mit der *A colica media*, der untere mit der *A. ileo-colica* anastomosirt.

e) *A. colica media* (mittlere Grimmdarmpulsader) entspringt aus dem obern Theile der Concavität der *A. mesenterica sup.*, geht nach vorn und rechts zwischen den Blättern des *Mesocolon transversum*, theilt sich ebenfalls in zwei Aeste,

Fig. 109.

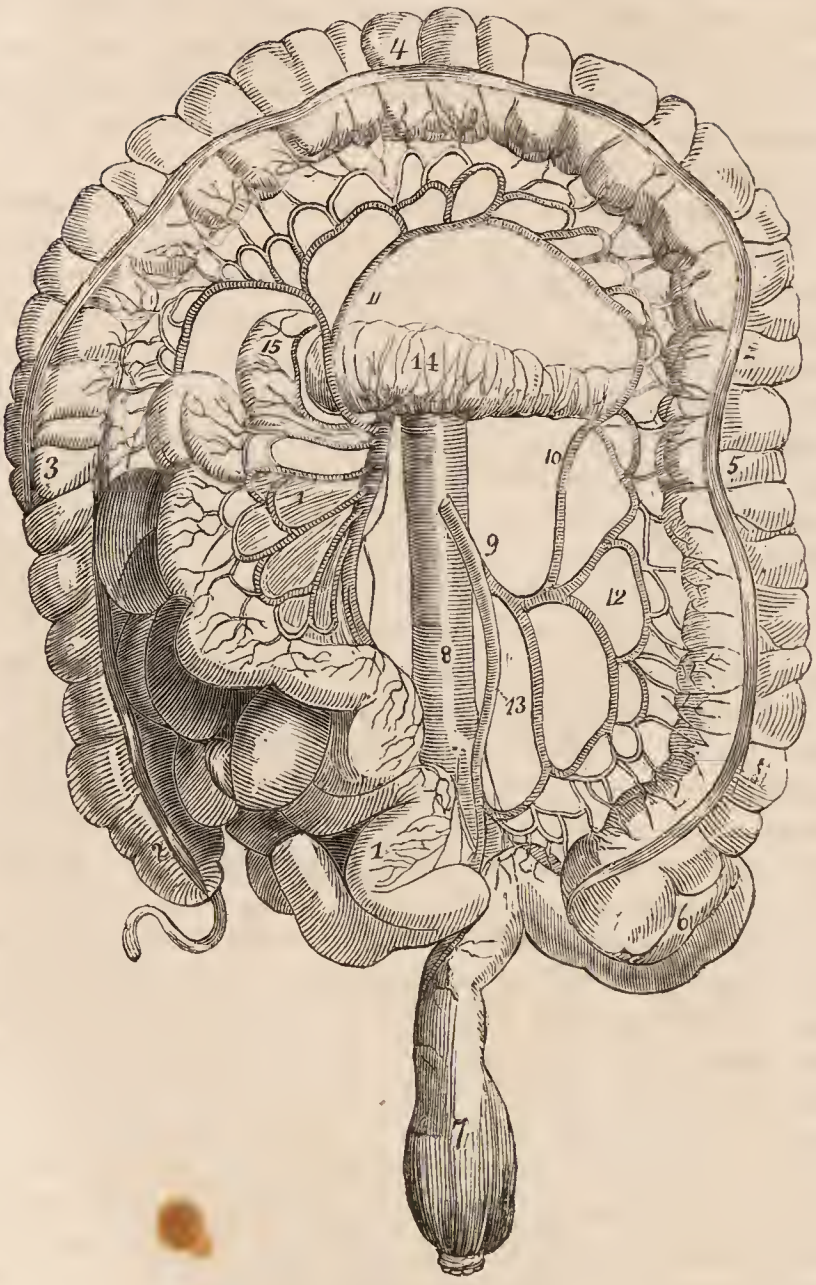

Fig. 109. Die *A. mesenterica inferior* mit ihren Zweigen. — 1, 1. *A. mesenterica superior*, deren Aeste nebst den Dünndärmen nach rechts zurückgeschlagen sind. 2. *Coecum* und *Processus vermiformis*. 3. *Colon ascendens*. 4. *Colon transversum*, in die Höhe geschoben. 5. *Colon descendens*. 6. *Flexura sigmoidea*. 7. *Rectum*. 8. *Aorta*. 9. *A. mesenterica inferior*. 10. *A. colica sinistra superior* mit der *A. colica media* (11.) die grofse Anastomose (*Arcus Riolani s. Winslowii*) bildend. 12. *A. colica sinistra inferior*. 13. *A. haemorrhoidalis superior*. 14. *Pancreas*. 15. *Pars descendens Duodeni*.

in einen linken, welcher mit der *A. colica sinistra* aus der *A. mesenterica inferior*, und einen rechten, welcher mit der *A. colica dextra* anastomosirt, und giebt zahlreiche, bogenförmig unter einander verbundene Zweige ab, welche das *Colon transversum* versorgen.

4. *Aa. spermaticae internae* (innre Samenpulsadern), *dextra* und *sinistra*, zwei dünne und lange Aeste, welche unter sehr spitzen Winkeln vom vordern Umfange der *Aorta*, unterhalb der *A. mesenterica superior*, neben einander entspringen, sich in divergirender Richtung schräg nach unten und aufsen begeben und, in Begleitung der gleichnamigen Venen und der *Plexus spermatici*, hinter dem *Peritonaeum* und vor den *Ureteres* und *Mm. psoae*, sich an diese Theile und die Lendendrüsen verästelnd, zum Eingang des kleinen Beckens verlaufen. Beim Manne gehen sie alsdann vor den *Vasa iliaca externa* auf beiden Seiten zum *Annulus abdominalis internus*, dringen durch diesen mit dem Samenstrange längs des *Canalis inguinalis* in das *Scrotum*, und verzweigen sich an die Scheidenhäute, den Nebenhoden und den hintern Rand des Hodens. — Beim Weibe sind diese Arterien kürzer, verlaufen, nachdem sie über den Beckenrand getreten sind, in geschlängelter Richtung zwischen den Blättern der *Ligg. uteri lata*, und verbreiten sich an diese, ferner an die *Ovaria* und *Tubae Fallopii*, indem sie mit Aesten der *Aa. uterinae* anastomosiren.

5. *A. mesenterica inferior* *s. mesaraica inf.* (untere Gekröspulsader), dünner als die *A. mesenterica superior*, entspringt 2″ bis 3″ unterhalb dieser von dem vordern Umfang der *Aorta*, steigt zwischen den Blättern des *Mesocolon descendens* nach links und vorn hinab, und spaltet sich in zwei Zweige:

A. colica sinistra,
A. haemorrhoidalis interna.

a) *A. colica sinistra* (linke Grimmdarmpulsader) zerfällt in mehrere, bogenförmig mit einander zusammenhängende Aeste, welche das *Colon descendens* und die *Flexura sigmoidea* versorgen, und von denen der oberste, *A. colica sinistra superior*, mit der *A. colica media* eine Anastomose bildet, welche die gröfste des Körpers ist, während die unterste, *A. colica sinistra inferior*, mit der *A. haemorrhoidalis interna* zusammenmündet.

b) *A. haemorrhoidalis interna s. superior* (innre oder obere Mastdarmpulsader), die Fortsetzung des Stammes der *A. mesenterica inferior*, steigt vor dem *Ureter* und den *Vasa iliaca commun.* der linken Seite herab, schickt einen Ast aufwärts, welcher, die *Flexura sigmoidea* versorgend, mit der *A. colica sinistra inferior* zusammenfliefst, geht

alsdann zwischen den Blättern des *Mesorectum* bis zur Mitte des Mastdarms fort, und verbreitet sich an diesem, indem sie mit den *Aa. haemorrhoidalis media*, *haemorrhoidales externae* und *vesicalis* anastomosirt.

6. ***Aa. suprarenales mediae*** (mittlere Nebennierenpulsadern), zwei kleine, bisweilen doppelt vorhandene Zweige, welche, zu beiden Seiten der *Aorta*, dicht über den *Aa. renales*, entspringen und sich quer nach aufsen zu den Nebennieren begeben.

7. ***Aa. renales*** *s. emulgentes* (Nierenpulsadern), *dextra* und *sinistra*, zwei starke Stämme, die zu beiden Seiten der *Aorta*, etwas tiefer als die *A. mesenterica superior* rechtwinkelig abgehen, in querer Richtung hinter den gleichnamigen Venen und vor den innren Schenkeln der *Pars lumbalis* des Zwerchfells nach aufsen verlaufen und, nachdem sie kleine Aeste an die Nebennieren, *Aa. suprarenales inferiores*, und an die Fettkapseln der Nieren, *Aa. adiposae*, abgegeben, sich in mehrere Zweige theilen, welche in die *Hili* der Nieren eindringen, um sich in der Substanz dieser Organe zu verzweigen. Die *A. renalis dextra*, welche, wegen der Lage der *Aorta* nach links, länger ist, als die *sinistra*, entspringt bisweilen etwas tiefer, als diese, und geht hinter der *Vena cava inferior* hinweg.

8. ***Aa. lumbales*** (Lendenpulsadern) entsprechen in ihrem Ursprung und Verlauf den *Aa. intercostales*. Sie gehen, auf jeder Seite fünf, und zwar die oberste zwischen dem letzten Rücken- und ersten Lendenwirbel, rechtwinkelig aus dem hintern Umfang der *Aorta* ab, krümmen sich an der vordern Fläche der Körper der Lendenwirbel, bedeckt von den Ursprüngen der *Mm. psoae*, die obern auch von den Schenkeln des Zwerchfells, nach hinten und spalten sich, nachdem sie diese Theile, die Lendendrüsen und das Bauchfell versorgt, vor den *Foramina intervertebralia* eine jede in zwei Aeste:

a) *Ramus posterior s. dorsalis* schickt sogleich einen *R. spinalis* durch das *Foram. intervertebrale* ans Rückenmark, dringt alsdann zwischen je zwei *Processus transversi* nach hinten, und verzweigt sich an den Wirbeln, und in der Haut und den Muskeln der untern Rückengegend.

b) *Ramus anterior s. abdominalis* geht hinter dem *M. quadratus lumborum* schief nach vorn und unten, und versorgt den hintern Theil der platten Bauchmuskeln; die obern verbreiten sich zugleich an das Zwerchfell, die untern an die *Mm. iliacus internus* und *glutei*. Vermittelst dieser Aeste anastomosiren die *Aa. lumbales* nach oben mit den *Aa. intercostales*, nach vorn mit den *Aa. epigastricae*, und nach unten mit den *Aa. ileolumbalis*, *circumflexa ilium* und *glutea*.

9. ***A. sacra media*** (mittlere Kreuzbeinpulsader), ein

unpaarer dünner Ast, entspringt vom hintern Umfange der *Aorta*, dicht über ihrer Theilung in die beiden *Aa. iliacae communes*, steigt längs der Mittellinie der vordern Fläche des fünften Lendenwirbels, des Kreuzbeins und der obern Hälfte des Steifsbeins etwas geschlängelt abwärts, und giebt in diesem Verlaufe zahlreiche Aestchen ab, von denen einige sich an der hintern Wand des Beckens und den angränzenden Muskeln und Nerven verbreiten und mit den *Aa. sacrales laterales* anastomosiren, andre den untern Theil des Mastdarms versorgen und mit den *Aa. haemorrhoidales media* und *inferior* zusammenfliefsen. Ein stärkerer Ast, *A. lumbalis ima* (unterste Lendenpulsader), der vor dem fünften Lendenwirbel jederseits von ihr abgeht, verhält sich gleich den übrigen *Aa. lumbales*, läuft quer nach aufsen, und dringt mit einem *Ramus posterior* nach hinten, und mit einem *Ramus anterior* zu den *Mm. psoas major* und *iliacus internus*, woselbst er mit den *Aa. lumbales* und *ileolumbalis* anastomosirt.

Abweichungen der Zweige der *Aorta abdominalis*. — Die *Aa. phrenicae* entspringen nur selten beide unmittelbar aus der *Aorta*, häufiger sieht man eine oder beide aus der *A. coeliaca*, oder eine von ihnen aus der *A. coronaria ventriculi sinistra*, der *A. renalis* oder der obersten *A. lumbalis* abgehen; zuweilen finden sich ihrer drei und mehr. — Die *A. coeliaca* variirt sehr in Betreff ihrer Länge und der Zahl ihrer Aeste, ja sie kann gänzlich fehlen, so dafs letztere direkt aus der *Aorta* entspringen. Bisweilen finden sich zwei, selbst drei *Aa. hepaticae*, von denen eine aus der *A. coronaria ventriculi sinistra* oder auch aus der *A. mesenterica superior* entspringen kann; nicht gar selten kömmt von letzterer die *A. gastroduodenalis* oder einer ihrer Aeste. Die *A. lienalis* findet sich zuweilen doppelt. — Die *A. mesenterica superior* bildet manchmal mit der *A. coeliaca* einen gemeinschaftlichen Stamm; bisweilen wiederum besteht sie aus zwei, unmittelbar aus der *Aorta* entspringenden Aesten. Die *A. colica media* entspringt in einzelnen Fällen aus der *A. hepatica*. — Die *Aa. spermaticae internae* sind vielen Varietäten in Bezug auf ihren Ursprung und ihre Zahl unterworfen. Bisweilen kömmt die der rechten Seite aus der *A. renalis*, die der linken aus der *A. mesenterica inferior;* nicht selten findet man sie auf einer oder auf beiden Seiten doppelt, oder beide entspringen mit einem gemeinschaftlichen kurzen Stamm. — Die *Aa. suprarenales mediae* entspringen manchmal aus den *Aa. phrenicae, spermaticae internae* oder *renales;* häufig fehlen sie auf einer oder selbst auf beiden Seiten. — Die *Aa. renales* variiren besonders in Bezug auf ihre Zahl. Zuweilen trifft man drei oder vier auf der einen, und nur eine auf der andern Seite an. Wenn mehrere auf Einer Seite vorkommen, so kann eine derselben aus der *A. iliaca communis*, oder aus dem vordern Umfang der

Aorta dicht über ihrer Theilungsstelle, oder selbst aus der *A. hypogastrica* entspringen. — Die *Aa. lumbales* sind bisweilen auf vier oder drei jederseits vermindert, indem zwei derselben mit einander verbunden sind; bisweilen entspringen zwei entsprechende seitliche Aeste mit einem gemeinschaftlichen Stämmchen. — Die *A. sacra media* geht bisweilen aus dem Theilungswinkel der *Aa. iliacae communes* oder erst von einer dieser letztern ab; manchmal ist sie doppelt, manchmal sehr klein.

Arteriae iliacae communes

s. primitivae (gemeinschaftliche Hüftpulsadern), *dextra* und *sinistra*, entstehen aus der Endtheilung der *Aorta* vor dem vierten, seltner fünften Lendenwirbel als zwei dicke Stämme, welche, unter einem spitzen Winkel (beim Manne von 65°, beim Weibe von 75°) divergirend, schräg nach unten und aufsen gegen die *Synchondrosis sacroiliaca* der entsprechenden Seite hinlaufen, und sich oberhalb dieser in je zwei Aeste, *Aa. hypogastrica* und *cruralis* theilen. In diesem Verlaufe geben sie nur unbedeutende Aestchen an die angränzenden Gebilde ab; bei ältern Personen zeigen sie hin und wieder mehr oder minder beträchtliche Ausdehnungen und Krümmungen. Die Länge einer *A. iliaca communis* beträgt ungefähr $2\frac{1}{2}$ Zoll, doch ist die der rechten Seite etwas länger, als die der linken und liegt schräger.

Topographie. — Die Lage dieser Arterien ist auf beiden Körperseiten verschieden. Die *A. iliaca communis dextra* gränzt nach vorn an das *Peritonaeum* und den rechten *Ureter*, welcher schräg über ihre Theilungsstelle hinläuft; nach hinten an die *V. iliaca communis dextra* und das obere Ende der *V. iliaca commun. sinistra;* nach aufsen an den rechten *M. psoas major*. Die *A. iliaca communis sinistra* gränzt nach vorn an das *Peritonaeum*, ferner an das *Rectum*, die *A. haemorrhoidalis interna* und den linken *Ureter*, welche, und zwar letzterer ebenfalls an ihrer Theilungsstelle, schräg über sie hinlaufen; nach hinten und innen an die *V. iliaca communis sinistra;* nach aufsen an den linken *M. psoas major*.

A. Arteria hypogastrica

s. iliaca interna (Beckenpulsader oder innre Hüftpulsader), der kleinere Ast der *A. iliaca communis*, steigt in einer Länge von 1 bis $1\frac{1}{2}$ Zoll etwas schräg nach hinten im kleinen Becken herab, und theilt sich in einen *Ramus posterior* und einen *Ramus anterior*, welche selbst wiederum in mehrere, jedoch in ihrem Verhalten sehr veränderliche Zweige zerfallen.

Topographie. — Die *A. hypogastrica* liegt nach aufsen auf dem *Plexus sacralis* und dem Ursprung des *M. pyriformis*, und berührt nach hinten die *V. hypogastrica*, und nach vorn den *Ureter*.

Zweige: *a*) Des *Ramus posterior:*
A. ileolumbalis,
A. obturatoria,
Aa. sacrales laterales,
A. glutea.

b) Des *Ramus anterior:*
A. umbilicalis,
A. vesicalis media,
A. haemorrhoidalis media,
A. ischiadica,
A. pudenda communis,
A. uterina } nur beim Weibe.
A. vaginalis }

1. ***A. ileolumbalis*** (Hüft-Lendenpulsader), der erste Zweig des *Ramus posterior*, entspringt von dessen äufserem Umfange, krümmt sich, bedeckt von den *Vasa iliaca externa* und dem *M. psoas major* nach hinten, oben und aufsen zum hintern Ende der *Crista oss. ilium* und theilt sich daselbst in 2 Zweige: *a*) *Ramus lumbalis s. ascendens* steigt zwischen den *Mm. psoas major* und *iliacus internus* aufwärts, versorgt diese und den *M. quadratus lumborum*, schickt einen kleinen Ast durch das fünfte *Foramen intervertebrale* ans Rückenmark und dessen Häute, und anastomosirt mit den untersten *Aa. lumbales*. *b*) *Ramus iliacus s. transversalis*, läuft längs der *Crista oss. ilium* nach aufsen und vorn, giebt Aeste an die *Mm. iliacus internus*, *transversus abdominis* und das *Os ilium*, und fliefst mit der *A. circumflexa ilium* in einen Gefäfsbogen zusammen.

2. ***A. obturatoria*** (Hüftbeinlochpulsader), ein Zweig, dessen Ursprung mannigfach wechselt, geht an der Seitenwand des kleinen Beckens, ein wenig unterhalb des Beckeneingangs nach vorn gegen den obern Rand des *Foramen obturatorium*, giebt in diesem Verlaufe einige Zweige an die *Mm. iliacus internus*, *obturator internus* und *levator ani*, ferner ein Aestchen, *Ramus pubicus*, welches längs der hintern Fläche des *Ramus horizontalis oss. pubis* zur *Symphysis pubis* hinläuft und mit dem *Ramus pubicus* aus der *A. epigastrica inferior*, wie auch mit dem gleichnamigen Aste der andren Seite anastomosirt, und tritt alsdann durch eine Lücke im obern Umfang der *Membrana obturatoria* zum Becken heraus, sich sogleich in zwei Aeste theilend: *a*) *Ramus internus s. anterior* krümmt sich längs des vordern Randes des *Foramen obturatorium*, zwischen dem *M.*

obturator externus und dem *Ramus ascend. oss. ischii*, abwärts, giebt Zweige an die *Mm. obturatores*, *pectineus*, *adductores femoris* und *gracilis*, ferner an die äufsern Geschlechtstheile, und anastomosirt mit der *A. circumflexa femoris interna* und mit dem folgenden Aste. *b*) *Ramus externus s. posterior* verläuft längs des hintern Randes des *Foramen obturatorium*, bedeckt vom *M. obturator externus*, nach unten, schickt einen kleinen Ast, *Ramus acetabuli*, durch die *Incisura acetabuli* ins Hüftgelenk, um sich daselbst an das *Acetabulum*, *Lig. teres* und

Fig. 110.

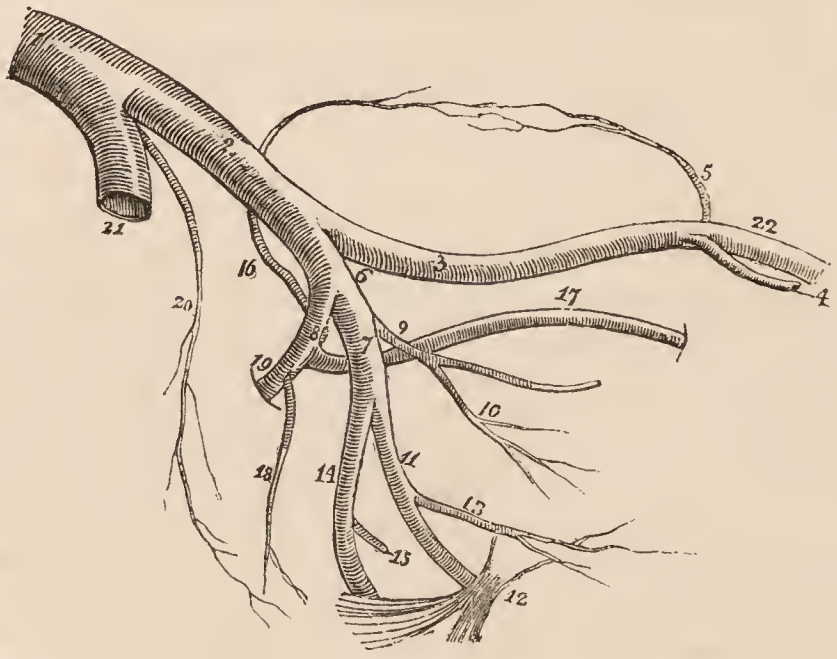

Fig. 110. Die *Aa. iliacae communes* mit ihren Zweigen. — 1. *Aorta.* 2. *A. iliaca communis sinistra.* 3. *A. cruralis.* 4. *A. epigastrica inferior.* 5. *A. circumflexa ilium.* 6. *A. hypogastrica;* 7. *Ramus anterior;* 8. *Ramus posterior* derselben. 9. *A. umbilicalis*, welche die *A. vesicalis superior* (10.) abgiebt, und dann als *Chorda arteriae umbilicalis* fortläuft. 11. *A. pudenda communis*, welche bei 12. hinter der *Spina ischii* und dem *Lig. spinososacrum* fortgeht. 13. *A. haemorrhoidalis media.* 14. *A. ischiadica*, ebenfalls hinter dem *Lig. spinososacrum* aus dem Becken hervortretend. 15. *A. vesicalis inferior*, von jener abgehend. 16. *A. ileolumbalis*, durch die Anastomose mit der *A. circumflexa ilium* (5.) einen Gefäfsbogen längs der *Crista ossis ilium* bildend. 17. *A. obturatoria.* 18. *A. sacralis lateralis.* 19. *A. glutea* bei ihrem Durchgang durch die *Incisura ischiadica major.* 20. *A. sacra media.* 21. *A. iliaca communis dextra*, hoch oben durchgeschnitten. 22. *A. femoralis.*

Caput oss. femoris zu verbreiten, versorgt die *Mm. obturatores, gemelli* und *quadratus femoris*, und anastomosirt mit dem *Ramus internus* der *A. obturatoria*, ferner mit den *Aa. ischiadica* und *circumflexa femoris interna*.

3. *Aa. sacrales laterales* (seitliche Kreuzbeinpulsadern), meistens zwei, eine *superior* und eine *inferior*, verlaufen an der vordern Fläche des *Os sacrum* abwärts und einwärts, verbreiten sich, indem sie mit der *A. sacra media* anastomosiren, an die hintere Beckenwand und die *Mm. pyriformis, coccygeus* und *levator ani*, und schicken Aeste durch die *Foramina sacralia anteriora* in den *Canalis sacralis*, von welchem aus sie theils längs der Wurzeln der Sacralnerven in die Rückenmarkshöhle eindringen, theils, durch die *Foramina sacralia posteriora* heraustretend, sich an die Bänder, Muskeln und Hautbedeckung der Kreuzgegend verbreiten.

4. *A. glutea* *s. glutea superior s. iliaca posterior* (Gesäfspulsader), die Fortsetzung des *Ramus posterior* der *A. hypogastrica*, krümmt sich nach hinten, indem sie zwischen dem letzten Lumbar- und ersten Sacralnerven hindurchgeht, dann oberhalb des *M. pyriformis* durch die *Incisura ischiadica major* aus dem Becken hervortritt, und theilt sich alsbald in mehrere Aeste: *a*) *Ramus superficialis* verläuft zwischen den *Mm. gluteus maximus* und *medius* nach vorn und spaltet sich in zahlreiche Zweige für die genannten Muskeln und die Oberhaut. *b*) *Ramus profundus superior* geht längs der *Linea arcuata externa superior oss. ilium* zwischen den *Mm. gluteus medius* und *minimus* bis zur *Spina ilei anterior superior*, wo er mit den *Aa. circumflexa ilium* und *circumflexa femoris externa* anastomosirt. *c*) *Rami profundi inferiores*, mehrere ansehnliche Zweige, welche schräg über den *M. gluteus minimus* zum *Trochanter major* hinlaufen, woselbst sie mit Zweigen der *A. circumflexa femoris externa* anastomosiren und durch den *M. gluteus minimus* hindurch Aestchen an die Faserkapsel des Hüftgelenks senden.

5. *A. umbilicalis* (Nabelpulsader), eine beim Foetus sehr ansehnliche, aber kurz nach der Geburt gröfstentheils obliterirende Arterie, entspringt als erster Zweig vom *Ramus anterior* der *A. hypogastrica*, tritt zur Seitenfläche der Harnblase, woselbst sie eine *A. vesicalis superior* (obere Harnblasenpulsader) für den Grund und die vordere Fläche der Blase abgiebt, und steigt alsdann als geschlossener Strang, *Chorda arteriae umbilicalis*, an der Seite der Blase zum Nabel empor, sich in den Fasern der *Linea alba* verlierend.

6. *A. vesicalis media* (mittlere Harnblasenpulsader), sehr häufig ein Zweig der *A. umbilicalis*, und etwas stärker, als die *A. vesicalis superior*, verbreitet sich am hintern Umfang des

Körpers der Harnblase, dem Samenbläschen und der Vorsteherdrüse. Von ihr oder von der *A. vesicalis inferior* geht ein Zweig, *A. deferentialis*, zum *Vas deferens* und gelangt bisweilen mit diesem durch den *Canalis inguinalis* bis zum Nebenhoden.

7. *A. haemorrhoidalis media* (mittlere Mastdarmpulsader), ein Zweig von unbeständiger Stärke, der ebenso oft aus der *A. ischiadica* oder der *A. pudenda communis*, als aus der *A. hypogastrica* selbst entspringt, verzweigt sich am untern Theil des *Rectum*, besonders an der vordern Wand desselben, ferner am *M. levator ani*, dem Blasengrund, dem Samenbläschen und der Vorsteherdrüse oder der Scheide, und anastomosirt mit den *Aa. haemorrhoidalis superior* und *haemorrhoidales externae*.

8. *A. ischiadica* *s. glutea inferior* (Sitzbeinpulsader), der stärkere der beiden Endzweige des *Ramus anterior* der *A. hypogastrica*, verläuft, hinter der *A. pudenda communis*, durch den *Plexus sacralis* nach unten und hinten, dringt zwischen dem *M. pyriformis* und dem *Lig. spinososacrum* durch den untern Umfang der *Incisura ischiadica major* zur Beckenhöhle heraus, und geht alsdann, in Begleitung des *N. ischiadicus*, bedeckt vom *M. gluteus maximus*, in dem Raume zwischen *Trochanter major* und *Tuber ischii* abwärts. In diesem Verlaufe giebt sie innerhalb des Beckens Zweige ab, welche in Verbindung mit der *A. haemorrhoidalis media*, oder bisweilen ganz allein, indem jene fehlt, das *Rectum* versorgen, ferner eine *A. vesicalis inferior* (untere Harnblasenpulsader), welche sich an den Grund und Hals der Harnblase, das Samenbläschen und die Vorsteherdrüse verbreitet. Aufserhalb des Beckens entspringen von ihr Zweige für den untern Theil des *M. gluteus maximus*, von denen der eine, etwas stärkere, *A. coccygea*, das *Lig. tuberososacrum* durchbohrt und sich an die *Mm. coccygeus* und *levator ani*, wie auch an die Haut des Afters und Steifsbeins verbreitet, ferner ein schwacher, aber constanter Zweig, der den *N. ischiadicus* bis zur Mitte des Oberschenkels begleitet, endlich viele Muskeläste, welche die in der Gesäfsgegend und an der hintern Seite des Oberschenkels befindlichen Muskeln versorgen und mit den *Aa. obturatoria*, *glutea*, *circumflexae femoris* und *perforans prima* anastomosiren.

9. *A. pudenda communis* *s. interna* (gemeinschaftliche oder innre Schaampulsader), der andre Endzweig des *Ramus anterior* der *A. hypogastrica*, geht vor der *A. ischiadica* abwärts, tritt durch den untern Umfang der *Incisura ischiadica major*, unter dem *M. pyriformis* zum Becken heraus, geht hinter der *Spina ischii* fort, und krümmt sich unter dieser durch die *Incisura ischiadica minor* wieder nach vorn gegen den Beckenausgang. Hierauf steigt sie an der innren Seite des *M. obturator internus*, ungefahr einen Zoll vom *Tuber ischii* entfernt,

dann längs der innren Fläche des *Ramus ascendens oss. ischii*, an welchem sie durch die *Fascia obturatoria* und deren *Proc. falciformis* (s. p. 131.) festgehalten wird, nach innen in die Höhe, tritt zwischen die beiden Blätter der *Fascia perinaei profunda*, und durchbohrt unter der *Symphysis pubis* das vordere derselben, um sich mit ihrem Endtheil, welcher auch den Namen *A. penis* oder *A. clitoridis* führt, am *Penis* oder an der *Clitoris* zu verbreiten.

Fig. 111.

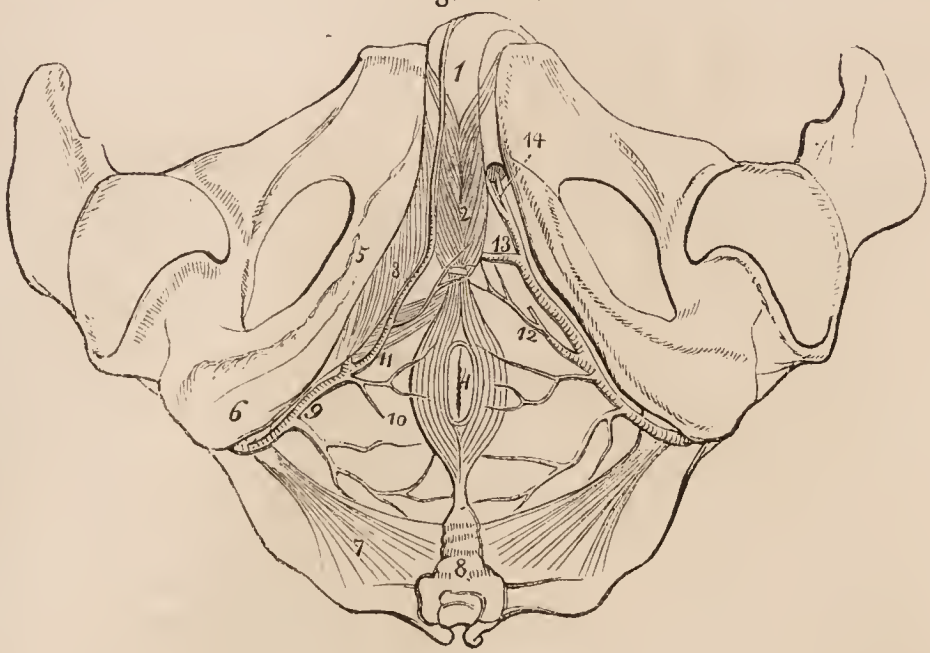

Fig. 111. Die Zweige der *A. pudenda communis*, welche sich am *Perinaeum* verbreiten; auf der rechten Seite die oberflächlichen, auf der linken die tiefern. — 1. *Penis;* die Nummer befindet sich auf dem *Corpus cavernosum urethrae*, zu dessen beiden Seiten die *Corpora cavernosa penis*, von denen das linke an der Wurzel durchgeschnitten ist, angedeutet sind. 2. *Mm. bulbocavernosi* beider Seiten, den *Bulbus urethrae* umschliefsend. 3. *M. ischiocavernosus*, das *Crus penis* der rechten Seite bedeckend. 4. *Anus*, vom *M. sphincter ani* umgeben. 5. *Ramus ascendens oss. ischii.* 6. *Tuber oss. ischii.* 7. *Lig. spinoso-sacrum.* 8. *Os coccygis.* 9. *A. pudenda communis*, hinter der *Spina ischii* zum *Perinaeum* verlaufend. 10. *Aa. haemorrhoidales externae.* 11. *A. perinaea*, von der man die *A. transversa perinaei* abgehen sieht; 12. Dieselbe Arterie der linken Seite, vorn durchgeschnitten. 13. *A. bulbo-urethralis.* 14. Die beiden Endzweige der *A. pudenda communis*, von denen der eine, *A. profunda penis*, in das durchgeschnittene *Corpus cavernosum penis* hineintritt, der andre, *A. dorsalis penis*, zum *Dorsum penis* verläuft.

Zweige: Innerhalb des Beckens entspringen von der *A. pudenda communis* mehrere kleine Zweige für den Blasengrund, das Samenbläschen und die Vorsteherdrüse, ferner einige *Rami haemorrhoidales* für den mittlern Theil des *Rectum*, und häufig selbst die *A. haemorrhoidalis media*. Nachdem sie aus dem Becken herausgetreten ist, giebt sie schwächere Zweige an die *Mm. pyriformis, gluteus maximus, gemelli* und *obturator internus*, aufserdem aber folgende namhafte:

Aa. haemorrhoidales externae,
A. perinaea,
A. bulbo-urethralis,
A. profunda penis,
A. dorsalis penis.

a) *Aa. haemorrhoidales externae s. inferiores* (äufsere Mastdarmpulsadern), 3 oder 4 kleine Zweige, welche in der Gegend des *Tuber ischii* entspringen und sich am After in die Muskeln, Fascien und Haut des Dammes verbreiten.

b) *A. perinaea* (Dammpulsader) geht unweit der hintern Anheftung des *Crus penis* ab, durchbohrt den Theil der *Fascia perinaei superficialis*, welcher in die *Fascia perinaei profunda* übergeht, und verläuft, über dem *M. transversus perinaei* hinweggehend, längs der Furche zwischen den *Mm. bulbocavernosus* und *ischiocavernosus* nach vorn und innen gegen das *Septum scroti*, von wo sie sich mit mehrern Endzweigen, *Aa. scrotales posteriores*, an der hintern Wand des *Scrotum* verbreitet. In diesem Verlaufe schickt sie Zweige an die erwähnten Muskeln, und einen besonders ansehnlichen, *A. transversa perinaei* (quere Dammpulsader), längs des *M. transversus perinaei* quer nach innen.

c) *A. bulbo-urethralis s. bulbosa* (Harnröhrenzwiebelpulsader) entspringt ziemlich in gleicher Linie mit der Oeffnung in der *Fascia perinaei profunda* für die *Urethra*, geht in fast horizontaler Richtung zwischen den beiden Blättern jener Fascie nach innen, durchbohrt das vordere Blatt derselben, und dringt in den *Bulbus urethrae*, um sich längs des *Corpus cavernosum urethrae* zu verbreiten.

d) *A. profunda penis s. cavernosa* (tiefe Ruthenpulsader), der eine Endzweig der *A. pudenda communis*, tritt in das *Crus penis* der entsprechenden Seite und läuft im Innern des *Corpus cavernosum penis*, dicht am *Septum penis*, geschlängelt nach vorn bis zur Eichel. Ihre Zweige verästeln sich vielfach in der Substanz des *Corpus cavernosum*, wobei sie theils in dessen Capillargefäfse übergehen, theils, nach J. Müller, kleine rankenartige Auswüchse, *Aa. helicinae* genannt, bilden, welche, einzeln oder quastenartig vereinigt, in die venösen Zellen hineinragen.

e) *A. dorsalis penis* (Rückenpulsader der Ruthe), der andre Endzweig der *A. pudenda communis*, dringt zwischen den *Crura penis* und der *Symphysis pubis* nach oben, tritt durch das *Lig. suspensorium penis*, und läuft in der Längenfurche am *Dorsum penis*, von der gleichnamigen Arterie der andren Seite durch die *V. dorsalis penis* getrennt, dicht unter der *Fascia penis* geschlängelt nach vorn bis zur *Corona glandis*. Sie giebt Aeste an die Haut und die *Corpora cavernosa penis*, an die *Glans* und das *Praeputium*.

Beim weiblichen Geschlechte ist die *A. pudenda communis* etwas kleiner, als beim männlichen, verzweigt sich übrigens in analoger Weise. Die *A. perinaea* giebt für die dem *Scrotum* entsprechenden *Labia majora* die *Aa. labiales posteriores* ab; die *A. bulbo-urethalis* versorgt die Harnröhre und das *Vestibulum*; statt der *Aa. profunda penis* und *dorsalis penis* finden sich *Aa. profunda clitoridis* und *dorsalis clitoridis*, welche sich an die *Corpora cavernosa clitoridis* und das *Dorsum clitoridis* verbreiten.

10. *A. uterina* (Gebärmutterpulsader), eine im natürlichen Zustande nur dünne, dagegen in der Schwangerschaft viel beträchtlicher entwickelte Arterie, entspringt öfters von der *A. umbilicalis*, oder der *pudenda communis*, oder der *ischiadica*, geht einwärts gegen das *Collum uteri*, steigt alsdann stark gewunden zwischen den Blättern des *Lig. uteri latum* am Seitenrande des *Uterus* bis zum *Fundus* desselben in die Höhe, und verzweigt sich an der Oberfläche dieses Organs, an der *Tuba Fallopii* und dem *Ovarium*, indem sie mit dem gleichnamigen Aste der andern Seite und der *A. spermatica* anastomosirt.

11. *A. vaginalis* (Scheidenpulsader), häufig ein Zweig der *A. uterina*, oder der *umbilicalis*, oder der *vesicalis*, oder der *haemorrhoidalis media*, verbreitet sich an der äufsern Seite der Scheide und dringt mit ihren Aesten an die Schleimhaut derselben.

Abweichungen der Zweige der *A. hypogastrica*. — Diese beziehen sich vorzüglich auf den Ursprung derselben, welcher bisweilen von dem *Ramus anterior* der *A. hypogastrica* auf den *Ramus posterior* (welche Spaltung selbst übrigens auch nicht immer vorhanden ist), und umgekehrt, verrückt wird. Die häufigsten Anomalien finden sich bei der *A. obturatoria*, welche bald von der *A. iliaca communis*, bald vom *Ramus anterior* der *A. hypogastrica*, bald endlich von der *A. iliaca externa*, und zwar besonders häufig (unter 3 Individuen durchschnittlich einmal) von der, aus dieser stammenden *A. epigastrica inferior* abgeht. In letzterm Falle dringt sie in der Regel durch den äufsern Umfang des *Annulus cruralis* in die Beckenhöhle und steigt, neben der *V. iliaca externa* vorbei, an der hintern Fläche des *Ramus ho-*

rizontalis oss. pubis herab, um durch das *Foramen obturatorium*, wie gewöhnlich, hervorzutreten; bisweilen indefs verläuft sie längs des freien Randes des *Lig. Gimbernati* bogenförmig um den obern und innren Umfang des *Annulus cruralis*, so dafs sie beim Vorhandensein einer *Hernia cruralis* diese von oben und innen umgiebt und daher bei der Operation derselben sehr gefährdet ist. Eine ähnliche Gefahr, wie bei diesem Arterienverlauf (dem sogenannten Todtenkranz), entsteht auch dann, wenn der Verbindungszweig zwischen der *A. obturatoria* und *A. epigastrica* stark entwickelt ist. — Die *A. pudenda communis* zerfällt häufig bald nach ihrem Ursprunge in 2 Aeste, in einen äufsern, welcher, den beschriebenen Verlauf durch die *Incisurae ischiadicae* nehmend, die *Aa. haemorrhoidales externae* und *perinaea* abgiebt, und einen innren, der, ohne aus dem Becken herauszutreten, sogleich zur Seite des Mastdarms und der Harnblase nach vorn geht und unter der *Symphysis pubis* verlaufend, sich in die Aeste für den *Penis* spaltet. Die *A. bulbo-urethralis*, welche gewöhnlich unter einem fast rechten Winkel von der *A. pudenda communis* nach innen abgeht, nimmt zuweilen einen so schrägen Verlauf nach hinten, dafs ihre Durchschneidung bei der Lithotomie nicht zu umgehen ist. Bei derselben Operation ist auch die *A. dorsalis penis* gefährdet, wenn sie, was bisweilen vorkömmt, direkt aus der *A. hypogastrica* oder der *A. ischiadica* abgeht und zur Seite der Prostata nach vorn laufend, durch den obern Theil der *Fascia perinaei profunda* hindurchtritt. Zu den seltnern Abweichungen der *A. dorsalis penis* gehört ihr Ursprung aus der *A. obturatoria*, oder aus einer der von der *A. femoralis* abgehenden *Aa. pudendae externae*, oder endlich aus der *A. profunda femoris*.

B. *Arteria cruralis*,

Schenkelpulsader, der gröfsere der beiden Aeste der *A. iliaca communis*, geht hinter dem *Arcus cruralis* zur Beckenhöhle heraus, läuft längs der vordern innren Fläche des Oberschenkels bis zum untern Drittel desselben herab, dringt hier durch eine Spalte des *M. adductor magnus* nach hinten, und gelangt zur Kniekehle, unterhalb welcher sie sich in zwei Aeste spaltet. In diesem Verlaufe erhält sie verschiedene Namen: der Theil vom Ursprunge bis zum *Arcus cruralis* heifst *A. iliaca externa*, der folgende bis zur Spalte des *M. adductor magnus* sich erstrekkende Theil *A. femoralis*, und der von letzterm Punkte bis unterhalb der Kniekehle herabreichende Theil *A. poplitea*, deren beide Endäste, die *Aa. tibiales antica* und *postica*, sich längs des Unterschenkels bis über den Fufs verzweigen.

a) *Arteria iliaca externa,*

äufsere Hüftpulsader, steigt, die Richtung der *A. iliaca communis* beibehaltend, an der innren vordern Seite des *M. psoas major* schräg nach unten und aufsen herab, und endet hinter dem *Arcus cruralis*, mitten in der Schenkelgefäfslücke (s. p. 298.), woselbst sie zur *A. femoralis* wird.

Topographie. — Sie gränzt nach vorn an die *Vasa spermatica*, das *Peritonaeum* und eine dünne Fortsetzung der *Fascia iliaca*, welche die *Vagina vasorum cruralium* bilden hilft, und wird an ihrem obern Ende von dem *Ureter*, und in der Nähe ihres untern Endes vom *N. lumboinguinalis* und der *V. circumflexa ilei* gekreuzt; nach aufsen an den *M. psoas major*, von welchem sie durch die *Fascia iliaca* getrennt wird; und nach hinten an die *V. iliaca externa*, welche unweit des *Arcus cruralis* an ihre innre Seite tritt. Längs ihres ganzen Verlaufes ist sie von Lymphgefäfsen und Lymphdrüsen umgeben.

Zweige. — Aufser einigen kleinen Aestchen für das *Peritonaeum*, die *Fascia iliaca* und die benachbarten Lymphdrüsen, giebt sie zwei namhafte Zweige ab:

A. epigastrica inferior,
A. circumflexa ilium.

1. *A. epigastrica inferior* *s. epigastrica* (untere Bauchdeckenpulsader) entspringt vom innren Umfange der *A. iliaca externa* nahe am *Arcus cruralis*, läuft zuerst, ungefähr einen halben Zoll lang, oberhalb des *Annulus cruralis* horizontal nach innen, steigt alsdann, sich kreuzend mit dem *Vas deferens* oder *Lig. uteri rotundum*, hinter dem *Canalis inguinalis* und zwischen dem *Peritonaeum* und der *Fascia transversalis* schräg einwärts gegen den äufsern Rand des *M. rectus abdominis* in die Höhe, und läuft an der hintern Fläche dieses Muskels, innerhalb der *Vagina recta*, bis gegen den Nabel, wo sie mit der *A. epigastrica superior* aus der *A. mammaria int.* eine wichtige Anastomose bildet. — Indem sie am *Peritonaeum* aufwärtssteigt, erzeugt sie an demselben eine Falte, *Plica epigastrica peritonaei*, welche zwei Gruben, *Foveae inguinales, interna* und *externa*, von einander scheidet, so dafs die Arterie an der äufsern Seite der *Fovea inguinalis interna* und des durch diese austretenden innren Leistenbruchs, und an der innren Seite der *Fovea inguinalis externa* und des durch diese austretenden äufsern Leistenbruchs gelagert ist. Ihre Zweige sind:

a) A. pubica (Schambeinpulsader) entspringt vom horizontalen Theil der *A. epigastrica*, und verläuft quer nach innen gegen den obern Rand der *Symphysis pubis*, woselbst

sie mit der gleichnamigen Arterie der andern Seite anastomosirt. Sie giebt Aestchen an die *Mm. rectus abdominis* und *pyramidalis*, an den *Arcus cruralis* und die Schamfuge; eins derselben, *Ramulus obturatorius*, welches am innren Umfange des *Annulus cruralis* abgeht, steigt an der hintern Fläche des *Ramus horizontalis oss. pubis* herab, und mündet mit dem *Ramus pubicus* der *A. obturatoria* zusammen.

b) *A. spermatica externa* (äufsere Samenpulsader) entspringt etwas später, als die vorige, und dringt durch die hintere Wand des *Canalis inguinalis* oder durch den *Annulus inguinalis posterior* zum Samenstrang, welchen sie bis in das *Scrotum* hinab begleitet, indem sie sich an den *M. cremaster* und die *Tunica vaginalis communis* verbreitet und mit den *Aa. spermatica interna* und *scrotales anteriores* anastomosirt; beim Weibe geht sie an die *Labia majora*, und schickt längs des *Lig. uteri rotundum* einen Ast aufwärts, welcher mit der *A. uterina* zusammenfliefst.

c) *Rami musculares*, zahlreiche Aestchen, welche seitlich von der *A. epigastrica* an die *Mm. rectus abdominis* und *pyramidalis* abgehen, und sich theilweise auch an die platten Bauchmuskeln verbreiten, indem sie mit den *Aa. lumbales* und den letzten *Aa. intercostales* anastomosiren.

2. *A. circumflexa ilium* *s. epigastrica externa* (Kranzpulsader der Hüfte) entspringt vom äufsern Umfange der *A. iliaca externa*, fast gegenüber der *A. epigastrica inferior*, steigt hinter dem *Arcus cruralis* schräg nach aufsen in die Höhe, und verläuft längs der *Crista oss. ilei* zwischen den Ansätzen der *Mm. obliquus internus* und *transversus abdominis* nach hinten, um sich mit den *Aa. ileolumbalis* und *lumbalis ima* zu verbinden. Sie giebt Aeste an die Lymphdrüsen, die *Mm. glutei, tensor fasciae latae, sartorius* und *iliacus internus;* einer dieser Aeste, welcher in der Gegend der *Spina ilei anterior superior* abgeht, steigt zwischen den *Mm. obliquus internus* und *transversus abdominis* schräg aufwärts, verzweigt sich in die Bauchmuskeln, und anastomosirt mit den *Aa. lumbales* und den untersten *Aa. intercostales.*

Abweichungen der Zweige der *A. iliaca externa.* — Die *A. epigastrica inferior* entspringt bald höher, oberhalb des *Arcus cruralis*, bald tiefer, unterhalb desselben, aus der *A. femoralis,* selbst aus der *A. profunda femoris;* sehr häufig giebt sie die *A. obturatoria* ab (s. oben p. 387.), wogegen sie nur selten aus dieser entspringt. — Die *A. circumflexa ilium* ist bisweilen doppelt vorhanden; selten entspringt von ihr die *A. epigastrica superficialis.*

b) Arteria femoralis,

Oberschenkelpulsader, beginnt am *Arcus cruralis*, fast in der Mitte zwischen der *Spina ilei anterior superior* und der *Symphysis pubis*, steigt, Anfangs mehr an der vordern, später an der innren Seite des Oberschenkels herab, und tritt am Anfange des untern Drittels desselben durch eine Spalte des *M. adductor magnus* nach hinten, um sich als *A. poplitea* fortzusetzen.

Topographie. — Das obere Drittel der *A. femoralis* liegt oberflächlich, und wird blofs von der Haut, den Leistendrüsen, der *Fascia superficialis* und *Fascia lata* bedeckt; ihre untern beiden Drittel liegen hinter dem *M. sartorius* verborgen. Nach aufsen gränzt sie zuerst an den *M. psoas major*, weiter unten an den *M. rectus femoris*, und zuletzt an den *M. vastus internus*. Nach hinten berührt sie den innren Rand des *M. psoas major*, und wird durch die *V. femoralis* und die *Vasa profunda femoris* vom *M. pectineus* getrennt; weiter unten liegt sie auf dem *M. adductor longus*, und geht zuletzt durch einen sehnigen Kanal, welcher in der Gegend der Spalte des *M. adductor magnus*, zwischen diesem und dem *M. vastus internus* von der *Fascia lata* gebildet wird. Nach innen gränzt sie oberwärts an die *V. femoralis*, und tiefer unten an die *Mm. pectineus, adductor longus* und *sartorius*. — Die *A. femoralis* ist nebst der *V. femoralis*, welche Anfangs an ihrer innren, später an ihrer hintern Seite verläuft, in einer gemeinschaftlichen Scheide, *Vagina vasorum cruralium* (s. p. 296.), eingeschlossen, jedoch durch eine sehnige Scheidewand von ihr getrennt; aufserdem wird sie von den *Nn. sapheni major* und *minor* begleitet, von denen der erstere innerhalb, der letztere aufserhalb der *Vagina vasorum cruralium*, längs der untern zwei Drittel derselben verläuft.

Abrifs von der Lage der *A. femoralis*:

Vorn:
Fascia lata,
Nn. sapheni,
M. sartorius.

Innen:
V. femoralis,
M. pectineus,
M. adductor longus,
M. sartorius.

A. femoralis.

Aufsen:
M. psoas major,
M. rectus femoris,
M. vastus internus.

Hinten:
M. psoas major,
V. femoralis,
M. adductor longus.

Fig. 112.

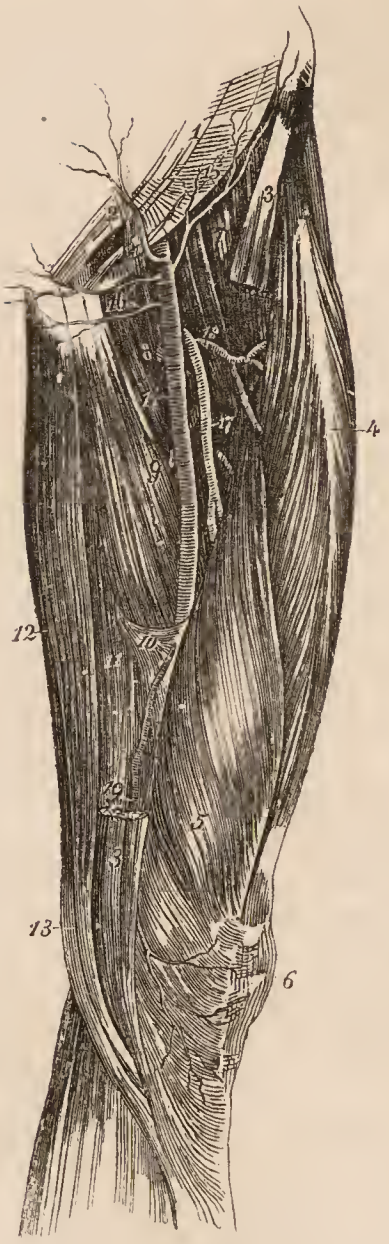

Fig. 112. Ansicht von der vordern und innern Fläche des linken Oberschenkels, um den Verlauf und die Verzweigung der *A. femoralis* zu zeigen. — 1. Das untere Ende der Aponeurose des *M. obliquus abdominis externus* mit dem *Arcus cruralis*. 2. *Annulus inguinalis anterior*. 3, 3. Das obere und das untere Ende des *M. sartorius*, dessen mittlerer Theil entfernt worden ist. 4. *M. rectus femoris*. 5. *M. vastus internus*. 6. *Patella*. 7. *Mm. iliacus internus* und *psoas major*. 8. *M. pectineus*. 9. *M. adductor longus*. 10. Der zwischen den *Mm. adductores* und *vastus internus* befindliche sehnige Kanal, durch welchen die *A. femoralis*

Zweige. — Aufser einigen Aestchen, welche die *A. femoralis* an die Lymphdrüsen und die Haut der Leistengegend abgiebt, entspringen von ihr folgende namhafte Zweige:

A. circumflexa ilium superficialis,
A epigastrica superficialis,
Aa. pudendae externae,
A. profunda femoris,
Rami musculares,
A. articularis genu superficialis.

1. *A. circumflexa ilium superficialis* *s. externa* (oberflächliche Kranzpulsader der Hüfte), häufig ein Ast der *A. epigastrica superficialis*, entspringt dicht unter dem *Arcus cruralis*, läuft, die *Fascia lata* durchbohrend, schräg nach aufsen und oben gegen die *Crista ossis ilei*, und versorgt die Haut, die *Fascia superficialis* und die Lymphdrüsen der Leistengegend.

2. *A. epigastrica superficialis* *s. abdominalis subcutanea* (oberflächliche Bauchdeckenpulsader) geht ebenfalls dicht unter dem *Arcus cruralis* ab, giebt Zweige an die Leistendrüsen, steigt, nachdem sie die *Fascia lata* durchbohrt hat, zwischen den beiden Blättern der *Fascia superficialis* gegen den Nabel in die Höhe, und verbreitet sich an den *M. obliquus abdominis externus* und die äufsere Haut, indem sie mit den *Aa. epigastricae inferior* und *superior* anastomosirt. Diese Arterie kann leicht bei der Operation der *Punctio abdominis* verletzt werden.

3. *Aa. pudendae externae* (äufsere Schampulsadern), gewöhnlich zwei, eine *superficialis* und eine *profunda*, entspringen dicht unter einander vom innren Umfang der *A. femoralis* unterhalb des *Arcus cruralis*, verlaufen quer nach innen, die erstere mehr oberflächlich, die letztere hinter der *V. femoralis*, durchbohren die *Fascia lata*, und verbreiten sich, beim Manne als *Aa. scrotales anteriores* an die Haut des *Scro-*

---

hindurchgeht. 11. *M. adductor magnus.* 12. *M. gracilis.* 13. Die Sehne des *M. semitendinosus.* 14. *A. femoralis.* 15. *A. circumflexa ilium superficialis,* längs des *Arcus cruralis* zur *Crista oss. ilei* verlaufend. Neben 2. steigt die *A. epigastrica superficialis* in die Höhe. 16. Die beiden *Aa. pudendae externae, superficialis* und *profunda.* 17. *A. profunda femoris;* 18. Die von derselben abgehende *A. circumflexa femoris externa;* tiefer unten sieht man die Anfänge der drei *Aa. perforantes,* und links neben 8. den Anfang der *A. circumflexa femoris interna.* 19. *A. articularis genu superficialis,* deren Endzweige am Knie (6.) zum Vorschein kommen.

tum und die Wurzel des *Penis*, beim Weibe als *Aa. labiales anteriores* an den obern und mittleren Theil der *Labia majora*.

4. *A. profunda femoris* *s. femoralis profunda* (tiefe Oberschenkelpulsader), ein beträchtlich starker Ast, entspringt vom hintern Umfange der *A. femoralis*, ungefähr zwei Zoll unterhalb des *Arcus cruralis*, geht nach unten, hinten und etwas nach aufsen hinter dem *M. adductor longus* hinweg, und durchbohrt den *M. adductor magnus*, um sich in die Muskeln an der hintern Seite des Oberschenkels zu verbreiten.

Topographie. — Sie liegt zuerst auf dem *M. pectineus*, dann auf den vereinigten Sehnen der *Mm. psoas major* und *iliacus internus*, und zuletzt auf den *Mm. adductores brevis* und *magnus*. Nach aufsen wird sie vom *Os femoris* durch die sehnige Insertion des *M. vastus internus*, und nach vorn von der *A. femoralis*, oberwärts durch die *Vv. femoralis* und *profunda femoris*, und unterwärts durch den *M. adductor longus* getrennt.

Abrifs von der Lage der *A. profunda femoris:*

Vorn:
V. profunda femoris,
M. adductor longus.

A. profunda fem.

Aufsen:
M. vastus internus,
Os femoris.

Hinten:
M. pectineus,
Sehne der *Mm. psoas* und *iliacus,*
M. adductor brevis,
M. adductor magnus.

Zweige der *Art. profunda femoris:*

A. circumflexa femoris interna,
A. circumflexa femoris externa,
A. perforans prima,
A. perforans secunda,
A. perforans tertia.

a) *A. circumflexa femoris interna* (innre Kranzpulsader des Oberschenkels) geht, vom innren Umfange der *A. profunda femoris* entspringend, quer nach innen, schickt einen oberflächlichen Ast, *Ramus superficialis*, nach innen und oben, um sich an die *Mm. pectineus, adductores brevis* und *longus* und *gracilis* zu verzweigen, dringt alsdann zwischen den *Mm. pectineus* und *psoas major* an

der innren Seite des *Collum oss. femoris* nach hinten, versorgt die genannten Muskeln und schickt an das Hüftgelenk einen kleinen Ast, der durch die *Incisura acetabuli* in dasselbe eindringt. Darauf theilt sie sich in der Gegend des *Trochanter minor* in zwei Aeste: in einen *Ramus superior*, welcher zwischen den *Mm. obturator externus* und *quadratus femoris* nach oben läuft, sich an die Muskeln der Gesäfsgegend verbreitet und mit den *Aa. ischiadica*, *glutea* und *circumflexa femoris externa* anastomosirt, und in einen *Ramus inferior*, welcher zwischen den *Mm. quadratus femoris* und *adductor magnus* nach hinten geht, die Muskeln an der innren Seite des Oberschenkels versorgt und mit der *A. perforans prima* anastomosirt.

b) *A. circumflexa femoris externa* (äufsere Kranzpulsader des Oberschenkels) entspringt vom äufsern Umfang der *A. profunda*, gewöhnlich etwas später, als die vorige, geht zwischen den Aesten des *N. cruralis*, alsdann zwischen den *Mm. rectus femoris* und *cruralis* quer nach aufsen, und spaltet sich in drei Aeste, welche vorzüglich die Muskeln an der äufsern und vordern Seite des Oberschenkels versorgen, und von denen der obere, *Ramus ascendens*, mit den Endästen der *A. glutea*, der untere, *Ramus descendens*, mit der *A. articularis genu superior externa* und der mittlere, *Ramus medius*, welcher in fortgesetzter Richtung des Stammes um den Schenkel fortläuft, mit Aesten der *Aa. ischiadica*, *circumflexa femoris interna* und *perforans prima* anastomosirt.

c) *A. perforans prima* (erste durchbohrende Pulsader des Oberschenkels) geht zwischen den *Mm. pectineus* und *adductor brevis* nach hinten, durchbohrt den *M. adductor magnus* in geringer Entfernung unterhalb des *Trochanter minor*, und verbreitet sich an die Muskeln der hintern Schenkelgegend, indem sie mit den *Aa. circumflexae femoris* und *ischiadica*, wie auch mit Zweigen der *A. perforans secunda* anastomosirt. Sie schickt häufig eine *A. nutritia femoris superior* in die Substanz des Oberschenkelknochens.

d) *A. perforans secunda* durchbohrt die Sehnen der *Mm. adductores brevis* und *magnus*, und verbreitet sich ebenfalls an der hintern Seite des Oberschenkels, indem sie mit den *Aa. perforantes prima* und *tertia* anastomosirt.

e) *A. perforans tertia* entspringt unterhalb der Insertion des *M. adductor brevis*, durchbohrt die Sehne des *M. adductor magnus* dicht oberhalb der Spalte für die *A. femoralis*, schickt eine *A. nutritia femoris inferior s. magna* durch das *Foramen nutritium* des Knochens, und versorgt den *M. adductor magnus* und die Beugemuskeln

des Unterschenkels, indem sie nach oben mit der *A. perforans secunda* und nach unten mit den *Aa. articulares genu* anastomosirt. — Die *Aa. perforantes* sind diejenigen Aeste, durch welche, nach der Unterbindung der *A. femoralis*, der Collateralkreislauf an der untern Extremität zu Stande kömmt.

5. *Rami musculares*, 6 bis 8 Zweige, welche von der *A. femoralis* längs ihres ganzen Verlaufs abgehen, und die angränzenden Muskeln, vorzüglich die an der vordern Seite des Oberschenkels gelegenen, versorgen. Einer der beträchtlichsten derselben, *Ramus musculo-articularis*, welcher von der *A. femoralis* unmittelbar vor ihrem Durchtritt durch den *M. adductor magnus* abgeht, steigt zwischen den Fasern des *M. vastus internus* zur Kniescheibe herab.

6. *A. articularis genu superficialis* *s. suprema* (oberflächliche oder oberste Kniegelenkpulsader) entspringt von der *A. femoralis*, während diese durch den sehnigen Kanal, welcher zwischen den *Mm. adductores* und *vastus int.* von den Blättern der *Fascia lata* gebildet wird, hindurchgeht, läuft längs der Sehne des *M. adductor magnus* gegen den *Condylus int. oss. femoris* herab, verbreitet sich an diesen Muskel, wie auch an die *Mm. vastus int.* und *cruralis*, und anastomosirt an der innren Seite des Kniegelenks mit Aesten der *Aa. articulares genu.*

c) *Arteria poplitea,*

Kniekehlpulsader, entsteht aus der *A. femoralis*, sobald diese durch die Spalte in dem *M. adductor magnus* hindurchgetreten ist, steigt erst etwas schräg nach aufsen, dann senkrecht durch die Mitte der Kniekehle herab, und spaltet sich am untern Rande des *M. popliteus* in die *Aa. tibiales*, *antica* und *postica.*

Topographie. — Sie ruht Anfangs dicht auf dem *Os femoris*, dann auf dem *Lig. popliteum*, und zuletzt auf der den *M. popliteus* überziehenden Fascie. Nach hinten wird sie Anfangs von dem *M. semimembranosus*, alsdann von einer Fettmasse, welche sie von der *Fascia profunda* trennt, und an ihrem untern Ende von den *Mm. gastrocnemius, plantaris* und *soleus* bedeckt; nach hinten und aufsen gränzt sie an die *V. poplitea*, hinter welcher und noch mehr nach aufsen der *N. tibialis* verläuft. Nach innen berührt sie den *M. semimembranosus*, den *Condylus int. oss. femoris* und das *Caput int.* des *M. gastrocnemius;* nach aufsen den *M. biceps femoris, Condylus ext. ossis femoris*, das *Caput ext.* des *M. gastrocnemius*, den *M. plantaris* und *M. soleus.*

Abrifs von der Lage der *A. poplitea:*

Hinten:

M. semimembranosus,
N. tibialis,
V. poplitea,
M. gastrocnemius,
M. plantaris,
M. soleus.

Innen:

M. semimembranosus,
Condyl. int. femoris,
Caput int. gastrocnemii.

A. poplitea.

Aufsen:

M. biceps femoris,
Condyl. ext. femoris,
Caput ext. gastrocnemii,
M. plantaris,
M. soleus.

Vorn:

Os femoris,
Lig. popliteum,
Fascia poplitea.

Zweige: *A. articularis genu superior externa,*
A. articularis genu superior interna,
A. articularis genu media,
Aa. surales s. gemellae,
A. articularis genu inferior externa,
A. articularis genu inferior interna.

1. *A. articularis genu superior ext.* (äufsere obere Kniegelenkpulsader) geht oberhalb des *Condylus ext. femoris*, bedeckt von der Sehne des *M. biceps femoris* quer nach aufsen und vorn, verbreitet sich an die äufsere und vordere Seite des Kniegelenks und die hier befindlichen Muskeln, und anastomosirt mit den übrigen *Aa. articulares genu*, dem *Ramus musculo-articularis*, wie auch mit Zweigen der *Aa. circumflexa femoris ext.* und *recurrens tibialis.*

2. *A. articularis genu superior int.* (innere obere Kniegelenkpulsader) windet sich, der vorigen gegenüber, oberhalb des *Condylus int. femoris* und bedeckt von der Sehne des *M. adductor magnus*, nach innen und vorn, versorgt die Gelenkbänder und Muskeln der innren Seite des Kniegelenks, und anastomosirt mit den zahlreichen, das Kniegelenk umgebenden Arterien.

3. *A. articularis genu media* *s. azygos* (mittlere Kniegelenkpulsader), oft ein Zweig einer der beiden vorigen Ar-

terien, und bisweilen doppelt vorhanden, durchbohrt das *Lig. popliteum* und dringt ins Innere des Kniegelenks, um sich an die *Lig. cruciata* und die Synovialmembran nebst deren Fortsätze zu verbreiten.

4. *Aa. surales* *s. gemellae* (Wadenpulsadern), gewöhnlich 2 Stämmchen, welche neben einander vom hintern Umfange der *A. poplitea* entspringen, und bald in mehrere Aeste zerfallen, die theils als *Aa. surales superficiales* zwischen der Haut und den Muskeln der Wade, sich an dieselben verbreitend, herablaufen, theils als *Aa. surales profundae* in die *Mm. gastrocnemius, soleus* und *plantaris* eindringen.

5. *A. articularis genu inferior ext.* (äufsere untere Kniegelenkpulsader) windet sich oberhalb des *Capitulum fibulae* und, bedeckt vom *Lig. laterale genu ext.*, längs des äufsern Randes der *Fibrocartilago semilunaris ext.* nach aufsen und vorn, verbreitet sich an die Aufsenseite des Kniegelenks und die dieselbe bedeckenden Muskeln, und anastomosirt unterhalb der Kniescheibe mit den übrigen *Aa. articulares genu*, wie auch mit der *A. recurrens tibialis.*

6. *A. articularis genu inferior int.* (innere untere Kniegelenkpulsader) verläuft um den *Condylus int. tibiae*, bedeckt vom *Lig. laterale genu int.*, nach innen und vorn, verzweigt sich an den *M. popliteus* und an die Innenseite des Kniegelenks bis zur Kniescheibe, und anastomosirt mit den dasselbe zahlreich umgebenden Arterien.

Rete articulare genu *s. patellare* (Kniegelenknetz) entsteht durch die Anastomosen der *Aa. articulares genu* unter sich und mit den vom Oberschenkel herabsteigenden *Aa. perforantes, Ramus descendens* der *A. circumflexa femoris ext.* und *Ramus musculo-articularis*, wie auch mit den vom Unterschenkel heraufsteigenden Aestchen der *Aa. recurrens tibialis* und *tibialis postica*, umgiebt die vordere und die seitlichen Flächen des Kniegelenks, und giebt Aeste, theils an die dasselbe umgebenden Gebilde, theils ins Innere der Gelenkhöhle.

d) Arteria tibialis antica,

vordere Schienbeinpulsader, der kleinere der beiden Endäste der *A. poplitea*, dringt zwischen den beiden Köpfen des *M. tibialis posticus* und durch die Oeffnung am obern Ende der *Membrana interossea* nach vorn, verläuft an der vordern Fläche der letztern abwärts bis zum Fufsgelenk, woselbst sie unter dem *Lig. cruciatum* hindurchgeht, und gelangt, von hier an den Namen *A. dorsalis pedis s. pediaea* (Rückenpulsader des Fufses) füh-

rend, längs der Tibialseite des Fufsrückens zum hintern Ende des ersten Metatarsalraums, woselbst sie sich in ihre beiden Endäste, in die *A. interossea dorsalis prima* und den *Ramus anastomoticus profundus* spaltet.

Topographie. — In ihrem Verlaufe längs des Unterschenkels ruht sie auf der *Membrana interossea* (an welche sie durch einen kleinen, bogenförmig über sie hingespannten Sehnenstreifen befestigt ist), dem untern Ende der *Tibia* und den vordern Bändern des Fufsgelenks, und ist Anfangs zwischen den *Mm. tibialis anticus* und *extensor digitorum longus*, weiter unten dagegen zwischen den *Mm. tibialis anticus* und *extensor hallucis longus* verborgen; kurz ehe sie das Fufsgelenk erreicht, wird sie von der, schräg über sie hinlaufenden Sehne des *M. extensor hallucis longus* bedeckt, und liegt nunmehr zwischen dieser und den Sehnen des *M. extensor digitorum longus*. Am Fufsrücken verläuft sie zwischen der Sehne des *M. extensor hallucis longus* und der innersten Sehne des *M. extensor digitorum longus*, und wird in der Nähe ihrer Theilungsstelle von der innersten Sehne des *M. extensor digitorum brevis* gekreuzt. — Sie wird längs ihres ganzen Verlaufes von den gleichnamigen Venen und von dem *N. peronaeus profundus*, welcher Anfangs an ihrer äufsern, in der untern Hälfte des Unterschenkels aber an ihrer vordern Seite liegt, begleitet.

Abrifs von der Lage der *A. tibialis antica* am Unterschenkel:

Vorn:

M. tibialis anticus,
M. extensor digitorum longus,
M. extensor hallucis longus,
N. peronaeus profundus,
Lig. cruciatum.

Innen:

M. tibialis anticus,
Sehne des *M. extensor hallucis longus*.

A. tibialis antica.

Aufsen:

N. peronaeus profundus,
M. extensor digit. longus,
M. extensor hallucis longus,
Innerste Sehne des *M. extensor digit. longus*.

Hinten:

Membrana interossea,
Tibia (unterstes Viertel),
Fufsgelenk.

Fig. 113.

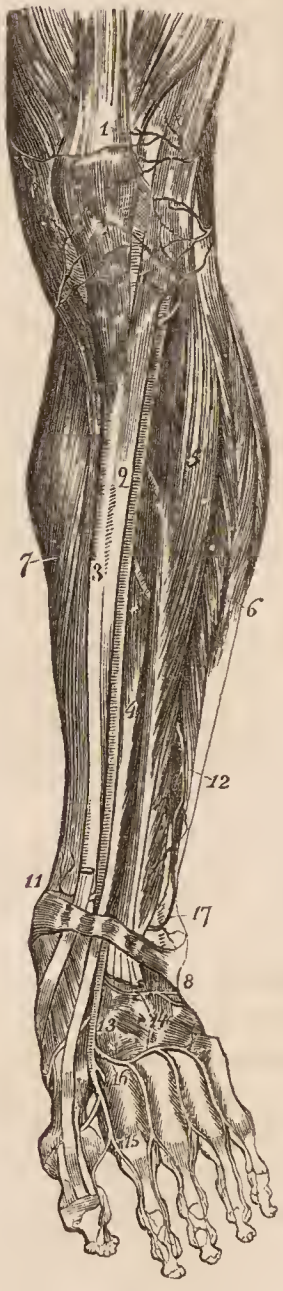

Fig. 113. Ansicht von der vordern Fläche des Unterschenkels und dem Fufsrücken, um den Verlauf und die Verzweigung der *Aa. tibialis antica* und *dorsalis pedis* zu zeigen. — 1. *Tendo extensorius communis.* 2. Anheftung des *Lig. patellae* an die Kniescheibe. 3. *Tibia.* 4. *M. extensor hallucis longus.* 5. *M. extensor digitorum communis longus.* 6. *Mm. peronaei.* 7. *Caput int.* des *M. gastrocnemius* und *M. soleus.* 8. *Lig. cruciatum*, unter welchem man die Sehnen der *Mm. tibialis anticus*, *extensor hallucis longus* und *extensor digitorum longus* nebst der *A. tibialis*

Zweige: *A. recurrens tibialis,*
Rami musculares,
A. malleolaris anterior externa,
A. malleolaris anterior interna,
A. tarsea externa,
Aa. tarseae internae,
A. metatarsea,
A. interossea dorsalis prima,
Ramus anastomoticus profundus.

1. *A. recurrens tibialis* (zurücklaufende Schienbeinpulsader) entspringt vom vordern Umfang der *A. tibialis antica,* sobald diese durch die *Membrana interossea* hindurchgetreten, steigt, bedeckt vom Ursprunge des *M. tibialis anticus,* gegen das Kniegelenk in die Höhe, und verbreitet sich an diesem, indem sie in das *Rete articulare genu* einmündet.

2. *Rami musculares,* zahlreiche Aeste, die in der ganzen Länge des Stammes abgehen, und die Muskeln an der vordern Seite des Unterschenkels versorgen.

3. *A. malleolaris anterior externa* (äufsere vordere Knöchelpulsader) verläuft in der Gegend des Fufsgelenks, bedeckt von den Sehnen der *Mm. extensor longus digitorum* und *peronaeus tertius,* quer nach aufsen zum *Malleolus ext.,* und vereinigt sich hier mit Aesten der *Aa. peronaeae anterior* und *posterior* und *tarsea externa* zum *Rete malleolare externum* (äufseres Knöchelnetz), welches die äufsere Seite des Fufsgelenks versorgt.

4. *A. malleolaris anterior interna* (innere vordere Knöchelpulsader) geht, bedeckt von den Sehnen der *Mm. extensor hallucis longus* und *tibialis anticus,* quer nach innen zum *Malleolus int.,* und fliefst hier mit den *Aa. malleolaris posterior interna* und *tarseae internae* zum *Rete malleolare internum* (inneres Knöchelnetz) zusammen, welches sich an der innren Seite des Fufsgelenks verbreitet.

5. *A. tarsea externa* (äufsere Fufswurzelpulsader) entspringt auf dem *Collum tali,* verläuft, bedeckt von dem *M. extensor digitorum communis brevis,* über die Fufswurzel, an wel-

---

antica hindurchgehen sieht. 9. *A. tibialis antica.* 10. *A. recurrens tibialis,* welche mit den *Aa. articulares genu internae, inferior* (bei 2) und *superior* (bei 1) anastomosirt. 11. *A. malleolaris anterior int.* 12. *A. malleolaris anterior ext.,* mit der *A. peronaea anterior* (12.) anastomosirend. 13. *A. dorsalis pedis.* 14. *Aa. tarsea externa* und *metatarsea,* erstere oberhalb, letztere unterhalb der Nummer verlaufend. 15. *A. interossea dorsalis prima.* 16. *Ramus anastomoticus profundus.*

che sie Aeste giebt, schief nach aufsen und vorn, und zerfällt am äufsern Fufsrande in zwei Aeste, in einen hintern, welcher theils in das *Rete malleolare externum* einmündet, theils mit der *A. plantaris externa* anastomosirt, und in einen vordern, welcher, nachdem er einen Zweig, *A. dorsalis externa digiti minimi*, an die Aufsenseite der kleinen Zehe abgegeben, mit der *A. metatarsea* in einen Bogen zusammenfliefst.

6. *Aa. tarseae internae* (innere Fufswurzelpulsadern), einige Aestchen, welche, der vorigen fast gegenüber, quer gegen den innren Fufsrand hinlaufen, sich daselbst verbreiten und mit dem *Rete malleolare internum* zasammenhängen.

7. *A. metatarsea* (Mittelfufspulsader) entspringt auf dem *Os naviculare*, geht, bedeckt vom *M. extensor digitorum brevis*, über die *Ossa cuneiformia* quer nach aufsen, und bildet, indem sie am äufsern Fufsrande mit dem vordern Aste der *A. tarsea externa* zusammenfliefst, den

Arcus dorsalis pedis *s. tarseus* (Fufsrückenbogen), einen nach vorn convexen Bogen, welcher auf der vordern Reihe der Fufswurzelknochen aufliegt und, aufser kleinen Aesten für den *Tarsus*, drei beträchtlichere Zweige, *Aa. interosseae metatarsi dorsales, secunda, tertia* und *quarta* abgiebt. Diese laufen, verstärkt durch die von der Fufssohle her in sie einmündenden *Rami perforantes metatarsi posteriores*, im 2ten, 3ten und 4ten Metatarsalraum, auf den *Mm. interossei dorsales*, an welche sie sich verzweigen, nach vorn und spalten sich, nachdem sie zwischen den *Capitula ossium metatarsi* die von den *Aa. interosseae plantares* heraufsteigenden *Rami perforantes anteriores* aufgenommen, gabelförmig in je zwei

Aa. digitales pedis dorsales (Rückenzehenpulsadern), *externa* und *interna*, welche sich an den einander zugekehrten Seiten je zweier Zehen verbreiten, und sich genau so wie die *Aa. digitales dorsales* der Hand (s. p. 366) verhalten.

8. *A. interossea dorsalis prima* *s. dorsalis hallucis*, der oberflächliche Endast der *A. dorsalis pedis*, läuft auf dem *M. interosseus dorsalis primus* im ersten Metatarsalraum nach vorn, nimmt den *Ramus perforans anterior* aus der *A. interossea plantaris prima* auf, und spaltet sich alsdann in zwei Aeste, von denen der innere, als *A. dorsalis hallucis interna*, unter der Sehne des *M extensor hallucis longus* schräg zur innren Seite der grofsen Zehe hingeht, der äufsere, gleich den übrigen *Aa. interosseae*, sich bald gabelförmig theilt, und zwar in die *Aa. dorsalis hallucis externa* und *dorsalis digiti secundi interna.*

9. *Ramus anastomoticus profundus*, der tie-

fere Endast, dringt zwischen den beiden Köpfen des *M. interosseus dorsalis primus* abwärts zur Fufssohle, und fliefst hier mit dem Ende der *A. plantaris externa* zum *Arcus plantaris* zusammen.

e) *Arteria tibialis postica,*

hintere Schienbeinpulsader, geht von der Theilung der *A. poplitea*, in fortgesetzter Richtung derselben, etwas schräg nach innen an der hintern Seite des Unterschenkels herab, windet sich um den *Malleolus int.*, zwischen diesem und dem *Tendo Achillis*, nach unten und vorn, und gelangt, bedeckt vom *Lig. laciniatum*, über die innere Fläche des *Calcaneus* zur Fufssohle, woselbst sie sich sogleich in zwei Aeste, *Aa. plantares*, *interna* und *externa* spaltet.

Topographie. — Indem sie am Unterschenkel herabsteigt, ruht sie Anfangs auf dem *M. tibialis posticus*, dann auf dem *M. flexor digitorum communis longus*, und zuletzt auf der *Tibia;* nach hinten wird sie von dem *Ligam. intermusculare* bedeckt, und durch diese oberwärts von dem *M. soleus*, unterwärts blos von der *Fascia cruris* und der Haut getrennt. Unmittelbar neben ihr verlaufen die gleichnamigen Venen und der *N. tibialis*, welcher Anfangs an ihrer äufsern, später an ihrer hintern Seite liegt.

Abrifs von der Lage der *A. tibialis postica:*

Hinten:
M. soleus,
Fascia cruralis,
Lig. intermusculare.

Innen: *V. tibialis postica.*

A. tibialis postica.

Aufsen: *N. tibialis,* *V. tibialis postica.*

Vorn:
M. tibialis posticus,
M. flexor digit. longus,
Os tibiae.

Zweige: *A. peronaea,*
A. nutritia tibiae,
Rami musculares,
A. malleolaris posterior interna,
A. malleolaris posterior externa,
Rami calcanei interni,
A. plantaris interna,
A. plantaris externa.

1. *A. peronaea* *s. fibularis* (Wadenbeinpulsader), fast von gleicher Stärke mit der *A. tibialis antica*, entspringt vom äufsern Umfang der *A. tibialis postica*, ungefähr zwei Zoll unterhalb des Ursprungs derselben, verläuft etwas schräg nach aufsen und unten zur hintern Fläche der *Fibula*, steigt längs dieser, Anfangs zwischen dem *M. tibialis posticus* und dem *M. soleus*, später zwischen dem erstern und dem *M. flexor hallucis longus*, indem sie diese Muskeln versorgt und der *Fibula* einen Ernährungsast abgiebt, herab, und spaltet sich am untern Drittel des Unterschenkels in die *Aa. peronaeae, anterior* und *posterior*.

a) *A. peronaea anterior s. perforans* dringt durch die *Membrana interossea* zur vordern Fläche des Unterschenkels, läuft an dieser, sich vorzüglich in den *M. peronaeus tertius* verbreitend, bis zum Fufsgelenk herab, und geht hier in das *Rete malleolare externum* über.

b) *A. peronaea posterior* steigt an der hintern Fläche des Unterschenkels, in fortgesetzter Richtung der *A. peronaea* herab, schlägt sich, indem sie die benachbarten Muskeln versorgt, um den hintern Umfang des *Malleolus externus* zur äufsern Fläche des *Calcaneus*, und zerfällt hier in mehrere Aeste, *Rami calcanei externi*, welche sich an das Fufsge-

Fig. 114.

Fig 114. Eine Ansicht des Unterschenkels von hinten, um die *Aa. poplitea* und *tibialis postica* zu zeigen. — 1. Sehnen der *Mm. semitendinosus, semimembranosus, gracilis* und *sartorius*. 2. Sehne des *M. biceps femoris*. 3. *M. popliteus*. 4. *M. flexor digitorum communis longus*. 5. *M. tibialis posticus*. 6. *Fibula;* dicht unter der Nummer sieht man den Ursprung des *M. flexor hallucis longus*, dessen mittlere Theil, um die *A. peronaea* freizulegen, abgetragen worden ist. 7. *Mm. peronaei longus* und *brevis*. 8. Das untere Ende des *M. flexor hallucis longus* nebst seiner Sehne. 9. *A. poplitea;* ihre beiden obern, quer nach aufsen gegen die durchgeschnittenen Köpfe des *M. gastrocnemius* hinlaufenden

lenk und den äufsern Fufsrand verbreiten und in das *Rete malleolare externum* einmünden.

2. *A. nutritia tibiae,* ein starker Zweig, der oft schon oberhalb der *A. peronaea* entspringt, und durch das *Foramen nutritium* des Schienbeins in die Markhöhle desselben eindringt.

3. *Rami musculares,* zahlreiche Zweige, welche im Verlauf der *A. tibialis postica* entspringen und die tiefe Muskelschicht an der hintern Seite des Unterschenkels versorgen; einer der beträchtlichsten, welcher oberhalb der *A. peronaea* abgeht, steigt, indem er den *M. soleus* durchbohrt, nach hinten in die Höhe, verbreitet sich an der innren Seite des *Caput tibiae*, und anastomosirt mit der *A. articularis genu inferior interna.*

4. *A. malleolaris posterior interna* (innere hintere Knöchelpulsader) windet sich um den *Malleolus internus* nach vorn und trägt zur Bildung des *Rete malleolare internum* bei.

5. *A. malleolaris posterior externa* *s. Ramus anastomoticus transversus* verläuft, ungefähr in gleicher Höhe mit der vorigen, quer nach aufsen zur *A. peronaea posterior*, und stellt einen Verbindungszweig zwischen dieser und der *A. tibialis postica* dar.

6. *Rami calcanei interni* (innere Fersenzweige), 3 bis 4 Zweige, die von der *A. tibialis postica* kurz vor der Spaltung derselben abgehen, sich an die innere Seite des *Calcaneus* und die hier entspringenden Muskeln verbreiten, und durch Vereinigung mit den *Rami calcanei externi* der *A. peronaea posterior* das *Rete calcaneum* (Fersennetz) bilden.

7. *A. plantaris interna* (innere Sohlenpulsader), der kleinere der beiden Endäste der *A. tibialis postica*, geht längs des innren Fufsrandes zwischen den *Mm. abductor hallucis* und *flexor digitorum brevis*, dicht auf der *Fascia plantaris* nach vorn, giebt diesen Muskeln und den Bändern und Knochen am innren Fufsrande Aeste, und fliefst zuletzt mit der *A. digitalis plantaris hallucis interna* zusammen.

8. *A. plantaris externa* (äufsere Sohlenpulsader),

Aeste sind die *Aa. articulares genu superiores,* und die beiden untern, den *M. popliteus* berührenden, die *Aa. articulares genu inferiores.* 10. *A. tibialis antica,* indem sie zwischen den beiden Köpfen des *M. tibialis posticus* hindurchgeht. 11. *A. tibialis postica.* 12. Lage der Sehnen der *Mm. tibialis posticus* und *flexor digitorum communis longus*, oberhalb des *Lig. laciniatum*, gegen einander und gegen die *A. tibialis postica.* 13. Stamm der *A. peronaea,* vor ihrer Theilung. 14. *A. peronaea posterior;* die *A. peronaea anterior* dringt bald nach ihrem Ursprung, die *Membrana interossea* durchbohrend, nach vorn.

Fig. 115.

der zweite, gröfsere Endast der *A. tibialis postica*, geht zwischen der ersten und zweiten Muskelschicht der Fufssohle, sich an dieselben verzweigend, schräg nach aufsen und vorn zur *Basis* des *Os metatarsi quintum*, giebt hier die *A. digitalis plantaris digiti minimi externa* ab, krümmt sich alsdann unter einem fast rechten Winkel nach innen, und bildet, indem sie in horizontaler Richtung zwischen der zweiten und dritten Muskelschicht über die Sohle gegen den ersten Metatarsalraum hinläuft und hier mit dem *Ramus anastomoticus profundus* der *A. dorsalis pedis* zusammenmündet, den

Arcus plantaris (Sohlenbogen), einen nach vorn schwach convexen Gefäfsbogen, welcher auf den Plantarflächen der *Bases ossium metatarsi* aufliegt und dem *Arcus volaris profundus* der Hand entspricht. Aus demselben entspringen, aufser kleinern Zweigen für die Bänder und Muskeln an der Fufswurzel, noch folgende ansehnliche:

a) *Aa. interosseae plantares s. digitales communes*, 4 an der Zahl, verlaufen in den vier Metatarsalräumen längs der *Mm. interossei plantares*, welchen sie Aeste geben, nach vorn, schicken hier eine jede (jedoch nicht constant) einen *Ramus perforans anterior* zur Verbindung mit einer entsprechenden *A. interossea dorsalis*

Fig. 115. Die Arterien der Fufssohle, nach Abtragung der ersten und eines Theils der zweiten Muskelschicht der Plantargegend. — 1. Untere Fläche des *Calcaneus* nebst dem hintern Theil der von demselben entspringenden, quer durchgeschnittenen ersten Muskelschicht. 2. *Caro quadrata Sylvii.* 3. Die Sehnen der langen Beugemuskeln. 4. Die Sehne des *M. peronaeus longus.* 5. Der Endtheil der *A. tibialis postica.* 6. *A. plantaris interna.* 7. *A. plantaris externa.* 8. *Arcus plantaris,* aus dessen vorderem Umfange man die vier *Aa. interosseae plantares* hervorgehen, und eine jede derselben sich am ersten Zehengelenk in zwei *Aa. digitales plantares* theilen sieht.

aufwärts, und die innerste aufserdem die *A. digitalis plantaris hallucis interna* an die Aufsenseite der grofsen Zehe, und spalten sich alsdann zwischen den *Capitula ossium metatarsi* in je zwei *Aa. digitales plantares* (Sohlenzehenpulsadern), *interna* und *externa*, welche sich längs der einander zugewandten Seiten je zweier Zehen auf ähnliche Weise, wie die Fingerpulsadern (s. p. 367), verbreiten. — Mithin besitzt auch jede Zehe 4 *Aa. digitales*, 2 *dorsales* und 2 *plantares*.

b) *Rami perforantes posteriores*, 3 schwache Aeste, welche bisweilen von den drei äufsern *Aa. interosseae plantares* abgehen, dringen zwischen den *Bases ossium metatarsi* des 2ten, 3ten und 4ten Metatarsalraums zum Fufsrücken, um mit den entsprechenden *Aa. interosseae dorsales* zusammenzufliefsen.

Abweichungen der Zweige der *A. femoralis*. — Die *A. femoralis* spaltet sich bisweilen gleich nach ihrem Ursprunge am *Arcus cruralis* in zwei, und manchmal sogar in drei Aeste; in ersterem Falle stellt der innere Ast die *A. profunda femoris*, und im letzterem, der eine der beiden innren Aeste die *A. profunda femoris*, und der andre die *A. circumflexa femoris int.* dar. Selten beobachtet man eine *A. femoralis bifida*, nämlich den Fall, dafs die *A. femoralis* sich hoch oben in zwei Aeste spaltet, die neben einander bis zur Kniekehle herablaufen und sich hier wiederum zu Einem Stamme vereinigen. — Die *A. profunda femoris* giebt bei dem angegebenen hohen Ursprunge, welcher bisweilen noch höher, nämlich bis zur *A. iliaca externa*, hinaufrückt, die *Aa. pudendae externae*, oder selbst die *Aa epigastrica* und *obturatoria* ab. Eine andre Abweichung derselben besteht darin, dafs sie an einer tiefern Stelle der *A. femoralis*, als der normalen, abgeht. — Die *Aa. circumflexae femoris, interna* und *externa* entspringen oft unmittelbar aus der *A. femoralis*, und zwar die erstere gewöhnlich über, die letztere unter der *A. profunda femoris*. — Die Arterienstämme des Unterschenkels sind in Betreff ihrer Gröfse vielem Wechsel unterworfen, wobei jedoch immer die Abnahme des Umfangs des einen durch eine gleichmäfsige Zunahme des andern ersetzt wird. Ist nämlich die *A. tibialis antica* nur klein, so zeigt sich dagegen eine entsprechend stärkere Entwickelung der *A. peronaea*, welche alsdann, statt sich am untern Drittel des Unterschenkels in ihre beiden Aeste zu spalten, bis zum untern Ende der *Membrana interossea* herabgeht und, indem sie zur vordern Fläche des Fufsgelenks hindurchdringt, sich als *A. dorsalis pedis* am Fufsrücken verbreitet, — oder die *A. tibialis postica* selbst nebst ihren beiden Sohlenästen ist von ansehnlicher Stärke, und ersetzt vermittelst der *A. plantaris ext.*, welche in diesem Falle zwischen den beiden Köpfen des *M. in-*

terosseus dorsalis primus in die Höhe steigt, die *A. dorsalis pedis*. Ist umgekehrt die *A. tibialis postica* nur kurz und dünn, so krümmt sich die alsdann immer sehr ansehnliche *A. peronaea*, nachdem sie bis zum Fufsgelenk herabgestiegen ist und daselbst die *A. tibialis postica*, im Falle dieselbe so weit hinabreicht, aufgenommen hat, nach innen gegen den *Malleolus int.*, und giebt hier die beiden *Aa. plantares* ab. — Wenn die *A. plantaris ext.* nur kurz und schwach ist, so übernimmt die *A. plantaris int.* bisweilen ihre Verzweigung; andererseits vertritt erstere nicht selten die *A. dorsalis pedis*, wo diese fehlt.

Arterien des kleinen Kreislaufs.

Arteria pulmonalis.

Die *A. pulmonalis s. pulmonalis communis s. Vena arteriosa* (Lungenpulsader) tritt aus dem *Ostium arteriosum* der rechten Herzkammer vor der Wurzel der *Aorta* hervor, steigt, Anfangs zwischen den beiden *Auriculae cordis*, dann links neben der *Aorta ascendens*, mit einer schwachen Krümmung, deren Convexität nach vorn und links sieht, gegen die untere Fläche des *Arcus aortae* in die Höhe, und spaltet sich hier, dem 3ten Brustwirbel gegenüber, in zwei, fast rechtwinkelig von einander abgehende Aeste, *Aa. pulmonales, dextra* und *sinistra*, welche sich in die beiden Lungen verzweigen. Sie wird gemeinschaftlich mit der *Aorta* von dem serösen Blatte des Herzbeutels überzogen, und ist nach oben zu mit dem fibrösen Blatte desselben genau verwachsen; von ihrer Theilungsstelle aus geht ein sehniger Strang, *Lig. arteriosum s. Chorda ductus arteriosi*, welcher das Rudiment eines beim Fötus offnen, später aber sich schliefsenden Kanals, des *Ductus arteriosus Botalli* (Botallischer Gang), darstellt, zur concaven Seite des *Arcus aortae*.

a) Die *A. pulmonalis dextra* (rechte Lungenpulsader) verläuft unter dem *Arcus aortae* und hinter der *Aorta ascendens* gegen die Wurzel der rechten Lunge, und spaltet sich in 2 oder 3 Aeste für die 3 Lappen derselben. *b*) Die *A. pulmonalis sinistra* (linke Lungenpulsader), kürzer und etwas schwächer, als die vorige, geht vor der *Aorta descendens* zur Wurzel der linken Lunge, in welche sie sich vermittelst zweier Aeste einsenkt. — An der Wurzel der Lunge liegen beide Aeste, von vorn nach hinten betrachtet, hinter den entsprechenden *Vv. pulmonales* und vor dem entsprechenden *Bronchus;* dagegen von oben nach unten gesehen, die *A. pulmonalis dextra* unter dem *Bronchus dexter* und über den *Vv. pulmonales dextrae*, und die *A. pulmonalis*

sinistra über dem *Bronchus sinister*, und den unter diesem liegenden *Vv. pulmonales sinistrae*.

III. Von den Venen.

Venen (Blutadern) werden diejenigen Gefäfse genannt, welche das dem Körper zugeführte Blut, nach geschehener Umwandlung in Mischung und Farbe, wieder zum Herzen zurückleiten. Sie beginnen in den Capillargefäfsausbreitungen mit sehr zarten, netzförmig zusammenhängenden Kanälchen (Venenwurzeln), werden, durch fortgesetzte Vereinigung, successiv zu Zweigen, Aesten und Stämmen, und treten zuletzt in einige Hauptstämme zusammen, von denen die einen, *Venae cavae, superior* und *inferior*, und *Venae cordis*, welche das venöse Blut des grofsen Kreislaufs sammeln, in den rechten, die andren hingegen, *Venae pulmonales*, welche das arterielle Blut des kleinen Kreislaufs fortleiten, in den linken Vorhof des Herzens einmünden. Ein Theil des Venenbluts indefs, nämlich das den Chylifikationsorganen angehörende, gelangt zu dem übrigen Venenblute erst durch einen Umweg, den sogenannten Pfortaderkreislauf, indem dasselbe durch einen beträchtlichen Stamm, die Pfortader (*V. portarum*), welcher die Venen jener Organe sammelt und sich, nach Art einer Arterie, in der Leber verbreitet, dieser zugeführt wird und erst, nachdem es hier zur Gallenbereitung verwandt worden, durch die Lebervenen der *V. cava inferior* zuströmt.

Die Venen übertreffen die Arterien, sowohl an Zahl, als an Capacität; in Betreff der letztern verhalten sie sich zu denselben, nach Haller, wie 9 zu 4. Auch bei ihnen ist das *Lumen* je eines Stammes kleiner, als die *Lumina* der ihn constituirenden Aeste zusammengenommen, und die Summe der *Lumina* aller peripherischen Venen steht zu der ihrer in das Herz mündenden Hauptstämme in einem Verhältnisse, wornach man den Raum, den das Venenblut zu durchströmen hat, als einen Kegel betrachten kann, dessen Spitze am Herzen, und dessen Basis an der Oberfläche des Körpers befindlich ist. Da hiernach der Weg, den das Blut bei seiner Rückkehr zum Herzen zu passiren hat, sich immer mehr verengt, während die fortbewegende Kraft dieselbe bleibt, so geht daraus hervor, dafs die Schnelligkeit seiner Bewegung progressiv zunehmen mufs.

Mit Rücksicht auf ihre Lage theilt man die Venen in *Venae profundae* und *Venae superficiales*. Die erstern, welche das Blut aus den tiefern Gebilden sammeln, verlaufen gewöhnlich

in Begleitung von Arterien, und werden an den Extremitäten von deren Scheiden mit eingeschlossen; abgesehen von den gröfsern Stämmen, welche nur in einfacher Zahl vorhanden sind, kommen in der Regel auf je eine Arterie zwei Venen, welche zu beiden Seiten derselben liegen und daher *Vv. comites* (begleitende Venen) genannt werden. Die *Vv. superficiales s. subcutaneae* (Hautvenen) hingegen, welche das Blut von der Oberhaut und den oberflächlichen Gebilden aufnehmen, verlaufen, unabhängig von Arterien, zwischen den Blättern der *Fascia superficialis*, und münden, indem sie die *Fascia profunda* an den am meisten geschützten Stellen durchbohren, in die *Vv. profundae;* sie sind diejenigen Blutadern, welche man, eben wegen ihrer oberflächlichen Lage, zum Aderlafs benutzt.

Die Venen stehen mit einander durch zahlreichere Anastomosen im Zusammenhang, als die Arterien, und zwar sowohl die gröfsern, als die kleinern Stämme; auch zwischen den beiden begleitenden Venen einer Arterie, so wie zwischen den *Vv. profundae* und *superficiales* finden sich häufige Communikationszweige. An manchen Stellen, zumal an den Anfängen der Venen, sind die Anastomosen so zahlreich, dafs sie förmliche Netze, welche *Plexus venosi* (Venengeflechte) genannt werden, darstellen. Diese vielfache Verbindung der Venen unter einander hat den Zweck, Blutstockungen vorzubeugen, welche in denselben, wegen der Schlaffheit ihrer Wände und ihrer Unfähigkeit, Hindernisse der Circulation durch eigene Contractilität zu überwinden, so leicht eintreten können.

Eine Pulsation, wie bei den Arterien, findet sich bei den Venen nicht; nur an den Hauptstämmen in der Nähe des Herzens bemerkt man eine ähnliche rhythmische Bewegung (*Pulsus venosus*). Auch in ihren physikalischen Eigenschaften unterscheiden sich die Venen wesentlich von den Arterien. Sie besitzen eine geringere Contractilität und Elasticität, als dieselben, und fallen nach dem Tode, oder wenn sie blutleer sind, zusammen und flachen sich ab. Ihre Wände sind beträchtlich dünner und erscheinen, indem sie das Blut hindurchschimmern lassen, von dunkler, fast bläulicher Farbe; übrigens unterscheidet man an ihnen ebenfalls drei Häute, die sich folgendermafsen verhalten:

a) Die äufsere oder Zellhaut ist weniger dicht und fest, als die der Arterien, übrigens derselben vollkommen gleich. Bei denjenigen Venen, welche in der Substanz gewisser Organe eingebettet sind, z. B. bei den Venen der *Dura mater* (welche den Namen *Sinus*, Blutleiter, führen), des *Uterus* und der *Diploë* fehlt sie und wird durch das sehnige, muskulöse oder knöcherne Gewebe der sie umschliefsenden Gebilde ersetzt.

b) Die mittlere oder elastische Haut ist nur in den gröfsern Venen unweit des Herzens gehörig entwickelt, und wird

auch bei diesen von sparsamern und schwächern Fasern gebildet, als bei den Arterien; in den vom Herzen entferntern Venen ist sie so dünn, dafs sie von vielen Anatomen völlig geleugnet wird.

c) Die innre oder allgemeine Gefäfshaut gleicht der der Arterien, ist jedoch dünner und dehnsamer; sie geht am centralen Ende des Venensystems in das *Endocardium*, und am peripherischen in die innere Auskleidung des Capillarsystems über. Durch vorspringende Duplikaturen dieser Schicht entstehen innerhalb der Venen zahlreiche, halbmondförmige Klappen (*Valvulae venarum*), die mit ihrem convexen Rande auf der Venenwand taschenförmig aufsizzen, mit ihrem schwach concaven, dem Herzen zugekehrten Rande dagegen frei in die Gefäfshöhle hineinragen; dieselben stehen meistens paarweis einander gegenüber (seltner finden sich drei zusammen oder nur Eine von spiraler Form), und vermögen dadurch, den Rückfluſs des Blutes, bei welchem sie niedergedrückt werden und durch das Aneinanderlegen ihrer Ränder das *Lumen* des Gefäfses verschliefsen, zu verhindern, während sie dagegen die Blutströmung in der Richtung zum Herzen vollkommen gestatten. Am zahlreichsten finden sich diese Klappen, deren Sitz schon äufserlich durch schwache Auftreibungen der Venen oberhalb derselben kenntlich ist, in den Venen der Extremitäten, besonders den tiefen, dagegen fehlen sie in allen kleinern Venen unter $\frac{1}{2}$ Linie Durchmesser, ferner in den Venen der meisten Eingeweide, wie in denen des Pfortadersystems und des Gehirns, endlich in den Hauptstämmen, wie den *Venae cavae, anonymae, iliacae etc.*

Die Venen besitzen, gleich den Arterien, ernährende Gefäfse (*Vasa vasorum*), und wahrscheinlich auch Nervenfäden.

Bei der Beschreibung der Venen gehen wir, der leichtern Uebersichtlichkeit wegen, so wie bei den Arterien, von den Hauptstämmen aus, betrachten alsdann die sie bildenden Aeste, und schreiten so immer weiter zu den untergeordneten Zweigen fort. Diejenigen Venen, welche gleichnamige Arterien begleitend, in ihrem Verlaufe mit diesen übereinstimmen, sind, ohne weitere Angaben, blos namentlich aufgeführt.

Venen des grofsen Kreislaufs.

Während sämmtliche Arterien des Körpers vermittelst des Einen Stammes der *Aorta* aus dem Herzen hervorgehen, kehren die entsprechenden Venen vermittelst mehrerer gesonderter Stämme in dasselbe zurück, und zwar: 1) die Venen aus der Substanz des Herzens vermittelst der *Venae cordis* (Herzvenen); 2) die der obern Körperhälfte vermittelst der *Vena cava superior* (obere Hohlvene), und 3) die der untern Körperhälfte vermittelst der *Vena cava inferior* (untere Hohlvene).

I. Venae cordis s. cardiacae. (Venen des Herzens.)

1. *V. cordis magna,* *s. coronaria cordis magna s. sinistra* (grofse Herzvene) beginnt an der Spitze des Herzens, steigt längs des *Sulcus longitudinalis anterior* bis zum *Sulcus circularis* in die Höhe, windet sich alsdann in diesem von rechts nach links zur hintern Fläche des Herzens, und ergiefst sich zwischen der Mündung der *V. cava inferior* und dem *Ostium venosum*, theilweis geschlossen durch die *Valvula Thebesii,* in das *Atrium dextrum.* Sie ist die beträchtlichste Vene des Herzens, und nimmt die meisten kleinern, in der Regel auch die beiden folgenden auf.

2. *V. cordis posterior* *s. minor s. media s. Galeni* (hintere oder kleine Herzvene), häufig doppelt vorhanden, entsteht ebenfalls an der Spitze des Herzens, steigt längs des *Sulcus longitudinalis posterior,* auf beiden Seiten Venen von der hintern Fläche des Herzens aufnehmend, bis zum *Sulcus circularis* in die Höhe, und mündet alsdann in die *V. cordis magna,* oder unmittelbar in das *Atrium dextrum.*

3. *Vv. cordis anteriores* *s. parvae* (vordere oder kleine Herzvenen), mehrere Aeste, welche an der vordern Fläche des rechten Ventrikels verlaufen, und sich zu einem gemeinschaftlichen Stamme, *V. coronaria cordis dextra,* sammeln, welcher längs des rechten Randes des Herzens bis zum *Sulcus circularis* in die Höhe steigt, sich dann in diesem nach hinten und links schlägt, und in die *V. cordis magna* einmündet.

4. *Vv. Thebesii* *s. cordis minimi* (kleinste Herzvenen), zahlreiche kleine Aestchen, welche in der Substanz des Herzens verlaufen und vermittelst der *Foramina Thebesii* in dasselbe münden. Indefs wird ihre Existenz von manchen Anatomen geleugnet, welche die *Foramina Thebesii* als blofse blinde Einsenkungen in der Herzsubstanz betrachten.

II. Vena cava superior s. descendens. (Obere oder aufsteigende Hohlvene.)

Dieser klappenlose, gegen 3 Zoll lange und etwa 10 Linien dicke Stamm (s Fig. 119.), welcher, da er das Blut aus der ganzen obern Körperhälfte aufnimmt, der *Aorta ascendens* nebst dem *Arcus aortae* entspricht, entsteht hinter dem rechten ersten Rippenknorpel durch den Zusammenflufs der beiden *Vv. anonymae*, steigt in der Brusthöhle von vorn und links nach hinten und rechts, etwas gebogen und in ihrer untern Hälfte vom Herzbeutel eingeschlossen,

herab, und mündet, bedeckt von der *Auricula cordis dextra*, an der obern Wand des *Atrium dextrum*. Sie gränzt nach vorn an die *Fascia thoracica*, durch welche sie von der *Glandula thymus* getrennt wird, nach links an die *Aorta ascendens*, nach rechts an den *N. phrenicus dexter* und die rechte Lunge, nach hinten an die *A. pulmonalis dextra* und *V. pulmonalis dextra superior* und den *Bronchus dexter*. Dicht über der Stelle, wo sie in den Herzbeutel eindringt, nimmt sie an ihrer hintern Wand die *V. azygos* auf, welche den *Vv. cavae superior* und *inferior* gemeinschaftlich angehört, und später beschrieben wird.

Venae anonymae

s. jugulares thoracicae s brachio-cephalicae (unbenannte Venen), *dextra* und *sinistra*, zwei ebenfalls klappenlose, gegen 7 Linien dicke Stämme, welche auf jeder Seite hinter dem entsprechenden Brustbein-Schlüsselbeingelenk durch den Zusammenfluſs der beiden Hauptvenenstämme des Kopfes, Halses und der obern Extremitäten, *Vv. jugularis communis* und *subclavia*, entstehen und, indem die ungefähr $1\frac{1}{4}$ Zoll lange *V. anonyma dextra* an der linken Seite der *A. anonyma* fast senkrecht hinter dem rechten ersten Rippenknorpel herabsteigt, die fast doppelt so lange *V. anonyma sinistra* hingegen ziemlich horizontal hinter dem *Manubrium sterni* und vor den Wurzeln der drei Hauptstämme des *Arcus aortae* von links nach rechts läuft, sich unter einem rechten Winkel zur *V. cava superior* vereinigen.

Auſser den erwähnten beiden Hauptstämmen, aus denen eine jede gebildet wird, und an deren Vereinigungswinkel die *V. anonyma dextra* den *Truncus lymphaticus dexter*, und die *V. anonyma sinistra* den *Ductus thoracicus* aufnimmt, münden in dieselben auch die gröfsere Zahl der Venen des Brustkastens und der tiefern Halstheile. Dahin gehören, auſser den kleinern *Vv. phrenicae superiores, thymicae, pericardiacae* und *mediastinales*, noch folgende ansehnlichere:

1. *V. vertebralis* (Wirbelvene) entsteht in der Gegend des *Foramen magnum* aus den Venengeflechten des Halstheils der Wirbelsäule, steigt im *Canalis vertebralis*, Venenäste von den tiefen Halsmuskeln und der Rückgratshöhle aufnehmend, in Begleitung der gleichnamigen Arterie, herab, spaltet sich häufig in zwei Aeste, von denen der eine unter dem *Proc. transversus* des 6ten Halswirbels nach vorn tritt, der andere noch durch das *Foramen vertebrale* des 7ten Halswirbels fortgeht, und mündet in den Anfangstheil der entsprechenden *V. anonyma*.

2. *V. cervicalis profunda* *s. vertebralis externa* (tiefe Nackenvene) steigt hinter den Querfortsätzen der Halswir-

bel, mit den Venen des Rückgrats und der tiefen Halsmuskeln zusammenhängend, herab, schlägt sich unter dem *Proc. transversus* des 7ten Halswirbels nach vorn, und mündet in die *V. anonyma*, nachdem sie sich meistens zuvor mit der *V. vertebralis* zu einem gemeinschaftlichen Stämmchen vereinigt hat.

3. *V. thyreoidea inferior* (untere Schilddrüsenvene) sammelt das Blut vom untern Theil der Schilddrüse, theilweise auch von der Speise- und Luftröhre, und steigt neben letzterer, mit der gleichnamigen Vene der andren Seite und den *Vv. thyreoideae superiores* geflechtartig anastomosirend, herab, um in die entsprechende *V. anonyma* zu münden. In der Mitte zwischen beiden *Vv. thyreoideae inferiores* verläuft gewöhnlich noch ein unpaares Stämmchen, *V. thyreoidea ima*, welches sich entweder in eine von jenen oder unmittelbar in die *V. anonyma sinistra* einsenkt.

4. *V. mammaria interna* (innere Brustvene) gleicht in ihrer Ausbreitung der gleichnamigen Arterie, begleitet diese Anfangs in doppelter Zahl, und vereinigt sich später zu einem einfachen Stämmchen, welches in die *V. anonyma* der entsprechenden Seite mündet.

5. *V. intercostalis suprema* (oberste Zwischenrippenvene) ist auf der rechten und linken Seite verschieden. Die der rechten Seite ist schwächer, nimmt nur aus den drei obersten Intercostalräumen das Blut auf, und mündet entweder in die *V. anonyma dextra* oder in die *V. azygos*. Die der linken Seite, welche beträchtlich stärker ist, sammelt das Blut aus den obersten 5 oder 6 linken Intercostalräumen, läuft nach oben und vorn, und mündet in die *V. anonyma sinistra*, oder sie steigt, eine entgegengesetzte Richtung nehmend, nach hinten und unten herab, und ergiefst sich in die *V. hemiazygos*.

A. Vena jugularis communis

s. cephalica communis (gemeinschaftliche Drosselvene), häufig auch als *V. jugularis interna* bezeichnet, ein 5 Linien dicker, klappenloser Stamm, welcher der *A. carotis communis* entspricht, entsteht hinter der Theilungsstelle der letztern durch die Vereinigung der *Vv. jugularis interna* und *facialis communis*, steigt längs der äufsern Seite dieser Arterie und in ihrer Scheide mit eingeschlossen, jedoch nach vorn durch die *Nn. glossopharyngeus* und *hypoglossus*, und nach hinten durch den *N. vagus* von ihr getrennt, ziemlich gerade am Halse vor dem *N. accessorius* herab, und vereinigt sich hinter dem Brustbein-Schlüsselbeingelenk mit der *V. subclavia* derselben Seite zur *V. anonyma*. — In diesem Verlaufe nimmt sie die *V. thyreoidea media*, welche das Blut aus dem Seitenlappen der Schilddrüse, und theilweis

auch von dem Kehlkopf und der Luftröhre sammelt, und öfters auch die *V. thyreoidea superior* auf.

a) Vena jugularis interna

s. cephalica interna s. cerebralis (innere Drossel- oder Kopfvene), ein gegen $2\frac{1}{2}$ Zoll langer, klappenloser Stamm, beginnt an der Schädelbasis im *For. jugulare* mit einer Ausbauchung, *Bulbus venae jugularis*, in welche die *Sinus transversus* und *petrosus inferior* der harten Hirnhaut zusammenfliefsen, steigt, nach hinten und aufsen von der *A. carotis int.* und den durch das *Foramen jugulare* hindurchtretenden grofsen Nervenstämmen, an der Seitenwand des Schlundkopfs herab, und wird in der Gegend des obern Randes des Kehlkopfs, woselbst die *V. facialis communis* sich mit ihr vereinigt, zur *V. jugularis communis*. Sie entspricht der *A. vertebralis* sammt der *A. basilaris*, indem sie das Blut aus folgenden, theils unmittelbar, theils mittelbar in sie mündenden Venen aufnimmt:

1. ***Vv. diploicae*** (Knochenvenen des Schädels). Diese sehr dünnen, blos von der innren Venenhaut gebildeten und in Knochenkanäle eingelagerten, klappenlosen Stämmchen, durchziehen die Diploë der platten Schädelknochen, sammeln das Blut aus den Capillargefäfsen derselben, und ergiefsen sich, indem sie entweder die äufsere oder die innere Knochentafel durchbohren, in die äufsern Venen des Schädels oder in die *Sinus* der harten Hirnhaut. Im frühern Lebensalter gehen sie nicht von einem Knochen auf den andern über, sondern bleiben auf die einzelnen Knochen beschränkt, wohl aber geschieht dies im vorgerücktern Alter, nachdem die Knochennähte verknöchert sind. Nach Breschet finden sich beim Erwachsenen auf jeder Seite vier *Vv. diploicae*:

a) *Vena diploica frontalis* verläuft im vordern Theil des *Os frontis*, und mündet in die *V. supraorbitalis*.

b) *Vena diploica temporalis anterior* verläuft im hintern Theil des *Os frontis*, und mündet entweder nach aufsen in die *V. temporalis profunda*, oder nach innen in den *Sinus sphenoparietalis*.

c) *Vena diploica temporalis posterior* verläuft im *Os parietale*, und ergiefst sich entweder nach aufsen in eine *V. auricularis posterior* oder nach innen in den *Sinus transversus*.

d) *Vena diploica occipitalis*, die ansehnlichste dieser Venen, verläuft im *Os occipitis*, und mündet entweder nach aufsen in eine *V. occipitalis*, oder nach innen in den *Sinus transversus*.

Aufserdem finden sich noch kleine, die Schädelknochen ihrer Dicke nach durchbohrende Venen, welche *Emissaria Santorini* genannt werden und Verbindungsäste zwischen den äufsern

und innren Schädelvenen darstellen. Die ansehnlichsten derselben sind das *Emissarium parietale*, welches durch das *Foramen parietale*, das *Emiss. mastoideum*, welches durch das *Foramen mastoideum* und das *Emiss. occipitale*, welches durch das *Foramen condyloideum posterius* hindurchgeht.

2. *Venae cerebrales et cerebelli* (Venen des grofsen und kleinen Gehirns). Diese sehr dünnwandigen, ebenfalls der Klappen entbehrenden Venen zerfallen in:

a) Oberflächliche Hirnvenen, verlaufen in den Windungen an der Oberfläche des Gehirns und werden, je nachdem sie dem grofsen oder kleinen Gehirn angehören, als *Vv. cerebrales* und *cerebelli*, und diese selbst wiederum, je nach ihrer Lage am Gehirn, in *superiores*, *inferiores*, *anteriores* und *posteriores* unterschieden; zu den beträchtlichsten gehört die *V. fossae Sylvii*, welche oberhalb der gleichnamigen Arterie in der *Fossa Sylvii* verläuft. Sie münden in die benachbarten *Sinus* der harten Hirnhaut, und zwar die des grofsen Gehirns besonders in die *Sinus longitudinales*, *rectus* und *cavernosus*, und die des kleinen Gehirns in die *Sinus transversi* und *petrosi*, wie bei diesen specieller angeführt ist.

b) Tiefe oder grofse Hirnvene (*Vena magna Galeni*) entspringt in jedem Seitenventrikel vermittelst zweier Stämmchen, einer *V. corporis striati*, welche in der Furche zwischen dem *Corpus striatum* und *Thalamus opticus* nach vorn und innen läuft, und einer *V. choroidea*, welche aus dem *Cornu descendens* des Seitenventrikels im *Plexus choroideus* in die Höhe steigt; diese vereinigen sich zur *V. cerebralis interna*, welche durch das *Foramen Monroi* in den dritten Ventrikel gelangt, daselbst in der *Tela choroidea* nach hinten geht, und endlich mit der gleichnamigen Vene der andern Seite zu der unpaaren *V. magna Galeni* zusammenfliefst. Letztere stellt einen kurzen dicken Stamm dar, der durch die *Fissura transversa cerebri* hindurchtritt, und sich in das vordere Ende des *Sinus rectus* ergiefst.

3. *Sinus durae matris* (Blutleiter der harten Hirnhaut). Aufser den im Ganzen nur schwachen *Vv. meningeae s. durae matris*, welche, in Begleitung der gleichnamigen Arterien, auf der Oberfläche der harten Hirnhaut verlaufen, finden sich zwischen den Blättern dieser Membran, besonders an den Rändern ihrer Fortsätze (*Falx cerebri, Falx cerebelli* und *Tentorium cerebelli*) Venen eingebettet, welche blos aus der innersten Haut bestehen, keine Klappen besitzen und den Namen *Sinus* führen. Dieselben lassen sich in zwei Gruppen theilen, von denen die 1te diejenigen umfafst, welche am obern und hintern Umfang, und die 2te diejenigen, welche an der Basis der Schädelhöhle befindlich sind.

1te Gruppe.	2te Gruppe.
S. longitudinalis superior,	*Ss. cavernosi,*
S. longitudinalis inferior,	*Ss. petrosi inferiores,*
S. rectus s. tentorii,	*S. circularis Ridleyi,*
Ss. occipitales posteriores,	*Ss. petrosi superiores,*
Ss. transversi.	*S. basilaris.*

a) *Sinus longitudinalis superior* (oberer Sichelblutleiter) verläuft in dem convexen angehefteten Rande der *Falx cerebri* längs der Mittellinie des Schädelgewölbes, und stellt einen dreieckigen Kanal dar, der nach vorn zu, wo er am *Foramen coecum* beginnt, nur enge ist, weiter hinten, indem er, im *Sulcus longitudinalis* fortgehend, die *Vv. cerebrales superiores*, mehrere *Vv. diploicae* und das *Emissarium parietale* aufnimmt, allmälig immer weiter wird, und zuletzt neben der *Protuberantia occipitalis interna* in einer geräumigen Höhle, *Torcular* *) *Herophili s. Confluens sinuum* endet, in welcher er mit den beiden *Sinus transversi*, dem *Sinus rectus* und den beiden *Sinus occipitales posteriores* zusammentrifft. Im Innern dieses *Sinus* bemerkt man zahlreiche, gegen den untern Winkel hin gerichtete, sehnige Querfäden, *Chordae Willisii*, ferner *Glandulae Pacchioni* (s. *Dura mater*), und die schrägen Mündungen der *Vv. cerebrales* mit ihren klappenförmigen Rändern.

b) *Sinus longitudinalis inferior* (unterer Sichelblutleiter) verläuft im concaven freien Rande der *Falx cerebri*, von der *Crista galli* bis zum vordern Rande des *Tentorium cerebelli*, woselbst er in den *Sinus rectus* übergeht; er ist kürzer, als der vorige, und hat eine cylindrische Gestalt. Es ergiefsen sich in ihn die Venen der *Falx cerebri*.

c) *Sinus rectus s. tentorii s. perpendicularis s. quartus* (gerader oder Zeltblutleiter) beginnt am hintern Ende des *Sinus longitudinalis inferior*, läuft in der Mitte des *Tentorium cerebelli*, längs der Verbindung desselben mit dem breiten Ende der *Falx cerebri*, schräg nach hinten und unten, und mündet in das *Torcular Herophili*. In diesem Verlaufe nimmt er die *V. magna Galeni*, die *Vv. cerebrales inferiores* der hintern Hirnlappen und die *Vv. cerebelli superiores* auf.

d) *Sinus occipitales posteriores* (hintere Hinterhauptsblutleiter), meistens doppelt, seltner einfach vorhanden, steigen, vom *Torcular Herophili* ausgehend, im hintern angehefteten Rande

*) Dieser Name hat seinen Ursprung in der Voraussetzung älterer Anatomen, dafs an dieser Stelle, wo mehrere Blutsäulen aus verschiedener Richtung zusammentreffen, dieselben einen Druck (*Torcular*, Presse) auf einander ausüben.

der *Falx cerebelli*, längs der *Crista occipitalis interna* gegen den äufsern Rand des *Foramen magnum* herab, woselbst sie in das untere Ende des *Sinus transversus* einmünden, zugleich aber auch durch einige kleine Aeste, welche den hintern Umfang des *Foramen magnum* als *Plexus s. Sinus circularis foraminis magni* umgeben, mit den Venengeflechten der Rückgratshöhle in Verbindung stehen.

Fig. 116.

e) *Sinus transversi s. laterales* (Querblutleiter) beginnen im *Torcular Herophili*, verlaufen, der eine nach rechts, der andre nach links, im hintern angehefteten Rande des *Tentorium cerebelli*, längs der Querfurchen an der innren Fläche des *Os occipitis*, horizontal nach aufsen und vorn, krümmen sich alsdann in den *Fossae sigmoideae* der *Partes mastoideae* der Schläfenbeine nach vorn, unten und innen, und gelangen durch die *Sulci jugulares* der *Partes condyloideae* des Hinterhauptsbeins in die

---

Fig. 116. Darstellung der *Sinus* am obern und hintern Umfange der Schädelhöhle. — 1. *Sinus longitudinalis superior;* 2, 2. Die in denselben mündenden *Vv. cerebrales superiores.* 3. *Falx cerebri.* 4. *Sinus longitudinalis inferior.* 5. *Sinus rectus.* 6. Die beiden *Vv. cerebrales internae,* sich zur *V. magna Galeni* vereinigend. 7. *Torcular Herophili.* 8. Die beiden *Sinus transversi*, und zwischen ihnen die *Sinus occipitales posteriores.* 9. Der Endtheil des *Sinus petrosus inferior* der linken Seite. 10. *Bulbus venae jugularis* an beiden Seiten. 11. *V. jugularis interna s. cerebralis.*

Foramina jugularia, woselbst sie in die *Vv. jugulares internae* übergehen. Sie haben Anfangs eine dreiseitige, von ihrem Eintritt in die *Fossa sigmoidea* an aber eine cylindrische Gestalt, und werden allmälig immer weiter, indem sie die *Vv. cerebrales inferiores* der hintern Hirnlappen, die *Vv. cerebelli inferiores*, die *Sinus petrosi superiores*, die *Emissaria mastoideum* und *occipitale*, und die *Vv. auditivae internae* aus dem innren Gehörorgane aufnehmen, und sich zuletzt mit den *Sinus petrosi inferiores* verbinden. Häufig ist der *Sinus transversus* der rechten Seite stärker, als der der linken.

f) Sinus cavernosi (Zellblutleiter) verlaufen, auf jeder Seite einer, an den Seitenflächen des Keilbeinkörpers, längs der *Sulci carotici*, nach hinten, und gehen in die *Sinus petrosi inferiores* über, durch welche sie mit den *Sinus transversi* verbunden werden. Sie sind ziemlich dick, indem sie in ihrem Innern von einem cellulös-fibrösen Balkengewebe, zwischen welchem sich zahlreiche Zellenräume vorfinden (woher auch ihr Name), durchzogen werden, und schliefsen, aufser der innren Venenhaut, welche ihre Höhle auskleidet, auch noch in ihrer innren Wand die *A. carotis communis* nebst einigen Fäden des *Plexus caroticus internus* und dem *N. abducens*, und in ihrer äufsern Wand die *Nn. oculomotorius, trochlearis* und den *Ramus ophthalmicus* des *N. trigeminus* ein. Beide *Sinus cavernosi* sind durch den *Sinus circularis Ridleyi* mit einander verbunden; seinen Blutzufluſs erhält ein jeder durch einige in ihn mündende *Vv. cerebrales inferiores* der vordern Hirnlappen, ferner durch einen, mit seinem vordern Ende communicirenden, kleinen Blutleiter, *Sinus sphenoparietalis s. Sinus alae parvae*, welcher unter der *Ala parva* des Keilbeins liegt und mehrere Venenäste, besonders die *V. meningea media* aufnimmt, und endlich durch die

1) *V. ophthalmica s. ophthalmica superior s. cerebralis s. interna* (innere oder Gehirn-Augenvene), welche am innren Augenwinkel, daselbst mit der *V. facialis anterior* zusammenhängend, beginnt, in Begleitung der *A. ophthalmica* zwischen dem *Lig. palpebrale internum* und der *Trochlea* nach hinten dringt, an der innren Wand der Augenhöhle, dann, sich über dem *N. opticus* nach aufsen biegend, an der äufsern Seite des letztern hinläuft, und endlich durch den innren Umfang der *Fissura orbitalis superior* in die Schädelhöhle gelangt, um in den *Sinus cavernosus* einzumünden. In diesem Verlaufe ergiefsen sich in sie die *Vv. sacci lacrymalis, ethmoidales, ciliares, lacrymalis* und *centralis retinae.*
2) *V. ophthalmica inferior s. facialis s. externa* (äufsere oder Gesichts-Augenvene), welche, kleiner als die vorige, hinter dem Augapfel, am Boden der Augenhöhle schräg hin-

läuft, daselbst einen Ast der *V. ophthalmica superior*, wie auch einige *Vv. ciliares* und *musculares* aufnimmt, und nach vorn hin durch die *Fissura orbitalis inferior* hindurchgeht, um mit dem *Ramus profundus* der *V. facialis anterior* zu anastomosiren, während sie nach hinten in den *Sinus cavernosus* einmündet.

g) *Sinus petrosi inferiores* (untere Felsenblutleiter) sind die Fortsetzungen der *Sinus cavernosi* und verlaufen, auf jeder Seite einer, in der Furche an der hintern Kante der *Pars petrosa* des Schläfenbeins rückwärts gegen das *Foramen jugulare*, woselbst sie neben dem *Sinus transversus* in den *Bulbus venae jugularis* einmünden.

h) *Sinus circularis Ridleyi* (ringförmiger Blutleiter)

Fig. 117.

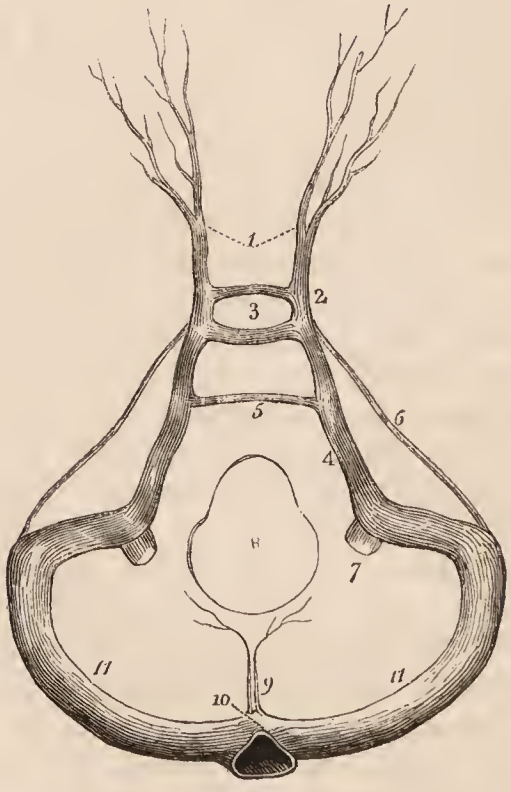

Fig. 117. Die *Sinus* an der Basis der Schädelhöhle. — 1. *Vv. ophthalmicae supp.* 2. *Sinus cavernosus* der rechten Seite. 3. *Sinus circularis Ridleyi;* der von demselben inselförmig eingeschlossene Raum bezeichnet die Lage der *Glandula pituitaria* auf der *Sella turcica.* 4. *Sinus petrosus inferior.* 5. *Sinus basilaris s. occipitalis anterior.* 6. *Sinus petrosus superior.* 7. *V. jugularis interna.* 8. *Foramen magnum.* 9. *Sinus occipitales posteriores.* 10. *Torcular Herophili.* 11, 11. *Sinus transversi.*

liegt auf der *Sella turcica*, und besteht aus zwei, quer über diese verlaufenden Bogen, welche zu beiden Seiten in die *Sinus cavernosi* einmünden und hierdurch einen elliptischen Ring darstellen, welcher die *Glandula pituitaria* umgiebt.

i) *Sinus petrosi superiores* (obere Felsenblutleiter) gehen, auf jeder Seite einer, im äufsern angehefteten Rande des *Tentorium cerebelli*, längs der *Sulci petrosi superiores* der *Partes petrosae* der Schläfenbeine, schräg nach hinten und aufsen, und münden in die *Sinus transversi;* nach vorn hängen sie mit den *Sinus cavernosi* zusammen. In jeden derselben ergiefsen sich eine oder zwei *Vv. cerebrales inferiores* der mittlern Gehirnlappen, und eine *V. cerebelli* vom vordern Umfange des kleinen Gehirns.

k) *Sinus basilaris s. transversus s. occipitalis anterior* (Grundblutleiter) verläuft in querer Richtung an der innren Fläche der *Pars basilaris oss. occipitis*, und geht zu beiden Seiten in die *Sinus petrosi inferiores* über; nach unten communicirt er mit den Venengeflechten der Rückgratshöhle.

4. *V. lingualis* (Zungenvene) entsteht aus mehrern Aesten, welche denen der *A. lingualis* entsprechen, verläuft an der untern Fläche der Zunge und zwischen den *Mm. mylohyoideus* und *hyoglossus* nach hinten, und mündet in den Stamm der *V. jugularis interna* oder auch in die *V. facialis communis*.

5. *V. pharyngea* (Schlundkopfvene) entsteht aus einem Venengeflecht, *Plexus pharyngeus*, welches den *Pharynx* umgiebt, und ergiefst sich unterhalb der *V. lingualis*, bisweilen mit dieser zu einem gemeinschaftlichen Stämmchen vereinigt, in die *V. jugularis int.* oder *facialis communis*.

6. *V. thyreoidea superior* (obere Schilddrüsenvene) sammelt das Blut aus dem obern Theil der Schilddrüse, nimmt häufig die *V. laryngea* auf, und mündet in die *V. jugularis interna*, oder die *jugularis communis* oder die *facialis communis*.

b) *Vena facialis communis*

s. cephalica externa (gemeinschaftliche Gesichtsvene oder äufsere Kopfvene), ein $\frac{1}{2}$ Zoll langer Stamm, welcher den gröfsten Theil des Blutes der *A. carotis externa* zurückführt, entsteht unterhalb des *Angulus maxillae inferioris* durch die Vereinigung der beiden *Vv. faciales, anterior* und *posterior*, steigt, an der äufsern Seite der *A. carotis externa*, über die *Glandula submaxillaris* schräg nach hinten herab, und verbindet sich in der Gegend des obern Randes des Kehlkopfs mit der *V. jugularis interna*, um die *V. jugularis communis* zu bilden.

1. *V. facialis anterior* (vordere Gesichtsvene), welche der *A. maxillaris externa* entspricht, geht aus einem, am vordern Umfang des Schädelgewölbes befindlichen Venengeflecht

hervor, steigt längs der Mitte der Stirn, gewöhnlich in doppelter Zahl, als *V. frontalis* gegen die Wurzel der Nase herab, und hängt hier mit der gleichnamigen Vene der andren Seite vermittelst eines queren Verbindungsastes zusammen; darauf setzt sie sich über den innren Augenwinkel, woselbst sie *V. angularis* genannt wird und mit der *V. ophthalmica superior* zusammenhängt, fort, verläuft, bedeckt von den *Mm. zygomatici* und *risorius Santorini*, längs des vordern Randes des *M. masseter*, an der äufsern hintern Seite der *A. carotis externa*, nach unten und hinten, und tritt über den untern Rand des Unterkiefers, um sich mit der *V. facialis posterior* zu verbinden. In diesem Verlaufe nimmt sie zahlreiche Venenäste auf:

a) *V. supraorbitalis* ergiefst sich in die *V. frontalis*, dicht am innren Augenwinkel.

b) *Vv. nasales dorsales* münden in den Verbindungsast zwischen beiden *Vv. frontales*.

c) *Vv. nasales laterales* und *d*) *Vv. palpebrales inferiores* münden in die *V. angularis*.

e) *V. labialis superior* gelangt meistens vermittelst zweier Aeste in die *V. facialis anterior*.

f) *Ramus profundus venae facialis anterioris s. V. facialis profunda s. maxillaris interna anterior*, ein ansehnlicher Stamm, entsteht aus einem Venengeflecht, welches in der *Fossa pterygopalatina* durch die Vereinigung der *Vv. infraorbitalis, nasalis posterior, sphenopalatina, alveolaris superior* und *ophthalmica inferior* gebildet wird, und dringt unter dem *Processus zygomaticus* des Oberkiefers ins Gesicht, um sich in der Gegend des Mundwinkels in die *V. facialis anterior* zu ergiefsen.

g) *Vv. buccales. h*) *Vv. labiales inferiores. i*) *Vv. masstericae. k*) *V. submentalis*, und *l*) *V. glandulosa s. submaxillaris*, welche beide sich unter dem untern Rande des Unterkiefers in die *V. facialis anterior* ergiefsen.

2. *V. facialis posterior* (hintere Gesichtsvene), welche der *A. temporalis* nebst der *A. maxillaris interna* entspricht, beginnt als *V. temporalis superficialis* aus einem in der Schläfengegend gelegenen, nach vorn mit den *Vv. frontales* und *temporalis media*, nach hinten mit den *Vv. auriculares* und *occipitales* zusammenhängenden Venengeflecht vermittelst eines vordern und eines hintern Astes, läuft hinter der gleichnamigen Arterie nach unten, und nimmt in der Gegend der Wurzel des *Proc. zygomaticus* des Schläfenbeins die *V. temporalis media s. profunda* auf, welche das Blut aus den dem äufsern Umfange der Augenhöhle angehörenden *Vv. palpebrales, supraorbitalis* und *frontalis*, und dem *M. temporalis* sammelt, oberhalb des *Arcus zygomaticus* und bedeckt von der *Fascia temporalis*, quer nach hinten geht, und letztere an der angegebenen Stelle durchbohrt, um

sich mit der *V. temporalis superficialis* zu vereinigen. Der hierdurch gebildete Stamm der *V. facialis posterior* steigt nunmehr zwischen dem *Meatus auditorius externus* und dem *Condylus maxillae inferioris*, alsdann an der äufsern Seite der *A. carotis externa*, eingebettet in der Substanz der *Parotis*, gerade herab, und fliefst unterhalb des untern Randes des Unterkiefers mit der *V. facialis anterior* zur *V. facialis communis* zusammen; häufig indefs schickt sie an die *V. facialis anterior* nur einen kleinen vordern Ast, während sie mit einem stärkern hintern in die *V. jugularis externa* übergeht. In diesem Verlaufe ergiefsen sich in sie:

a) *Vv. articulares*, welche vom Kiefergelenk kommen.

b) *V. tympanica*, und *c*) *V. stylomastoidea* aus dem innren Ohr.

d) *Vv. auriculares*, *anteriores* und *profunda*.

e) *V. transversa faciei*, welche meistens doppelt vorhanden ist, und *Vv. parotideae* und *massetericae* aufnimmt.

f) *V. maxillaris interna s. Ramus profundus venae facialis posterioris*, welche nur einen Theil des Blutes der *A. maxillaris interna* zurückführt, entsteht aus einem, zwischen den *Mm. temporalis* und *pterygoidei* gelegenen Venengeflechte, *Plexus maxillaris internus s. pterygoideus*, nimmt *Vv. pterygoideae*, *massetericae*, *temporales profundae*, *meningeae mediae* und *alveolaris inferior* auf, und geht hinter dem *Collum maxillae inferioris* nach hinten, um sich in die *V. facialis posterior* zu ergiefsen.

B. Vena subclavia,

Schlüsselbeinvene, ein ebenfalls klappenloser, an Dicke mit der *V. jugularis communis* ziemlich übereinkommender Stamm, beginnt am untern Rande der ersten Rippe als Fortsetzung der *V. axillaris*, welche das Blut aus den *Vv. profundae* und *superficiales* der obern Extremität sammelt, geht über der ersten Rippe und unter dem Schlüsselbein, Anfangs vor der *A. subclavia*, dann vor dem Ansatze des *M. scalenus anticus*, welcher sie von jener trennt, ziemlich gerade nach innen und vorn, und vereinigt sich hinter dem Brustbein-Schlüsselbeingelenk mit der *V. jugularis communis* derselben Seite zur *V. anonyma*. Sie entspricht in Betreff ihrer Ausbreitung nicht vollständig der gleichnamigen Arterie, indem nur folgende Venen constant in sie münden:

1. ***V. jugularis externa*** (äufsere Drosselvene), der Hauptstamm der Hautvenen des Halses, beginnt hinter dem Ohre durch die Vereinigung der aus dem Venengeflechte am Schädelgewölbe entspringenden und neben den gleichnamigen Arterien verlaufenden *Vv. auricularis posterior* und *occipitalis*, steigt,

bedeckt vom *M. platysma myoides* und der *Fascia cervicalis superficialis*, über die äufsere Fläche des *M. sternocleidomastoideus*, von diesem durch das vordere Blatt der *Fascia cervicalis profunda* getrennt, in der Richtung einer Linie, welche man sich von dem *Angulus maxillae inferioris* nach der Mitte der *Clavicula* gezogen denkt, herab, und durchbohrt am hintern Rande des untern Endes des *Caput claviculare* jenes Muskels die *Fascia cervicalis profunda*, um sich in die *V. subclavia* zu ergiefsen. In diesem Verlaufe nimmt sie einen bald schwächern, bald stärkern Ast der *V. facialis posterior*, ferner oberflächliche Hinterhaupts- und Nackenvenen, und öfters auch die *Vv. jugularis anterior transversa colli* und *transversa scapulae* auf, und ist demgemäfs von sehr wechselnder Stärke; in ihrer obern Hälfte wird sie vom *N. auricularis maguus* begleitet.

2. *V. jugularis anterior* *s. mediana colli* (vordere Drosselvene) entsteht unterhalb des Kinns aus mehreren sich vereinigenden Hautvenen, läuft fast in der Mittellinie des Halses, sowohl mit der gleichnamigen Vene der andren Seite, als auch mit den *Vv. jugulares communis* und *externa* sich durch Queräste verbindend, dicht unter der Haut herab, und mündet entweder unmittelbar in die *V. subclavia*, oder in einen queren Ast, *V. superficialis colli inferior* (untere Halshautvene), welcher hinter dem untern Ende des *M. sternocleidomastoideus* nach aufsen geht, um sich in die *V. jugularis externa* oder *jugularis communis* zu ergiefsen.

3. *V. transversa colli* und **4. *V. transversa scapulae,*** welche das Blut aus der Schulter und der Seitengegend des Halses sammeln und den gleichnamigen Arterien entsprechen, ergiefsen sich in die *V. subclavia*, fast ebenso häufig jedoch in die *V. jugularis externa.*

a) Venae profundae extremitatis superioris.

Die tiefen Venen der obern Extremität entsprechen den gleichnamigen Arterien, und begleiten dieselben, mit Ausnahme des gemeinsamen Hauptstammes, in doppelter Zahl. Sie beginnen an den Fingern als *Vv. digitales*, sammeln sich in der Hohlhand zu einem *Arcus venosus volaris sublimis* und *profundus*, und gehen am Vorderarm in die *Vv. radiales, ulnares* und *interosseae* über. Diese bilden in der Ellenbogenbeuge ein Geflecht, aus welchem die zu beiden Seiten der *A. brachialis* verlaufenden *Vv. brachiales, interna* und *externa* hervorgehen, von denen die erstere, welche die gröfsere ist, ungefähr in der Mitte des Oberarms die *V. basilica* und weiter oben die doppelte *V. profunda brachii* aufnimmt, und sich mit der *V. brachialis ext.* zur *V. axillaris* vereinigt. Dieser unpaare, über

4 Linien dicke, nur sparsam mit Klappen versehene Stamm, verläuft in der Achselhöhle vor der gleichnamigen Arterie, nimmt die *Vv. circumflexae humeri, subscapularis, thoracicae externae*, und in der Nähe des Schlüsselbeins die *V. cephalica* auf, und geht am untern Rande der ersten Rippe in die *V. subclavia* über.

Fig. 118.

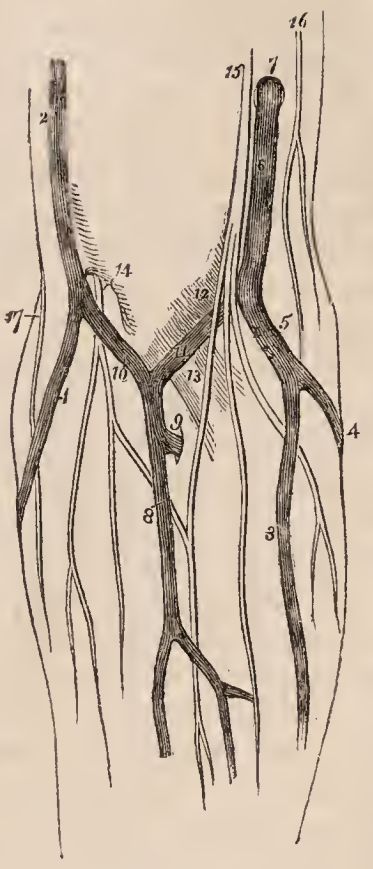

b) Venae superficiales extremitatis superioris.

Die oberflächlichen oder Hautvenen der obern Extremität beginnen an den Fingerspitzen vermittelst kleiner Gefäfsnetze, aus denen stärkere Stämmchen an den Seiten der Finger in die Höhe steigen und sich am Handrücken zu einem sehr weitmaschigen Netze, *Rete venosum dorsale manus*, vereinigen. Aus diesem, besonders den beiden ansehnlichsten Aesten desselben, von denen der eine, *V. salvatella*, im vierten, der andre,

---

Fig. 118. Die oberflächlichen Venen der obern Extremität. — 1. *V. cutanea radialis.* 2. *V. cephalica.* 3. *V. cutanea ulnaris anterior.* 4. *V. cutanea ulnaris posterior.* 5. Die durch die Vereinigung der beiden vorhergehenden gebildete *V. basilica*, welche an der innren Seite des Oberarms (6.) in die Höhe steigt, und in der Mitte desselben (7.) die *Fascia brachii* durchbohrt. 8. *V. mediana*, sich theilend in die *V. mediana cephalica* (10.) und *V. mediana basilica* (11.); 9. Ihr Verbindungsast mit den tiefen Venen des Vorderarms. 12. Eine leichte Auftreibung der *Fascia brachii*, von der darunterliegenden *A. brachialis* erzeugt. 13. Andeutung der *Aponeurosis musculi bicipitis*, durch welche die *V. mediana basilica* von der *A. brachialis* getrennt wird. 14. *N. cutaneus brachii externus*, die *Fascia brachii* durchbohrend, und sich dann in zwei, hinter der *V. mediana cephalica* herabsteigende Zweige theilend. 15. *N. cutaneus brachii medius*, dessen *Ramus anterior*, in mehrere Zweige gespalten, vor der *V. mediana basilica* herabgeht. 16. *N. cutaneus brachii internus posterior.* 17. *N. cutaneus antibrachii externus*, ein Zweig des *N. radialis.*

V. cephalica pollicis, im ersten Metakarpalraum gelegen ist, entspringen zwei, durch einen dritten verbundene Hauptstämme, welche in der Längenrichtung des Armes aufwärts gehen, und sich folgendermafsen verhalten:

1. *V. basilica* (Ellenbogenhautvene) entsteht aus der *V. salvatella* und den übrigen Hautvenen am innren Umfange der Hand vermittelst zweier Aeste, *Vv. cutaneae ulnares, anterior* und *posterior*, von denen der erstere an der Volarfläche, der letztere (welcher indefs häufig fehlt) an der Dorsalfläche der Ulnarseite des Vorderarms aufwärts steigt, verläuft, nachdem beide sich vor dem *Condylus int. humeri* vereinigt, über die *Plica cubiti* und längs der innren Seite des Oberarms bis zur Mitte desselben, durchbohrt hier die *Fascia brachii*, und mündet in die *V. brachialis interna* oder höher oben in die *V. axillaris*. Sie nimmt hauptsächlich die Hautvenen von der Hohlhand und der Volarfläche des Vorderarms, ferner vom innren Umfange des Ellenbogengelenks und der untern Hälfte des Oberarms auf.

2. *V. cephalica* (Speichenhautvene) entsteht aus der *V. cephalica pollicis*, steigt an der Radialseite des Vorderarms, woselbst sie den Namen *V. cutanea radialis* führt, dann über die *Plica cubiti* und längs des äufsern Randes des *M. biceps brachii* bis zum obern Drittel des Oberarms in die Höhe, läuft alsdann in der Furche zwischen den *Mm. pectoralis major* und *deltoideus* neben dem *Ramus descendens* der *A. thoracico-acromialis*, fort, und mündet unterhalb des Schlüsselbeins in die *V. axillaris*. In diesem Verlaufe nimmt sie die meisten Hautvenen des Handrückens und der Dorsalseite des Vorderarms, ferner die des Oberarms, wie auch die der Schulter- und Brustgegend auf, und steht bisweilen durch einen ansehnlichen Ast, welcher über die *Clavicula* hinweggeht, mit der *V. jugularis externa* in Verbindung.

3. *V. mediana* (Mittelarmvene) geht in schräger Richtung von der *V. cephalica* über die Ellenbogenbeuge aufwärts zur *V. basilica*, und ist als ein von jener zu dieser gehender Verbindungsast, der auch von den tiefen Venen des Vorderarms Blut aufnimmt, zu betrachten. Häufig indefs bildet sie einen in der Mitte der vordern Fläche des Vorderarms zwischen den beiden vorigen Venen aufsteigenden Stamm, welcher, nachdem er einen Ast aus den tiefen Vorderarmvenen aufgenommen hat, sich unterhalb des Ellenbogengelenks in zwei, spitzwinkelig von einander abgehende Aeste theilt, von denen der eine, in der Regel kleinere, *V. mediana cephalica*, in der Furche zwischen den *Mm. biceps brachii* und *supinator longus*, vor den Zweigen des *N. cutaneus antibrachii externus*, schräg nach oben und aufsen geht, und sich in die *V. cephalica* einsenkt, der andere, *V. mediana basilica* (gewöhnlich zum Aderlafs benutzt), in der Furche zwi-

schen den *Mm. biceps brachii* und *pronator teres*, hinter dem *Ramus anterior* des *N. cutaneus brachii medius* und vor der *Aponeurosis musculi bicipitis*, durch welche sie von der *A. brachialis* getrennt wird, schräg nach innen in die Höhe steigt, und in die *V. basilica* einmündet.

Venen, welche sowohl dem System der *V. cava superior*, als dem der *V. cava inferior* angehören.

a) Vena azygos.

Entsprechend der *Aorta descendens thoracica*, findet sich in der Brusthöhle ein aus der Bauchhöhle heraufsteigender, unpaariger Venenstamm, *V. azygos*, welcher die den Aesten jener Arterie analogen Venen, und zwar die der rechten Seite unmittelbar, die der linken Seite hingegen vermittelst eines kleinern, dieselben sammelnden Stammes, *V. hemiazygos*, aufnimmt, und eine Communication zwischen der *V. cava superior* und *V. cava inferior* herstellt. Ihr genaueres Verhalten ist folgendes:

1. *V. azygos* *s. azyga, s. azygos dextra s. magna* (unpaarige Vene), ein an seiner Einmündungsstelle 3 bis 4 Linien starker, mit nur unvollkommnen Klappen versehener Stamm, entsteht im obern Theile der Bauchhöhle aus der *V. lumbalis ascendens dextra*, mit welcher sich bisweilen ein Ast unmittelbar von der *V. cava inferior* oder der *V. renalis* oder der *V. iliaca communis* vereinigt, gelangt durch die Spalte zwischen dem innren und mittleren Schenkel des rechten Lendentheils des Zwerchfells oder durch den *Hiatus aorticus* in die Brusthöhle, und steigt in dieser vor der rechten Seite der Wirbelsäule neben der *Aorta descendens thoracica*, von welcher sie durch den *Ductus thoracicus* getrennt wird, bis zum 4ten oder 3ten Brustwirbel in die Höhe, wo sie sich in einem Bogen über den *Bronchus dexter* und die *A. pulmonalis dextra* nach vorn krümmt, um in die hintere Wand der *V. cava superior* einzumünden. In diesem Verlaufe nimmt sie die 8 untersten *Vv. intercostales posteriores* der rechten Seite, ferner die *V. hemiazygos* und mehre *Vv. oesophageae* und *mediastinales*, und die *V. bronchialis dextra* auf.

2. *V. hemiazygos*, *s. azygos sinistra s. parva* (halbunpaarige Venen) gleicht in ihrem Anfange der *V. azygos*, indem sie aus der *V. lumbalis ascendens sinistra* hervorgeht und durch den linken Lendentheil des Zwerchfells in die Brusthöhle gelangt, steigt an der linken Seite der Wirbelsäule aufwärts, und krümmt sich in der Gegend des 9ten oder 8ten Brustwirbels, hinter der *Aorta* und dem *Ductus thoracicus* hinweg, nach rechts, um in

die *V. azygos* einzumünden. Es ergiefsen sich in sie constant die 4 bis 5 untersten *Vv. intercostales posteriores* der linken Seite, ferner einige *Vv. oesophageae* und *mediastinales;* aufserdem steht sie sehr häufig mit der *V. renalis sinistra* und fast immer mit der *V. intercostalis suprema sinistra* in Verbindung. Bisweilen erstreckt sich die *V. hemiazygos* auf der linken Seite ebenso hoch hinauf, wie die *V. azygos* auf der rechten, und verbindet sich entweder mit dieser kurz vor ihrer Einmündung in die *V. cava superior*, oder ergiefst sich unmittelbar in letztere oder endlich in die *V. anonyma sinistra;* dies sind die Fälle von sogenannter doppelter *V. azygos.*

b) Venae spinales.

Die zahlreichen Venen, welche, meistens in Form von Geflechten, längs der ganzen Wirbelsäule und des Rückenmarks verlaufen, und nach oben in Aeste der *V. cava superior*, nach unten dagegen in die der *V. cava inferior* sich ergiefsen, zerfallen in folgende 3 Gruppen:

1. *Plexus spinales externi* *s. vertebrales* (äufsere Venengeflechte des Rückgrats) liegen an der äufsern Fläche der Wirbelsäule, und zwar theils an der hintern Seite derselben auf den Wirbelbögen, wo sie der ganzen Länge nach vorkommen, theils an der vordern Seite derselben auf den Wirbelkörpern, hier jedoch nur in der Cervical- und Sacralgegend. Je nach ihrer Lage an den einzelnen Abtheilungen der Wirbelsäule erhalten sie besondre Namen und hängen mit verschiedenen gröfsern Venen zusammen, nämlich in der Cervicalgegend, *Plexus cervicalis, anterior* und *posterior*, mit den *Vv. vertebralis* und *cervicalis profunda*, in der Dorsalgegend, *Plexus dorsalis*, mit den *Vv. intercostales posteriores*, in der Lumbalgegend, *Plexus lumbalis*, mit den *Vv. lumbales*, und in der Sacralgegend, *Plexus sacralis, anterior* und *posterior*, mit den *Vv. sacrales laterales* und *mediae.*

2. *Plexus spinales interni* (innere Venengeflechte des Rückgrats) finden sich innerhalb der Rückgratshöhle, zwischen der *Dura mater* und dem Knochenkanal, theils an der vordern, theils an der hintern Wand derselben. Man unterscheidet sie demnach in: *a) Plexus spinales interni anteriores*, welche die beträchtlichern sind, die hintere Fläche der Wirbelkörper einnehmen und vorzüglich aus zwei, in der ganzen Länge des Rückgrats verlaufenden, in ihrem Innren mit zahlreichen niedrigen Falten versehenen Venensträngen, *Vv. spinales longitudinales anteriores s. Sinus columnae vertebralis*, bestehen. Letztere liegen vor den beiden Seitenrändern des *Ligam. longitudinale anterius*, werden hinter der Mitte der Wirbelkörper durch Queräste

netzförmig mit einander verbunden, hängen im Hinterhauptsloch mit dem *Sinus circularis foraminis magni* und dem *Sinus basilaris* zusammen, und stehen durch Aeste, welche durch die *Foramina intervertebralia* hindurchtreten, am Halse mit den *Vv. vertebrales*, an der Brust mit den *Vv. intercostales*, am Bauche mit den *Vv. lumbales*, und am Becken mit den *Vv. sacrales laterales* in Verbindung. In ihre Queräste ergiefsen sich die *Vv. basivertebrales* (Wirbelkörpervenen), welche in der Knochensubstanz der Wirbelkörper eingebettet sind und durch die Oeffnungen an der hintern Fläche derselben hervortreten. *b*) *Plexus spinales interni posteriores* liegen an der hintern Wand der Rückgratshöhle zwischen der *Dura mater* und den Wirbelbögen, und bestehen ebenfalls hauptsächlich aus 2 Längssträngen, *Vv. spinales longitudinales posteriores*, welche durch Queräste netzartig mit einander vereinigt sind, am obern Ende des Rückgratskanals mit dem *Sinus circularis foraminis magni* zusammenhängen, und sowohl durch hintere Aeste, welche die *Ligg. intercruralia* durchbohren, mit den *Plexus spinales externi*, als durch vordere Aeste, von denen je zwei einen Rückenmarksnerven zwischen sich nehmen, mit den Querästen der *Plexus spinales interni anteriores* in Verbindung stehen; durch letztere Anastomose wird an jedem Wirbel ein Blutaderkranz, *Circellus venosus spinalis*, gebildet.

3. *Vv. spinales propriae* *s. medullae spinalis* (Rückenmarksvenen) umgeben netzartig das Rückenmark, zwischen *Pia mater* und *Arachnoidea* verlaufend, und sammeln sich zu einzelnen stärkern Aesten, welche theils in die *Plexus spinales interni* übergehen, theils mit den Rückenmarksnerven durch die *Foramina intervertebralia* hindurchtreten, um in die benachbarten Venen an der Aufsenfläche der Wirbelsäule zu münden.

III. Vena cava inferior s. ascendens. (Untere oder aufsteigende Hohlvene.)

Dieser klappenlose, an seinem Anfange 10 Linien, an seiner Einmündungsstelle 15 Linien dicke Stamm, entspricht, indem er das Blut aus der ganzen unteren Körperhälfte sammelt, der *Aorta descendens abdominalis.* Sie entsteht vor dem Zwischenknorpel des 4ten und 5ten Lendenwirbels durch den Zusammenfluſs der beiden *Vv. iliacae communes*, steigt in der Bauchhöhle an der rechten Seite der Wirbelsäule bis oberhalb des 1ten Lendenwirbels in die Höhe, biegt sich alsdann etwas nach rechts und vorn, und gelangt, in der *Fossa venae cavae* der Leber fortlaufend, durch das *Foramen quadrilaterum* des Zwerchfells in die

Brusthöhle, woselbst sie, sogleich eingeschlossen vom Herzbeutel, eine kurze Strecke aufwärts geht, um sich in der Gegend des 9ten Brustwirbels, mit einer schwachen Biegung nach links, in den untern hintern Umfang des *Atrium dextrum* des Herzens einzusenken. — In diesem Verlaufe gränzt sie nach vorn successiv an die *Pars transversa inferior duodeni*, die *V. portarum*, das *Pancreas* und den rechten Leberlappen, welcher sie bisweilen vollständig umgiebt; nach hinten an die Körper der Lendenwirbel und an die rechten Schenkel des Lendentheils des Zwerchfells, von welchen sie durch die *Aa. renalis dextra* und *lumbales dextrae* getrennt wird; nach rechts an das *Peritonaeum* und den *N. sympathicus dexter*, und nach links an die *Aorta abdominalis*.

Im Verlaufe der *V. cava inferior* kommen verschiedene Abweichungen vor. Sie entsteht bisweilen erst vor dem 2ten Lendenwirbel, indem die beiden *Vv. iliacae communes* zu beiden Seiten der *Aorta*, manchmal bis oberhalb der Einmündung der *Vv. renales*, aufwärtssteigen und

Fig. 119.

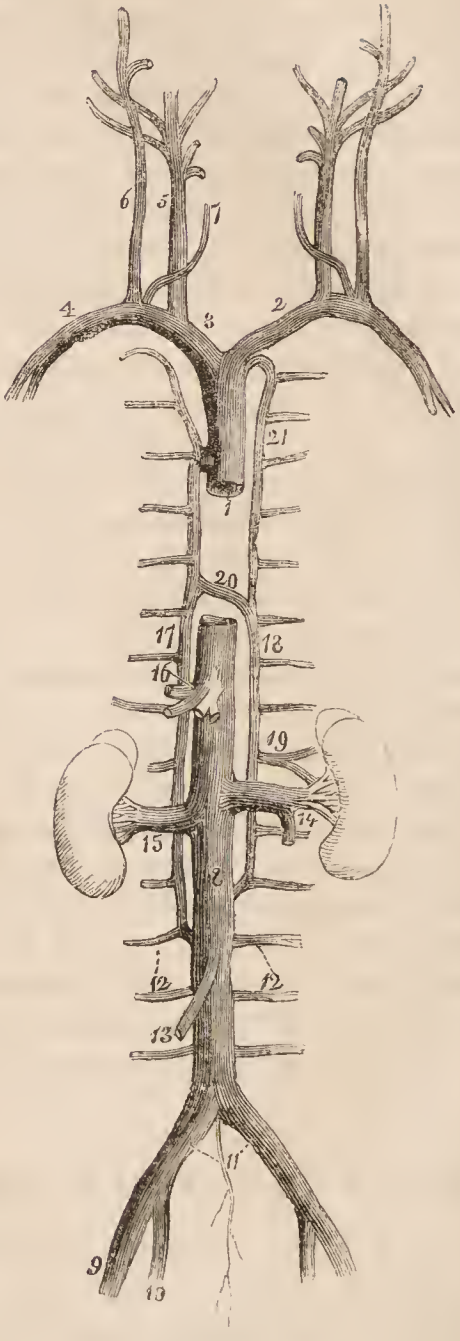

Fig. 119. Die beiden Hohlvenen nebst ihren Hauptästen und der *V. azygos*. — 1. *V. cava superior*. 2. *V. anonyma sinistra*. 3. *V. anonyma dextra*. 4. *V. subclavia*. 5. *V. jugularis communis*. 6. *V. jugularis externa*. 7. *V. jugularis anterior*. 8. *V. cava inferior*. 9. *V. iliaca externa*. 10. *V. hypogastrica*. 11. *Vv. iliacae communes*, *dextra* und *sinistra*, und zwischen bei-

an ihrer normalen Vereinigungsstelle blos durch einen Querast verbunden werden; dies sind die Fälle von doppelter *V. cava inferior.* Selten fehlt der untere Theil der *V. cava inferior* bis zur Leber gänzlich und wird durch die *V. azygos* vertreten, die alsdann durch die Vereinigung der *V. iliacae communes* entsteht und die untern Aeste der *V. cava inf.* aufnimmt, übrigens ihren normalen Verlauf fortsetzt und in die *V. cava sup.* einmündet; diese Fälle sind als Einmündung der untern in die obere Hohlvene beschrieben.

Aufser den beiden, sie zusammensetzenden Hauptstämmen, welche ihr das Blut aus den untern Extremitäten und der Beckenhöhle zuführen, nimmt sie während ihres Verlaufes durch die Bauchhöhle folgende Aeste auf, von denen diejenigen, welche aus der Leber kommen, ihr auch das Blut des Pfortadersystems zuleiten:

1. *Vv. lumbales* (Lendenvenen), 3 bis 4 auf jeder Seite, von denen die linken, wegen der Lage der *V. cava* nach rechts, länger sind, als die rechten, sammeln das Blut von den Muskeln und der Haut der Lendengegend und dem untern Theil des Rückgrats, begleiten die *Aa. lumbales*, und münden theils in die *V. cava inferior*, theils jederseits in eine *V. lumbalis ascendens.* Dies ist ein vor den Querfortsätzen der Lendenwirbel, bedeckt vom *M. psoas major* gerade aufsteigendes Stämmchen, welches nach unten mit der *V. ileolumbalis* und meistens auch der *V. iliaca communis*, und seitlich mit den *Vv. lumbales* zusammenhängt, und nach oben auf der rechten Seite in die *V. azygos*, auf der linken dagegen in die *V. hemiazygos* übergeht.

2. *Vv. spermaticae internae* (innere Samenvenen) entstehen beim Manne aus dem, durch die Venen des Hodens und Nebenhodens gebildeten *Plexus pampiniformis* des Samenstrangs, begleiten die gleichnamigen Arterien in doppelter Anzahl, und münden, zuletzt zu einfachen Stämmchen verschmolzen, auf der rechten Seite in die *V. cava inferior*, auf der linken dagegen in die *V. renalis sinistra* (woraus das häufigere Vorkom-

---

den die in letztere einmündende *V. sacra media.* 12, 12. *Vv. lumbales.* 13. *V. spermatica dextra.* 14. *V. spermatica sinistra*, unterhalb ihrer Einmündung in die *V. renalis sinistra* durchgeschnitten. 15. *V. renalis dextra.* 16. Die stärkern Stämme der *Vv. hepaticae.* 17. *V. azygos*, und 18. *V. hemiazygos*, eine jede hervorgehend aus der *V. lumbalis ascendens* ihrer Seite. 19. Verbindungsast der *V. hemiazygos* mit der *V. renalis sinistra.* 20. Einmündung der *V. hemiazygos* in die *V. azygos.* 21. *V. intercostalis suprema* der linken Seite, nach unten mit der *V. hemiazygos*, nach oben mit der *V. anonyma* zusammenhängend.

men der Varikocele auf der linken Körperseite erklärt wird). — Beim Weibe entspringen dieselben aus dem im obern Theil des *Lig. uteri latum* gelegenen *Plexus pampiniformis*, welcher von den Venen des *Ovarium*, des *Ligam. rotundum* und der *Tuba Fallopii* gebildet wird und mit dem *Plexus uterinus* zusammenhängt; in ihrem weitern Verlaufe gleichen sie denen beim Manne, unterscheiden sich von denselben aber dadurch, dafs sie meistens keine Klappen besitzen.

3. *Vv. renales* *s. emulgentes* (Nierenvenen) treten aus dem Nierenausschnitt vor der gleichnamigen Arterie auf jeder Seite mit 3 bis 5 Aesten hervor, die sich bald zu einem einfachen Stamme vereinigen, verlaufen, indem sie mit den *Vv. lumbales* und *suprarenales* anastomosiren, und die der linken Seite auch noch die *V. spermatica* aufnimmt, horizontal gegen die *V. cava inferior*, und ergiefsen sich in diese, die rechte etwas tiefer, als die linke. Die letztere, welche, der Lage der *V. cava* gemäfs, länger ist, als die erstere, geht in der Regel vor der *Aorta*, unmittelbar unterhalb des Ursprungs der *A. mesenterica superior*, häufig aber auch hinter ihr vorbei.

4. *Vv. suprarenales* (Nebennierenvenen) öffnen sich theils in die *V. cava inferior*, theils in die *V. renalis*, letzteres besonders auf der linken Seite.

5. *Vv. hepaticae* (Lebervenen), welche das der Leber, sowohl durch die *A. hepatica*, als durch die *V. portarum* zugeführte Blut zurückleiten, entstehen vermittelst sehr kleiner, aus den Centralaxen der Leberläppchen hervortretender Aestchen, *Venulae intralobulares*, die sich zu den stärkern *Vv. sublobulares* und diese endlich zu den eigentlichen *Vv. hepaticae* vereinigen (s. unten Leber), und münden, theils mit zahlreichen kleinern, theils mit 2 bis 3 stärkern Stämmen, mit erstern innerhalb der *Fossa venae cavae*, mit letzteren dicht unter dem *Foramen quadrilaterum*, spitzwinkelig in die *V. cava inferior*.

6. *Vv. phrenicae inferiores* (Zwerchfellsvenen) begleiten in doppelter Zahl die gleichnamigen Arterien.

Venae iliacae communes

s. primitivae (gemeinschaftliche Hüftvenen), *dextra* und *sinistra*, zwei klappenlose, 7 Linien dicke Stämme, entstehen jederseits am obern Ende der *Symphysis sacroiliaca* durch den Zusammenfluſs der *Vv. hypogastrica* und *iliaca externa*, steigen schräg nach innen in die Höhe, — die kürzere rechte Anfangs hinter, dann an der äufsern Seite der *A. iliaca communis dextra*, die längere und etwas schrägere linke, nach hinten und innen von der *A. iliaca communis sinistra* und zuletzt hinter dem

Ursprung der *A. iliaca communis dextra*, woselbst sie die doppelte *V. sacra media* aufnimmt, — und vereinigen sich an der rechten Seite des vordern Umfangs des Zwischenknorpels zwischen dem 4ten und 5ten Lendenwirbel zur *V. cava inferior*.

A. Vena hypogastrica

s. iliaca interna (Beckenvene oder innere Hüftvene), welche das Blut aus der Beckenhöhle sammelt, steigt an der innern hintern Seite der gleichnamigen Arterie, als ein kurzer, 4 Linien dicker Stamm aufwärts, um sich am obern Ende der *Symphysis sacro-iliaca* mit der *V. iliaca externa* zur *V. iliaca communis* zu vereinigen. Sie entsteht durch den Zusammenfluſs von Aesten, welche (mit Ausnahme der, nur beim Fötus offnen, mit der *V. cava inferior* unmittelbar zusammenhängenden *V. umbilicalis*) denen der *A. hypogastrica* entsprechen und, indem sich mehrere von ihnen unter einander und mit den benachbarten Venen netzförmig verbinden, folgende *Plexus* bilden:

1. *Plexus pudendalis* *s. pubicus* (Schamgeflecht) liegt unter der *Symphysis pubis*, rings um die *Prostata* und *Pars membranacea urethrae*, wird gebildet von der *V. dorsalis penis* (oder *clitoridis*) — einem unpaarigen, ansehnlichen Stamme, welcher in der *Corona glandis* entsteht, längs der Furche am Rücken des *Penis*, woselbst er Aeste von den *Corpora cavernosa* aufnimmt, zwischen den beiden gleichnamigen Arterien nach hinten läuft und, unter der Schambeinfuge hindurchgehend, sich in einen rechten und einen linken Ast spaltet, — den *Vv. profundae penis* (oder *clitoridis*) und einigen andern, sowohl von den innren, als den äufsern Geschlechtsorganen kommenden Venen, und geht theils in den Stamm der *V. pudenda communis*, theils in den *Plexus vesicalis* über.

2. *Plexus vesicalis* (Blasengeflecht) wird von den *Vv. vesicales* und Zweigen des *Plexus pudendalis* und *haemorrhoidalis* gebildet, und an die Wände der Harnblase durch ein Blatt der *Fascia pelvis* (s. p. 290) angeheftet.

3. *Plexus haemorrhoidalis* (Mastdarmgeflecht) entsteht an den Wänden des Mastdarms durch die *Vv. haemorrhoidales*, und hängt durch die in die *V. mesenterica inferior* übergehende *V. haemorrhoidalis interna* mit dem Pfortadersystem zusammen.

4. *Plexus uterinus* und ***vaginalis*** (Gebärmutter- und Scheidengeflecht) finden sich beim Weibe um die *Vagina* und zwischen den Blättern des *Lig. uteri latum* zu beiden Seiten des *Uterus;* sie entstehen aus den *Vv. uterinae* und *vaginales*, mit denen sich Aeste vom *Plexus pampiniformis* verbinden. — In den Venen dieser Geflechte, wie auch in denen des Bla-

sengeflechts finden sich am häufigsten die als Venensteine (Phlebolithen) bekannten Concretionen.

B. Vena iliaca externa,

äufsere Hüftvene, ein klappenloser, $5\frac{1}{2}$ Linien dicker Stamm, beginnt hinter dem *Arcus cruralis* als unmittelbare Fortsetzung der *A. femoralis*, welche das Blut aus den *Vv. profundae* und *superficiales* der untern Extremität sammelt, steigt Anfangs an der innren Seite, später hinter der gleichnamigen Arterie schräg nach innen gegen das obere Ende der *Symphysis sacroiliaca* aufwärts, und vereinigt sich hier mit der *V. hypogastrica* zur *V. iliaca communis*. Dicht oberhalb des *Arcus cruralis* nimmt sie die doppelt vorhandenen *Vv. circumflexa ilium* und *epigastrica inferior* auf, von denen letztere stets durch einen ansehnlichen Ast mit der *V. obturatoria* zusammenhängt.

a) Venae profundae extremitatis inferioris.

Die tiefen Venen der untern Extremität entsprechen in ihrem Verlauf den Arterien und begleiten, mit Ausnahme der *Vv. poplitea* und *femoralis*, dieselben paarweis. Sie beginnen an den Zehen als *Vv. digitales*, welche zu *Vv. interosseae* und *plantares*, und diese wiederum, unter dem Hinzukommen der *Vv. malleolares*, *metatarseae*, *tarseae* und *peroneae* zu den *Vv. tibiales*, *anticae* und *posticae* zusammentreten. Die durch den Zusammenfluſs der letztern entstehende *V. poplitea* steigt als ein einfacher, 4 Linien dicker Stamm, Anfangs genau hinter der gleichnamigen Arterie, später ein wenig nach aufsen von dieser, in der Kniekehle aufwärts, nimmt *Vv. musculares* und *articulares genu*, wie auch die *V. saphena minor* auf, und endet an der Spalte im *M. adductor magnus*. Ihre durch diese hindurchtretende Fortsetzung, die *V. femoralis s. cruralis*, steigt Anfangs an der äufsern, später an der hintern, und zuletzt an der innren Seite der gleichnamigen Arterie, in deren Scheide miteingeschlossen, am Oberschenkel aufwärts, nimmt *Vv. musculares*, ferner die sehr starke, einfache *V. profunda femoris*, in welche die doppelt vorhandenen *Vv. perforantes* und *circumflexae femoris* einmünden, und endlich die *V. saphena major* auf, und geht hinter dem *Arcus cruralis* in die *V. iliaca externa* über.

b) Venae superficiales extremitatis inferioris.

Die oberflächlichen oder Hautvenen der untern Extremität, welche sich durch ihre sehr dicken Wände auszeichnen, beginnen an

den Zehen vermittelst kleiner Aestchen, welche sich in der Fufssohle und am Fufsrücken zu Geflechten vereinigen, und an letzterem, in der Gegend der Mittelfufsknochen, ein weitmaschiges, bogenförmig verlaufendes Netz, *Rete venosum dorsale pedis*, bilden. Aus diesem entstehen folgende zwei, längs der untern Extremität in die Höhe steigende Stämme:

1. *V. saphena parva* *s. externa* (kleine oder äufsere Rosenader) beginnt am äufsern Umfange des Fufsrückens, steigt hinter dem *Malleolus externus* aufwärts und gelangt, Anfangs an der äufsern Seite des *Tendo Achillis*, dann in der Furche zwischen den beiden Köpfen des *M. gastrocnemius*, in Begleitung des *N. suralis*, verlaufend, bis zur Kniekehle, woselbst sie die *Fascia profunda* durchbohrt, um sich in die *V. poplitea* zu ergiefsen. In diesem Verlaufe nimmt sie Hautvenen vom äufsern Fufsrande, dem Fufsrücken und der Fufssohle, der Wade und dem Oberschenkel auf, und anastomosirt mit den tiefen Venen des Unterschenkels.

2. *V. saphena magna* *s. interna* (grofse oder innere Rosenader) entsteht aus dem innren Umfange des Fufsrückennetzes, steigt vor dem *Malleolus internus*, längs der innren Seite des Unterschenkels in die Höhe, geht hinter dem *Condylus internus oss. femoris* hinweg zum Oberschenkel, dann an der innren Seite desselben, in der Richtung des *M. sartorius*, zum *Foramen pro vena saphena* im obern Theil der *Fascia lata*, und senkt sich hier, die *Vagina vasorum cruralium* durchbohrend, ungefähr $1\frac{1}{2}$ Zoll unter dem *Arcus cruralis*, in die *V. femoralis*. In diesem Verlaufe erhält sie Aeste vom innren Umfange des Fufses und des Unterschenkels und vom Oberschenkel, communicirt mehrmals mit den *Vv. profundae*, und nimmt an ihrer Einmündungsstelle die *Vv. epigastrica* und *circumflexa ilium superficiales*, und *pudendae externae* auf. Am Oberschenkel finden sich bisweilen statt eines einfachen, zwei oder selbst drei fast gleich starke Venenstämme.

Venen des Pfortadersystems.

Das Pfortadersystem, welches, einen Anhang des untern Hohlvenensystems darstellend, das Venenblut aus allen innerhalb des Bauchfells gelegenen Verdauungsorganen, mit Ausnahme der Leber, nämlich aus der Milz, dem Magen, dem Darmkanal, dem Mesenterium, dem Pankreas und der Gallenblase sammelt, wird aus folgenden Stämmen, die, sämmtlich unpaarig und klappenlos, sich zu dem einfachen Hauptstamme der Pfortader vereinigen, gebildet:

Fig. 120.

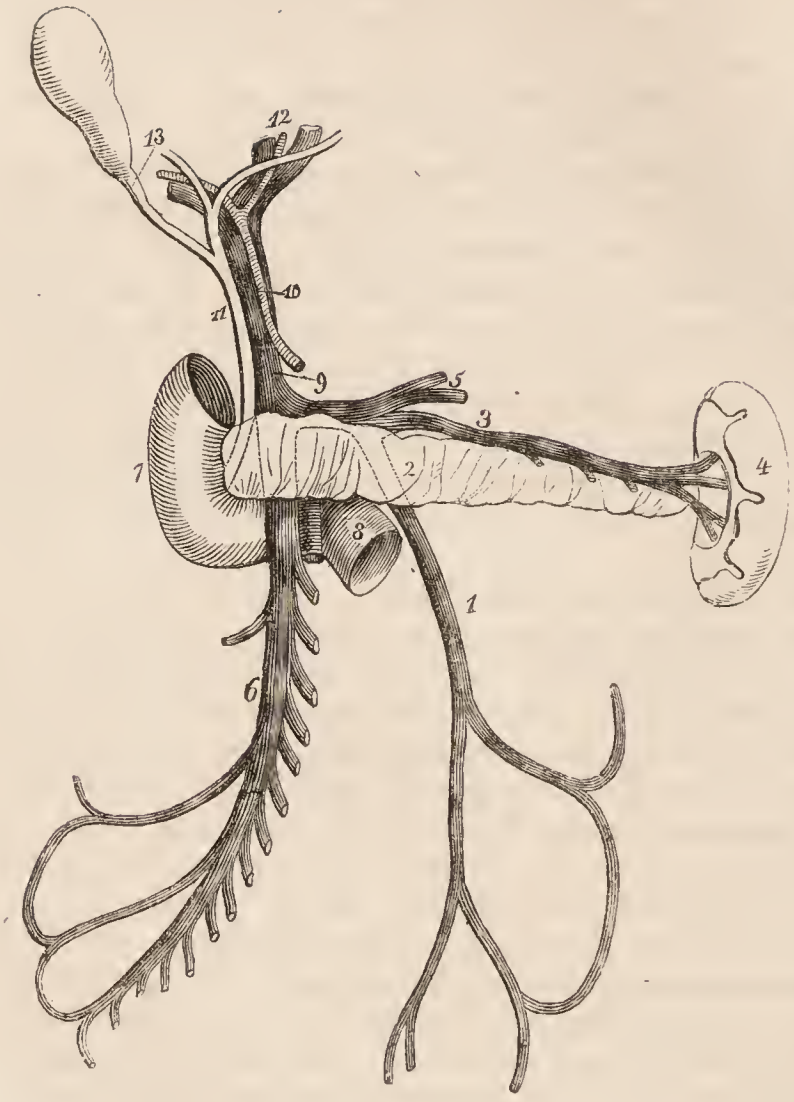

Fig. 120. Das Pfortadersystem. — 1. *V. mesenterica inferior s. minor*, deren oberer, hinter dem *Pancreas* (2) verlaufender, und in die *V. lienalis* (3) mündender Theil durch punktirte Linien angedeutet ist. 4. Die Milz. 5. *V. gastrica superior*, in die *V. lienalis* mündend. 6. *V. mesenterica superior s. major.* 7. *Pars descendens duodeni.* 8. *Pars transversa duodeni inferior*, an deren vorderer Fläche die *V. mesenterica superior* und der durchgeschnittene Stamm der gleichnamigen Arterie herabsteigen. 9. *V. portarum.* 10. *A. hepatica.* 11. *Ductus choledochus.* 12. Spaltung dieser drei Kanäle (9, 10 und 11) in der *Fossa transversa hepatis.* 13. *Ductus cysticus*, in die Gallenblase übergehend.

1. ***V. lienalis*** *s. splenica* (Milzvene) tritt aus dem *Hilus* der Milz, deren Blut sie aufnimmt, mit mehrern Aesten hervor, läuft, indem diese sich bald zu einem einfachen Stamme vereinigen, welcher beträchtlich stärker ist, als die gleichnamige Arterie, in Begleitung dieser, aber ohne Windungen, hinter dem obern Rande des Pankreas hoizontal nach innen, und nimmt in diesem Verlaufe die *Vv. gastricae breves, gastro-epiploica sinistra, pancreaticae,* und häufig auch die *Vv. gastrica superior* und *mesenterica inferior* auf.

2. ***V. gastrica superior*** (obere Magenvene) entspricht der *A. coronaria ventriculi sinistra,* läuft an der kleinen Curvatur des Magens, aus der *Cardia,* dem untern Theil des *Oesophagus,* den Magenwänden und dem *Pylorus* Aeste aufnehmend, von links nach rechts, und mündet in die *V. lienalis* oder unmittelbar in die *V. portarum.*

3. ***V. mesenterica superior*** *s. major* (obere oder grofse Gekrösvene) entspricht vollkommen der gleichnamigen Arterie, an deren rechter Seite sie bis hinter dem obern Rande des *Caput pancreatis* in die Höhe steigt, in ihrem Verlaufe die *Vv. ileocolica, colica dextra, colica media, gastro-epiploica dextra,* (welche sich bisweilen mit der *colica media* zu einem gemeinschaftlichen Stamme, *V. gastrocolica,* vereinigt), *pancreatico-duodenalis,* und häufig auch die *V. mesenterica inferior,* und an der convexen Seite ihres Bogens die *Vv. intestinales* aufnehmend.

4. ***V. mesenterica inferior*** *s. minor* (untere oder kleine Gekrösvene) entsteht durch die Vereinigung der *V. haemorrhoidalis interna s. superior* (welche, indem sie mit dem *Plexus haemorrhoidalis* zusammenhängt, eine Anastomose zwischen der *V. hypogastrica* und dem Pfortadersystem vermittelt) und der *V. colica sinistra,* steigt im *Mesocolon descendens* aufwärts und mündet, zwischen der *Pars transversa inferior duodeni* und dem *Pancreas* fortlaufend, entweder in die *V. lienalis* oder in die *V. mesenterica superior.*

Indem die *Vv. lienalis* und *mesenterica superior,* in welche sich die andren beiden Aeste in der Regel ergiefsen, hinter dem *Caput pancreatis* zusammenfliefsen, entsteht die

Vena portae

s. portarum (Pfortader), ein durchschnittlich 3 Zoll langer und gegen 7 Linien dicker Stamm, welcher, die Richtung der *V. mesenterica superior* beibehaltend, zwischen den Blättern des *Lig. hepatoduodenale,* hinter und zwischen der *A. hepatica* und dem *Ductus choledochus,* mit diesen gemeinsam von der *Capsula Glissonii* umhüllt, und vor der *V. cava inferior,* etwas schräg nach

rechts in die Höhe steigt, die *V. cystica* von der Gallenblase aufnimmt, und mit einer leichten Anschwellung, *Sinus venae portae*, in die *Fossa transversa* der Leber eintritt. Hier theilt sie sich alsbald in zwei Aeste, einen *Ramus dexter* und einen *Ramus sinister*, welche mit mehreren Zweigen in die beiden seitlichen Leberlappen eindringen und unter fortgesetzter, immer feinerer Verästelung, sich, nach Aufnahme des Blutes aus den Capillarnetzen der *A. hepatica*, auf den Leberläppchen netzförmig verbreiten (s. Struktur der Leber).

Venen des kleinen Kreislaufs.

Venae pulmonales.

Die *Vv. pulmonales* (Lungenvenen), welche das arterielle Blut von den Lungen in die linke Vorkammer des Herzens leiten, stellen 4 klappenlose Stämme dar, von denen das eine Paar, *Vv. pulmonales dextrae, superior* und *inferior*, der rechten Lunge, und zwar erstere dem obern und mittlern, und letztere dem untern Lappen derselben, und das andre Paar, *Vv. pulmonales sinistrae, superior* und *inferior*, den beiden entsprechenden Lappen der linken Lunge angehört. Sie treten aus den Wurzeln der Lungen, woselbst sie durch die Vereinigung mehrerer, aus den Capillarnetzen der Lungenzellen entstehender Aeste gebildet werden, hervor, dringen sogleich in den Herzbeutel, von dessen serösem Blatte sie einen Ueberzug erhalten, und verlaufen in demselben in der Länge von ungefähr $\frac{1}{2}$ Zoll, die *Vv. pulmonales dextrae* hinter der *V. cava superior*, und die *Vv. pulmonales sinistrae* hinter der *A. pulmonalis*, quer zur obern Wand des *Atrium sinistrum*, in deren hintern Umfang sie einmünden, die erstern an der rechten, die letztern an der linken Seite desselben. Innerhalb der Lungen liegen die Aeste der *Vv. pulmonales* hinter den entsprechenden *Bronchi*, welche selbst wieder hinter den Aesten der *A. pulmonalis* liegen; an den Wurzeln der Lungen hingegen liegen die Venen am meisten nach vorn, hinter diesen die Arterien, und noch weiter hinten die *Bronchi*.

Vom Lymphgefäfssystem.

Das System der Lymphgefäfse oder Saugadern (*Vasa lymphatica s. absorbentia*) ist als ein Anhang des Blutgefäfssystems, als ein zweites Venensystem zu betrachten, indem es, gleich diesem durch den Körper verbreitet, organische Säfte, welche dem Herzen zuzuströmen bestimmt sind, aufnimmt und dieselben in centripetaler Richtung fortleitet. Die Säfte aber, welche seinen Inhalt bilden, sind Lymphe, und theilweis auch Chylus. Die Lymphe ist eine blafsgelbliche, klare Flüssigkeit, welche die wesentlichen Bestandtheile des Blutes, nämlich aufgelösten Faserstoff, Eiweifs und Salze, aber kein Blutroth und, statt der Blutkörperchen, blasse, rundliche, kernhaltige Lymphkörperchen enthält, und sehr bald, unter Absetzung einer farblosen Gallerte, gerinnt. Der Chylus, welcher sich nur in den Lymphgefäfsen des Darmkanals, während der Verdauung, und in dem Hauptstamme, in welchen diese einmünden, vorfindet, ist eine Anfangs milchweifse und nicht gerinnende, im weitern Verlauf gelblichweifs und gerinnbar werdende Flüssigkeit, und unterscheidet sich von der Lymphe durch einen reichern Gehalt an freien Fettkugeln und ein dadurch bedingtes trübes Ansehen.

Vermuthlich kommen Lymphgefäfse in allen den Theilen vor, die mit Blutgefäfsen versehen sind; indefs hat man sie bis jetzt in einigen Organen, so in der Substanz des Gehirns und Rückenmarks, ferner im Auge, innren Ohr und dem Mutterkuchen noch nicht mit Sicherheit nachgewiesen. Ihre Anfänge bilden wahrscheinlich überall Netze, deren bald längliche, bald gleichseitige Maschen meistens sehr eng sind, und die aus dünnen, jedoch die Blutcapillargefäfschen an Feinheit nicht erreichenden Lymphkanälchen bestehen, welche ihren Inhalt aus ihrer Umgebung unmittelbar an sich ziehen. Aus den Netzen gehen einzelne ansehnlichere Lymphgefäfse hervor, deren mehrere oft eine Strecke lang neben einander fortlaufen, bis sie sich, meistens unter sehr spitzen Winkeln, zu stärkern Stämmchen vereinigen, worauf zuletzt alle in zwei Hauptstämme, nämlich die der untern Körperhälfte, der Beken-, Bauch- und linken Brusthöhle und der linken obern Körperhälfte zum *Ductus thoracicus*, die der rechten obern Körperhälfte und rechten Brusthöhle dagegen zu dem, oft mehrfachen *Truncus lymphaticus communis dexter* zusammentreten.

Die Lymphgefäfse sind in weit gröfserer Menge vorhanden, als die Blutgefäfse, verlaufen meistens in Begleitung derselben und zerfallen, gleich den Venen, in oberflächliche und tiefe. Die oberflächlichen Lymphgefäfse finden sich theils unter der äufsern

Haut, wo sie die oberflächlichen Venen, und zwar oft in mehrfacher Zahl, begleiten und an geeigneten Stellen die *Fascia profunda* durchbohren, um in die tiefen Lymphgefäfse einzumünden, theils an der Oberfläche der Eingeweide unter dem serösen Ueberzuge derselben. Die tiefen Lymphgefäfse verlaufen neben den tiefen Blutgefäfsstämmen, ferner in der Substanz parenchymatöser Organe.

Anastomosen der gröfsern Stämme unter einander kommen bei den Lymphgefäfsen im Allgemeinen seltener vor, als bei den Blutgefäfsen, dagegen findet sich bei ihnen eine andere Art von Verbindung, indem sie an bestimmten Stellen durch gröfsere Gefäfsknäuel, Lymphdrüsen oder Lymphknoten (*Glandulae lymphaticae s. Ganglia lymphatica*) hindurchgehen. Diese abgeplatteten, ovalen oder kreisrunden Körper, im gesunden Zustande von der Gröfse ungefähr einer Linse bis Erbse, und von röthlicher, in den Lungen jedoch von schwärzlicher, in der Milz von bräunlicher und in der Leber von gelblicher Farbe, bestehen aus vielfach verschlungenen und mit einander anastomosirenden zarten Lymphgefäfsen, einem sich auf diesen verbreitenden Capillarnetze von Blutgefäfsen und einem verbindenden Zwischengewebe, und sind von einer dichten Zellhaut überzogen, durch welche sie eine glatte Oberfläche erhalten. In diese Drüsen dringen nun die Lymphgefäfse auf der einen Seite ein, sind im Innren derselben, wo sie sich erst aufs Feinste verästeln, dann wiederum zu stärkern Stämmchen vereinigen, knäulartig in einander verwickelt, und treten alsdann auf der entgegengesetzten Seite wieder hervor, was sich mehrmals wiederholen kann; die eintretenden Lymphgefäfse, *Vasa lymphatica inferentia* übertreffen die austretenden, *Vasa lymphatica efferentia*, an Zahl, wogegen die letztern gewöhnlich etwas stärker sind. Gewöhnlich liegen die Lymphdrüsen in gröfsern oder kleinern Haufen vereinigt und werden alsdann, mit Inbegriff der ein- und austretenden und der von der einen zur andern Drüse sich fortsetzenden Lymphgefäfse als *Plexus lymphatici* (Lymphgeflechte) bezeichnet. — Auch die Lymphdrüsen zerfallen in oberflächliche und tiefe. Die oberflächlichen liegen an den am meisten geschützten Stellen unter der *Fascia superficialis*, besonders an der Beugeseite der Gelenke, wie in der Kniekehle, Inguinalgegend, Achselgrube, am Winkel des Unterkiefers, am Halse; die tiefen dagegen vorzüglich an dem Austritt der Lymphgefäfse aus den innern Organen, so an der Wurzel der Lunge, des Gekröses u. s. w.

Die Wände der Lymphgefäfse sind dünner und durchsichtiger, als die Wände gleichweiter Blutgefäfse, dabei jedoch viel fester und ausdehnbarer. In ihrer Struktur gleichen sie den Venen: man unterscheidet an ihnen zwei Häute: *a*) Die äufsere Zellhaut, welche der der Blutgefäfse gleicht, nur von viel zarterer Beschaf-

fenheit ist. *b*) Die innere oder allgemeine Gefäfshaut, welche sich von der der Venen nur durch die Anwesenheit noch zahlreicherer, ebenfalls gewöhnlich paarweis einander gegenüberstehender Klappen unterscheidet; in den feinsten Lymphgefäfsen lassen sich die Klappen nicht bestimmt nachweisen, und in dem *Ductus thoracicus* erscheinen sie sparsamer. An den Stellen, wo Klappen aufsitzen, finden sich in der Wand der Lymphgefäfse fibröse Ringfasern (*Henle*), welche weniger ausdehnbar sind, als die Zwischenräume, und daher im angefüllten Zustande der Lymphgefäfse als Einschnürungen, im leeren Zustande derselben als knotenförmige Auftreibungen erscheinen.

Die Lymphgefäfse besitzen ebenfalls ernährende Blutgefäfse, die sich auf ihren Wänden verbreiten, und besonders in den Lymphdrüsen sehr zahlreich sind; ob auch Nerven zu ihnen gehen, ist unentschieden, man weifs nur, dafs Lymphdrüsen von diesen durchbohrt werden.

Sämmtliche Lymphgefäfse des Körpers lassen sich in folgende Gruppen eintheilen: 1. Lymphgefäfse des Kopfes und Halses. 2. Lymphgefäfse der obern Extremitäten. 3. Lymphgefäfse der Brust. 4. Lymphgefäfse der untern Extremitäten. 5. Lymphgefäfse des Beckens. 6. Lymphgefäfse des Unterleibs. 7. Hauptstämme des Lymphgefäfssystems.

I. Lymphgefäfse des Kopfes und Halses.

1. Oberflächliche Lymphgefäfse des Schädels. Sie zerfallen in 2 Gruppen: *a*) die des Hinterhaupts, welche die Richtung der *V. occipitalis* verfolgen und in 4 bis 5 kleine Drüsen eindringen, von denen die einen, *Glandulae occipitales* (Hinterhauptsdrüsen), neben dem Ursprung des *M. occipitalis*, die andern, *Gl. subauriculares* (hintere Ohrdrüsen) hinter dem Ohre auf dem Ansatze des *M. sternocleidomastoideus* liegen. *b*) Die der Schläfe, welche die Aeste der *V. temporalis* begleiten, und sich zu 3 bis 4, vor dem Ohre, auf der *Parotis* liegende Drüsen, *Gl. faciales superficiales s. zygomaticae* (oberflächliche Gesichtsdrüsen) hinbegeben.

2. Tiefe Lymphgefäfse des Schädels. In der Gehirnsubstanz und der *Dura mater* sind noch keine Lymphgefäfse mit Bestimmtheit nachgewiesen worden, wohl aber in der *Arachnoidea* und deren Fortsetzungen. Dieselben begleiten die *Vv. meningeae* und *cerebrales*, und gehen wahrscheinlich, indem sie mit denselben durch die Löcher an der Basis des Schädels hindurchtreten, zu den *Gl. cervicales profundae.*

3. Oberflächliche Lymphgefäfse des Gesichts. Sie begleiten die Aeste der *V. facialis anterior*, und steigen mit die-

ser über den untern Rand des Unterkiefers herab, wo sie in 8 bis 10, auf dem hintern Theil der Unterkieferspeicheldrüse liegende *Gl. submaxillares* (Unterkieferdrüsen) eindringen.

4. Tiefe Lymphgefäfse des Gesichts. Diese kommen aus der Schläfengrube, der *Fossa pterygopalatina*, der Augen-, Nasen und Mundhöhle, dem Gaumen und Schlundkopf, entsprechend den Aesten der *V. maxillaris interna*, und gelangen in die *Gl. faciales profundae* (tiefe Gesichtsdrüsen), welche, 3 bis 6 an der Zahl, auf dem hintern Theile des *M. buccinator* und an der Seitenwand des Schlundkopfs liegen.

5. Oberflächliche Lymphgefäfse des Halses. Dieselben verfolgen die Richtung der *V. jugularis externa*, und gelangen, zu einem Geflechte, *Plexus jugularis externus*, zusammentretend, in 4 bis 6, am obern Theile des Halses zwischen den *Mm. sternocleidomastoideus* und *trapezius* und neben dem Kehlkopf liegende *Gl. cervicales superficiales* (oberflächliche Halsdrüsen), in welche auch die *Vasa efferentia* der oberflächlichen Drüsen des Gesichts eindringen.

6. Tiefe Lymphgefäfse des Halses. Dieselben stellen ein längs der ganzen *V. jugularis communis*, an der innren Fläche des *M. sternocleidomastoideus* sich hinziehendes Geflecht, *Plexus jugularis internus*, dar, in welchem eine beträchtliche Anzahl (20—30) ansehnlicher Drüsen, *Gl. cervicales profundae s. jugulares* (tiefe Halsdrüsen) sich eingestreut findet. Letztere zerfallen in 2 Gruppen: *a*) *Gl. cervicales profundae superiores* (obere tiefe Halsdrüsen) liegen an der Seitenwand des Schlundkopfs um die *V. jugularis interna*, und nehmen die *Vasa efferentia* der *Gl. faciales profundae*, *submaxillares* und *cervicales superficiales*, ferner die Lymphgefäfse der Zunge, des obern Theils des Kehlkopfs, der Schilddrüse und des Schlundkopfs und der obern Halsmuskeln auf. *b*) *Gl. cervicales profundae inferiores s. supraclaviculares* (untere tiefe Halsdrüsen) liegen am untern Theil des Halses in dem Vereinigungswinkel der *Vv. jugularis communis* und *subclavia*, nehmen die *Vasa efferentia* der *Gl. cervicales profundae superiores*, desgleichen die Lymphgefäfse vom untern Theil der Schilddrüse, des Kehlkopfs und Schlundkopfs, vom Halstheil der Luft- und Speiseröhre und den untern Halsmuskeln auf, und hängen mit den Drüsen der Achselhöhle und der Brust zusammen. Ihre *Vasa efferentia* vereinigen sich auf jeder Seite zu einem kurzen Stamme, *Truncus lymphaticus jugularis*, welcher, sämmtliche Lymphe der einen Hälfte des Kopfes und Halses führend, in den Hauptlymphgefäfsstamm der entsprechenden Seite (in den *Ductus thoracicus* auf der linken, den *Truncus lymphaticus communis dexter* auf der rechten Seite), oder, getrennt von diesem, in die *V. jugularis communis* oder die *V. subclavia* einmündet.

II. Lymphgefäfse der obern Extremitäten.

1. Oberflächliche Lymphgefäfse der Hand und des Arms. Sie beginnen an den Fingerspitzen, steigen, die einen an der Volarfläche, die andern an der Dorsalfläche der Hand (woselbst sie ein ansehnliches Netz bilden) und des Vorderarms, in der Richtung der *Vv. superficiales*, nach oben, laufen sämmtlich, indem auch die der hintern Fläche des Vorderarms sich um die beiden Seitenränder desselben nach vorn winden, über die *Plica cubiti* hinweg, und dringen theilweis in eine, oberhalb des *Condylus int. humeri* liegende, bisweilen doppelte *Gl. cubitalis superficialis*. Aus dieser hervortretend, gehen sie gröfstentheils, die *V. basilica* begleitend, nebst den oberflächlichen Lymphgefäfsen des Oberarms, an der innren Seite des letztern aufwärts, und gelangen in die ansehnlichen *Gl. axillares* (Achseldrüsen), welche, 10 bis 12 an der Zahl, in dem die Achselgefäfse locker umgebenden Zellgewebe und am untern Rande des *M. pectoralis major* liegen; zum Theil aber laufen sie, in Begleitung der *V. cephalica*, in der Furche zwischen den *Mm. pectoralis major* und *deltoideus* noch höher hinauf, und dringen in 2 bis 3, unterhalb des Schlüsselbeins liegende *Gl. infraclaviculares*, welche eine Verbindung zwischen den Achseldrüsen und den tiefen Halsdrüsen vermitteln.

2. Tiefe Lymphgefäfse der Hand und des Arms. Diese begleiten die *Vv. profundae* in ihrer ganzen Länge, hin und wieder mit den oberflächlichen Lymphgefäfsen zusammenhängend, gehen am Vorderarm, jedoch nicht constant, durch 2 bis 3 im Verlauf der *Vv. radialis* und *ulnaris* sich vorfindende *Gl. antibrachii*, ferner, oberhalb der *Plica cubiti*, durch einige neben den *Vasa brachialia* liegende *Gl. cubitales profundae*, und senken sich zuletzt in die *Gl. axillares*.

3. Lymphgefäfse der Bedeckungen des Brustkastens und der obern Hälfte des Bauches. Diese zerfallen ebenfalls in: *a*) Oberflächliche, welche unter der Haut, in der Strecke zwischen dem Schlüsselbein und dem Nabel der betreffenden Seite, in theils querer, theils schräg auf- oder absteigender Richtung nach aufsen laufen und, indem mehrere von ihnen, namentlich die von der *Mamma* kommenden, in die am untern Rande des *M. pectoralis major* liegenden Drüsen eindringen, zu den *Gl. axillares* und *infraclaviculares* gelangen. *b*) Tiefe, welche von den *Mm. pectorales*, *serratus anticus major* und *obliquus abdominis externus* herkommen, in der Richtung der *Vasa thoracica* aufwärtsgehen und, durch einige, auf dem *M. serratus ant. major* liegende *Gl. pectorales* hindurchdringend, sich in die *Gl. axillares* einsenken.

4) Lymphgefäfse des untern Theils des Nackens, des Rückens und der Schulterblattgegend. Auch diese unterscheidet man in: *a*) Oberflächliche, welche unter der Haut verlaufen, gegen den untern Rand der Sehne des *M. latissimus dorsi* convergiren und, sich um diesen nach oben schlagend, in die *Gl. axillares* gelangen. *b*) Tiefe, welche von den Rücken- und Schulterblattmuskeln herkommen, in der Richtung der *Vasa subscapularia* fortlaufen und, indem sie durch einige, neben diesen liegende *Gl. subscapulares* hindurchgehen, sich in die *Gl. axillares* einsenken.

Die *Gl. axillares* bilden mit den zahlreichen, sie verbindenden Lymphgefäfsen in der Achselhöhle ein Geflecht, *Plexus lymphaticus axillaris*, dessen *Vasa efferentia* sich zu mehrern schwächern oder einem stärkern Stamm, *Truncus lymphaticus subclavius* vereinigen, welcher hinter der *V. subclavia* nach innen geht, und entweder in den Hauptlymphgefäfsstamm seiner Seite, oder unmittelbar in die *V. subclavia* einmündet.

III. Lymphgefäfse der Brust.

1. Lymphgefäfse an der seitlichen und hintern Brustwand. Diese bilden in jedem Zwischenrippenraume einen längs der *Vasa intercostalia* sich hinziehenden *Plexus lymph. intercostalis*, in welchem Lymphgefäfse von den *Mm. intercostales*, der *Pleura*, dem seitlichen und hintern Umfange des Zwerchfells, den tiefen Rückenmuskeln und dem Brusttheil der Wirbelsäule zusammenkommen und durch kleine, vor und neben den Gelenkverbindungen der Rippenköpfchen mit der Wirbelsäule liegende *Gl. intercostales* (Zwischenrippendrüsen), deren Zahl sich auf jeder Seite auf 16 bis 20 beläuft, hindurchgehen; ihre *Vasa efferentia* gelangen meistens, zu stärkern Stämmchen vereinigt, in den *Ductus thoracicus*, rechterseits jedoch zum Theil in den *Truncus lymph. communis dexter*.

2. Lymphgefäfse an der vordern Brustwand. Sie entspringen aus den Muskeln der obern Hälfte der vordern Bauchwand, dem vordern Umfange des Zwerchfells, dem *M. triangularis sterni* und der hintern Fläche der *Mamma*, und bilden einen, an der innren Fläche der 7 obern Rippenknorpel, in Begleitung der *Vasa mammaria interna*, verlaufenden *Plexus lymph. mammarius internus*, indem sie durch 6 bis 10, neben jenen Gefäfsen liegende *Gl. sternales* (Brustbeindrüsen) hindurchgehen; die *Vasa efferentia* derselben gelangen zu den *Gl. mediastinales anteriores*.

3. Lymphgefäfse im vordern Mittelfellraum. Dieselben kommen von der convexen Fläche des mittlern Theils und

rechten Lappens der Leber, der obern Fläche des Zwerchfells, dem Herzbeutel, der Thymusdrüse und dem Herzen, — dessen Lymphgefäfse die *Vasa coronaria cordis* begleiten und längs der *Aorta* und *A. pulmonalis* in die Höhe steigen — und vereinigen sich in einem Haufen von Drüsen, *Gl. mediastinales anteriores* (vordere Mittelfelldrüsen), von denen 3 bis 4 auf dem Zwerchfell, die übrigen 8 bis 10 oberhalb des Herzbeutels, in dem lokkern Zellgewebe des *Cavum mediastini anterioris* eingestreut liegen, und mit den *Gl. sternales* zusammenhängen.

4. Lymphgefäfse im hintern Mittelfellraum. Sie kommen vom hintern Umfange des Zwerchfells, vom Herzbeutel und von der Speiseröhre, und gelangen in die *Gl. mediastinales posteriores* (hintere Mittelfelldrüsen), welche, 8 bis 12 an der Zahl, im *Cavum mediastini posterioris* längs der *Aorta thoracica* und des *Oesophagus* sich hinziehen, und nach oben mit den *Gl. cervicales profundae*, zu beiden Seiten mit den *Gl. intercostales*, und nach unten mit den *Gl. lumbales* zusammenhängen.

5. Lymphgefäfse der Lungen. Dieselben zerfallen in oberflächliche, welche unter der *Pleura pulmonalis* netzförmig verbreitet sind, und in tiefe, welche im Parenchym der Lungen, die Verzweigung der *Vasa pulmonalia* begleitend, verlaufen und mit den erstern zusammenhängen; sie treten an der Lungenwurzel hervor, und gelangen, nebst den Lymphgefäfsen des untern Theils der Luftröhre und des hintern Umfangs des Herzens, in die *Gl. bronchiales s. Vesalianae* (Bronchialdrüsen), welche, 20 bis 30 an der Zahl, vorzüglich zwischen den beiden *Bronchi* am Theilungswinkel der *Trachea* liegen, von denen indefs einige, *Gl. pulmonicae*, auch in der Lungensubstanz selbst neben den gröfsern *Bronchia*, andre, *Gl. tracheales*, an dem untern Ende der Luftröhre sich vorfinden. Die Bronchialdrüsen haben beim Erwachsenen eine weichere Consistenz und eine bis ins Tiefschwarze nüancirende bräunliche Färbung, welche von einem kohlenstoffhaltigen, feinkörnigen Pigmente herrührt; im kindlichen Alter dagegen sind sie in keiner Beziehung von andern Lymphdrüsen verschieden.

Die *Vasa efferentia* der *Gl. bronchiales* vereinigen sich mit denen der *Gl. mediastinales anteriores* und *posteriores* und der *Gl. sternales* linkerseits zu einigen Stämmchen, welche in den *Ductus thoracicus*, und rechterseits zu einem, jedoch häufig aus mehrern Stämmchen bestehenden *Truncus lymphaticus bronchiomediastinus*, welcher in den *Truncus lymphaticus communis dexter* einmündet.

IV. Lymphgefäfse der untern Extremitäten.

1. Oberflächliche Lymphgefäfse des Schenkels. Sie zerfallen in 2 Gruppen, in innere und äufsere. *a*) Die innren,

welche die ansehnlichern sind, beginnen am Fufsrücken und dem innren Fufsrande, steigen, die *V. saphena magna* begleitend, am Unterschenkel, dann hinter dem *Condylus int. femoris*, und zuletzt am Oberschenkel bis zur Leistengegend in die Höhe, und senken sich hier, in Gemeinschaft mit mehrern, von der Sohle und der hintern Fläche des Schenkels schräg aufsteigenden Lymphgefäfsen, in die *Gl. inguinales superficiales* (oberflächliche Leistendrüsen), welche, 7 bis 13 an der Zahl, dicht unter der *Fascia superficialis*, theils längs des *Ligam. Poupartii*, zum gröfsern Theil aber an dem obern Ende der *V. saphena magna* bis zur Einmündungsstelle derselben und vor dem *Proc. falciformis fasciae latae* zusammengehäuft liegen. *b*) Die äufseren, an Zahl geringer, steigen von dem äufsern und hintern Umfange des Fufses aufwärts, gelangen, in Begleitung der *V. saphena parva*, zur Kniekehle, und dringen hier mit den tiefen Lymphgefäfsen in die *Gl. popliteae*.

2. Tiefe Lymphgefäfse des Schenkels. Diese begleiten die tiefen Venen bis zur Leistengegend, und gehen auf diesem Wege durch mehrere Drüsenhaufen; die, welche mit den *Vasa tibialia antica* heraufsteigen, treten häufig durch eine neben diesen an der vordern Fläche des obern Theils des *Lig. interosseum cruris* liegende *Gl. tibialis anterior*, in der Kniekehle dringen alle durch 4 bis 5, in dem losen Zellgewebe um die *Vasa poplitea* eingebettete *Gl. popliteae*, in dem Schenkelkanal endlich senken sie sich in die *Gl. inguinales profundae* (tiefe Leistendrüsen), welche, 3 bis 7 an der Zahl, am obern Ende der *Vasa femoralia*, hinter der *Fascia lata* sich vorfinden, und von denen die oberste den *Annulus cruralis* ausfüllt.

3. Die oberflächlichen Lymphgefäfse der Gesäfsgegend begeben sich, theils um den äufsern, theils um den innren Umfang des Schenkels herablaufend, nach vorn zu den *Gl. inguinales superficiales*.

4. Die oberflächlichen Lymphgefäfse der untern Hälfte der Bauchdecken steigen zu der längs des *Ligam. Poupartii* liegenden Reihe der *Gl. inguinales superficiales* herab.

5. Die oberflächlichen Lymphgefäfse der äufsern Geschlechtstheile gehen theils von der Vorhaut aus längs des *Penis* nach hinten, wo sie durch einige kleine, zu beiden Seiten der *V. dorsalis penis*, neben dem *Ligam. suspensorium penis* liegende Drüsen hindurchtreten, theils vom *Scrotum* oder den *Labia majora* aus, in Begleitung der *Vv. pudendae externae* nach aufsen, und gelangen, die einen, wie die andern, in die längs des *Ligam. Poupartii* liegende *Gl. inguinales superficiales* beider Seiten.

Die *Gl. inguinales profundae* nehmen die *Vasa efferentia* der *Gl. inguinales superficiales* auf, von denen die einen den *Proc. fal-*

ciformis fasciae latae durchbohren, die andern, um vorzüglich in die oberste, im *Annulus cruralis* befindliche Drüse zu gelangen, durch die *Fascia cribriformis* (s. p. 296.) und die *Vagina vasorum cruralium* hindurchdringen; ihre *Vasa efferentia* begeben sich durch den *Annulus cruralis* in die Beckenhöhle zu den *Gl. iliacae externae.* — Sämmtliche *Gl. inguinales* bilden mit den zahlreichen ein- und austretenden und sie verbindenden Lymphgefäfsen in der Leistengegend ein Geflecht, *Plexus lymph. inguinalis.*

V. Lymphgefäfse des Beckens.

Die Lymphgefäfse der Beckeneingeweide und Beckenwandungen treten zu folgenden Geflechten zusammen, von denen die ersten beiden paarig, das dritte unpaarig ist:

1. *Plexus lymph. iliacus externus* besteht auf jeder Seite aus 6 bis 8 ansehnlichen *Gl. iliacae externae* (äufsere Hüftdrüsen), welche sich längs der *Vasa iliaca externa* und *communia* erstrecken, die *Vasa efferentia* der *Gl. inguinales*, ferner die Lymphgefäfse der *Mm. psoas* und *iliacus externus*, wie auch des untern Theils der Bauchmuskeln und des Bauchfells (welche in Begleitung der *Vasa epigastrica* und *circumflexa ilium* verlaufen) aufnehmen, und mit den übrigen Lymphgefäfsgeflechten der Beckenhöhle zusammenhängen; ihre *Vasa efferentia* gehen zu den innerhalb der Bauchhöhle gelegenen *Gl. lumbales.*

2. *Plexus lymph. hypogastricus* besteht auf jeder Seite aus 9 bis 12 *Gl. hypogastricae s. iliacae internae* (Beckendrüsen), welche im Verlauf der *Vasa hypogastrica* liegen, die den Aesten derselben entsprechenden und in deren Begleitung verlaufenden Lymphgefäfse aus der Tiefe des Gesäfses (welche bisweilen durch einige, in der *Incisura ischiadica major*, ober- und unterhalb des *M. pyriformis* liegende kleine Drüsen hindurchgehen), aus den *Corpora cavernosa penis* und dem hintern Umfange des *Scrotum* oder der *Labia minora*, dem Damme und After, der Harnblase, den Samenbläschen und der *Prostata*, oder der *Vagina* und dem untern Theil des *Uterus* aufnehmen, und mit den *Gl. inguinales*, *iliacae externae* und *sacrales* in Verbindung stehen; ihre *Vasa efferentia* gelangen zu den *Gl. lumbales.*

3. *Plexus lymph. sacralis* besteht aus den *Gl. sacrales* (Kreuzbeindrüsen), welche theils in der Concavität des Kreuzbeins, theils, 4 bis 5 an der Zahl, auf dem *Promontorium* zwischen den Blättern des *Mesorectum* liegen, die Lymphgefäfse vom Mastdarm und der hintern Beckenwand aufnehmen, und mit den *Gl. hypogastricae* beider Seiten zusammenhängen; ihre *Vasa efferentia* gehen ebenfalls zu den *Gl. lumbales.*

VI. Lymphgefäfse des Unterleibs.

Die zahlreichen Lymphgefäfse der Unterleibsorgane und Bauchwandungen, in ihrem Verlauf im Allgemeinen den Zweigen der *V. cava inferior* entsprechend, bilden, indem sie durch beträchtliche Drüsenhaufen hindurchgehen, folgende Geflechte, ein paariges und ein unpaariges:

1. *Plexus lymph. lumbalis* besteht aus den ansehnlichen *Gl. lumbales* (Lendendrüsen), welche in der Lendengegend beider Seiten, im Ganzen 20 bis 30 an der Zahl, hinter dem Bauchfell, vor den *Mm. psoas major* und *quadratus lumborum* und der *Pars lumbalis* des Zwerchfells liegen, in der Gegend der Wirbelsäule, wo sie die *Aorta abdominalis* und die *V. cava inferior* umgeben, von beiden Seiten zusammenkommen, und, aufser den *Vasa efferentia* der *Gl. iliacae externae, hypogastricae* und *sacrales*, folgende Lymphgefäfse aufnehmen:

a) Die der Hoden, Nebenhoden und Scheidenhäute, oder, beim Weibe, der obern Hälfte der Gebärmutter, des Eierstocks und der Muttertrompete, welche in Begleitung der *Vasa spermatica interna*, erstere im Samenstrange, letztere zwischen den Blättern des *Lig. uteri latum* verlaufen, und zu den in der Nierengegend liegenden *Gl. lumbales* gelangen.

b) Die der Nieren, welche theils an der Oberfläche, theils in der Substanz dieses Organs verlaufen, am *Hilus renalis* hervortreten und, in Begleitung der *Vasa renalia*, zu den hinter der *Aorta abdominalis* und *Vena cava inf.* befindlichen *Gl. lumbales* sich hinbegeben.

c) Die der Nebennieren, welche, an Zahl und Stärke beträchtlich, sich mit den Lymphgefäfsen der Nieren vereinigen.

d) Die des Lendentheils der Bauchwandungen und der untern Fläche des Zwerchfells, welche die *Vasa lumbalia* begleiten.

e) Die der untern Hälfte des *Colon descendens*, welche zwischen den Blättern des *Mesocolon descendens* verlaufen und, ehe sie in die *Gl. lumbales* gelangen, durch einige *Gl. mesocolicae* hindurchgehen.

Die *Vasa efferentia* der Drüsen eines jeden *Plexus lumbalis* treten zu einem einfachen oder mehrfachen Stamme, *Truncus lymph. lumbalis*, zusammen, welcher zu je einer Wurzel des *Ductus thoracicus* wird.

2. *Plexus lymph. coeliacus*, welcher dem Pfortadersystem (abgerechnet die *V. mesenterica inf.*) nebst den Lebervenen entspricht, besteht aus 16 bis 20 ansehnlichen *Gl. coeliacae*

(Eingeweidedrüsen), welche vor der *Aorta*, um die *A. coeliaca*, die *V. portarum* und den Ursprung der *A. mesenterica sup.*, hinter dem *Pancreas*, *Duodenum* und *Pylorus*, und zwischen den Blättern des *Omentum minus* und *Lig. hepato-duodenale* liegen, in die *Gl. lumbales* unmerklich übergehen, und mit den Lymphgefäfsen sämmtlicher Chylificationsorgane (mit Ausnahme der untern Hälfte des *Colon descendens* und des *Rectum*) in der Weise zusammenhängen, dafs dieselben, nachdem sie zuvor durch besondere Drüsenhaufen hindurchgegangen sind, theils in sie eindringen, theils sich mit ihren *Vasa efferentia* verbinden. Die hierhergehörigen Lymphgefäfse sind:

a) Die des Dünndarms (wegen ihrer Anfüllung mit Chylus zur Zeit der Verdauung, *Vasa chylifera s. lactea*, Chylus- oder Milchgefäfse, genannt), welche in und zwischen den Darmzotten entspringen, in 2 Schichten, einer oberflächlichen, zwischen dem Peritonäalüberzuge und der Muskelhaut, und einer tiefen, zwischen letzterer und der Schleimhaut verbreiteten gegen den hintern angehefteten Rand des Darmes verlaufen und, zu stärkern Stämmchen vereinigt, in die, zwischen den Blättern des *Mesenterium* liegenden *Gl. mesentericae s. mesaraicae* (Gekrösdrüsen) eindringen. Diese, im Ganzen 100 bis 150 an der Zahl, sind in den Maschen des durch die Ausbreitung der *A. mesenterica sup.* gebildeten Anastomosennetzes in mehrere, mit einander zusammenhängende Reihen vertheilt, von denen die äufserste, dem Darm zunächst gelegene, die kleinsten und sparsamsten, die folgende mittlere schon ansehnlichere und zahlreichere, und die innerste, in der *Radix mesenterii* befindliche, die gröfsten und aufs Dichteste an einander gedrängten Drüsen enthält; indem nunmehr die Lymphgefäfse des Darms aus der einen zur andren Drüsenreihe übergehen, und zuletzt aus der innersten hervortreten, vereinigen sie sich mit einem Theil der *Vasa efferentia* der *Gl. coeliacae* zum *Truncus lymphaticus intestinalis*, welcher die mittlere Wurzel des *Ductus thoracicus* bildet.

b) Die des Dickdarms, welche, in ihrem Ursprung und Verlauf denen des Dünndarms entsprechend, am hintern Rande des Darms in die zwischen den Blättern des *Mesocolon* liegenden *Gl. mesocolicae*, deren Zahl sich im Ganzen auf 20 bis 50 beläuft, eindringen; aus diesen heraustretend, begeben sich dieselben, in soweit sie dem *Coecum*, *Colon ascendens* und *transversum* und der obern Hälfte des *Colon descendens* angehören, zu den obersten *Gl. mesentericae* der innersten Reihe, während dagegen die der untern Hälfte des *Colon descendens* zu den *Gl. lumbales* der linken Seite, und die des *Rectum* zu den *Gl. sacrales* gelangen.

c) Die des Magens, welche, gleich denen des Darmkanals, in oberflächliche und tiefe zerfallen und nach 3 Richtungen hinlaufen, nämlich die vom obern Theile des Magens aufwärts gegen die *Cardia* und *Curvatura minor*, wo sie durch 4 bis 6 kleine, zwischen den Blättern des kleinen Netzes liegende *Gl. gastro-epiploicae superiores* hindurchgehen, die vom untern Theile des Magens und der obern Hälfte des Zwölffingerdarms abwärts zur *Curvatura major*, woselbst sie in 6 bis 8 kleine, zwischen den Blättern des grofsen Netzes befindliche *Gl. gastro-epiploicae inferiores* eindringen, und die des Magengrundes nach links gegen die Milz, um sich mit deren Lymphgefäfsen zu verbinden; aus diesen Drüsenhaufen hervortretend, gelangen sie in die zunächst gelegenen *Gl. coeliacae*.

d) Die der Milz und des Pancreas. Die Lymphgefäfse der Milz (ausgezeichnet durch die röthliche Farbe ihrer Lymphe) gelangen, theils an der Oberfläche, theils im Parenchym dieses Organs verlaufend, gegen den *Hilus lienis*, und dringen hier in 8—10 *Gl. splenico-pancreaticae*, welche, zwischen den Blättern des *Lig. gastro-lienale* und längs der *Vasa lienalia* liegend, auch die, sowohl vom Magengrunde, als vom Pancreas kommenden Lymphgefäfse aufnehmen, und deren *Vasa efferentia* sich zu den *Gl. coeliacae* begeben.

e) Die der Leber, welche sich ebenfalls in tiefe und oberflächliche scheiden. Die tiefen begleiten die Verzweigung der Blutgefäfse in der Substanz der Leber, treten aus der *Fossa transversa* derselben hervor, und steigen im *Ligam. hepato-duodenale*, durch einige längs der *A. hepatica* liegende kleine *Gl. hepaticae*, und theilweis auch durch die *Gl. gastro-epiploicae superiores* hindurchgehend, zu den *Gl. coeliacae* herab. — Die oberflächlichen verlaufen unter dem Peritonäalüberzuge der Leber, gelangen jedoch nicht sämmtlich zu den *Gl. coeliacae*, sondern verhalten sich folgendermafsen: *a*) Die der convexen Fläche gehen in zwiefacher Richtung, entweder von vorn nach hinten, oder von hinten nach vorn. Die von vorn nach hinten verlaufenden vereinigen sich zu Stämmchen, welche zwischen die Blätter des *Lig. coronarium hepatis* und der *Ligg. triangularia* treten und theils, das Zwerchfell durchbohrend, zu den *Gl. mediastinales posteriores*, theils zu den die *V. cava inf.* umgebenden *Gl. coeliacae* gelangen; die von hinten nach vorn verlaufenden zerfallen wiederum in zwei Gruppen, indem die einen zwischen den Blättern des *Lig. suspensorium hepatis* aufwärtssteigen und, das Zwerchfell durchbohrend, in die *Gl. mediastinales anteriores* eindringen, die andern sich um den vordern Rand der Leber zur

concaven Fläche derselben abwärtskrümmen und zwischen den Blättern des *Lig. hepato-duodenale* zu den *Gl. coeliacae* hingehen. *b*) Die der concaven Fläche verhalten sich je nach ihrer Lage verschieden: die vom rechten Lappen gelangen unmittelbar zu den *Gl. coeliacae*, die der Gallenblase dagegen (welche von beträchtlicher Stärke sind und einen ansehnlichen Plexus bilden) gehen zuvor durch die zwischen den Blättern des *Lig. hepato-duodenale* liegenden Drüsen, und die des linken Lappens durch die *Gl. gastro-epiploicae superiores*.

Die *Vasa efferentia* der *Gl. coeliacae* vereinigen sich theils mit denen der *Gl. mesentericae* zum *Truncus lymph. intestinalis*, theils mit denen der *Gl. lumbales* zu den *Trunci lymph. lumbales*.

VII. Hauptstämme des Lymphgefäfssystems.

1. *Ductus thoracicus s. chyliferus, s. Truncus lymphaticus communis sinister* (Brustgang, Milchbrustgang, Speisesaftröhre), entsteht in der Unterleibshöhle vor dem Körper des zweiten (seltener des ersten oder dritten) Lendenwirbels, hinter und zwischen der *Aorta abdominalis* und der *V. cava inferior*, vermittelst dreier Wurzeln (oder auch mehrerer, wenn die *Vasa efferentia* eines der *Plexus lumbales* oder des *Plexus coeliacus* sich nicht zu einfachen Stämmen vereinigen), nämlich zweier seitlicher, des *Truncus lymph. lumbalis dexter* und *sinister*, und einer mittlern, des *Truncus lymph. intestinalis;* von diesen bildet gewöhnlich eine, meistens die mittlere, eine länglichrunde, mehr oder minder beträchtliche Anschwellung, *Receptaculum s. Cisterna chyli s. Saccus lacteus*, in welche dann die übrigen einmünden. Aus dem obern Ende dieser Anschwellung hervortretend, gelangt der *Ductus thoracicus* durch den *Hiatus aorticus* in die Brusthöhle, steigt im *Cavum mediastini posterioris*, zwischen der *Aorta descendens thoracica* und der *V. azygos* bis zum vierten Brustwirbel ziemlich gerade aufwärts, nimmt alsdann eine schräge Richtung nach links, und verläuft hinter dem *Arcus aortae* und der senkrechten Portion der *A. subclavia sinistra*, links neben der Speiseröhre, bis zum untern Ende des Halses, wo er, dem siebenten Halswirbel gegenüber, sich plötzlich nach vorn, unten und aufsen krümmt, um in den Vereinigungswinkel der *V. subclavia sinistra* und *V. jugularis communis sinistra* einzumünden. In diesem Verlaufe nimmt er die *Vasa efferentia* der *Gl. intercostales, mediastinales anteriores, sternales, mediastinales posteriores* und *bronchiales* der linken Brusthälfte, und an seinem gekrümmten obern Ende den *Truncus lymph. jugularis sinister* und den *Truncus lymph. subclavius sinister* auf.

Der *Ductus thoracicus* hat Anfangs, indem er aus dem *Receptaculum chyli* hervortritt, ungefähr die Dicke einer Gänsefeder; gegen die Mitte des *Cavum mediastini posterioris* hin wird er beträchtlich dünner, und an seinem Ende wiederum stärker. Häufig beobachtet man eine Spaltung desselben vor den mittlern Brustwirbeln in 2 gleich starke Aeste, die, nach kurzem Verlauf, sich wieder vereinigen; bisweilen ist er eine Strecke lang in eine gröfsere Zahl von Aesten aufgelöst, welche eine Art von *Plexus* darstellen. Selten theilt sich der *Ductus thoracicus* im obern Theil der Brusthöhle gabelförmig in 2 Stämme, von denen der eine in den Vereinigungswinkel der *Vv. jugularis communis dextra* und *subclavia dextra*, der andere an der normalen Stelle einmündet; noch seltener findet er sich seiner ganzen Länge nach doppelt. Endlich ist auch die Einmündung des *Ductus thoracicus* in die *V. azygos*, — ein Verhältnifs, welches bei einigen Säugethieren normal ist, — beobachtet worden. — Die Zahl seiner Klappen ist, namentlich in seinem untern Theile, geringer, als bei andren Lymphgefäfsen; constant aber finden sich an seiner Einmündungsstelle zwei

Fig. 121.

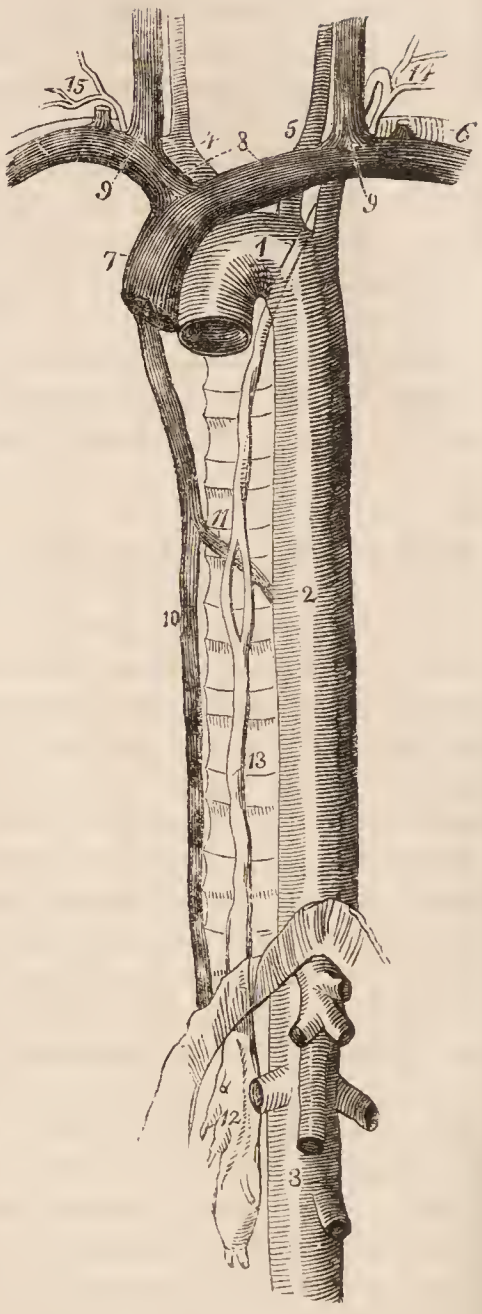

Fig. 121 Die Hauptstämme des Lymphgefäfssystems. — 1. *Arcus aortae.* 2. *Aorta thoracica descendens.* 3. *Aorta abdominalis descendens* mit ihren, dicht an ihrem Ursprunge durchgeschnittenen Hauptästen. 4. *A. anonyma,* sich in ihre beiden Aeste, *Aa. carotis dextra* und *subclavia dextra* spaltend. 5. *A. carotis sinistra.* 6. *A. subclavia sinistra.* 7. *V. cava superior*, gebildet durch den Zusammenfluſs der beiden *Vv. anonymae* (8.), welche selbst wieder eine jede durch die Vereinigung (9.) der *Vv.*

einander gegenüberstehende Klappen von halbmondförmiger Gestalt, welche das Eindringen von Venenblut verhindern.

2. *Truncus lymphaticus communis dexter s. minor* (rechter Lymphgefäfsstamm), ein ungefähr $\frac{1}{2}$ Zoll langer und 1 Linie dicker Stamm, entsteht durch den Zusammenfluſs des *Truncus lymph. jugularis dexter*, *subclavius dexter* und *bronchio-mediastinus* (welche indefs bisweilen getrennt von einander in das Venensystem einmünden), steigt an der rechten Seite des untern Endes des Halses schräg nach innen herab, und senkt sich in den Vereinigungswinkel der *Vv. jugularis communis* und *subclavia* der rechten Seite, an seiner Einmündungsstelle mit einer Klappe versehen.

---

jugularis communis und *subclavia* ihrer Seite entstehen. 10. *V. azygos;* 11. Einmündung der *V. hemiazygos* in dieselbe. 12. *Receptaculum chyli* mit den Enden der in dasselbe mündenden Lymphgefäfsstämme. 13. *Ductus thoracicus,* in der Gegend der mittlern Brustwirbel in zwei, sich bald wieder vereinigende Aeste gespalten; sein Verlauf hinter dem *Arcus aortae* und der *A. subclavia sinistra* ist durch punktirte Linien angedeutet; 14. Die Krümmung desselben am untern Ende des Halses, woselbst man die Einmündung des *Truncus lymph. jugularis sinister* und *Truncus lymph. subclavius sinister* sieht. 15. *Truncus lymphaticus communis dexter.*

Fünftes Kapitel.

Nervenlehre (*Neurologia*).

An dem Nervensystem unterscheidet man zwei Haupttheile, einen centralen und einen peripherischen. Der centrale Theil stellt ein in der Längsachse des Körpers liegendes Organ, Centralorgan oder Centralachse des Nervensystems dar; der peripherische Theil besteht aus einer Menge durch den Körper verbreiteter, mit dem Centralorgan continuirlich zusammenhängender, mehr oder minder starker Stränge, den Nerven. In beiden Theilen des Nervensystems gewahrt man zwei, in verschiedener Menge und Lagerung, mehr oder weniger innig mit einander verbundene Hauptbestandtheile, von denen man den einen als weifse oder Marksubstanz (*Substantia alba s. medullaris*), den andern als graue oder Rindensubstanz (*Substantia grisea s. corticalis*) bezeichnet; die erstere, die an Masse bei Weitem überwiegende, ist von hellweifser Farbe und meistens deutlich faserigem Gefüge, die letztere von grauer, an manchen Stellen ins Röthliche, Gelbe und Schwarze spielender Farbe, und weicherer, nicht überall faseriger Beschaffenheit.

Das Centralorgan zerfällt in zwei Abschnitte, einen obern, die Schädelhöhle ausfüllenden, das Gehirn (*Encephalon*), und einen untern, vom Rückgratskanale eingeschlossenen, das Rükkenmark (*Medulla spinalis*), welche beide zwar ununterbrochen in einander übergehen, jedoch in ihrer Form und Function sehr differiren, und daher als zwei verschiedene Gebilde beschrieben werden. — Das Gehirn hat eine eiförmige Gestalt und wird aus drei Abtheilungen zusammengesetzt, von denen die ansehnlichste und zuoberst liegende, grofses Gehirn (*Cerebrum*), die darunter befindliche, weniger umfangreiche, kleines Gehirn (*Cerebellum*), und die unterste, unmittelbar in das Rückenmark übergehende und kleinste, verlängertes Mark (*Medulla oblongata*), genannt wird. Das grofse sowohl, wie das kleine Gehirn bestehen ein jedes aus zwei symmetrischen, in der Mittellinie verbundenen Seitenhälften, welche im Innern aus einer ansehnlichen Masse weifser Substanz, und an ihrem Umfange von einer Schicht grauer Substanz gebildet werden; das grofse Gehirn

enthält aufserdem stellenweis Anhäufungen von grauer Substanz in der weifsen Substanz eingelagert. Die Fasern der weifsen Kernmasse steigen theils in divergirender Richtung von unten nach oben, theils gehen sie quer von einer Seitenhälfte zur andern, brückenförmige Verbindungen (Commissuren) zwischen diesen darstellend. Am verlängerten Mark, welches fast durchgängig aus weifser Substanz besteht, zeigt sich eine symmetrische Abtheilung beider seitlichen Hälften in mehrere Stränge, deren Fasern aufwärtssteigend sich in die Centralmassen des grofsen und des kleinen Gehirns fortsetzen. — Das Rückenmark hat eine langgestreckte, cylindrische Form, und zerfällt ebenfalls in zwei, durch einen schmalen mittleren Streifen verbundene Seitenhälften, von denen eine jede in drei Stränge, einen vordern, einen mittleren und einen hinteren, gesondert ist. Sein äufserer Umfang besteht aus einer dicken Schicht weifser Substanz, deren Fasern in longitudinaler Richtung in die Höhe steigen und unmittelbar in die Fasern des verlängerten Markes übergehen; sein nach vorn und hinten in je zwei Schenkel (Hörner) auslaufender Kern dagegen aus grauer Substanz, welche an der Peripherie der hinteren Hörner und am untern Ende des Rückenmarks, dem sogenannten Endzapfen, ein durchsichtigeres, glänzendes Ansehn hat und hier als gallertige Snbstanz (*Substantia gelatinosa*), zum Unterschiede von der übrigen, als schwammige (*Substantia spongiosa*) bezeichneten grauen Substanz, benannt wird.

Die Nerven scheiden sich in zwei Klassen, in *a*) Hirn-Rükkenmarksnerven, und *b*) das sogenannte Gangliennervensystem.

a) Die Hirn-Rückenmarksnerven (*Nervi cerebro-spinales*, oder richtiger *encephalo-spinales*) sind weifse, der Länge nach schwach gefurchte Stränge, die mit ihrem centralen Ende, welches als Wurzel oder Ursprung bezeichnet wird, unmittelbar mit dem Centralorgan zusammenhängen, mit ihrem peripherischen Ende dagegen, nach kürzerem oder längerem Verlauf, sich in den Organtheilen des Körpers verbreiten. Es finden sich deren auf jeder Seite 43, welche, je nachdem sie mit dem Gehirn oder dem Rückenmarke in Verbindung stehen, in Hirnnerven und Rückenmarksnerven unterschieden werden; die erstern, 12 an der Zahl, treten durch Löcher des Schädels, die letztern, 31 an der Zahl, durch die Zwischenwirbellöcher nach aufsen hervor. Die Rückenmarksnerven besitzen zwei Wurzeln, eine vordere (motorische), welche mit dem vordern, und eine hintere (sensitive), welche mit dem hintern Strang des Rückenmarks zusammenhängt; auch von den Hirnnerven sind manche mit einer doppelten Wurzel versehen, dagegen läfst sich bei anderen ein solches Verhältnifs im erwachsenen Zustand nicht nachweisen.

Ein jeder Nerv besteht aus einer, je nach seiner Stärke, variirenden Anzahl von Nervenbündeln (*Funiculi*), welche durch

eine den Nerven röhrenförmig umhüllende sehnig-zellgewebige Scheide, äufseres Neurilem, zusammengehalten werden; ein jedes dieser Bündel läfst sich selbst wiederum in eine Anzahl feinerer Fäden auflösen, und wird von einer besondern, weit zarteren Zellgewebehülle, inneres Neurilem, umgeben. In ihrem Verlaufe zur Peripherie werden fast alle Nerven allmälig immer schwächer, indem sie sich baumförmig in Aeste und Zweige spalten, von denen ein jeder aus einer Zahl vom Stamme sich loslösender und von einem entsprechend starken äufsern Neurilem zusammengehaltener Bündel besteht; andererseits aber erhalten sie einen Zuwachs ihres Umfanges, indem Bündel aus andern Nerven oder Nervenästen zu ihnen hinzutreten und von ihrem Neurilem mit eingeschlossen werden. Diese Verbindung der Nerven unter einander wird, wenn dieselbe einfach in dem winkeligen Zusammentreten zweier Nervenstränge besteht, als Nervenanastomose, dagegen, wenn eine gröfsere Zahl derselben dabei betheiligt ist, und ein gegenseitiger Austausch und eine netzartige Durchkreuzung ihrer Fasern Statt findet, als Nervengeflecht (*Plexus nervosus*) bezeichnet. Niemals jedoch kömmt hierbei, gleichwie bei den Gefäfsen, ein wirkliches Zusammenfliefsen und Verschmelzen der einen Nervenfaser mit der andern zu Stande, sondern es bleibt bei einem blofsen dichten Aneinanderlegen und meist in paralleler Richtung erfolgendem gemeinsamen Verlauf, selbst dann, wenn zwei Aeste zu einem ununterbrochenen Bogen, Nervenschlinge (*Ansa*), zusammentreten.

An mehreren Stellen zeigen die Nerven kleine, grauröthliche, ebenfalls vom äufsern Neurilem eingeschlossene Anschwellungen, Nervenknoten oder Ganglien, von platter oder rundlicher Form, die entweder ihre ganze Dicke einnehmen oder nur auf einer Seite aufsitzen. Dieselben finden sich theils an den Wurzeln der Nerven (Wurzelganglien), und zwar an den hintern oder sensitiven Wurzeln sämmtlicher Rückenmarksnerven (daher auch Spinalganglien genannt) und den entsprechenden Wurzeln mehrerer Hirnnerven, theils im weitern Verlauf derselben, namentlich an denjenigen Stellen, wo Encephalospinalnerven mit dem Gangliennervensystem zusammenhängen.

b) Das Gangliennervensystem oder der sympathische Nerv (*Nervus sympathicus*) stellt ein in beiden Körperhälften symmetrisch verbreitetes und in der Mittellinie von beiden Seiten her sich verbindendes System von Nerven dar, die, aufser ihrem Zusammenhange mit dem Centralorgane, welcher indefs nur ein indirekter, durch die Hirn-Rückenmarksnerven vermittelter ist, noch eine Art zweiter kleinerer Centra in zahlreichen, regelmäfsig zwischen ihnen eingestreuten Ganglien besitzen. Man unterscheidet an demselben den Gränzstrang oder Längs- oder Ganglienstamm, welcher in longitudinaler Richtung auf jeder Seite

neben der vordern Fläche der Wirbelsäule verläuft und eine Reihe von Ganglien, Grenzknoten genannt, kettenartig verbindet, ferner Communikationsäste, durch welche letztere mit sämmtlichen Rückenmarksnerven, und durch diese mit dem Rückenmark zusammenhängen, und denen daher die Bedeutung von Wurzeln des Gangliensystems beigelegt werden kann, endlich Ganglionnerven, welche von den Gränzknoten aus sich zu den Organen hin verbreiten, häufig die Richtung gröfserer Blutgefäfse verfolgend und diese in Form von Geflechten, *Plexus gangliosi*, in denen Ganglien eingestreut liegen und zu deren Bildung bisweilen auch Encephalospinalnerven beitragen, umspinnend. — Die zum Gangliennervensystem gehörenden Nerven zeichnen sich vor den übrigen durch eine röthlichgraue, mehr oder minder mit Weifs gemischte Farbe, und eine weiche, gallertartige Consistenz aus; sie lassen sich leicht, mit Ausnahme derjenigen Stellen, wo Ganglien eingestreut sind, in einzelne Bündel trennen und sind, gleich den Encephalospinalnerven, von einem Neurilem umgeben. Auch die mit ihnen verbundenen Ganglien, welche sich nur durch eine härtere Beschaffenheit von denen der Encephalospinalnerven unterscheiden, besitzen eine ziemlich feste Zellgewebskapsel.

Feinere Struktur des Nervengewebes. — Bei mikroskopischer Untersuchung findet man die dem bloſsen Auge als feinste Fasern sich darstellenden Elementargebilde aus einer Anzahl noch feinerer, linienförmiger Elemente, Primitivfasern, zusammengesetzt, welche an bestimmten Stellen mit einer zweiten, der Kugelgestalt sich mehr oder minder annähernden Formation, Nervenkörper oder Ganglienkugeln, vermischt sind.

a) Die Primitivfasern oder Primitivröhren erscheinen in ganz frischem Zustande als vollkommen durchsichtige Cylinder von sehr verschiedenem, nach Krause, zwischen $\frac{1}{1260}$ und $\frac{1}{180}$ Linien schwankendem Durchmesser. Sehr bald indeſs schwindet ihr gleichmäfsiges Ansehn, und man unterscheidet an einer jeden einen, der Länge nach verlaufenden hellern mittlern Raum, und auf jeder Seite desselben zwei mit einander parallel laufende dunkle Linien; ersterer deutet den Inhalt der Röhre an, letztere sind als die Conturen der den Inhalt umschlieſsenden Scheide zu betrachten. Der Inhalt erscheint als ein in der Axe verlaufender Cylinder oder, nach Andern, als platter bandartiger Streifen und zerfällt allmälig, durch eine Art von Gerinnung, in eine unregelmäfsige, krümelige Masse; die Scheide ist eine dünne, strukturlose Membran, welche, nach Einigen, noch von einer zweiten Membran umgeben werden soll.

Aus diesen Primitivfasern besteht die weifse Substanz, sowohl des peripherischen, als des centralen Nervensystems, in ersterem durch stärkere, in letzterem durch weit schwächere Zellgewebsscheiden zusammengehalten. In der grauen Substanz finden diese

Fasern sich ebenfalls, aber nicht ausschliefslich, sondern mit den später zu erwähnenden Fasern und kugelförmigen Körpern vermischt. Ihre Formverhältnisse sind im Allgemeinen in allen Theilen des Nervensystems gleich; indefs zeigt sich in Betreff des Centralorgans und der drei höheren Sinnesnerven, im Gegensatze zu den übrigen Nerven, der Unterschied, dafs die Primitivfasern der erstern meistens einen geringen Durchmesser, gröfsere Weichheit und eine zartere Scheide besitzen, und sehr leicht durch Druck oder Einwirkung von Wasser und andern Agentien ihre cylindrische Form in eine perlschnurartige (woher diese Fasern als *variköse* oder *gegliederte* bezeichnet wurden) umwandeln, während dies bei den Primitivfasern der übrigen Nerven nur ausnahmsweise, und überhaupt nur an den feineren und mit zarteren Scheiden versehenen, geschieht. Uebrigens gehen die Primitivfasern des peripherischen Nervensystems ununterbrochen in die des Centralorgans, mit dem sie durch die Nervenwurzeln zusammenhängen, über, und aus physiologischen Gründen ist es wahrscheinlich, dafs nicht blos die Primitivfasern der Hirnnerven, sondern auch die der Rückenmarksnerven, indem sie durch das Rückenmark und das verlängerte Mark hindurchtreten, sämmtlich oder doch zum Theil, continuirlich in die des Gehirns übergehen. So stellt dann eine jede Primitivfaser oder mindestens eine grofse Anzahl derselben ein von dem Gehirn bis zu der letzten Nervenausbreitung sich ununterbrochen fortsetzendes Continuum dar, an welchem man einen Uebergang in eine zweite Faser oder eine Spaltung in Aeste bisher nicht bemerkt hat, so dafs ein isolirter, ungetheilter Verlauf der Primitivfasern von dem einen Ende bis zum andern im Allgemeinen anzunehmen ist. Ueber die letzten Endigungen der Primitivfasern im Gehirn fehlt es noch an sichern Bestimmungen; nach einigen Beobachtungen indefs scheint das Verhältnifs hier ein ähnliches zu sein, wie an dem peripherischen, in den Körpertheilen sich verbreitenden Ende, wo eine jede Primitivfaser sich umbiegen und mit je einer benachbarten zu einer *Endschlinge* zusammenfliefsen soll.

Ihrer physiologischen Bedeutung nach unterscheidet man die Primitivfasern in *sensitive* und *motorische*, von denen die ersteren blos in den hintern, mit einem Ganglion versehenen, die letztern blos in den vordern Wurzeln der Rückenmarksnerven und den entsprechenden Hirnnerven sich vorfinden, im weiteren Verlaufe der Nerven aber meistens gemischt mit einander vorkommen. Die *sensitiven* oder Empfindungsfasern pflanzen die auf den Körper einwirkenden Reize in centripetaler Richtung zum Gehirne fort, wo dieselben zum Bewufstsein kommen, d. h. empfunden werden; die *motorischen* oder Bewegungsfasern leiten den Willensausdruck vom Gehirn in centrifugaler Richtung zu den Muskeln, welche dadurch zu Thätigkeiten, d. h. Bewegungen ange-

regt werden. Diese Wirkung der Primitivfasern beruht auf ihrem ununterbrochenen und isolirten Verlauf von der Oberfläche des Gehirns bis zu ihrem letzten peripherischen Ende, und wird aufgehoben, sobald eine Störung in dieser Continuität eintritt, weshalb bei der Durchschneidung eines aus Empfindungsfasern bestehenden Nerven oder der hintern Nervenwurzel die Sensibilität, dagegen bei der Durchschneidung eines aus motorischen Fasern zusammengesetzten Nerven oder der vordern Nervenwurzel die freiwillige Bewegungsfähigkeit des entsprechenden Theiles verloren geht. — Es kann jedoch auch eine Aeufserung der Nerventhätigkeit ohne Vermittelung des Bewufstseins, als dessen Sitz das Gehirn zu betrachten ist, zu Stande kommen, indem die sensitiven Nervenfasern den empfangenen Reiz blos zum Rückenmark fortpflanzen, und von hier aus durch die motorischen Fasern die Muskeln zur Bewegung angeregt werden. Diese Bewegungen werden als reflectorische oder Reflexbewegungen bezeichnet.

In den Zweigen des Gangliennervensystems findet sich noch eine eigenthümliche Art von durchscheinenden, cylindrischen, unverzweigten, mit ovalen Körperchen besetzten Fasern, graue oder organische Fasern oder Knötchenfibrillen genannt, welche das graue, durchscheinende Ansehen jener Nerven bedingen. Sie sind in gröfserer oder geringerer Menge den Primitivfasern beigemischt, übertreffen dieselben sogar in vielen Zweigen, namentlich in der Nähe der peripherischen Ausbreitung, bedeutend an Zahl; beim Durchtritt eines Nerven durch ein Ganglion nimmt die Menge dieser grauen Fasern, über deren Bedeutung übrigens noch nichts Sicheres feststeht, in der Regel zu.

b) Die Nervenkörper oder Ganglienkugeln oder Ganglienzellen finden sich in gröfsern oder kleinern Haufen, welche von Primitivfasern theils umgeben, theils durchzogen werden, in der grauen Hirn- und Rückenmarksubstanz und in den Nervenganglien, seltener einzeln in den Gangliennerven. Sie besitzen meistens eine rundliche, seltener eine längliche oder unregelmäfsige, bisweilen in Zacken oder Fortsätze auslaufende Gestalt, einen Durchmesser von $\frac{1}{420}$ bis $\frac{1}{32}$ Linie, und bestehen aus einer körnigen Masse, in deren Mitte sich ein heller, bläschenartiger, bisweilen doppelter Kern (*Nucleus*) mit einem an seiner Wand festsitzenden Kernkörperchen (*Nucleolus*) vorfindet. Ob der körnige Inhalt von einer besondern Scheide umschlossen oder blos von einer zähen, formlosen Masse zusammengehalten wird, ist noch unentschieden. Dagegen werden diese Körper, zumal in den Nervenganglien, kapselartig von Fasern umgeben, welche in die oben beschriebenen grauen Fasern der Gangliennerven übergehen, über deren Zusammenhang mit den Ganglienkugeln aber noch nichts Sicheres festgestellt ist.

Auch in den Abarten der grauen Substanz, welche als gelbe,

schwarze oder rostfarbene bezeichnet werden, bilden die Ganglienkugeln ein Grundelement, sind jedoch hier mit verschiedenen Pigmentablagerungen versehen. Die gallertartige Substanz des Rükkenmarks besteht in überwiegender Menge aus Körperchen von ovaler Gestalt, die zum Theil zwischen Primitivfasern oder Ganglienkugeln eingeschlossen sind.

Die chemische Analyse, deren Gegenstand besonders die Substanzen des Gehirns waren, hat in denselben, aufser einer beträchtlichen Menge Wasser, noch Eiweifs, mehrere Arten schwefel- und phosphorhaltigen Fettes, Fleischextract und phosphorsaure Salze nachgewiesen.

An ernährenden Blutgefäfsen ist das Nervengewebe sehr reich; dieselben verbreiten sich auf den Zellgewebsscheiden und dringen mit diesen, unter Bildung feinmaschiger Netze, zwischen den Elementartheilen des Nervensystems ein.

Centraltheil des Nervensystems.

I. Vom Gehirn.

Das Gehirn (*Encephalon*), worunter man die ganze, von der Schädelhöhle umschlossene Partie des Centraltheils des Nervensystems begreift, zerfällt, wie bereits erwähnt, in drei Abtheilungen, das grofse Gehirn, das kleine Gehirn und das verlängerte Mark. Diese Theile werden von drei Häuten, der äufsern oder harten Haut (*Dura mater*), der mittlern oder Spinnewebenhaut (*Arachnoidea*) und der innern oder weichen Haut (*Pia mater*), welche ununterbrochen in ähnliche Häute des Rückenmarks übergehen, gemeinsam eingehüllt und in ihrer Lage befestigt.

Präparation. — Um das Gehirn mit seinen Häuten freizulegen, mufs die obere Hälfte des Schädels (Schädelgewölbe, *Fornix cranii*) abgetragen werden, zu welchem Behufe man letztern in der Höhe der Nasenwurzel ringsum bis auf die innere Knochentafel durchsägt, und diese alsdann vermittelst Hammer und Meifsel vorsichtig spaltet. Ist die Trennung an allen Punkten vollständig geschehen, so hebt man die knöcherne Schädeldecke von der darunter liegenden äufsern Hirnhaut ab, was wegen der innigen Vereinigung, die, zumal im kindlichen Alter, an mehrern Stellen zwischen beiden Statt findet, mit einiger Gewalt geschehen mufs.

Häute des Gehirns (*Meninges*).

a) ***Dura mater*** *) *s. dura meninx* (äufsere oder harte Hirnhaut), ist eine bläulichweifse, feste Membran, welche das Gehirn kapselartig umschliefst. Sie besteht aus zwei Platten, einer äufsern fibrösen, welche die eigentliche *Dura mater* darstellt, mit der innren Fläche des Schädels, deren Beinhaut sie vertritt, zumal an den Nähten und an der Basis, innig zusammenhängt und, indem sie sich an einzelnen Stellen in zwei Lamellen spaltet, die *Sinus durae matris* (s. p. 416) bildet, und einer innren serösen, welche von dem äufsern Blatte der mittlern Hirnhaut gebildet wird und auf dem innren Blatte derselben frei aufliegt. Beide Platten sind vollständig mit einander verwachsen und stellen, ähnlich dem Herzbeutel, eine einfache serös-fibröse Membran dar, an welcher man eine äufsere und eine innere Fläche unterscheidet. Die äufsere Fläche dieser Membran ist, wegen ihrer Anheftung an die Schädelknochen, welche theils durch Zellgewebe, theils durch Blutgefäfse geschieht, rauh und faserig; sie kömmt zum Vorschein, sobald man das Schädelgewölbe entfernt hat, und zeigt in der Mitte eine von vorn nach hinten verlaufende Längsfurche als Andeutung des darunter liegenden *Sinus longitudinalis superior*, und auf beiden Seiten die Verzweigung der *A. meningea media*. Ihre innre Fläche dagegen ist glatt und schlüpfrig und hängt mit den angränzenden Hirnhäuten nur durch einige Hirnvenen zusammen; um sie anschaulich zu machen, mufs die *Dura mater* auf einer Seite längs der Durchsägungsstelle des Schädels durchgeschnitten und nach oben gegen die Mittellinie zurückgeschlagen werden.

Von ihrer äufsern Fläche schickt die *Dura mater* scheidenförmige Fortsätze ab, welche die durch die Schädelknochen hindurchtretenden Gefäfse und Nerven bekleiden und an der äufsern Schädelfläche in das *Pericranium* übergehen. Von ihrer innren Fläche dagegen ragen platte, faltenförmige Fortsätze, *Processus durae matris*, hervor, welche zwischen die einzelnen Abtheilungen des Gehirns eindringen und dieselben scheidewandartig von einander abgränzen. Man unterscheidet solcher Fortsätze drei, die zusammen ein Kreuz, *Processus cruciatus*, bilden: *a*) *Falx cerebri s. Proc. falciformis major* (grofse Hirnsichel) hängt in senkrechter Richtung von der Mittellinie der *Dura mater* zwischen beide Seitenhälften des grofsen Gehirns herab, und wird sichtbar, sobald man eine der letztern, nach vorgenommener

*) Dieser Benennung liegt die irrige Voraussetzung älterer Anatomen zu Grunde, dafs in dieser Membran sämmtliche fibrösen Häute des Körpers ihren Ursprung nehmen.

Durchschneidung des sie bedeckenden Theils der *Dura mater*, nach aufsen abzieht. Sie hat die Form einer Sichel, welche vorn niedriger ausläuft, als hinten. Ihr oberer convexer Rand sitzt an der *Dura mater* fest, und spaltet sich in zwei Blätter, zwischen denen der *Sinus longitudinalis superior* eingeschlossen ist; ihr unterer concaver Rand ragt frei nach unten bis zu dem Verbindungstheile beider Hirnhälften herab. Das vordere schmälere Ende ist an der *Crista galli* befestigt, das hintere breite geht in den folgenden Fortsatz über. *b) Tentorium cerebelli* (Hirnzelt) ist in horizontaler Richtung über das kleine Gehirn ausgespannt, und trennt dasselbe von dem auf ihm ruhenden hintersten Theil des grofsen Gehirns. Seine obere Fläche ist etwas gewölbt und stöfst in der Mittellinie mit dem hintern Ende der *Falx cerebri* zusammen; seine untere Fläche dagegen ist ausgehöhlt und hängt auf gleiche Weise mit der *Falx cerebelli* zusammen. Der gröfste Theil seines Umfanges ist convex und an der *Dura mater* in der Richtung einer Linie angeheftet, die von der *Protuberantia occipitalis int.* nach beiden Seiten hin längs der *Lineae eminentes transversae* des Hinterhauptsbeins und der obern Kanten der *Partes petrosae* der Schläfenbeine zu den *Proc. clinoidei posteriores* verläuft; zwischen beiden letztern bildet jener einen freien, länglich bogenförmigen Ausschnitt, *Incisura tentorii cerebelli*, welcher durch die Sattellehne zu einer länglichen, zum Durchtritt des Anfangs des verlängerten Markes bestimmten Oeffnung geschlossen wird. *c) Falx cerebelli s. Proc. falciformis minor* (kleine Hirnsichel) steigt in senkrechter Richtung von der untern Fläche des *Tentorium cerebelli* zwischen den beiden Seitenhälften des kleinen Gehirns herab. Ihr convexer Rand, welcher sich häufig in zwei Blätter, für die beiden *Sinus occipitales posteriores*, spaltet, ist angeheftet und läuft längs der *Crista occipitalis interna* bis zum hintern Rande des *Foramen magnum* herab; ihr concaver Rand ist scharf, und ragt frei nach vorn hervor.

Um von den beiden letztern Fortsätzen eine genügende Anschauung zu gewinnen, ist es, in Ermangelung eines getrockneten Präparats, welches sich zum Studium dieser Theile allerdings am besten eignet, nothwendig, das Gehirn aus der Schädelhöhle herauszunehmen. Zu diesem Behufe wird die *Dura mater* an der Durchsägungsstelle des Schädels ringsum vollständig durchgeschnitten, die Schere alsdann unterhalb des vordern Endes des Gehirns eingeführt und die *Falx cerebri* an ihrer vordern Anheftungsstelle abgetrennt. Darauf zieht man den ganzen losgelösten Theil der *Dura mater* nebst der daranhängenden *Falx cerebri* nach hinten zurück und läfst sie, noch am *Tentorium cerebelli* befestigt, über den hintern Theil des Schädels herabhängen. Man erhebt nunmehr mit der vorsichtig untergeschobnen Hand den vordern

Theil des Gehirns, löst mit dem Skalpellstiel den Zusammenhang desselben mit der *Lamina cribrosa* des Siebbeins, schneidet alsdann die beiden, durch die *Foramina optica* hindurchtretenden Nervenstränge (Sehnerven) und die *Aa. caroticae int.* quer durch und trennt, indem man das Messer längs der obern Kanten der Felsentheile beider Schläfenbeine fortschiebt, das *Tentorium cerebelli* von seiner Anheftung. Werden hierauf auch die übrigen, von der Basis des Gehirns abgehenden Nerven und endlich auch noch das Rückenmark, letzteres möglichst tief in dem Rückgratskanal, mit einem recht scharfen Messer durchgeschnitten, so rollt das Gehirn, unter Anwendung eines leichten Drucks der untergeschobenen rechten Hand gegen das kleine Gehirn und gleichzeitiger Unterstützung der obern Fläche des grofsen Gehirns mit der linken Hand, in letztere hinein.

An mehreren Stellen der *Dura mater* finden sich kleinere oder gröfsere Häufchen rundlicher, gelblichweifser Körperchen, welche Pacchionische Körper oder Drüsen (*Corpuscula s. Glandulae Pacchioni*) genannt werden, mit Lymphdrüsen jedoch nichts gemein haben, sondern vermuthlich blos krankhafte Ablagerungen darstellen. Man beobachtet sie vorzüglich an der innren Fläche der *Dura mater*, neben dem *Sinus longitudinalis superior*, wo sie sich in die innere Knochentafel eingraben; aufserdem aber auch innerhalb der Höhle des *Sinus longitudinalis superior*, ferner zwischen der *Arachnoidea* und *Pia mater* am innren Rande jeder Seitenhälfte, wie auch an andren Stellen des Gehirns. Im kindlichen Alter scheinen sie nicht vorzukommen.

Die Arterien der *Dura mater* sind zahlreich und kommen aus verschiedenen Stämmen, nämlich *A. meningea anterior* aus der *A. ophthalmica*, *Aa. meningea media* und *parva* aus der *A. maxillaris int.*, *Ramus meningeus* aus der *A. pharyngea ascendens*, *A. meningea post. ext.* aus der *A. occipitalis*, und *A. meningea post. int.* aus der *A. vertebralis*. Die Venen entsprechen den Arterien, und gelangen in die *Sinus*. — Die Nerven der *Dura mater* stammen von den *Nn. molles* und dem *Plexus vertebralis* des *N. sympathicus*, vom *Ganglion Gasseri*, dem *Ramus ophthalmicus* des *N. trigeminus*, und bisweilen vom *N. trochlearis*.

b) ***Arachnoidea*** *s. Meninx serosa* (mittlere Hirnhaut oder Spinnewebenhaut, von ἀράχνη, Spinne und εἶδος, die Gestalt) ist, worauf auch ihr Name hindeutet, eine sehr dünne, seröse Membran, welche, gleich den übrigen serösen Häuten, einen geschlossenen, in sich eingestülpten Sack darstellt, an welchem man zwei, ihre freie Flächen einander zukehrende Blätter, ein äufseres und ein inneres unterscheidet; ersteres ist mit der *Dura mater* verwachsen, letzteres umgiebt das Gehirn, von welchem sie blos durch die innere Hirnhaut getrennt wird, und entspricht

der Form desselben, ohne sich jedoch zugleich in seine Vertiefungen einzusenken. Ihre Beschaffenheit ist nicht an allen Stellen gleich: Der Theil derselben, welcher die obere Fläche des Gehirns überzieht, ist zart und durchsichtig und läfst sich nur dadurch anschaulich machen, dafs man sie von einer kleinen Oeffnung aus, vermittelst einer Röhre aufbläst; an der Basis des Gehirns dagegen ist sie nur halbdurchsichtig und von derberer Struktur, und tritt an mehrern Stellen, wo sie brückenförmig über Vertiefungen hingeht, besonders deutlich hervor. Diese von der *Arachnoidea* überspannten Vertiefungen werden von Cruveilhier als subarachnoidale Räume bezeichnet und deren zwei unterschieden, ein vorderer, welcher von den beiden mittlern Lappen der Seitenhälften des grofsen Gehirns, und ein hinterer, welcher einerseits von dem hintern und untern Umfang des kleinen Gehirns, andererseits vom verlängerten Mark begränzt wird, und welche beide mit einander communiciren.

Die *Arachnoidea* umgiebt nicht nur das Gehirn äufserlich, sondern dringt auch, indem sie um die *V. magna Galeni* einen Kanal, den Spinnewebenkanal oder Bichatsche Kanal (*Canalis arachnoideus s. Bichati*), bildet, in die im Innern des Gehirns befindlichen Höhlen. Auch die übrigen vom Gehirn zur *Dura mater* verlaufenden Gefäfse, wie auch die von jenem entspringenden Nerven erhalten von der *Arachnoidea* scheidenförmige Hüllen.

Mit der innren Hirnhaut hängt die *Arachnoidea* durch ein lokkeres Zellgewebe zusammen, welches als subarachnoidales Zellgewebe bezeichnet wird und an der Basis, so wie zwischen den beiden Seitenhälften des Gehirns eine festere, filamentöse Beschaffenheit hat. Sowohl in den erwähnten subarachnoidalen Räumen, als in den Maschen des subarachnoidalen Zellgewebes findet sich eine reichliche Quantität seröser Flüssigkeit, welche sämmtliche Zwischenräume zwischen der *Arachnoidea* und der *Pia mater* ausfüllt; auch an der freien Oberfläche der *Arachnoidea* kommt eine, jedoch geringere Absonderung seröser Feuchtigkeit zu Stande.

Gefäfse und Nerven sind bisher in der *Arachnoidea* noch nicht mit Sicherheit nachgewiesen worden.

c) ***Pia mater*** *s. Meninx vasculosa* (innere oder weiche Hirnhaut) ist eine zarte Membran, welche aus vielfach verästelten und durch ein äufserst feines Zellgewebe zusammengehaltenen Gefäfsen besteht. Sie überzieht das Gehirn, auf welchem sie unmittelbar aufliegt, vollständig, und senkt sich in sämmtliche Vertiefungen an der Oberfläche desselben; aufserdem dringt sie durch die später zu erwähnende Querspalte in die Hirnhöhlen, und bekleidet die Wände derselben mit einen dünnen Ueberzug, *Ependyma ventriculorum cerebri*, welche sich an mehreren Stel-

len zu zottenförmigen, von zahlreichen Gefäfsverzweigungen durchzogenen freiliegenden Fortsätzen, Adergeflechte (*Plexus choroidei*), verlängert. — Die *Pia mater* dient vorzüglich dazu, dem Gehirn seine ernährenden Gefäfse, auf's Feinste verästelt, zuzuführen; dieselben gelangen zu ihr aus den *Aa. carotis int.* und *vertebrales.* Die Nerven, von denen sie versorgt wird, sind dünne Zweige des *N. sympathicus*, welche die Arterienäste begleiten.

A. Grofses Gehirn.

Das grofse Gehirn (*Cerebrum*) bildet den ansehnlichsten Theil der Gehirnmasse, und liegt zunächst unter dem Schädelgewölbe. Es hat eine fast eiförmige, unten unregelmäfsig platte, oben convexe Gestalt mit einem spitzern vordern und einem breitern hintern Ende, und besteht aus zwei symmetrischen Seitenhälften, Halbkugeln oder Hemisphären (*Hemisphaeria cerebri*) genannt, welche durch eine tiefe Einkerbung, die Längsspalte des Gehirns (*Fissura s. Scissura longitudinalis cerebri*), in welche die *Falx cerebri* sich einsenkt, von einander geschieden werden. Diese Trennung ist jedoch nur am vordern und hintern Ende vollständig; in der Mitte reicht die Längsspalte nicht ganz bis zur Basis hinab; sondern hier hängen beide Hemisphären durch mehrere Zwischengebilde mit einander zusammen, von denen das oberflächlichste, der sogenannte Balken, im Grunde der Längsspalte zum Vorschein kömmt, sobald man beide Hemisphären vorsichtig aus einander zieht.

An einer jeden Hemisphäre unterscheidet man vier Flächen: zwei convexe, eine obere und eine äufsere, welche unmerklich in einander übergehen, und zwei platte, eine untere und eine innere, von denen die erstere eine unregelmäfsige, die letztere dagegen eine ebene Beschaffenheit hat und der entsprechenden Fläche der andren Hemisphäre zugekehrt ist. Von unten und aufsen betrachtet, erscheint eine jede Hemisphäre in drei Lappen getheilt, in einen vordern, einen mittlern und einen hintern; indefs ist die Abgränzung zwischen den beiden erstern viel schärfer, als zwischen den beiden letztern. Der vordere Lappen ruht in der vordern Schädelgrube, und wird von dem mittlern Lappen durch einen, von unten und vorn nach oben und hinten verlaufenden Einschnitt, die Sylvische Grube oder das Thal (*Fossa Sylvii*), in welche der freie Rand des kleinen Flügels des Keilbeins hineinpafst, geschieden. Der mittlere Lappen nimmt die mittlere Schädelgrube ein, und wird hinten durch eine seichte, nicht immer sichtbare Furche, welche die obere Kante des Felsentheils des Schläfenbeins aufnimmt, begränzt. Der hintere Lappen endlich ruht auf dem *Tentorium cerebelli.* — Die Oberfläche der Hemisphären bietet ein sehr unebenes Ansehen dar, indem an derselben darmähnlich

gewundene Wülste, Windungen (*Gyri*), und entsprechende Vertiefungen, Furchen (*Sulci*), jedoch ohne symmetrische Anordnung auf beiden Seiten, mit einander abwechseln; die erstern entsprechen den *Impressiones digitatae*, die letztern den *Juga cerebralia* an der innren Fläche des Schädels.

Trägt man den obern Theil der Hemisphäre mit dem in horizontaler Richtung geführten Skalpell ab, so erscheint an der Durchschnittsfläche ein ansehnlicher Kern von weifser, und um diesen ein schmaler Rand von grauer Substanz, welcher, entsprechend den Windungen an der äufsern Oberfläche des Gehirns, eine geschlängelte Form hat; ferner bemerkt man zahlreiche rothe Pünktchen, *Puncta vasculosa*, welche die Mündungen durchschnittener Blutgefäfschen darstellen. Je entfernter von der Oberfläche der Durchschnitt vorgenommen wird, desto gröfser ist die ganze Durchschnittsfläche, und demgemäfs auch der Umfang der Marksubstanz; am beträchtlichsten ist letztere in gleicher Ebne mit dem *Corpus callosum*, woselbst sie von beiden Seiten aus zusammenhängt und den Namen *Centrum semiovale Vieussenii* führt.

Corpus callosum *s. Trabs cerebri s. Commissura magna cerebri* (Balken oder Hirnschwiele) ist eine platte, aus queren Fasern bestehende Markschicht, welche beide Hemisphären eine Strecke weit, und zwar weiter nach vorn, als nach hinten, mit einander verbindet und erst völlig zum Vorschein kömmt, wenn jene bis zum *Centrum semiovale Vieussenii* abgetragen worden sind. Man unterscheidet an demselben den mittlern Theil, das vordere Ende und das hintere Ende. Der mittlere Theil oder der Balkenstamm bildet den höchsten Theil des Balkens und geht nach beiden Seiten in die Balkenstrahlung (*Radiatio corporis callosi*), welche in den Markkern der Hemisphären hineinstrahlt, über. Das vordere Ende bildet, indem es sich nach unten und hinten umrollt, das Balkenknie (*Genu corp. callosi*), welches sich nach hinten zum Balkenschnabel (*Rostrum corp. callosi*) zuspitzt, und von diesem aus als Knieblatt (*Lamina genu*) bis über die Kreuzung der Sehnerven fortsetzt. Das hintere Ende ist dicker und breiter, als das vordere, und bildet ebenfalls eine Umbiegung nach unten, den aufgesetzten Wulst (*Splenium corp. callosi*), welcher jederseits durch verschiedene Faserlagen, von denen die eine als Zange (*Forceps*), die andre als Tapete (*Tapetum*) bezeichnet wird, in den mittlern und hintern Hirnlappen übergeht. — An der obern oder äufsern Fläche des *Corpus callosum* verlaufen der ganzen Länge nach in der Mittellinie zwei wenig erhabene, durch eine seichte Zwischenfurche getrennte Leistchen, die äufsere Naht (*Chorda longitudinalis Lancisii s. Raphe corp. callosi ext.*), und zu beiden Seiten derselben zwei mit ihr parallele stärkere Stränge, die bedeckten Bänder

(*Striae longitudinales laterales*); in kreuzender Richtung mit diesen Längsstreifen und von denselben bedeckt verlaufen zahlreiche Querstreifen (*Striae transversae*), welche die Querfaserung andeuten. Seine untere oder innere Fläche ist nur vorn und hinten, wie auch an den Seiten, frei, in der Mittellinie dagegen, woselbst man ebenfalls einen Strang von Längsfasern, die innre Naht (*Raphe interna*) unterscheidet, mit darunterliegenden Theilen (vorn mit dem *Septum pellucidum*, hinten mit dem *Fornix*) verwachsen. — Unterhalb des aufgesetzten Wulstes (zwischen ihm und der *Eminentia quadrigemina*) befindet sich in der Hirnsubstanz eine Lücke, die grofse Querspalte oder der Querschlitz des grofsen Gehirns (*Fissura s. Rima cerebri transversa*), welche sich nach beiden Seiten hin bis gegen die *Fossa Sylvii* als enger Ritz fortsetzt und der *Arachnoidea* und *Pia mater* zum Eintritt in das Innre des Gehirns dient.

Führt man vom *Corpus callosum* aus, neben der *Raphe*, einen queren Schnitt nach aufsen, so gelangt man auf jeder Seite in eine unregelmäfsige Höhle, die Seitenhöhle des Gehirns, welche sich durch die ganze Länge der Hemisphäre erstreckt und erst deutlich zum Vorschein kömmt, wenn die Markmasse des *Centrum semiovale*, welche ihre Decke bildet, vollständig mit der Schere abgetragen wird.

Ventriculus cerebri lateralis *s. tricornis* (Seitenhöhle des Gehirns) ist doppelt vorhanden, in jeder Hemisphäre eine, und zerfällt in eine mittlere Abtheilung, und drei, von dieser ausgehende, blind endigende Verlängerungen oder Hörner, ein vorderes, ein mittleres und ein hinteres.

a) Die mittlere Abtheilung oder die Seitenkammer (*Cella lateralis*) hat eine fast dreieckige Gestalt, und wird nach oben vom seitlichen Theil des *Corpus callosum* und der Ausstrahlung desselben in die Markmasse der Hemisphäre, nach aufsen von der letztern, und nach innen von dem später zu beschreibenden *Septum pellucidum*, durch welches sie von der gleichnamigen Höhle der andren Seite geschieden wird, begränzt. Auf ihrer untern Fläche bemerkt man von vorn nach hinten folgende Theile:

Corpus striatum,
Taenia semicircularis,
Thalamus opticus,
Plexus choroideus lateralis,
Fimbria,
Fornix.

Corpus striatum s. Ganglion cerebri anticum (gestreifter Körper oder Streifenhügel oder vorderes Hirnganglion) hat eine keulen- oder birnförmige Gestalt und liegt in schräger Richtung, nämlich mit seinem breiten Ende, dem Kolben, nach vorn und

Fig. 122.

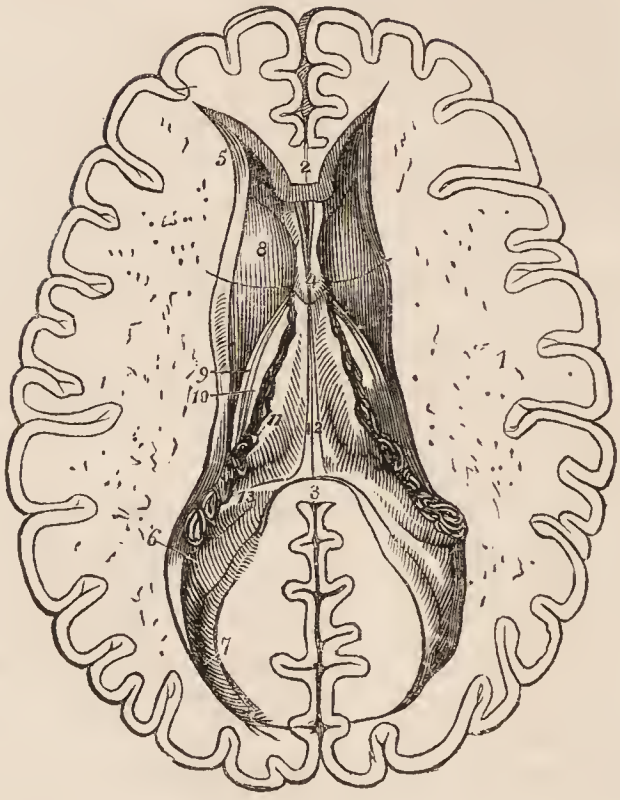

Fig. 122. Die beiden Seitenhöhlen des Gehirns nach Abtragung ihrer Decke. — 1, 1. Die beiden Hemisphären des grofsen Gehirns, in gleicher Höhe mit dem *Corpus callosum* horizontal durchgeschnitten, wodurch das *Centrum semiovale Vieussenii* zum Vorschein kömmt. Man sieht an der Durchschnittsfläche die zahlreichen kleinen *Puncta vasculosa* und an der Peripherie den geschlängelten Rand von grauer Substanz. 2. Vorderes Ende; 3. Hinteres Ende des *Corpus callosum*, dessen mittlerer Theil, um die seitlichen Hirnhöhlen, deren Decke er bilden hilft, freizulegen, abgetragen worden ist. 4. Ein Theil des *Septum pellucidum*, zwischen dessen beiden Blättern der *Ventriculus septi pellucidi* sichtbar ist. 5. *Cornu anterius* der linken Seitenhöhle. 6. Anfang des *Cornu posterius*; 7. Fortsetzung desselben. 8. *Corpus striatum* derselben Seite. 9. *Taenia semicircularis*, bedeckt von der *V. corporis striati*. 10. Eine kleine Partie des *Thalamus opticus*. 11. *Plexus choroideus*, welcher mit dem der andren Seite durch das *Foramen Monroi* communicirt; letzteres ist durch eine hindurchgeführte Borste, deren beide Enden man auf den *Corpora striata* beider Seiten aufliegen sieht, angedeutet. Die Nummer 11 befindet sich auf der Fortsetzung des *Fornix*, welche als *Fimbria* bezeichnet wird. 12. *Fornix*.

innen gegen das gleichnamige Gebilde der andren Seite hin, und mit seinem spitzauslaufenden Ende, dem Schwanze, nach hinten und aufsen in divergirender Richtung von dem *Corpus striatum* der andren Seite. Seine in die Seitenhöhle frei hineinragende Oberfläche ist gewölbt und von grauer Farbe; bei einem Durchschnitt dagegen zeigt sich ein gestreiftes Ansehen, welches durch abwechselnde Lagen von grauer und weifser Substanz entsteht und diesem Theile seinen Namen gegeben hat.

Taenia semicircularis s. terminalis, s. Stria cornea (Gränz- oder Hornstreif) ist ein schmaler Markstreif, welcher sich längs des hintern Randes des *Corpus striatum* erstreckt und letzteres vom *Thalamus opticus* abgränzt. Sie stellt den obern Rand eines von der Basis des Gehirns aus sich zwischen jene beiden Gebilde einschiebenden Markblattes dar, und wird von einer ansehnlichen Vene, *V. corporis striati,* und einem oberhalb derselben gelegenen, durch eine Verdickung der die Höhle auskleidenden Membran erzeugten gelblichen Bande, bedeckt.

Thalamus opticus (Sehhügel) ist ein länglichrunder Körper, der mit seiner obern weifsen Fläche frei am Boden der Seitenkammer hinter der *Taenia semicircularis* hervorragt. Um ihn vollständig untersuchen zu können, ist noch eine weitere Präparation nöthig, weshalb die ausführliche Beschreibung erst später folgt.

Plexus choroideus lateralis (Adergeflecht der Seitenhöhle) ist eine strangartige, von Gefäfsen durchzogene Verlängerung der *Pia mater,* welche sich schräg am Boden der Seitenkammer hinzieht, und nach hinten, wo sie eine Verdickung, den Adergeflechtklumpen (*Glomus choroideus*), bildet, in das *Cornu medium* hinabsteigt, nach vorn dagegen, sich immer mehr verschmälernd, durch das *Foramen Monroi* (siehe *Fornix*) hindurchdringt und mit dem *Plexus choroideus* der andren Seitenhöhle zusammenhängt. Er hat eine frangenartige Gestalt, die jedoch mannigfach abwechselt; bisweilen enthält er Haufen kleiner seröser Bälge, welche man irriger Weise für Hydatiden gehalten hat.

Fimbria s. Taenia hippocampi (Saum) ist ein schmaler Markstreifen, welcher unmittelbar hinter dem *Plexus choroideus lateralis* liegt, und sich mit demselben in das *Cornu medium* hinaberstreckt. Sie ist eine Fortsetzung des hintern Schenkels des *Fornix.*

Fornix (Gewölbe) ist ein aus Marksubstanz gebildeter Kör-

---

13. Anfang des *Pes hippocampi major*, welcher in das *Cornu descendens* hinabsteigt. Das länglichrunde Gebilde im *Cornu posterius* dicht hinter 13 ist der *Pes hippocampi minor.*

per, der nur theilweis von der Seitenhöhle aus sichtbar ist und weiter unten beschrieben wird.

b) Das vordere Horn (*Cornu anterius*) hat eine fast dreieckige Gestalt, und erstreckt sich von der Seitenkammer nach vorn und aufsen in den vordern Hirnlappen, bis dicht unter der Oberfläche des Gehirns.

c) Das hintere Horn (*Cornu posterius s. Fovea digitata*) krümmt sich vom hintern Umfange der Seitenkammer in den hintern Hirnlappen einwärts, und endigt ebenfalls dicht unter der Oberfläche. An seiner innren Wand bemerkt man eine weifse längliche Anschwellung, *Unguis s. Calcar avis s. Eminentia digitata s. Pes hippocampi minor* (Klaue oder Vogelsporn oder kleiner Seepferdfufs), welche von einem an der entsprechenden äufsern Stelle des Gehirns zwischen zweien, mit dem Namen des Zwickel (*Cuneus*) bezeichneten *Gyri*, gelegenen tiefen *Sulcus* herrührt.

d) Das mittlere oder absteigende oder untere Horn (*Cornu medium s. descendens s. inferius*), die ansehnlichste der drei Verlängerungen der Seitenkammer, steigt vom hintern äufsern Umfang derselben in den mittlern Hirnlappen herab, und zwar unter einem sehr gekrümmten Bogen, der Anfangs seine Richtung nach hinten, aufsen und unten, dann nach vorn und innen nimmt. Hat man diese Höhle vermittelst eines, unter Leitung des in dieselbe eingebrachten kleinen Fingers, durch die Hemisphäre nach aufsen geführten Schnittes freigelegt, so erscheinen an ihrem Boden folgende Theile:

Pes hippocampi major,
Eminentia collateralis Meckelii,
Fimbria,
Plexus choroideus lateralis,
Fascia dentata,
Fissura transversa cerebri.

Pes hippocampi major s. Cornu Ammonis (grofser Seepferdfufs oder Ammonshorn) ist ein an seiner Oberfläche weifser Vorsprung, der sich durch die ganze Länge des absteigenden Horns erstreckt und, indem er der Krümmung desselben folgt, eine gewisse Aehnlichkeit mit einem Widderhorn (woher der Name *Cornu Ammonis*), besitzt. Sein oberes, schmäleres Ende hängt mit dem *Corpus callosum* und *Fornix* zusammen; sein unteres breiteres Ende zeigt an seiner Oberfläche 3 bis 5 Einkerbungen, welche entsprechende Erhabenheiten, Zehen des Seepferdfufses genannt, zwischen sich haben. Schneidet man ihn der Quere nach durch, so erscheint er im Innern aus abwechselnden Blättern von weifser und grauer Substanz, welche rollenförmig um einander gewickelt sind, zusammengesetzt.

Eminentia collateralis Meckelii (Nebenerhabenheit) ist

eine wulstige Hervorragung, welche, dem *Pes hippocampi major* ziemlich ähnlich, nur kleiner, an der äufsern Wand des absteigenden Horns verläuft, indefs nicht immer vorhanden ist.

Die *Fimbria* und der *Plexus choroideus* sind Fortsetzungen derselben Gebilde der Seitenkammer; erstere ist an dem innren Rande des *Pes hippocampi major* seiner ganzen Länge nach angeheftet.

Fascia dentata (gezahnte Leiste) ist ein schmaler, vielfach eingekerbter Streifen von grauer Substanz, welcher dicht unter der *Fimbria* liegt und zum Vorschein kömmt, wenn man diese vorsichtig abträgt.

Die *Fissura transversa cerebri* ist unter der *Fimbria* sichtbar, wo sie einerseits von dieser, andererseits von der untern Fläche des *Thalamus opticus* begränzt wird.

Schneidet man nunmehr das *Corpus callosum* in seinem vordern Theile der Quere nach durch, und sucht seine beiden Enden aufzuheben, so mufs man dieselben von darunterliegenden Theilen loslösen, und zwar das vordere von einem, in der Mittellinie mit ihm zusammenhängenden Gebilde, dem *Septum pellucidum*, das hintere von einem, in gröfserer Breite mit ihm verwachsenen Gebilde, dem *Fornix*.

Septum pellucidum (halbdurchsichtige Scheidewand) ist eine, aus zwei dünnen, halbdurchsichtigen Blättern bestehende Markmasse, welche mit einem obern convexen Rande am vordern Theil der untern Fläche des *Corpus callosum*, mit einem untern hinteren Rande auf der obern Fläche des *Fornix*, und mit einem unteren vordern Rande auf dem *Rostrum corporis callosi* aufsitzt und die Gränzscheide zwischen dem vordern Theile beider Seitenventrikel bildet. Zwischen beiden Blättern befindet sich ein überall geschlossener, enger Zwischenraum, *Ventriculus septi pellucidi s. Ventriculus cerebri quintus s. primus* (Höhle der Scheidewand), welcher vom *Ependyma* einen Ueberzug erhält und anschaulich wird, wenn man das *Septum* mit der Schere quer durchschneidet.

Fornix (Gewölbe oder Bogen oder Zwillingsbinde) ist ein bogenförmiger, nach oben und vorn convexer, starker Markstreifen, an welchem man einen mittleren Theil, *Corpus fornicis*, und zwei, von dessen vorderem und dessen hinterem Ende abgehende Schenkelpaare, *Crura anteriora* und *posteriora*, unterscheidet. Das *Corpus fornicis* ist von dreiseitig prismatischer Gestalt, hinten breiter, als vorn, mit seiner Grundfläche aufwärts gekehrt, und nach vorn mit dem *Septum pellucidum*, nach hinten mit dem *Corpus callosum* zusammenhängend, mit seinen beiden seitlichen Flächen den *Thalami optici* beider Seiten, und mit seinem untern abgerundeten Rande der dritten Hirnhöhle zugewandt. — Die *Crura anteriora fornicis s. Columnae* (vordere Gewölb-

Fig. 123.

Fig. 123. Ein durch die Mittellinie des Gehirns geführter senkrechter Längsdurchschnitt, welcher durch die Mittelgebilde zwischen beiden Hemisphären des grofsen Gehirns, wie auch durch die Mitte des kleinen Gehirns und verlängerten Markes hindurchgeht. — 1. Innere Fläche der linken Hemisphäre. 2. Durchschnittsfläche des kleinen Gehirns mit dem *Arbor vitae.* 3. *Medulla oblongata.* 4. *Corpus callosum,* an dessen vorderem Ende man das sich abwärts krümmende Knie, *Genu corp. callosi*, und an dessen hinterem Ende man das wulstige *Splenium corp. callosi* bemerkt. 5. *Corpus fornicis*, in der Mittellinie durchgeschnitten. 6. Eines der beiden *Crura anteriora fornicis,* sich nach unten umbiegend, und an der Basis des Gehirns eines der beiden *Corpora candicantia* (7.) bildend. 8. *Septum pellucidum.* 9. *Tela choroidea*, durch die *Fissura transversa cerebri* hindurchtretend. 10. Durchschnitt der *Commissura mollis;* 11. der *Commissura anterior;* 12. der *Commissura posterior* (welche sich nach hinten und links von der Nummer befindet). Zwischen 10. und 11. steigt das *Crus anterius fornicis* herab. 13. *Corpora quadrigemina*, auf denen die *Glandula pinealis* (14.) aufliegt. 15. *Aquaeductus Sylvii.* 16. *Ventriculus quartus.* 17. *Pons Varolii,* durch welchen man die divergirenden Fasern der *Corpora pyramidalia* hindurchtreten sieht. 18. *Pedunculus cerebri* der linken Seite, nebst dem von ihm entspringenden *N. oculomotorius.* 19. *Tuber cinereum,* von dessen unterer Fläche das *Infundibulum* mit der *Glandula pituitaria* herabhängt. 20. *N. opticus.* 21. *N. olfactorius* der linken Seite.

schenkel oder Säulen) sind zwei rundliche Stränge, die, unter einem spitzen Winkel divergirend, jederseits in einem nach vorn convexen Bogen vor den vordern Enden der *Thalami optici* herabsteigen und, theilweis in diesen versteckt, zur Basis des grofsen Gehirns gelangen, wo sie als zwei weifse, halbkugelige Anschwellungen, *Corpora mammillaria s. candicantia, s. Bulbi fornicis* (Markkügelchen oder Gewölbknollen) endigen. Da, wo sie vor den vordern Enden der *Thalami optici* vorbeigehen, befindet sich eine, sie von diesen trennende ovale Lücke, *Foramen Monroi* (Monroische Oeffnung), durch welche beide Seitenhöhlen sowohl mit einander, als mit der dritten Hirnhöhle communiciren; auch hängen in derselben die diesen Höhlen angehörenden Adergeflechte mit einander zusammen, so dafs, wenn man den einen derselben anzieht, die andern dem Zuge folgen. — Die *Crura posteriora fornicis* (hintere Gewölbschenkel) laufen als dreiseitige Markstreifen von dem hintern breiteren Theile des *Fornix* aus einander und krümmen sich nach hinten, aufsen und unten gegen das *Cornu medium* der Seitenhöhlen, wo sie in die *Fimbria* übergehen. In dem Winkel zwischen diesen beiden Schenkeln liegt ein dreieckiges, mit seiner Spitze nach vorn, mit seiner Basis nach hinten gekehrtes Markblättchen, *Lyra s. Psalterium* (Leier oder Davidsharfe oder Dreieck), welches oberwärts mit dem *Splenium corporis callosi* zusammenhängt, unterwärts dagegen freiliegt und hier ein quergestreiftes, einer bespannten Leier einigermafsen ähnliches Ansehn hat.

Wird das *Corpus fornicis* in seinem vordern Theile der Quere nach durchgeschnitten, zu beiden Seiten von seinen Verbindungen gelöst und nach hinten zurückgeschlagen, wo alsdann seine untere Fläche mit der *Lyra* zum Vorschein kömmt, so bemerkt man ein häutiges Blatt, *Tela choroidea superior s. Velum choroides* (obere Gefäfsplatte), welches sich von der *Fissura transversa cerebri*, woselbst es mit der *Pia mater* zusammenhängt, nach vorn bis zum *Foramen Monroi* erstreckt, auf beiden Seiten in die *Plexus choroidei laterales* übergehend. Dasselbe wird in der Mitte von den *Vv. cerebrales internae* und dem Anfangstheile der *V. magna Galeni* durchzogen, und verlängert sich an seiner untern Fläche zu einem Paar in die dritte Hirnhöhle herabhängender Stränge, *Plexus choroideus medius s. ventriculi tertii* (Adergeflecht der dritten Hirnhöhle). — Unter der *Tela choroidea superior* liegen die *Thalami optici* und der *Ventriculus tertius*, welche sichtbar werden, wenn man die Gefäfsplatte aufhebt und zurückschlägt, was indefs, um das von ihrem hintern Theile eingewickelte, später zu beschreibende *Conarium* nicht zu zerstören, mit einiger Vorsicht geschehen mufs.

Thalamus opticus *s. Ganglion cerebri posticum* (Sehhügel oder hinteres Hirnganglion) ist ein länglichrunder, am Bo-

den der Seitenhöhle, nach hinten und innen vom *Corpus striatum* liegender Körper, an welchem man sechs Flächen unterscheidet. Die obere Fläche ist convex und ragt frei in die Seitenhöhle hinein; die untere Fläche bildet theils die obere Wand des *Cornu descendens* der Seitenhöhle, theils ist sie mit dem in die Basis des Gehirns eintretenden *Pedunculus cerebri* verwachsen. Die vordere Fläche liegt hinter den *Crura anteriora fornicis* und geht in die äufsere Fläche über; beide sind durch die *Taenia semicircularis* vom *Corpus striatum* geschieden. Die hintere, ebenfalls freie Fläche ist gegen die *Fissura transversa cerebri* gerichtet, und zeigt zwei rundliche Anschwellungen, *Corpus geniculatum externum* und *internum* (äufserer und innerer Kniehöcker), welche mit der später anzuführenden *Eminentia quadrigemina* in Zusammenhang stehen; ein von diesen Höckern, vorzüglich dem stärkern äufsern, ausgehender weifser Streifen, *Tractus opticus s. Radix nervi optici* (Sehstreifen oder Wurzel des Sehnerven), krümmt sich um den *Pedunculus cerebri* abwärts zur Basis des Gehirns und bildet den Anfangstheil des *N. opticus*. Aufser jenen finden sich noch zwei andre Hervorragungen, die eine, ansehnlichere, *Tuberculum superius posterius s. Pulvinar* (oberer hinterer Höcker oder Kissen oder Polster), über dem *Corpus geniculatum int.*, da wo die hintere Fläche an die obere stöfst, die andre, *Tuberculum superius anterius* (oberer vorderer Höcker), zwischen der obern Fläche und der vordern. Die innre Fläche hat eine fast senkrechte Richtung und ist der entsprechenden Fläche des *Thalamus opticus* der andren Seite zugewandt, von derselben jedoch durch den *Ventriculus tertius*, dessen Seitenwand sie bilden hilft, geschieden; an ihrem Verbindungsrande mit der obern Fläche verläuft ein weifser Streifen, *Pedunculus conarii* (Zirbelstiel), der nach hinten in das *Conarium* übergeht. Im Innern bestehen die *Thalami optici* aus weifser Substanz, die mit grauer gemischt ist, und zeigen daher beim Durchschnitt ein streifiges Ansehen.

Ventriculus tertius cerebri (dritte Hirnhöhle) ist der zwischen beiden *Thalami optici* eingeschlossene enge Raum, in welchen der *Plexus choroideus medius* von der unteren Fläche der *Tela choroidea* herabhängt. Die Decke desselben bilden die oberhalb der letzteren gelegenen Theile des *Fornix* und des *Corpus callosum*, seinen Boden das untere Ende des *Genu corporis callosi*, das *Tuber cinereum*, die *Corpora mammillaria* und die *Substantia perforata media*. Nach vorn zu ist er durch die *Crura anteriora fornicis* und die *Commissura anterior* geschlossen, und communicirt daselbst durch das *Foramen Monroi* mit beiden Seitenkammern; nach hinten wird er von der *Commissura posterior* und der *Eminentia quadrigemina* begränzt, und öffnet sich oberhalb der ersteren durch die *Fissura transversa cerebri* nach aufsen.

Am Boden der dritten Hirnhöhle finden sich zwei Vertiefungen, eine vordere gröfsere, *Aditus ad infundibulum* (Eingang zum Trichter), unter der *Commissura anterior*, und eine hintere kleinere, *Aditus ad aquaeductum Sylvii* (Eingang zur Sylvischen Wasserleitung), unter der *Commissura posterior*; erstere führt in das vom *Tuber cinereum* aus sich fortsetzende *Infundibulum*, letztere bildet die obere Mündung des die dritte Hirnhöhle mit der vierten verbindenden *Aquaeductus Sylvii*.

Commissura anterior (vordere Commissur), ist ein rundlicher, beide Hirnhälften brückenartig verbindender Markstrang, welcher in querer Richtung vor den *Crura anteriora fornicis* verläuft, einen nach vorn und unten schwach convexen Bogen darstellend. Sein mittlerer Theil liegt vor der dritten Hirnhöhle, deren vordere Wand er bilden hilft; seine beiden Endtheile dringen in die *Corpora striata*, um in die mittleren Hirnlappen auszustrahlen.

Commissura mollis (weiche Commissur) stellt einen, aus grauer Substanz gebildeten, plattrunden Streifen dar, der sich quer durch die Mitte der dritten Hirnhöhle erstreckt, die einander zugekehrten Flächen beider *Thalami optici* verbindend; sie ist weich und reifst sehr leicht.

Commissura posterior (hintere Commissur) bildet ein, die dritte Hirnhöhle nach hinten schliefsendes Markblatt, das in querer Richtung zwischen den hinteren Enden beider *Thalami optici* verläuft und diese brückenförmig verbindet. Ihre vordere, der dritten Hirnhöhle zugekehrte Fläche hat ein wulstiges Ansehn; hinterwärts erscheint sie umgerollt, und hängt theils mit der *Eminentia quadrigemina*, theils mit dem *Conarium* zusammen.

Eminentia quadrigemina *s. bigemina, s. Corpora quadrigemina* (Vierhügel oder Zweihügel) ist ein im Innern graues, an der äufsern, freiliegenden Oberfläche dagegen von einer dünnen Markschicht überzogenes Gebilde, das hinter der dritten Hirnhöhle, unterhalb des *Splenium corporis callosi* liegt, und durch zwei sich kreuzende Furchen, eine longitudinale und eine transversale, in vier Hügel getheilt wird. Die beiden vorderen, gröfseren Hügel, *Eminentiae anteriores s. Nates*, sind rundlich und hängen nach vorn mit der *Commissura posterior*, seitlich mit den *Thalami optici* zusammen; die beiden hinteren, tiefer von einander geschiedenen Hügel, *Eminentiae posteriores s. Testes*, sind etwas abgeplattet, und stehen mit dem kleinen Gehirn, theils vermittelst der *Crura cerebelli ad eminentiam quadrigeminam*, theils vermittelst eines aus ihrer Zwischenfurche zum *Velum medullare anterius* gehenden schmalen Markstreifens, *Frenulum veli medullaris anterioris*, in Verbindung. Aufserdem enthält die *Eminentia quadrigemina* auch mehrere Bündel vom verlängerten Mark aufsteigender Fasern, und bildet somit einen die drei Hauptab-

theilungen des Gehirns verbindenden Mitteltheil, welcher bei den niedern Thieren, wo er als *Lobi optici* bezeichnet wird, noch weit stärker entwickelt ist, als beim Menschen. — Durch die Basis der *Eminentia quadrigemina* erstreckt sich ein von vorn und oben nach hinten und unten verlaufender Kanal, *Aquaeductus Sylvii* (Sylvische Wasserleitung), dessen eine Mündung sich am Boden der dritten, und die andre am obern Eingang der vierten Hirnhöhle befindet, so dafs beide Höhlen durch ihn mit einander verbunden werden.

Conarium *s. Glandula pinealis* (Zirbel oder Zirbeldrüse) erscheint als ein länglichrunder, grauröthlicher, einer Drüse nicht unähnlicher Körper, der auf dem vorderen Theil der *Eminentia quadrigemina* frei aufliegt, oberwärts von dem *Splenium corporis callosi* durch die *Fissura transversa cerebri* getrennt. Seine vordere Seite hängt nach unten zu mit der *Commissura posterior*, und seitlich durch zwei schwache Markbündel, *Pedunculi conarii s. glandulae pinealis* (Zirbelstiele), mit den innern Flächen der *Thalami optici* zusammen. In dem *Conarium* findet sich häufig eine nach vorn offne Höhle, und in dieser oder auch in der Substanz des *Conarium* selbst, eine Anzahl harter, gelblicher, häufig zusammengeballter Körnchen, welche aus phosphorsaurem und kohlensaurem Kalk und organischen Bestandtheilen zusammengesetzt sind, und als *Acervulus cerebri s. glandulae pinealis* (Hirnsand) bezeichnet werden; äufserlich ist dasselbe von einer Fortsetzung der *Tela choroidea superior* umgeben und wird daher beim Ablösen dieser leicht mit fortgenommen.

Wendet man nunmehr das Gehirn um, so dafs es mit der Schnittfläche nach unten liegt, so kömmt die untere Fläche oder Basis des Gehirns (*Basis cerebri*) zum Vorschein, an welcher man, nach sorgfältiger Abtragung der innren Hirnhäute und des *Circulus Willisii*, von vorn nach hinten fortschreitend, folgende Theile wahrnimmt.

Zwischen den beiden vordern Hirnlappen erscheint der untere Ausgang des vordern Theils der *Fissura longitudinalis cerebri*, in welcher die *A. corporis callosi* in die Höhe steigt, um sich über das *Genu corporis callosi*, welches beim Auseinanderbiegen der beiden vordern Hirnlappen sichtbar wird, hinüber zu krümmen. Mit jener Spalte fast parallel verläuft nahe am innren Rande eines jeden *Lobus anterior* ein platter, weifsgrauer Streifen, *N. olfactorius s. Tractus olfactorius* (Riechnerv oder Riechstreifen); dieser ist in einer von zwei länglichen Wülsten begränzten Furche, *Sulcus nervi olfactorii*, eingebettet, und geht nach vorn in eine rundliche Anschwellung, *Bulbus olfactorius s. cinereus* (Riechkolben), über, während sein hinteres Ende mit einem grauen, dreieckigen Höcker, *Caruncula mammillaris* (Riechnervencarunkel) zusammenhängt. Hinter den

vordern Lappen findet sich der Anfang der *Fossa Sylvii*, in welcher die *A. fossae Sylvii* sich aufwärts krümmt; zieht man den, diese Vertiefung verdeckenden und deshalb als *Operculum* (Klappdeckel) bezeichneten, hintern Theil des vordern Lappens ab, so kömmt eine längliche, aus mehrern *Gyri* bestehende Erhabenheit, *Insula s. Lobus caudicis* (Insel oder Stammlappen) zum Vorschein. Am innren Ende der *Fossa Sylvii* findet sich eine theils graue, theils weifse Platte, *Substantia perforata anterior s. Lamina cribrosa cerebri* (vordere durchbrochene Substanz oder Siebplatte des Gehirns), welche von zahlreichen, zum *Corpus striatum* dringenden Blutgefäfschen durchbohrt wird und daher ein siebförmiges Ansehen hat; am vordern Umfange derselben bemerkt man drei kleine, mit der *Caruncula mammillaris* zusammenhängende Markstreifen, welche die Wurzeln des *N. olfactorius* darstellen. — In der Mittellinie der Basis unterscheidet man noch folgende, beiden Hemisphären angehörende Gebilde:

Chiasma opticum *s. Chiasma nervorum opticorum* (Kreuzung der Sehnerven) erscheint als ein durch ×förmige Vereinigung zweier Markstränge gebildeter Körper, der nach vorn und aufsen mit der *Substantia perforata ant.*, nach hinten und innen mit dem *Tuber cinereum* zusammenhängt. Seine hintern Enden sind Fortsetzungen der von den *Thalami optici* herabsteigenden *Tractus optici*, und treten, zum Theil verdeckt von einem sich nach hinten und innen krümmenden Vorsprung, *Uncus s. Hamulus*, (Haken oder Hakenganglion), der sich an den mittlern Hirnlappen vorfindet, aus diesen nach vorn und innen hervor; seine vorderen, sich nach vorn, aufsen und unten krümmenden Enden gehen in die *Nn. optici* über. An der Vereinigungsstelle beider Stränge findet eine gegenseitige Durchkreuzung eines Theils ihrer Fasern Statt, während die übrigen ihre Richtung beibehalten, so dafs ein jeder *N. opticus* von beiden *Tractus optici* Fasern erhält.

Tuber cinereum (grauer Höcker) ist ein graues, sich nach unten hervorwölbendes dünnes Blatt, das vor den *Pedunculi cerebri* und *Corpora mammillaria*, und hinter dem *Chiasma opticum* liegt, den vordern Theil des Bodens der dritten Hirnhöhle bildend. Seine vordere, auf dem *Chiasma opticum* aufstehende Wand, *Lamina terminalis* (Endplatte), von Einigen zur *Substantia perforata anterior* gerechnet, ist sehr leicht zerreifsbar, und daher schwierig darzustellen. — Von seiner unteren Fläche ragt ein, ebenfalls aus grauer Substanz gebildeter, konischer Fortsatz, *Infundibulum* (Trichter), dessen unteres Ende in die Mitte der *Hypophysis cerebri* eindringt, herab; derselbe umschliefst eine, sich nach unten zuspitzende und blind endigende, oberwärts dagegen durch den *Aditus ad infundibulum* am Boden der dritten Hirnhöhle mündende Höhlung.

Fig. 124.

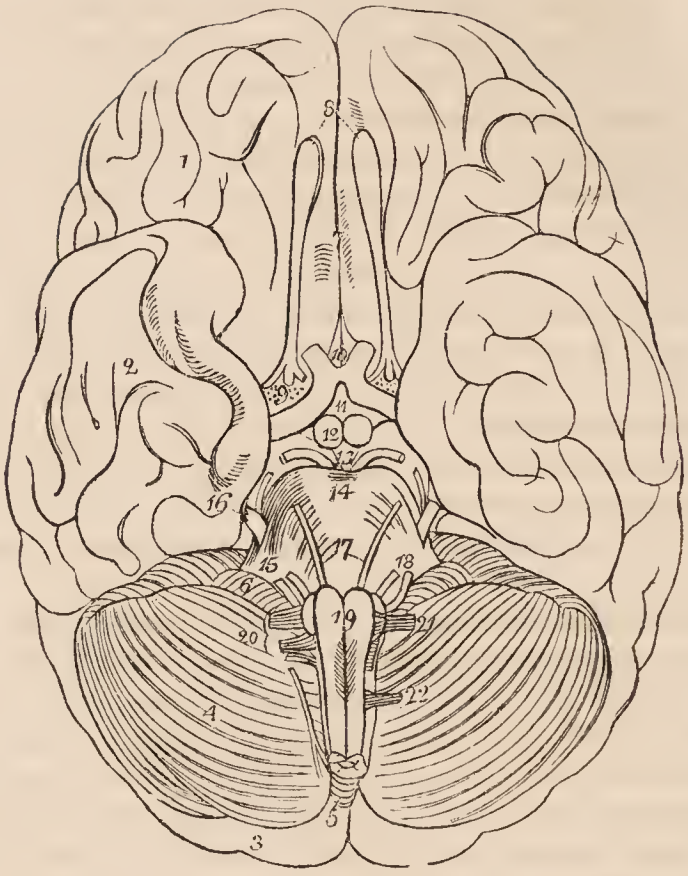

Fig. 124. Ansicht der untern Fläche (Basis) des Gehirns. — 1. *Lobus cerebri anterior.* 2. *Lobus cerebri medius.* 3. *Lobus cerebri posterior*, gröfstentheils bedeckt vom *Cerebellum* (4.). 5. *Commissura brevis*, als hinteres Ende des von der *Medulla oblongata* bedeckten untern Wurms. 6. *Flocculus.* 7. *Fissura longitudinalis cerebri.* 8. *N. olfactorius* an beiden Hirnhälften, mit seiner vordern Anschwellung und seinen hintern drei Wurzeln. 9. *Substantia perforata anterior*, am Eingang zur *Fossa Sylvii.* 10. *Chiasma nervorum opticorum.* 11. *Tuber cinereum*, an der Stelle, wo das *Infundibulum* abgeht. 12. *Corpora mammillaria.* 13. *Substantia perforata media* zwischen den *Pedunculi cerebri*, an deren inneren Seiten man die *Nn. oculomotorii* hervortreten sieht. 14. *Pons Varolii.* 15. *Crus cerebelli ad pontem* der rechten Seite, an dessen vorderem Rande der *N. trigeminus* (16.) und vor diesem der schwächere *N. trochlearis* sichtbar ist. 17. *N. abducens dexter* und *sinister.* 18. *Nn. acusticus* und *facialis.* 19. *Corpora pyramidalia* an der vordern Seite der *Medulla oblongata*, mit der unterwärts angedeuteten wechselweisen Durchkreuzung ihrer innren Fasern; zu beiden Seiten derselben sind die *Corpora olivaria* und ein Theil der *Corpora restiformia* sichtbar. 20. *Nn.*

Hypophysis cerebri *s. Glandula pituitaria* (Hirnanhang) stellt einen länglichrunden, etwas plattgedrückten, grauröthlichen Körper dar, welcher in der *Sella turcica* ruht und in derselben durch eine über ihn hingespannte Fortsetzung der *Dura mater* festgehalten wird. Sie besteht aus zwei, genau an einander gefügten Läppchen, einem vordern, gröfsern, bohnenförmigen, und einem hintern, kleinern, rundlichen; an der Verbindungsstelle beider, ungefähr in der Mitte der obern Fläche der *Hypophysis*, findet die Einsenkung des durch eine Oeffnung in der *Dura mater* hindurchtretenden *Infundibulum* Statt. Da dieses, wegen seiner weichen Beschaffenheit, sehr leicht reifst und die *Hypophysis*, aufser ihm, keine Verbindung mit dem Gehirn besitzt, so bleibt sie bei der Herausnahme des letztern meistens in der *Sella turcica* sitzen, und mufs später, zugleich mit der Schädelbasis, besonders untersucht werden.

Corpora mammillaria *s. candicantia* (Markkügelchen) sind zwei neben einander liegende, am hintern Umfange des *Tuber cinereum* hervorragende, erbsenähnliche Anschwellungen, welche die untern Enden der *Crura anteriora fornicis* darstellen (s. p. 473).

Substantia perforata media *s. Basis ventriculi tertii* (vordere durchbrochene Substanz) ist ein, von grauer Substanz überzogenes Markblatt, welches in der Vertiefung zwischen beiden *Pedunculi cerebri* liegt, nach vorn an die *Corpora mammillaria*, nach hinten an den vordern Rand des *Pons Varolii* stofsend. Sie bildet den hinteren Theil des Bodens der dritten Hirnhöhle, und wird von mehrern Gefäfsbüscheln durchbohrt, welche den *Thalami optici* angehören.

Pedunculi cerebri *s. Crura cerebri* (Hirnstiele oder Hirnschenkel) sind zwei dicke, plattrunde Hirnmassen, welche am obern vordern Umfange des *Pons Varolii* hervortretend, in divergirender Richtung schräg nach vorn und aufsen emporsteigen, um neben den *Corpora mammillaria* in die Hemisphären einzudringen. An ihrer nach oben und zugleich nach hinten gekehrten Seite sind sie mit der *Eminentia quadrigemina* verschmolzen, in der Mitte jedoch durch den *Aquaeductus Sylvii*, dessen vordere Wand sie bilden, von derselben getrennt; an ihrer untern freiliegenden Seite werden sie durch eine Vertiefung, *Fossa Tarini*, deren Boden von der *Substantia perforata media* gebildet wird, von einander geschieden. Sie bestehen gröfstentheils aus weifser Substanz, deren Fasern in longitudinaler Richtung verlaufen und ihnen an der freien Oberfläche ein gefurchtes Ansehn

---

glosso-pharyngeus, vagus und *accessorius Willisii.* 21. *N. hypoglossus.* 22. Vordere Wurzel des *N. cervicalis primus.*

geben; in der Mitte jedoch werden sie der Länge nach von einer halbmondförmigen, mit ihrer Concavität nach innen und oben gewandten Schicht schwarzgrauer Substanz, *Substantia nigra pedunculi*, welche bei einem Querdurchschnitt recht deutlich sichtbar wird, durchzogen. — An der innren Seite eines jeden *Pedunculus cerebri* tritt ein mäfsig dicker Nerv, *N. oculomotorius*, hervor; ein zweiter, dünnerer, *N. trochlearis*, windet sich um seinen äufsern Umfang nach unten und vorn.

B. Kleines Gehirn.

Das kleine Gehirn oder Hirnlein (*Cerebellum*), dessen Masse sich zu der des grofsen Gehirns ungefähr wie 1 zu 7 verhält, liegt unter den hintern Lappen desselben in den hintern Schädelgruben, bedeckt vom *Tentorium cerebelli*. Es hat die Form eines von oben nach unten plattgedrückten, mit dem gröfsten Durchmesser in die Quere gerichteten Ovals, an welchem man eine obere und eine untere Fläche und einen, durch die Vereinigung beider gebildeten stumpfen Rand unterscheidet, und diesen, mit Bezug auf seine Lage, als vordern, seitlichen und hintern Rand beschreibt. Die obere, dem *Tentorium cerebelli* zugewandte Fläche ist eben und dacht sich von der Mitte aus nach beiden Seiten hin allmälig ab; die untere Fläche ist weniger gleichmäfsig und in der Mitte von einer, in longitudinaler Richtung laufenden breiten Vertiefung, der Längsspalte des kleinen Gehirns oder dem Thal (*Fissura longitudinalis cerebelli s. Vallecula*), in welche die *Medulla oblongata* sich hineinlegt, durchschnitten. In der Mitte des vorderen Randes befindet sich eine bogenförmige Einsenkung, der vordere oder halbmondförmige Ausschnitt (*Incisura cerebelli anterior s. semilunaris*), welche den hintern Umfang der *Eminentia quadrigemina* umschliefst; eine zweite, sich nach dem Grunde zu erweiternde Vertiefung, der hintere oder beutelförmige Ausschnitt (*Incisura cerebelli posterior s. marsupiiformis*), liegt in der Mitte des hintern Randes und dient zur Aufnahme des obern Theils der *Falx cerebelli*.

Wie am grofsen Gehirn, so unterscheidet man auch am kleinen zwei Halbkugeln (*Hemisphaeria cerebelli*), welche die beiden Seitentheile bilden, und durch einen mittleren Theil, den Wurm (*Vermis*), verbunden werden. Aeufserlich ist diese Trennung weniger deutlich, da die *Sulci* und *Gyri* des kleinen Gehirns (durch ihre einfach gekrümmte, nicht geschlängelte Form von denen des grofsen Gehirns verschieden), ununterbrochen von einer Halbkugel zur andern über den Mitteltheil fortgehen; durch ihren innern Bau dagegen erscheinen diese Theile bestimmt von einander abgegränzt, obwohl ein Zusammenhang zwischen ihnen Statt findet.

A. ***Hemisphaeria cerebelli*** (Halbkugeln des kleinen Gehirns) liegen als zwei bohnenförmige, mit ihrem gröfsten Durchmesser sich von vorn nach hinten erstreckende Gebilde, symmetrisch zu beiden Seiten des Mitteltheils, mit welchem sie an ihrer innern Seite ununterbrochen zusammenhängen, während ihr convexer äufserer Rand freiliegt und nach vorn neben der *Incisura cerebelli anterior* in die vordere Ecke, gleichwie nach hinten neben der *Incisura cerebelli posterior* in die hintere Ecke stumpf endet. Eine jede Hemisphäre wird durch eine, längs ihres freien Randes verlaufende, von vorn nach hinten sich verschmälernde Furche, die Horizontalfurche des kleinen Gehirns (*Sulcus horizontalis cerebelli*), in eine obere und eine untere Hälfte geschieden, von denen eine jede wiederum in mehrere, durch Furchen von einander getrennte Unterabtheilungen, Lappen des kleinen Gehirns (*Lobi cerebelli*), zerfällt. Man unterscheidet deren an jeder Hemisphäre sieben, nämlich zwei an der obern und fünf an der untern Hälfte, und bezeichnet sie nach Lage und Gestalt. — Die Lappen der obern Hälfte, von vorn nach hinten gezählt, sind: 1) *Lobus superior anterior s. quadrangularis* (vorderer oberer oder vierseitiger Lappen), und 2) *Lobus superior posterior s. semilunaris superior* (hinterer oberer oder oberer halbmondförmiger Lappen), welcher von dem erstern durch den *Sulcus cerebelli superior* geschieden wird. — Die Lappen der untern Hälfte sind, von hinten nach vorn: 1) *Lobus inferior posterior s. semilunaris inferior* (hinterer unterer oder unterer halbmondförmiger Lappen), von dem *Lobus sup. post.* durch den *Sulcus horizontalis cerebelli* getrennt. 2) *Lobus inferior medius s. gracilis* (mittlerer unterer oder zarter Lappen), von dem vorigen durch den *Sulcus inferior externus* abgegränzt. 3) *Lobus inferior anterior s. cuneiformis s. biventer* (vorderer unterer oder keilförmiger oder zweibäuchiger Lappen), nicht immer von dem vorigen deutlich gesondert. 4) *Tonsilla cerebelli s. Lobus inferior internus* (Mandel), erscheint als eine länglichrunde Hervorragung neben der *Fissura longitudinalis cerebelli*, an der innern Seite des vorigen Lappens und von diesem durch den *Sulcus inferior internus* getrennt. 5) *Flocculus* (Flocke), der kleinste Hemisphärenlappen, und zugleich der am weitesten nach vorn hervorragende Theil des kleinen Gehirns, liegt vor der *Tonsilla* nach aufsen, auf dem *Crus cerebelli ad pontem* aufsitzend, und verlängert sich nach hinten in einen schmalen Fortsatz, *Pedunculus flocculi* (Flokkenstiel).

Wird eine Hemisphäre der Länge nach senkrecht getheilt, so erscheint an den Durchschnittsflächen ein in Form eines liegenden Baumes gestalteter Markkern, der Lebensbaum der Hemisphäre (*Arbor vitae hemisphaerii*), welcher mit einer, die ganze

Oberfläche der Hemisphäre überziehenden, und in die *Sulci* eindringenden Schicht grauer Substanz belegt ist. An demselben unterscheidet man den Stamm oder das Marklager, welches die Centralmasse der Hemisphäre bildet, und die Aeste, welche sich von jenem in die einzelnen Lappen hinein erstrecken; ein jeder Ast ist aus einer Anzahl fast paralleler Marklamellen zusammengesetzt, und zerfällt, durch fortgesetzte Verästelung, in untergeordnete, von grauer Substanz umlagerte Zweige und Blätter. — Wird der Durchschnitt durch das innere Drittel der Hemisphäre geführt, so erscheint im Marklager nach oben und vorn ein länglicher, an seiner Oberfläche gezackter Körper, Ciliarkörper oder rautenförmiger oder gezahnter oder gezackter Körper (*Corpus ciliare s. rhomboideum s. dentatum s. fimbriatum s. Nucleus cerebelli*), welcher aus einem weifsen Kern und einer grauen Schale besteht.

B. ***Vermis*** (Wurm oder Totalcommissur) ist der unpaarige, beide Hemisphären des kleinen Gehirns verbindende Mitteltheil, welcher, gleich jenen, eine graue, aus *Gyri* und *Sulci* bestehende Oberfläche darbietet, und innerlich einen baumförmig gestalteten, auf beiden Seiten mit den Markkernen der Hemisphären zusammenhängenden Markkern, den Lebensbaum des Wurms (*Arbor vitae vermis*) umschliefst. Der Wurm wird ebenfalls in zwei Hälften, eine obere und eine untere, geschieden. — Der obere Wurm (*Vermis superior*) liegt zwischen den obern Hälften beider Hemisphären, nach vorn bis zum hintern Umfange der *Eminentia quadrigemina*, nach hinten bis zur *Incisura cerebelli posterior* reichend, und zerfällt, von vorn nach hinten, in folgende Lappen: 1) *Lobulus centralis* (Centralläppchen), der vorderste und kleinste, befindet sich in der *Incisura cerebelli anterior*, dicht hinter der *Eminentia quadrigemina;* er ist in der Mitte am breitesten, und geht mit seinen beiden, sich nach aufsen verschmälernden Seitentheilen, Flügel des Centralläppchens (*Alae lobuli centralis*) genannt, in die *Lobi superiores anteriores* über. 2) *Monticulus cerebelli* (Berg), der längste Theil des Wurms, liegt zwischen beiden *Lobi superiores anteriores*, sich von vorn nach hinten allmälig abdachend, und demnach in einen vordern Theil, den Gipfel (*Culmen*), und einen hintern Theil, den Abhang (*Declive*), geschieden. 3) *Commissura simplex s Folium cacuminis* (einfache Commissur oder Wipfelblatt), ein dünnes, plattes, häufig quergefurchtes Blatt, liegt dicht vor der *Incisura cerebelli posterior*, und erstreckt sich nach beiden Seiten in die *Lobi superiores posteriores*, diese mit einander verbindend. — Der untere Wurm (*Vermis inferior*) befindet sich in der *Fissura longitudinalis cerebelli* zwischen den untern Hälften beider Hemisphären, und besteht, von hinten nach vorn, aus folgenden Abtheilungen: 1) *Commissura brevis s.*

Tuber valvulae (kurze Commissur oder Klappenwulst) erscheint in der *Incisura cerebelli posterior* unter der *Commissura simplex*, mit ihrem hintern freiliegenden Theile, den sogenannten kurzen und sichtbaren Querbändern, die beiden *Lobi inferiores posteriores*, und mit ihrem vordern, von der Wurmpyramide bedeckten Theile, den langen und versteckten Querbändern, die beiden *Lobi inferiores medii* mit einander vereinigend. 2) *Pyramis vermis* (Wurmpyramide) ragt mit einer stumpfen Spitze vor der *Commissura brevis* herab, und erstreckt sich, nach vorn und oben breiter werdend, zu beiden Seiten, oberhalb des hintern Umfangs der *Tonsillae*, in die *Lobi inferiores anteriores*. 3) *Uvula vermis* (Zapfen), von länglicher, hinten breiterer, vorn schmälerer Gestalt, liegt zwischen den beiden *Tonsillae*, und steht mit diesen durch zwei seitliche Verlängerungen, die quergefurchten Bänder (*Commissurae transverse sulcatae*), in Verbindung. 4) *Nodulus* (Knötchen), die kleinste, vorderste Abtheilung des untern Wurms, liegt vor und über der *Uvula*, diese nach beiden Seiten überragend. An seiner vordern Seite befindet sich ein dünnes Markblatt, *Velum medullare posterius*, s. *Valvulae Tarini s. semilunares* (hinteres Marksegel oder hintere Hirnklappe), welches aus einem, an jener festsitzenden kürzern Mitteltheil, und zwei sich von diesem nach aufsen bis zu den *Flocculi* erstreckenden Seitentheilen besteht. Letztere sind mit ihrem, nach hinten und oben gerichteten convexen Rande an die quergefurchten Bänder angeheftet, während ihr, nach vorn und unten gewandter, schwach concaver Rand frei am Dach der vierten Hirnhöhle herabhängt, und bilden, indem sie über den vordern Theil der *Tonsillae* hinweggehen, die vordere Begränzung einer zwischen diesen und den Seitenflächen der *Uvula* und des *Nodulus* jederseits befindlichen winkeligen Vertiefung, welche man als Nest oder Schwalbennest (*Nidus s. Nidus hirundinis*) bezeichnet.

Die Verbindung des kleinen Gehirns mit den übrigen Abtheilungen des *Encephalon* wird hauptsächlich durch folgende drei, aus dem vordern Umfang der Hemisphären, symmetrisch zu beiden Seiten des Wurms hervortretende paarige Markstränge, Schenkel (*Crura*), vermittelt: 1) *Crura cerebelli ad eminentiam quadrigeminam s. superiora* (Schenkel zu den Vierhügeln oder Bindearme), die obersten, abgeplatteten, treten unter den *Alae lobuli centralis* hervor, steigen in convergirender Richtung nach vorn aufwärts, und verlieren sich in dem hintern Hügelpaar der *Eminentia quadrigemina*, indem sie nach aufsen mit den später zu erwähnenden *Lemnisci* verschmelzen. Zwischen diesen beiden Schenkeln befindet sich ein, an ihren innern Rändern angeheftetes zartes Markblatt, *Velum medullare anterius s. Valvula cerebelli s. Valv. cerebri* (vorderes Marksegel oder vordere Hirnklappe),

welches, unter dem *Lobulus centralis*, mit welchem es häufig durch ein auf seiner obern Fläche aufsitzendes quergefurchtes Läppchen, das Züngelchen (*Lingula*), zusammenhängt, hervortretend, sich schräg aufwärts gegen den hintern Rand der *Eminentia quadrigemina* begiebt, und mit der Mitte desselben durch ein schmales Markbündel, das Klappenbändchen (*Frenulum veli medullaris anterioris*) in Verbindung steht. 2) *Crura cerebelli ad pontem s. media s. lateralia* (Brückenschenkel oder Brückenärme), die stärksten und am weitesten nach aufsen liegenden, kommen im vordern Umfang des *Sulcus horizontalis*, unter dem *Lobus superior anterior* und über dem *Lobus inferior anterior* und dem *Flocculus* zum Vorschein, verlaufen, allmälig an Dicke zunehmend, nach vorn und innen gegen die Seitenränder des *Pons Varolii*, und gehen unmerklich in diesen über. 3) *Crura cerebelli ad medullam oblongatam s. inferiora* (Schenkel zum verlängerten Mark oder Markknopfschenkel), dünner als die vorigen, hinter und unter welchen sie liegen, krümmen sich, unter den *Pedunculi flocculorum* hervortretend, nach unten zur obern Fläche der *Medulla oblongata*, an der sie sich als *Corpora restiformia* fortsetzen.

Als ein vorzüglich dem kleinen Gehirn angehörendes Gebilde ist hier noch anzureihen der

Pons Varolii, *s. Pons, s. Nodus encephali s. Protuberantia annularis* (Varolsbrücke oder Brücke kurzweg oder Hirnknoten oder ringförmige Erhabenheit), ein vor und unter dem kleinen Gehirn, hinter den *Pedunculi cerebri* gelegener, ziemlich viereckiger Körper, der sich brückenförmig von einer Seite zur andern hinüberwölbt, den vordern Abschnitt eines, seitlich von den *Crura cerebelli ad pontem* und hinten vom kleinen Gehirn geschlossenen Ringes bildend. Er ruht auf dem *Clivus Blumenbachii* und hat eine, der Abdachung desselben entsprechende, schräg von vorn und oben nach hinten und unten geneigte Lage, so dafs man an ihm eine untere vordere und eine obere hintere Fläche, sowie einen vordern obern und einen hintern untern Rand, neben zwei seitlichen Rändern, unterscheidet. Die untere vordere Fläche ist von einer Seite zur andern convex und zeigt in der Mitte eine, durch den Eindruck der *A. basilaris* erzeugte Längsfurche, von welcher nach beiden Seiten sich Querfurchen hinziehen; die obere hintere Fläche ist in gleicher Richtung concav und bildet den obern Theil des Bodens der vierten Hirnhöhle. Die beiden Seitenränder gehen, sich zusammenziehend, in die *Crura cerebelli ad pontem* über; daselbst findet sich jederseits nach vorn ein dikker Nervenstrang, *N. trigeminus*, und nach hinten zwei neben einander liegende dünnere, *Nn. facialis* und *acusticus*. Der vordere obere, so wie der hintere untere Rand sind von einer Seite zur andern convex und ragen als zwei Querwülste, jener

hinter den *Pedunculi cerebri*, dieser vor der *Medulla oblongata* nach unten hervor; ein jeder von ihnen ist in der Mitte mit einem Einschnitte versehen, der erstere mit einem tiefern, welcher die hintere Begränzung der *Fossa Tarini*, der letztere mit einem flachern, welcher die obere Begränzung des *Foramen coecum medullae oblongatae* bildet, und neben welchem man auf jeder Seite den *N. abducens* hervortreten sieht. — Der *Pons* besteht gröfstentheils aus Marksubstanz, welche aus abwechselnden Schichten querer und longitudinaler Fasern, mit zwischengelagerter grauer Substanz, zusammengesetzt ist; die Querfaserschichten, von denen eine, an der freien Oberfläche liegend, das quergefurchte Ansehen derselben erzeugt, sind Fortsetzungen der *Crura cerebelli ad pontem*, die Längsfaserschichten dagegen der in die *Pedunculi cerebri* übergehenden Stränge der *Medulla oblongata*.

C. Verlängertes Mark.

Das verlängerte Mark oder die Markzwiebel oder der Markknopf (*Medulla oblongata s. Bulbus rhachidicus*) ist die unterste Partie des Gehirns, und bildet das Mittelglied zwischen diesem und dem Rückenmark. Es hat, gleich dem letztern, eine cylindrische, doch stärker abgeplattete und nach unten sich verschmälernde Gestalt, und erstreckt sich, ungefähr in der Länge eines Zolles, vom untern Rande des *Pons* schräg nach unten und hinten bis in den ersten Halswirbel, woselbst es ununterbrochen in das Rückenmark übergeht. Das verlängerte Mark wird durch eine vordere und eine hintere Längsspalte (*Fissura longitudinalis anterior* und *posterior*) in zwei symmetrische Seitenhälften getheilt, an denen man von vorn nach hinten folgende drei paarige Stränge unterscheidet:

1) *Corpora pyramidalia s. Pyramides anteriores* (Pyramidenkörper oder vordere Pyramiden) liegen zu beiden Seiten der *Fissura longitudinalis ant.* als zwei konische, sich nach unten zuspitzende Stränge. Ihre obern Enden dringen in den *Pons*, werden aber zuvor plötzlich eingeschnürt, wodurch die Mittelspalte an dieser Stelle breiter wird und sich in eine, nach vorn durch den hintern Einschnitt des *Pons* geschlossene dreieckige Grube, blindes Loch des verlängerten Marks (*Foramen coecum medullae oblongatae*), verwandelt; ihre untern Enden gehen in die vordern Stränge des Rückenmarks über, wobei ihre innern Fasern wechselweis von einer Seite zur andern über die *Fissura longitudinalis ant.* hinübertreten, und so die den Anfang des Rükkenmarks andeutende Pyramidenkreuzung (*Decussatio pyramidum*) bilden.

2) *Corpora olivaria s. Olivae* (Oliven) sind zwei länglich-

runde, oben breitere, unten schmälere Wülste, welche am äufsern Umfang der vordern Fläche der *Medulla oblongata* hervorragen. Eine jede Olive ist durch zwei Furchen, von denen die eine längs ihres innren, die andre längs ihres äufsern Randes verläuft, scharf abgegränzt, und durch jene von dem *Corpus pyramidale*, durch diese vom *Corpus restiforme* ihrer Seite geschieden; auf dem Boden dieser Furchen erscheinen mehr oder minder deutlich zwei dünne Markbündel, der innre und der äufsere Hülsenstrang (*Funiculus siliquae internus* und *externus*), welche, sich ober- und unterhalb der Olive vereinigend, diese als Hülse (*Siliqua*) umgeben. Unter der weifsen Rinde der Olive findet sich ein länglicher, an seiner Oberfläche gezackter Körper, der gezahnte oder rautenförmige Körper der Olive oder Olivenkern (*Corpus dentatum s. rhomboideum olivae s. Nucleus olivae*), welcher, gleich dem entsprechenden Körper in den Hemisphären des kleinen Gehirns, aus einer Schale von grauer Substanz und einem Kern von Marksubstanz zusammengesetzt ist. — Zu beiden Seiten der Olive sieht man mehrere Nervenbündel hervortreten; die an der äufsern Seite befindlichen gehören, von oben nach unten, den *Nn. glosso-pharyngeus, vagus* und *accessorius*, die an der innren Seite dem *N. hypoglossus* an.

3) *Corpora restiformia s. Pyramides laterales* (strangförmige Körper oder seitliche Pyramiden) liegen nach aufsen und hinten von den Oliven, oberwärts den breitesten Theil der *Medulla oblongata* bildend. In ihrem untern Theile werden beide blos durch die *Fissura longitudinalis post.* von einander getrennt; im Aufsteigen dagegen entfernen sie sich immer weiter von einander und gehen zuletzt, mit einer Umbiegung, Nacken (*Cervix*) genannt, nach hinten und oben, in die *Crura cerebelli ad medullam oblongatam* über. — Nach Burdach werden an jedem *Corpus restiforme* drei Partien unterschieden, welche als Seitenstrang (*Funiculus lateralis*), Keilstrang (*Funiculus cuneatus*) und zarter Strang (*Funiculus gracilis*) von aufsen nach innen auf einander folgen; letzterer zeigt an seinem untern Theile eine längliche Anschwellung, die Keule (*Clava*), welche von der gleichnamigen Anschwellung der andern Seite divergirt, unterwärts aber durch ein dünnes Markblättchen, den Riegel (*Obex*), mit ihr verbunden ist.

Die nach hinten und oben gewandte Fläche des verlängerten Marks stellt eine zwischen beiden *Corpora restiformia* eingeschlossene und der Divergenz derselben entsprechende Vertiefung dar, welche den untern Theil des Bodens der sogleich zu beschreibenden vierten Hirnhöhle bildet. Längs der Mitte derselben verläuft die *Fissura longitudinalis post.*, neben welcher man jederseits nach oben zu ein schwach hervorragendes Bündel, den runden

Strang oder die hintere Pyramide (*Funiculus teres s. Pyramis posterior*), wahrnimmt.

Ventriculus quartus *s. Ventriculus cerebelli* (vierte Hirnhöhle) liegt zwischen dem kleinen Gehirn einerseits, und der Brücke nebst dem verlängerten Mark andrerseits, und kömmt zum Vorschein, wenn man ersteres in der Mittellinie senkrecht spaltet und die beiden Seitenhälften auseinanderbiegt. Er erstreckt sich, gleich dem *Pons Varolii* und der *Medulla oblongata*, in schräger Richtung von oben und vorn nach unten und hinten, und hat eine längliche, an den beiden Enden spitz zulaufende und gegen die Mitte sich am breitesten ausdehnende Gestalt. Man unterscheidet an ihm den Boden, das Dach und die beiden Seitenwände: *a*) der Boden oder die vordere untere Wand wird von der hintern obern Fläche des *Pons* und der *Medulla oblongata* gebildet, und erscheint als eine rautenförmige Vertiefung, die Rautengrube (*Sinus rhomboideus s. Fovea rhomboidalis s. Ventriculus Arantii s. Area*), deren unterer, zwischen beiden etwas überragenden *Clavae* eingeschlossener und spitz auslaufender Theil als Schreibfeder (*Calamus scriptorius*) bezeichnet wird. Längs seiner Mittellinie verläuft die *Fissura longitudinalis post.* mit den runden Strängen zu ihren beiden Seiten; von jener in schräger Richtung nach aufsen und oben erstrecken sich jederseits mehrere weifse Streifen (*Striae medullares*), zwischen und über denen man eine Anzahl, mit den Wurzeln des Hörnerven zusammenhängender grauer Leistchen (*Fasciolae cinereae*), die indessen nicht ganz bis zur Mittelspalte reichen, bemerkt. Letztere bilden eine zusammenhängende graue Schicht, welche mit der grauen Substanz im Innern des Rückenmarks in Verbindung steht, und in der obern Hälfte der Rautengrube, an der äufsern Seite der runden Stränge als violette oder blaue Stelle (*Locus coeruleus*) erscheint. *b*) Das Dach oder die hintere obere Wand wird von den am vordern Umfang des Mittelstücks des kleinen Gehirns befindlichen Theilen, dem *Nodulus*, dem obern Theil der *Uvula* bis zu den *Tonsillae*, so wie von den *Vela medullaria, anterius* und *posterius*, gebildet, und erhält durch das winkelige Zusammentreten der beiden letztern die Form eines Giebels (*Fastigium ventriculi quarti*), mit welchem auf beiden Seiten die unter dem Namen der Nester beschriebenen Vertiefungen in Verbindung stehen. — *c*) Die Seitenwände werden unten von den *Corpora restiformia*, oben vom vordern Theil der Hemisphären des kleinen Gehirns und den von diesen abgehenden Schenkeln gebildet.

An ihrem obern vordern Ende wird die vierte Hirnhöhle von der *Eminentia quadrigemina* bedeckt, und steht durch den unter dieser fortlaufenden *Aquaeductus Sylvii* mit der dritten Hirn-

höhle in Verbindung. Ihr unteres hinteres Ende ist nicht durch Hirnmasse geschlossen, sondern bildet eine, zwischen dem Mittelstück des kleinen Gehirns und dem verlängerten Mark sich hinziehende Spalte, den Querschlitz des kleinen Gehirns oder die kleine Hirnspalte (*Fissura transversa cerebelli s. Fissura transversa cerebri parva*), über welche die *Arachnoidea* und *Pia mater* sich hinspannen. Letztere schlägt sich von den Seitenrändern der Rautengrube aus, jederseits durch ein von der *Clava* aufsteigendes Markblättchen, das Brückchen (*Ponticulus*) unterstützt, nach hinten und oben, heftet sich als *Tela choroidea inferior* (untere Gefäfsplatte) an die das Dach der vierten Hirnhöhle bildenden Theile des kleinen Gehirns, und verlängert sich an deren vordern Fläche zum *Plexus choroideus ventriculi quarti* (Adergeflecht der vierten Hirnhöhle), welcher durch den *Aquaeductus Sylvii* hindurch sich in den *Plexus choroideus ventriculi tertii* fortsetzt.

Bläst man die vierte Hirnhöhle durch ein in ihr unteres Ende eingeführtes Röhrchen auf, so dringt die Luft aus derselben durch den *Aquaeductus Sylvii* in den dritten Ventrikel, welcher selbst durch das *Foramen Monroi* mit den beiden Seitenventrikeln in Verbindung steht, so dafs folglich sämmtliche Hirnhöhlen, mit Ausnahme des *Ventriculus septi pellucidi*, mit einander communiciren. — Sie werden insgesammt von dem bereits erwähnten *Ependyma s. Epithelium ventriculorum cerebri* ausgekleidet, welches eine zarte, mit der *Pia mater* zusammenhängende, und von Hirnmasse durchwebte Membran darstellt, an deren glatter Oberfläche eine seröse Absonderung Statt findet. Im normalen Zustande ist diese nur äufserst gering; krankhafter Weise indefs kann es zu einer stärkern Ansammlung seröser Flüssigkeit kommen, welcher Zustand als *Hydrocephalus internus s. Hydrops ventriculorum cerebri* (Hirnhöhlenwassersucht) bezeichnet wird.

Verfolgt man die Stränge der *Medulla oblongata* in ihrer Fortsetzung nach oben, wozu sich besonders in Weingeist erhärtete Präparate eignen, so erkennt man, wie sie sich strahlig im grofsen und kleinen Gehirn ausbreiten und die Hauptmasse der Marksubstanz derselben bilden. Am deutlichsten ist dies an den *Corpora restiformia* wahrzunehmen, welche, in die *Crura cerebelli ad medullam oblongatam* umbiegend, sich zu den Hemisphären des kleinen Gehirns begeben, um in den Markkern derselben auszustrahlen. Verwickelter und minder klar ist das Verhalten der andern beiden Strangpaare; diese breiten sich im Markkörper des grofsen Gehirns aus, jedoch nicht unmittelbar, sondern nachdem ihre Fasern zuvor durch mehrere gangliöse Gebilde (*Pons Va-*

rolii, *Eminentia quadrigemina*, *Thalami optici* und *Corpora striata*) hindurchgegangen und in denselben Verstärkungen und vielleicht noch andere Veränderungen erlitten haben. Was zuvörderst die *Corpora olivaria* nebst den beiden Hülsensträngen betrifft, so dringt ein Theil ihrer Fasern, insbesondere diejenigen, welche dem äufsern Hülsenstrange und dem Olivenkerne angehören, in die *Eminentia quadrigemina*, indem sie sich jederseits in zwei Bündel sammeln, ein plattes äufseres, die Schleife (*Lemniscus s. Laqueus*), welches an der äufsern Seite des *Crus cerebelli ad eminentiam quadrigeminam* emporsteigt und, oben breiter werdend, sich über dieses nach innen schlägt, und ein rundliches inneres, *Crus medullae oblongatae ad eminentiam quadrigeminam*, welches neben der Mitte der hintern Fläche des *Pons* fast senkrecht aufwärts geht; der übrige Theil ihrer Fasern, namentlich diejenigen, welche den innern Hülsenstrang ausmachen, treten durch den *Pons Varolii*, dessen Längsfaserschichten sie bilden helfen. Die *Corpora pyramidalia* dagegen gehen, mit Abzug einiger Faserbündel, der bogenförmigen Fortsätze (*Processus arciformes*), welche sich von ihnen über die *Corpp. olivaria* hinterwärts zu den *Corpp. restiformia* schlagen, vollständig durch den *Pons*, den Haupttheil seiner Längsfaserschichten bildend. Die in die *Eminentia quadrigemina*, wie auch die in den *Pons Varolii* eindringenden Fasern der *Medulla oblongata*, treten aus demselben, verstärkt an Masse, vorn wieder hervor und bilden zusammen den Hirnstamm (*Caudex cerebri*). Dieser besteht aus zwei Abtheilungen, einer untern äufsern, dem Hirnstiel (*Basis caudicis cerebri s. Pedunculus cerebri*), und einer obern innern, der Haube (*Tegmentum caudicis cerebri*), welche von jenem durch eine rinnenförmige, sie in ihre Concavität aufnehmende Schicht schwarzgrauer Substanz getrennt ist. Die Fasern der Haube setzen sich hauptsächlich in den *Thalamus opticus*, die des Hirnstiels in das *Corpus striatum* und einen an der äufsern Fläche desselben, versteckt in der Marksubstanz der Hemisphäre liegenden Theil, den Linsenkern (*Nucleus lentiformis*), fort; ferner steigen vom Hirnstiele zwei platte Markschichten in die Höhe, welche den Linsenkern kapselförmig einschliefsen, und von denen daher die stärkere innere, zwischen diesem und dem *Corpus striatum* befindliche, als innere Kapsel (*Capsula interna*), so wie die äufsere, zwischen dem Linsenkern und der Basis der Insel liegende, von dieser jedoch noch durch eine dünne graue Schicht, die Vormauer (*Claustrum*), getrennte, als äufsere Kapsel (*Capsula externa*) bezeichnet wird. Aus dem *Thalamus opticus* und dem *Corpus striatum*, so wie aus den über dem Linsenkern vereinigten Kapseln hervortretend, breiten die Fasern, zu denen noch andere, direkt vom Hirnstamm aufsteigende, hinzukommen, sich strahlenförmig gegen die Periphe-

Fig. 125.

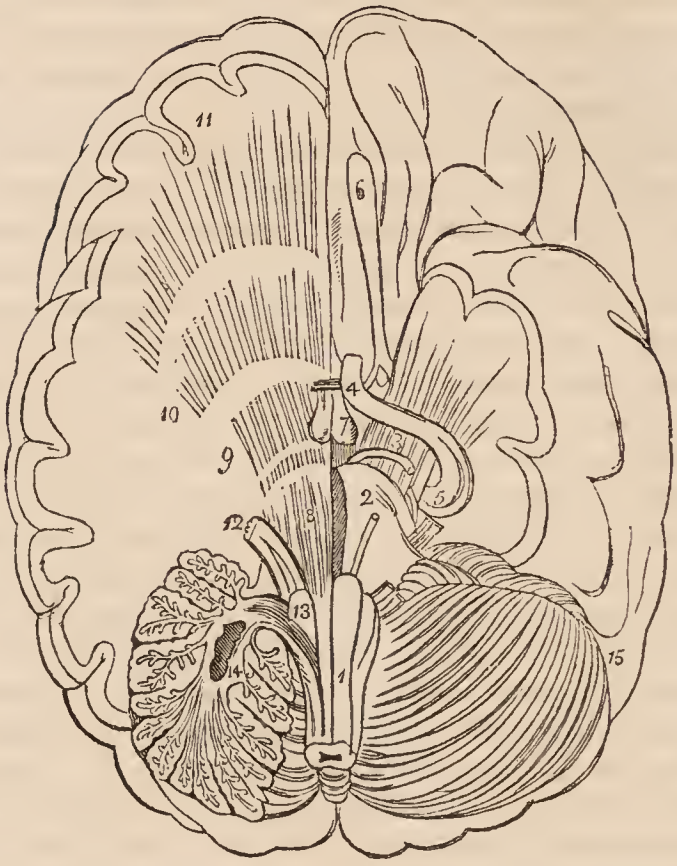

Fig. 125. Ansicht des Gehirns von unten, um die durch einige Schnitte bloſsgelegten Hauptfaserzüge desselben zu zeigen. — 1. *Medulla oblongata.* 2. *Pons Varolii*, in der Mitte durchgeschnitten. 3. *Pedunculus cerebri*, in den mittlern Hirnlappen ausstrahlend. 4. *N. opticus*, mit seinen beiden Wurzeln (5.) hinter dem *Pedunculus cerebri* hervortretend, und sich um die untere Fläche desselben als *Tractus opticus* bogenförmig nach vorn krümmend. 6. *N. olfactorius.* 7. *Corpora mammillaria.* 8. Ausbreitung des *Corpus pyramidale* im *Pons Varolii*, durch Abtragung der oberflächlichen Querschicht desselben freigelegt. 9. Ausstrahlung des Hirnstammes gegen den *Thalamus opticus*, 10. gegen das *Corpus striatum*, und 11. gegen die Oberfläche des Gehirns, durch Abtragung des untern Theils der Hemisphäre sichtbar gemacht. 12. *N. trigeminus* mit seinen beiden Wurzeln, von denen die vordere sich zu den Fasern des *Corpus pyramidale*, die hintere zu denen des *Corpus restiforme* verfolgen läfst. 13. *Corpus olivare*, über dessen unteres, zum Theil abgetragenes Ende man die *Processus arciformes* (nach der Darstellung Solly's, der, aufser der oberflächlichen, noch eine tiefe Schicht derselben beschreibt) sich vom *Corpus pyramidale* zum *Corpus restiforme* hinüberschlagen, und mit diesen

rie der Hemisphäre aus, eine fast senkrecht stehende, an ihrer Grundfläche bogenförmige Schicht, den Stabkranz oder die Stammstrahlung (*Corona radiata s. Radiatio centralis*) darstellend.

Zwischen die Strahlen des Stabkranzes schieben sich die der Balkenstrahlung (s. p. 466), und bilden, vereint mit ihnen und einigen andern, sich an sie anlegenden Markschichten, den Markkörper der Hemisphäre. Diese Markschichten sind: 1) Die Zwinge (*Cingulum*) verläuft als ein länglicher, abgeplatteter Strang an der obern Fläche des Balkens, neben und parallel der äufsern Nath, die bedeckten Bänder (s. p. 466) zu beiden Seiten derselben darstellend, und krümmt sich mit ihren beiden Enden klammerartig nach unten, mit dem vordern um das *Genu corporis callosi*, in den vordern Hirnlappen eindringend, mit dem hintern um das *Splenium corporis callosi*, sich in die oberflächliche, wegen ihrer aufgerollten Gestalt als Mulde (*Alveus*) bezeichnete Markschicht des *Cornu Ammonis* und in die *Fascia dentata* fortsetzend. 2) Das Hakenbündel oder hakenförmige Markbündel (*Fasciculus unciformis*) erstreckt sich als ein stark gekrümmtes, mit seiner Convexität nach hinten und oben gerichtetes Markbündel von der obern Fläche der Spitze des mittlern Hirnlappens durch den Eingang zur *Fossa Sylvii* zur untern äufsern Fläche des vorderen Hirnlappens, und verbindet daher diesen mit der Insel und dem mittlern Lappen. 3) Das Bogenbündel (*Fasciculus arcuatus*) oder die intermediäre Marksubstanz stellt eine breite, bogenförmige Marklage dar, die sich an der äufsern Fläche des Stabkranzes, ähnlich wie die Zwinge an der innern, hinzieht. Es beginnt an der äufsern Seite des Hakenbündels im mittlern Hirnlappen, geht zuerst schräg nach hinten und oben, dann mit einer Krümmung nach oben und vorn durch den hintern Hirnlappen, und gelangt, sich theils durch den Klappdeckel fortsetzend, theils das Mark der Insel neben der Vormauer bildend, zur äufsern Fläche des vordern Lappens. 4) Das untere Längsbündel (*Fasciculus longitudinalis inferior*) verläuft leicht gebogen an der Basis des Stabkranzes, von der Spitze des hintern bis zu der des vordern Hirnlappens. — Die Markkörper beider Hemisphären nebst den zwischen ihnen liegenden Verbindungstheilen (*Corpus callosum*, *Fornix*, *Septum pellucidum* und *Commissurae ant.* und *post.*) und den in den Seitenhöhlen hervortretenden Gebilden, stellen den Kern des grofsen Gehirns dar,

---

in das kleine Gehirn eindringen sieht. 14. *Arbor vitae* an der senkrecht durchgeschnittenen linken Hemisphäre des kleinen Gehirns, nebst dem in demselben eingelagerten *Corpus rhomboideum*. 15. Linke Hemisphäre des kleinen Gehirns mit den *Gyri* an ihrer Oberfläche.

während die, einen jeden Markkörper umhüllende, an der äufsern Oberfläche sich als *Gyri* erhebende peripherische Hirnmasse den Mantel (*Pallium*) desselben bildet.

II. Vom Rückenmark.

Das Rückenmark (*Medulla spinalis s. dorsalis*) bildet die untere, vom Rückgratskanale eingeschlossene Partie des centralen Nervensystems, und wird sichtbar, wenn man jenen der Länge nach aufbricht. Dies geschieht, indem man, nach Abtragung der Rükkenmuskeln, sämmtliche Wirbelbögen zu beiden Seiten dicht an ihrer Wurzel durchsägt, und zu ihrer völligen Ablösung mit dem Meifsel nachhilft. Jenes erscheint alsdann von den drei folgenden, mit den Hirnhäuten ununterbrochen zusammenhängenden und diesen im Ganzen gleichgebildeten Hüllen umgeben:

a) *Dura mater medullae spinalis* (harte Rückenmarkshaut) spaltet sich gleich unter dem *Foramen magnum*, woselbst sie vorn mit dem *Apparatus ligamentosus vertebrarum colli*, und hinten mit dem *Lig. latum posterius* innig verwachsen ist, in zwei Platten, eine äufsere, welche den Rückgratskanal als Beinhaut auskleidet, und eine innere, welche einen langen cylinderförmigen, unten mit einer stumpfen Spitze endigenden Sack, darstellt. Dieser umgiebt das Rückenmark nebst den mit demselben zusammenhängenden Nervenanfängen, und erstreckt sich, beträchtlich länger, als jenes, bis tief in den *Canalis sacralis* hinab; seine Weite ist verschieden, am beträchtlichsten am Hinterhauptsloche und in der Lendengegend, geringer dagegen in der Mitte und gegen das untere Ende hin. Seine innere Fläche wird von dem äufsern Blatte der *Arachnoidea* überzogen, und erscheint daher glatt und feucht; seine äufsere Fläche ist vorn durch kurzes straffes Zellgewebe an das *Lig. longitudinale posterius*, und unten durch sehnige Fäden im *Canalis sacralis* angeheftet, nach hinten und an den Seiten aber von lockrem Zellgewebe, in dessen Maschen sich gelbliches flüssiges Fett vorfindet, umgeben. An den Stellen, wo Rückenmarksnerven abgehen, ist er mit länglichen Oeffnungen zum Durchtritt derselben versehen, und bildet scheidenförmige Verlängerungen, welche, jene begleitend, sich in das Neurilem derselben fortsetzen.

b) *Arachnoidea medullae spinalis* (Spinnewebenhaut des Rückenmarks) besteht ebenfalls aus zwei Blättern, einem äufsern, welches mit der innern Fläche der *Dura mater* verwachsen ist, und einem innern eingestülpten, welches, an die *Pia mater* nur durch einige lange Zellgewebsfäden angeheftet, das

Rückenmark nebst den Anfangstheilen der mit demselben zusammenhängenden Nerven als ein, eben so tief als die *Dura mater* hinabreichender Sack lose umgiebt. Beide Blätter werden nur da, wo sich das eine zu dem andren, die zwischen ihnen eingeschlossenen Nerven- und Gefäfspartien bekleidend, hinüberschlägt, vereinigt, sonst aber durch eine, mit eiweifshaltiger Flüssigkeit gefüllte Höhle von einander getrennt. Diese Flüssigkeit, *Liquor arachnoideae*, findet sich in geringerer Quantität auch zwischen der *Arachnoidea* und der *Pia mater*, und scheint dazu bestimmt, als elastisches Medium, das Rückenmark vor Druck bei den Bewegungen der Wirbelsäule zu sichern; ist dieselbe krankhafter Weise im Uebermafs angesammelt, so bezeichnet man diesen Zustand als *Hydrorhachia* (Wassersucht des Rückgrats), welche häufig angeboren und mit einer Spaltung im untern Theil der hintern Rückgratswand (*Spina bifida*) verbunden ist.

c) *Pia mater medullae spinalis* (weiche Rückenmarkshaut) ist dicker und fester, aber weniger gefäfsreich, als die entsprechende Haut des Gehirns. Sie liegt zunächst um das Rückenmark, welches sie überall sehr dicht umschliefst, sowohl in die Spalten desselben, zumal in die vordere Mittelspalte, faltenförmig eindringend, als auch die von demselben abgehenden Nerven, so weit sie im Sacke der *Arachnoidea* liegen, scheidenartig umhüllend. An der untern Spitze des Rückenmarks verwandelt sie sich in einen soliden dünnen Strang, *Filum terminale medullae spinalis* (Endfaden des Rückenmarks), welcher durch die Mitte der *Cauda equina* hinabsteigt, und sich am untern Ende des Sakkes der beiden äufsern Häute anheftet. — Auf jeder Seite verlängert sich die *Pia mater* zu einem, vom obern Ende des Rückenmarks bis zur Lendenanschwellung desselben verlaufenden platten Streifen, *Ligamentum denticulatum s. dentatum s. serratum* (gezähntes oder sägeförmiges Band), welcher zwischen den beiden Wurzelreihen der Rückenmarksnerven, der vordern jedoch etwas näher, als der hintern, nach aufsen geht, und hier zwischen je zwei austretenden Nerven in eine dreieckige Zacke ausläuft, deren rundliche Spitze sich an die Seitenfläche der daselbst vereinigten beiden äufsern Rückenmarkshäute anheftet. Die Zahl der Zakken ist nicht immer gleich, beläuft sich indefs gewöhnlich an jeder Seite auf 20, von denen die oberste noch über dem *Foram. magnum*, hinter der *A. vertebralis* und vor dem *N. accessorius Willisii* liegt. Durch dieses Band wird das Rückenmark zu beiden Seiten befestigt und in seiner schwebenden Lage erhalten.

Das Rückenmark selbst ist ein langer, von vorn nach hinten etwas abgeplatteter, cylindrischer Strang, welcher, bedeutend schwächer und kürzer als der Rückgratskanal, sich vom untern Ende der *Medulla oblongata*, in welche er ununterbrochen übergeht, bis innerhalb des 1ten oder 2ten Lendenwirbels erstreckt, beim

Neugebornen und Foetus aber tiefer hinabreicht. Während dieses Verlaufs nimmt seine Dicke zu wiederholten Malen zu und ab; am beträchtlichsten erscheint sie an den beiden Stellen, wo die Nerven für die obern und für die untern Extremitäten abgehen, nämlich in der Gegend des letzten Nacken- und des ersten Lendenwirbels, so dafs man eine obere oder Nackenanschwellung (*Intumescentia cervicalis*) und eine untere oder Lendenanschwellung (*Intumescentia lumbalis*) am Rückenmark unterscheidet. Sein unterster Theil, der Endzapfen oder Markzapfen (*Conus medullaris*), ist der dünnste und endet, konisch zulaufend, mit einer stumpfen Spitze, an welcher bisweilen eine oder zwei kleine Anschwellungen vorkommen.

Man unterscheidet am Rückenmark eine vordere und eine hintere platte, und zwei seitliche abgerundete Flächen. Längs der Mitte der vordern Fläche verläuft eine tiefe Spalte, *Fissura longitudinalis anterior s. mediana ant.* (vordere Längs- oder Mittelspalte), welche eine Falte der *Pia mater* aufnimmt; ihr gegenüber an der hintern Fläche befindet sich eine zweite, noch tiefere, aber weit schmälere Spalte, *Fissura longitudinalis posterior s. mediana post.* (hintere Längs- oder Mittelspalte), in welche die *Pia mater* nur oberflächlich eindringt. Durch diese Spalten wird das Rückenmark in seine beiden Seitenhälften geschieden, welche jedoch nur vorn und hinten bis zu einer bedeutenden Tiefe von einander getrennt, in der Mitte dagegen durch die sehr dünne, beim Auseinanderbiegen beider auf dem Boden der *Fissura longitud. ant.* sichtbare Quercommissur des Rückenmarks (*Commissura medullae spinalis*) verbunden werden. An einer jeden Seitenhälfte befinden sich zwei, in der Richtung der Längsspalten verlaufende Furchen, eine schwächere vordere, *Sulcus lateralis anterior* (vordere Seitenfurche), in der Nähe der *Fissura longitud. ant.*, und eine ansehnlichere hintere, *Sulcus lateralis posterior* (hintere Seitenfurche) etwas weiter von der *Fissura longitud. post.* entfernt; aus jener treten die vordern, aus dieser die hintern Wurzeln der Rückenmarksnerven hervor. Aufserdem unterscheidet man noch zwei andere, sehr zarte Furchen, die eine, *Sulcus intermedius anterior* (vordere Zwischenfurche), zwischen dem *Sulcus lateralis ant.* und der *Fissura longitud. ant.*, und die andere, *Sulcus intermedius posterior* (hintere Zwischenfurche) zwischen dem *Sulcus lateralis post.* und der *Fissura longitud. post.*

Auf dieser Furchenbildung beruht die Sonderung einer jeden Seitenhälfte in drei, jedoch nur äufserlich von einander geschiedene Stränge, einen vordern, einen mittlern und einen hintern. Der vordere Strang (*Funiculus anterior*) liegt zwischen der *Fissura longitud. ant.* und dem *Sulcus intermedius ant.*, der mittlere Strang (*Funiculus medius*), zwischen beiden *Sulci*

intermedii, und der hintere Strang (*Funiculus posterior*) zwischen dem *Sulcus intermedius post.* und der *Fissura longitud. post.* Letzterer zerfällt in der Halsgegend in zwei, durch eine feine Linie von einander geschiedene Abtheilungen, von denen die innere, neben der *Fissura longitud. post.* liegende, als zarter Strang (*Funiculus gracilis*), und die äufsere, an den mittlern Strang stofsende, als Keilstrang (*Funiculus cuneatus*), entsprechend den in sie übergehenden gleichbenannten Strängen der *Medulla oblongata*, bezeichnet wird. Gegen das untere Ende des Rückenmarks verlieren sich die Furchen, und endlich auch die Mittelspalten, so dafs hier die Stränge, und zuletzt auch beide Seitenhälften zusammenfliefsen. Nach oben zu dagegen, vor dem Uebergange in die *Medulla oblongata*, tritt die Strangbildung schärfer hervor; zugleich wird die *Fissura longitud. post.* breiter und tiefer, sich in den *Sinus rhomboidalis* fortsetzend, wogegen die *Fissura longitud. ant.* flacher wird, indem sich in derselben die zur Pyramidenkreuzung (s. p. 485) beitragenden, vorzüglich den vordern, zum Theil aber auch den mittlern und hintern Strängen angehörenden Fasern, von beiden Seiten her, gleich den Fingern gefalteter Hände, einander durchkreuzen.

Das Verhalten der beiden Substanzen des Rückenmarks wird am anschaulichsten an Querdurchschnitten erläutert. Man sieht hier, wie sich die weifse Substanz rings um die Oberfläche hinzieht und, in die Längsspalten eindringend, die vordere und die hintere Fläche der Quercommissur bekleidet, während die graue Substanz den Kern beider Seitenhälften sowohl, als auch der Quercommissur bildet, nach unten zu relativ an Masse zunehmend. Beide Substanzen liegen jedoch nicht concentrisch, sondern, während die weifse Substanz zwei neben einander liegende, durch ein Paar dünner Marklamellen (weifse Quercommissur) in einander übergehende Ringe darstellt, erscheint die graue in Form zweier, nach aufsen concaver, nach innen convexer und daselbst durch einen Querstreifen (graue Quercommissur) vereinigter Halbmonde (Kernstränge), deren beide Enden (Hörner) gegen die Ursprungsstellen der vordern und hintern Wurzeln der Rückenmarksnerven gerichtet sind. Das hintere Horn, gleich dem Endzapfen, von gallertartiger Substanz eingefafst, ist länger, aber dünner, als das vordere Horn, welches nirgends so nahe zur Oberfläche gelangt, wie jenes, und sich an einigen Stellen so weit zurückzieht, dafs beim Durchschnitt, statt zweier verbundener Halbmonde, ein nach vorn gekrümmter Bogen erscheint. Durch die Mitte der Quercommissur geht ein mit der vierten Hirnhöhle unmittelbar zusammenhängender enger Kanal, *Canalis medullae spinalis* (Rückenmarkskanal), der jedoch nur beim Foetus vollständig offen, beim Erwachsenen dagegen gewöhnlich seiner ganzen Länge nach, oder doch in seinem mittlern und untern

Theile geschlossen ist. — Beide Substanzen bestehen aus longitudinalen, mit der Axe des Rückenmarks parallel laufenden Fasern; die graue aufserdem noch aus Querfasern, die sich zwischen jene einschieben, und mit den Nervenwurzeln in direktem Zusammenhange zu stehen scheinen. An künstlich erhärteten Präparaten läfst sich die weifse Substanz der Länge nach in zahlreiche dünne Lamellen spalten, die, gleich Radien, vom grauen Kern zur Oberfläche hingehen, und als eine ununterbrochen zusammenhängende, der Länge nach in Falten gelegte markige Ausbreitung betrachtet werden können.

Peripherischer Theil des Nervensystems.

I. Hirn-Rückenmarksnerven.

Bei der Beschreibung der Hirn-Rückenmarksnerven (gewöhnlich Cerebro-Spinalnerven genannt) geht man von ihrem centralen Ende, der Wurzel, aus, und verfolgt sie in centrifugaler Richtung bis zu ihrer letzten Endigung in den Organen. In der Art ihrer Verbreitung verhalten sich diejenigen, welche mit dem Gehirn, und diejenigen, welche mit dem Rückenmark zusammenhängen, ganz gleich; in Betreff ihres Ursprungs dagegen unterscheiden sich letztere durch ihren gemeinsamen Typus, welcher freilich blofs durch die regelmäfsige Anordnung der Zwischenwirbellöcher bedingt scheint, von den erstern, weshalb beide getrennt abgehandelt werden.

A. Von den Hirnnerven.

Die Hirnnerven (*Nn. encephali s. cerebrales*) treten an verschiedenen Stellen der Basis des Gehirns, vorzüglich an der *Medulla oblongata* und den *Pedunculi cerebri* hervor; ihr eigentlicher Ursprung indefs läfst sich bis tief in die Substanz des Gehirns hinein verfolgen, wo ihre Wurzeln sich unmerklich in den Hirnfasern verlieren. Seit Sömmering unterscheidet man 12 Hirnnervenpaare, welche sich auf beiden Seiten vollkommen symmetrisch verhalten und, von vorn nach hinten gezählt, in folgender Ordnung durch die Schädelbasis hindurchtreten:

1. *N. olfactorius.*
2. *N. opticus.*
3. *N. oculomotorius.*
4. *N. trochlearis.*
5. *N. trigeminus.*
6. *N. abducens.*
7. *N. facialis.*
8. *N. acusticus.*
9. *N. glossopharyngeus.*
10. *N. vagus.*
11. *N. accessorius Willisii.*
12. *N. hypoglossus.*

Eine ältere, in England auch jetzt noch gebräuchliche Eintheilung ist die in neun Nervenpaare, wobei man mehrere neben einander liegende Nerven zusammenfafst, nämlich die *Nn. facialis* und *acusticus* als 7tes, und die *Nn. glossopharyngeus, vagus* und *accessorius Willisii* als 8tes Nervenpaar. — Ihrer physiologischen Bedeutung nach zerfallen die Hirnnerven in drei Klassen, in *a*) Specielle Sinnesnerven (*Nn. olfactorius, opticus* und *acusticus*), welche die Empfindungen des Geruchs, Gesichts und Gehörs vermitteln und, ihrer Entwickelung nach, als Theile des Gehirns selbst zu betrachten sind; *b*) Bewegungsnerven (*Nn. oculomotorius, trochlearis, abducens* und *facialis*), welche mit einer einfachen ganglienlosen Wurzel entspringen und hauptsächlich der Bewegung vorstehen, und *c*) gemischte Nerven (*Nn. trigeminus, glossopharyngeus, vagus cum accessorio* und *hypoglossus?*), welche eine doppelte, gangliöse Wurzel besitzen und, sowohl der Bewegung, als auch der Empfindung, dienen. Da indefs bei dieser Gruppirung manche neben einander liegende Nerven getrennt werden, so folgen wir, zumal bei einigen ihre Function noch nicht entschieden festgestellt ist, der erstern Anordnung.

1. *N. olfactorius*

s. primus (Riechnerv oder Geruchsnerv) entspringt mit drei Wurzeln, von denen die innre oder kurze sich bis zur *Substantia perforata ant.*, die mittlere oder graue bis zur *Caruncula mammillaris*, und die äufsere oder lange durch die *Fossa Sylvii* bis zum *Corpus striatum* verfolgen läfst. Der durch Vereinigung dieser drei Wurzeln gebildete weiche Stamm läuft, bedeckt von der *Pia mater*, an der untern Fläche des vordern Hirnlappens (s. p. 476) nach vorn, und zerfällt an seinem, zum *Bulbus olfactorius* angeschwollenen Ende in zahlreiche feine Aeste, welche, Anfangs weich, bald jedoch durch scheidenförmige Ueberzüge der *Dura mater* verstärkt, sich durch die *Foramina cribrosa* in der

Siebplatte des Siebbeins zur Nasenhöhle begeben. Hier trennen sie sich in zwei Gruppen, eine innere und eine äufsere; die Aeste der innern Gruppe sind röthlicher und weicher, und verbreiten sich in der Schleimhaut des *Septum narium*, die der äufsern Gruppe dagegen sind weifser und derber, und gelangen, geflechtartig mit einander vereinigt, zur Schleimhaut der obern und mittlern Muschel und in die Knochenzellen der Seitenwand der Nase.

2. *N. opticus*

s. secundus (Sehnerv) beginnt am *Chiasma opticum* durch die theilweise Vereinigung beider, theils von den *Corpora geniculata* an der hintern Fläche der *Thalami optici*, theils an dem vordern Hügelpaar der *Eminentia quadrigemina* entspringender *Tractus optici*, läuft, in divergirender Richtung von dem gleichnamigen Nerven der andern Seite, als ein runder Strang nach vorn und aufsen, und tritt durch das *Foramen opticum* in die Augenhöhle. Hier gelangt er, zwischen den *Mm. recti oculi* fortlaufend, zum innern hintern Umfange des Augapfels, durchbohrt, an Dicke abnehmend, die *Sclerotica* und *Choroidea*, und breitet sich in die *Retina* aus (s. Augapfel). — Innerhalb der Schädelhöhle besitzt er einen, von der *Pia mater* gebildeten Ueberzug, dessen nach innen dringende Fortsätze seine einzelnen Bündel scheidenförmig umhüllen; beim Durchtritt durch das *Foramen opticum* erhält er noch eine zweite, sehr feste Scheide, *Vagina fibrosa n. optici*, welche das eine Blatt der an dieser Stelle sich spaltenden *Dura mater* darstellt, während das andere in die Beinhaut der Augenhöhle übergeht. Diese Scheide begleitet ihn bis zu seinem Eintritt in den Augapfel, woselbst sie sich in die *Sclerotica* fortsetzt; in der Nähe des erstern wird sie von der *A. centralis retinae* durchbohrt, welche innerhalb des Nerven nach vorn läuft.

3. *N. oculomotorius*

s. tertius (gemeinschaftlicher Augenmuskelnerv) entspringt aus der Basis und dem innern Umfange des *Pedunculus cerebri*, unweit des *Pons Varolii*, schlägt sich, aus der *Fossa Tarini* neben dem der andren Seite hervortretend, zwischen der *A. profunda cerebri* und der *A. cerebelli superior*, schräg nach vorn und aufsen, durchbohrt dicht neben dem *Processus clinoideus post.* die *Dura mater*, und läuft in der äufsern Wand des *Sinus cavernosus*, daselbst einige Fäden vom *Plexus cavernosus* des Gangliensystems aufnehmend, zur *Fissura orbitalis superior*. Durch diese hindurchtretend, und zwischen den beiden Köpfen des *M. rectus oculi ext*, nach aufsen vom *N. opticus*, nach innen vom *N. trochlearis* und *R. ophthalmicus n. trigemini* in die Augenhöhle ge-

langend, verbreitet er sich, in folgende zwei Aeste gespalten, an sämmtliche Augenmuskeln, mit Ausnahme der *Mm. rectus ext.* und *obliquus sup.*: *a*) *Ramus superior*, der obere, kleinere Ast, geht, sich über den *N. opticus* hinüberschlagend, zu den *Mm. levator palpebrae sup.* und *rectus sup.*, und hängt gewöhnlich durch einen oder mehrere Fäden mit dem *N. nasociliaris* vom *N. trigeminus* zusammen. *b*) *Ramus inferior*, der untere, ansehnlichere Ast, schickt einen Zweig unter dem *N. opticus* hinweg zum *M. rectus internus*, einen zweiten zum *M. rectus inf.*, und einen dritten längern zum *M. obliquus inf.*; von letzterem Zweige geht ein kurzer, dicker Seitenast, *Radix brevis ganglii ciliaris* (kurze Wurzel des Augenknotens), an das beim Gangliensystem zu beschreibende *Ganglion ciliare*.

4. *N. trochlearis*

s. patheticus s. quartus (Rollmuskelnerv oder oberer Augenmuskelnerv), von allen Hirnnerven der dünnste, und als Stamm der längste, entspringt vom hintern Umfange der *Eminentia quadrigemina* und vom *Velum medullare anterius*, neben dem der andern Seite, gelangt, sich um die äufsere Fläche des *Pedunculus cerebri* nach unten windend, dicht vor dem Seitenrand des *Pons Varolii* zur Basis des Gehirns, geht ziemlich gerade nach vorn gegen die Spitze der *Pars petrosa* des Schläfenbeins, durchbohrt den zwischen dieser und dem *Processus clinoideus post.* ausgespannten Theil der *Dura mater*, und läuft alsdann in der äufsern Wand des *Sinus cavernosus*, Anfangs unter dem *N. oculomotorius*, später über sämmtlichen, in derselben Richtung verlaufenden Nerven, zur *Fissura orbitalis superior*, durch welche er in die Augenhöhle eindringt. In dieser wendet er sich sogleich nach oben und innen, schlägt sich über die *Mm. rectus sup.* und *levator palpebrae sup.* hinüber, und gelangt so zum hintern Theil des *M. obliquus sup.*, in welchem ganz allein er sich verbreitet. — Während seines Verlaufes längs des *Sinus cavernosus* hängt er mit dem *Plexus cavernosus* zusammen, und giebt gewöhnlich Fasern an den, zwischen den Blättern des *Tentorium cerebelli* rückwärtslaufenden, beim Gangliensystem genauer zu beschreibenden *N. tentorii cerebelli*; ferner anastomosirt er häufig mit dem *R. ophthalmicus n. trigemini*, und bisweilen mit dem von diesem abstammenden *N. infratrochlearis*.

5. *N. trigeminus*

s. divisus s. quintus (dreigetheilter oder dreiastiger Nerv) entspringt mit zwei Wurzeln, einer hintern stärkern und einer vordern schwächern. Die hintere Wurzel (*Portio major*) läfst

sich bis zum Anfange des Rückenmarks verfolgen, von wo aus sie in dem *Corpus restiforme* vor dem Boden der vierten Hirnhöhle aufwärts steigt und, sich nach vorn und aufsen biegend, als ein aus 40 bis 50 Bündeln bestehender rundlicher Strang zwischen den Querfasern im vordern Theil des *Pons*, da, wo das *Crus cerebelli* in denselben übergeht, an der Basis des Gehirns hervortritt; die vordere Wurzel (*Portio minor*) beginnt in dem *Corpus pyramidale*, läuft in der vordern Längsfaserschicht des *Pons* aufwärts, und tritt aus diesem als ein dünner, aus 3 bis 6 Bündeln gebildeter Strang vor der *Portio major*, und von dieser bisweilen durch einige Querfasern getrennt, hervor. Indem beide Wurzeln sich an einander legen und durch Zellgewebe zusammengehalten werden, bilden sie einen kurzen und dicken Stamm, welcher sich schräg nach vorn und aufsen gegen den vordern Rand des *Tentorium cerebelli* begiebt, dicht oberhalb der Spitze der *Pars petrosa* des Schläfenbeins durch eine ovale Oeffnung der *Dura mater* hindurchtritt und alsdann zu einem grauröthlichen, über $\frac{1}{2}$ Zoll breiten Knoten, *Ganglion Gasseri s. semilunare* (Gasserscher oder halbmondförmiger Knoten) anschwillt. Dieser hat eine bohnenförmige, nach oben und hinten concave, nach unten und vorn convexe Gestalt, und ruht in dem grubenartigen Eindruck an der vordern Fläche der *Pars petrosa* neben dem *Sinus cavernosus*, zwischen den beiden aus einander weichenden Blättern der *Dura mater;* er wird ausschliefslich von der hintern Wurzel gebildet, während die vordere, sich locker an seine innere Fläche anheftend, blofs an ihm vorbeigeht, und nimmt aufserdem einige Fäden vom *Plexus cavernosus* auf. Aus dem convexen Rande dieses Knotens treten die drei Hauptäste des *N. trigeminus* hervor, von denen der erste und der zweite, nämlich der *R. ophthalmicus* und der *R. maxillaris sup.*, blofs mit der hintern Wurzel zusammenhängen, und demgemäfs nur sensitive Fasern enthalten, während der dritte, *R. maxillaris inf.*, von beiden Wurzeln entspringt, und daher, sowohl aus sensitiven, als aus motorischen Fasern besteht.

1. *Ramus ophthalmicus* *s. primus n. trigemini* (Augenast oder erster Hauptast des dreigetheilten Nerven), der oberste und schwächste, geht als ein kurzer, etwa $\frac{3}{4}$ Zoll langer Strang in der äufsern Wand des *Sinus cavernosus*, nach aufsen von dem *N. oculomotorius* und unter dem *N. trochlearis*, vorwärts und etwas aufwärts, hängt in diesem Verlaufe durch einige Fäden mit dem *Plexus caroticus int.*, und bisweilen auch mit dem *N. trochlearis* zusammen, und tritt, nachdem er zuvor häufig Fasern an den, zwischen den Blättern des *Tentorium cerebelli* rückwärtslaufenden, beim *N. trochlearis* bereits erwähnten, *N. tentorii cerebelli* abgegeben hat, in folgende drei Aeste gespalten, durch die *Fissura orbitalis sup.* in die Augenhöhle:

N. frontalis;
N. lacrymalis;
N. nasociliaris.

a) *N. frontalis* (Stirnnerv), von diesen der stärkste, steigt gegen das Dach der Orbita aufwärts, geht über dem *M. levator palpebrae sup.* nach vorn, und theilt sich in zwei Zweige:

α. *N. supratrochlearis s. frontalis minor* (Oberrollnerv), der schwächere, läuft gegen den innern Augenwinkel, tritt über die *Trochlea* des *M. obliquus sup.*, mit dem *N. infratrochlearis* anastomosirend, hinüber, und steigt vor dem *M. corrugator supercilii* gegen die *Glabella* empor, um sich zwischen den Muskeln und der Haut oberhalb des innern Theils der Augenhöhle zu verbreiten.

β. *N. supraorbitalis s. frontalis major* (Oberaugenhöhlennerv), die Fortsetzung des Stammes des *N. frontalis*, dringt, in Gemeinschaft mit der *A. supraorbitalis*, häufig in zwei Aeste gespalten, durch das *Foramen supraorbitale*, krümmt sich, bedeckt vom *M. frontalis*, zur Stirngegend aufwärts, und verbreitet sich, mit dem *N. supratrochlearis* anastomosirend, an die Haut des obern Augenlides und der Stirn bis gegen die Scheitelgegend hin, woselbst er mit Aesten des *N. facialis* zusammenhängt.

b) *N. lacrymalis* (Thränennerv), der dünnste der drei Aeste des *R. ophthalmicus*, wendet sich nach aufsen und oben, geht längs des obern Randes des *M. rectus ext.*, häufig ein Fädchen vom *Ganglion ciliare* aufnehmend, in Begleitung der *A. lacrymalis* zur Thränendrüse, und spaltet sich daselbst in zwei Aeste, einen innern und einen äufsern: Der innere Ast verbreitet sich zwischen den Läppchen der Thränendrüse, ferner in der *Conjunctiva* und der Haut am äufsern Theil des obern Augenlides, woselbst er mit Zweigen des *N. facialis* in Verbindung steht; der äufsere Ast giebt einige Fäden an die Thränendrüse, dringt alsdann, mit einem Zweige des *N. subcutaneus malae* sich verbindend, durch ein Knochenkanälchen des *Os zygomaticum* in die Schläfengrube, und vertheilt sich hier, mit Aesten des *N. facialis* anastomosirend, in dem vordern Theil der Schläfengegend bis zur Wange.

c) *N. nasociliaris s. nasalis* (Nasenaugennerv) tritt zwischen den beiden Köpfen des *M. rectus ext.* hindurch, geht in Begleitung der *A. ophthalmica* schräg über den *N. opticus* nach innen und vorn, giebt in diesem Verlaufe einen Verbindungszweig an den *N. oculomotorius*, dann die *Radix longa ganglii ciliaris* (lange Wurzel des Augenknotens), welche, vorwärts und etwas abwärts laufend, in den obern hintern Umfang des *Ganglion ciliare* eindringt, endlich 1 bis 3 *Nn. ciliares longi* (lange Blendungsnerven), welche den hintern Theil der *Sclerotica* durchboh-

Fig. 126.

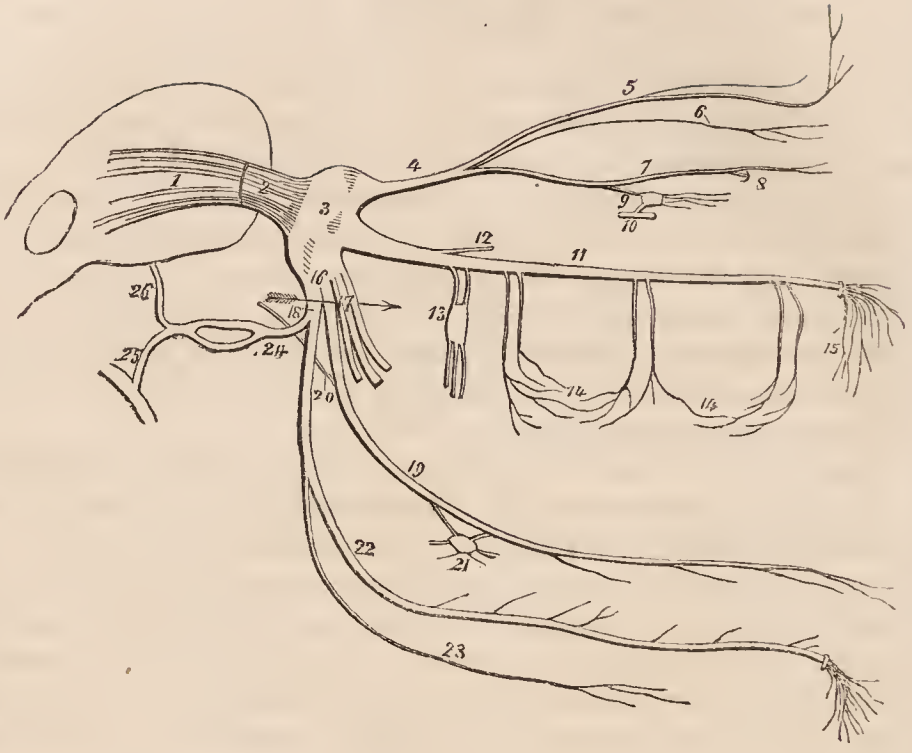

Fig. 126. Skizzirte Darstellung des *N. trigeminus* mit seinen Aesten. — 1. Die beiden Wurzeln des *N. trigeminus;* 2. der kurze Stamm desselben. 3. *Ganglion Gasseri.* 4. *R. ophthalmicus.* 5. *N. frontalis,* sich in die *Nn. supratrochlearis* und *supraorbitalis* spaltend. 6. *N. lacrymalis.* 7. *N. nasociliaris,* von welchem man den durch das *For. ethmoidale ant* (8.) hindurchtretenden *N. ethmoidalis,* und über diesem den *N. infratrochlearis* abgehen sieht. 9. *Radix longa ganglii ciliaris.* 10. Ein Stück des *N. oculomotorius,* durch die *Radix brevis* mit dem *Ganglion ciliare* zusammenhängend; letzteres ist durch die aus seinem vordern Umfange hervortretenden Ciliarnerven kenntlich. 11. *R. maxillaris sup.* 12. *N. subcutaneus malae.* 13. Der doppelt vorhandene *N. sphenopalatinus,* sich in das *Ganglion sphenopalatinum* einsenkend, aus welchem letztern die drei *Nn. palatini* nach unten hervortreten. 14, 14. *Nn. dentales superiores, ant., med.* und *post.* zum *Plexus supramaxillaris* verbunden. 15. Endverzweigung des *N. infraorbitalis* im Gesicht. 16. *R. maxillaris inf.;* 17. Der obere Ast desselben, durch einen Pfeil von dem untern Ast (18.) getrennt. 19. *N. lingualis;* 20. Die unter einem spitzen Winkel sich in denselben einsenkende *Chorda tympani.* 21. *Ganglion maxillare.* 22. *N. alveolaris inf.;* 23. Der von demselben abgehende *N. mylohyoideus.* 24. *N. temporalis superficialis,* mit seinem,

rend, sich zwischen dieser und der *Choroidea* zur *Iris* hinbegeben, und gelangt hierauf, dicht über den *M. rectus int.* hinweg, zur innern Wand der Augenhöhle, woselbst er sich, in der Nähe des *Foram. ethmoidale ant.*, in folgende beide Endäste spaltet:

α. N. ethmoidalis (Siebbeinnerv) dringt, begleitet von der gleichnamigen Arterie, durch das *For. ethmoidale ant.* in die Schädelhöhle zur obern Fläche der *Lamina cribrosa* des Siebbeins, von da durch eine Oeffnung im vordern Theil derselben, neben der *Crista galli* in die Nasenhöhle, giebt hier einige Fäden an die Stirnhöhle und die vordern Siebbeinzellen, und theilt sich, in einer Furche an der innern Fläche des Nasenbeins fortlaufend, in zwei Aeste, einen innern und einen äufsern. Der innere Ast versorgt den vordersten Theil der Schleimhaut der Nasenscheidewand bis zum Nasenloch herab; der äufsere Ast verbreitet sich theils an der Schleimhaut der Seitenwand der Nasenhöhle, theils, zwischen dem untern Rande des Nasenbeins und dem Knorpel des Nasenflügels nach aufsen dringend, an die Haut des letztern bis zur Nasenspitze, woselbst er mit Aesten des *N. infraorbitalis* zusammenhängt.

β. N. infratrochlearis (Unterrollnerv) geht über den *M. rectus int.*, längs der innern Wand der Augenhöhle nach vorn, tritt, in zwei Aeste gespalten, unter der *Trochlea* des *M. obliquus sup.* hinweg zum innern Augenwinkel, und verbreitet sich, verbunden mit dem *N. supratrochlearis*, theils durch den *M. orbicularis palpebrarum* hindurch an die Haut am innern Umfang des Auges, theils an den Thränensack, die Thränencarunkel und die *Conjunctiva.*

2. *Ramus maxillaris superior* *s. secundus n. trigemini* (Oberkieferast oder zweiter Hauptast des dreigetheilten Nerven), dringt, aus der Mitte des *Ganglion Gasseri* hervorkommend, durch das *Foramen rotundum* nach vorn, gelangt so in die *Fossa sphenomaxillaris*, und theilt sich, in dieser zur *Fissura orbitalis inf.* fortlaufend, in folgende vier Aeste:

N. subcutaneus malae;
N. sphenopalatinus;
N. dentalis superior posterior;
N. infraorbitalis.

a) *N. subcutaneus malae* (Wangenhautnerv) tritt als ein dünner Ast aus dem äufsern Umfange des *R. maxillaris sup.* so-

---

hinter dem Kiefergelenk befindlichen Schlingengeflecht, von welchem ein *N. communicans cum n. faciali* (25.) abwärts geht, und ein *N. temporalis subcutaneus* (26.) aufwärts steigt.

gleich nach dessen Durchgang durch das *For. rotundum*, hervor, begiebt sich durch die *Fissura orbitalis inf.* zur äufsern Wand der Augenhöhle, an welcher er nach vorn läuft, und theilt sich, nachdem er bisweilen einen Zweig an die Thränendrüse abgegeben hat, in einen obern und einen untern Ast: der obere oder Schläfenast dringt, mit einem Zweige des *N. lacrymalis* verbunden, durch ein Knochenkanälchen im Augenhöhlenfortsatz des Jochbeins in die Schläfengrube, geht hier durch den vordern Theil des *M. temporalis* und der diesen bedeckenden Aponeurose hindurch, und verbreitet sich an der Haut der Schläfe bis zur Stirn, mit Zweigen des *N. temporalis superficialis* vom *R. maxillaris inf.* und des *N. facialis* zusammenhängend; der untere oder Gesichtsast geht durch den *Canalis zygomaticus* schief nach vorn und aufsen, gelangt, aus dem *Foram. zygomaticum* an der äufsern Fläche des Jochbeins hervortretend, zwischen den Fasern des *M. orbicularis palpebrarum* hindurch zur Haut des Gesichts, und verbreitet sich an dieser, in Verbindung mit Aesten der *Nn. infraorbitalis* und *facialis*.

b) *N. sphenopalatinus s. pterygopalatinus* (Keilbeingaumennerv), meistens doppelt vorhanden, geht vom *R. maxillaris sup.*, beim Durchgang desselben durch die *Fossa sphenomaxillaris*, abwärts, und dringt, nach kurzem Verlauf, in das beim Gangliensystem zu beschreibende *Ganglion sphenopalatinum*.

c) *N. dentalis superior posterior s. alveolaris sup. post.* (oberer hinterer Zahnnerv), häufig doppelt oder mehrfach, geht vom untern Umfang des *R. maxillaris sup.* dicht hinter der *Fissura orbitalis inf.* fast senkrecht abwärts zum *Tuber maxillare*, giebt hier bisweilen einen rückwärtslaufenden Ast an die *Mm. buccinator* und *pterygoideus ext.*, und dringt alsdann durch die *Foramina alveolaria posteriora*, in mehrere Aeste gespalten. Diese laufen, in Begleitung der *A. alveolaris sup.*, durch die schwammige Substanz des Oberkiefers, dicht unter dem äufsern Theil des *Antrum Highmori* bogenförmig gekrümmt nach vorn, geben diesem einige Aestchen, und verbreiten sich, mit den *Nn. dentales med.* und *ant.* geflechtartig zusammenhängend, an die hintersten Backenzähne und deren Zahnfleisch.

d) *N. infraorbitalis* (Unteraugenhöhlennerv), die Fortsetzung des Stammes des *R. maxillaris sup.*, gelangt durch die *Fissura orbitalis inf.* zum Boden der Augenhöhle, läuft, begleitet von der gleichnamigen Arterie, in dem *Canalis infraorbitalis*, daselbst die *Rr. dentales superiores, medius* und *anterior* abgebend, nach vorn, und tritt durch das *For. infraorbitale*, hinter dem *M. levator labii sup. proprius*, am Gesicht hervor, in die strahlenförmig divergirenden *Nn. palpebrales inferiores, nasales superficiales* und *labiales superiores* gespalten.

α. *N. dentalis superior medius s. alveolaris ant. minor* (mittlerer oberer Zahnnerv), häufig an dem folgenden genau anliegend, entspringt vom *N. infraorbitalis* sogleich bei seinem Eintritt in den *Canalis infraorb.*, geht in der äufsern Wand des Oberkiefers, dicht an der Schleimhaut des *Sinus maxillaris*, abwärts, und verbreitet sich, mit den *Nn. dentales post.* und *ant.* geflechtartig zusammenhängend, hauptsächlich an die vordern Backenzähne und das zugehörige Zahnfleisch.

β. *N. dentalis superior anterior s. alveolaris ant. major* (vorderer oberer Zahnnerv) geht, öfters in zwei oder drei Aeste gespalten, vom *N. infraorbitalis*, während dessen Verlaufs im *Canalis infraorbitalis* ab, dringt in Kanälchen der äufsern Wand des Oberkiefers nach unten, und theilt sich in einen vordern Ast, welcher, schräg nach vorn und innen gegen den *Canalis incisivus* verlaufend, sich am vordern Theil der Schleimhaut des Bodens der Nasenhöhle und des Gaumens verbreitet, und in mehrere hintere Aeste, welche, mit den *Nn. dentales med.* und *post.* zu einem Geflechte zusammenfliefsend, vorzüglich die Schneidezähne und den Eckzahn, so wie das zugehörige Zahnfleisch versorgen. — In dem, durch die Vereinigung von Aesten der *Nn. dentales superiores ant., med.* und *post.* gebildeten, sich bogenförmig in der Knochensubstanz der äufsern Wand des Oberkieferbeins über dem *Proc. alveolaris* hinziehenden *Plexus supramaxillaris* (Oberkiefergeflecht) befindet sich oberhalb der Wurzel des Eckzahns ein, jedoch nicht entschieden gangliöser, Knoten, *Ganglion supramaxillare anterius* (vorderer Oberkieferknoten), und bisweilen weiter nach hinten oberhalb des zweiten Backenzahns noch ein zweiter, *Ganglion supramaxillare posterius;* aus diesen Knoten, so wie aus dem Geflechte selbst, kommen die Aeste für die Zähne und das Zahnfleisch, nebst einigen kleineren für die Kieferhöhle und den mittlern Theil der Schleimhaut des untern Nasenganges und des Gaumens hervor. Die für die Zähne bestimmten Aeste treten durch die Alveolen an die Zahnwurzeln, gelangen durch die an diesen befindlichen Oeffnungen zu den Zahnkernen, und breiten sich auf diesen geflechtartig aus, während die dem Zahnfleische angehörenden Aeste durch die Platten des Alveolarfortsatzes, und zum Theil durch die Scheidewand zwischen je zwei Zähnen sich zu demselben begeben.

γ. *Nn. palpebrales inferiores* (untere Augenlidnerven), ein *internus* und ein *externus*, steigen, der erstere hinter dem *M. levator labii sup. proprius*, der letztere diesen durchbohrend, zum untern Augenlid empor, und verbreiten

sich hier an die Fasern des *M. sphincter palp.* und die Haut, der innere an den innern Theil derselben bis zur Nase, mit Aesten des *N. facialis* und des *N. infratrochlearis* zumenhängend, der äufsere an den äufsern Theil derselben, mit Aesten des *N. facialis* und des *N. subcutaneus malae* sich verbindend.

δ. *Nn. nasales superficiales s subcutanei nasi* (oberflächliche Nasennerven), gewöhnlich ein *superior*, ein *medius* und ein *inferior*, gehen schräg nach innen, der obere zwischen den *Mm. levator labii sup. alaeq. nasi* und *levator labii sup. proprius* zum Nasenrücken, der mittlere zwischen den Fasern des erstern Muskels zum Nasenflügel, und der untere durch denselben Muskel zur Nasenspitze und dem innern Umfange des Nasenloches, und verbreiten sich an die daselbst befindlichen Muskeln und die Haut, theils unter einander, theils mit den *Nn. palpebrales inferiores* und *labiales superiores*, theils mit Aesten des *N. facialis* und des *N. ethmoidalis* vom *N. nasociliaris* zusammenhängend.

ε. *Nn. labiales superiores* (Oberlippennerven) treten, meistens sich in vier Gruppen trennend, hinter dem *M. levator labii superioris proprius* einwärts herab, und verbreiten sich, in oberflächliche und tiefe Aeste gespalten, an die Haut, die Muskeln und die Schleimmembran der Oberlippe, sich schlingenförmig unter einander und mit den *Nn. nasales superf.*, so wie mit Aesten des *N. facialis* verbindend.

3. *Ramus maxillaris inferior* *s. tertius n. trigemini* (Unterkiefernerv oder dritter Hauptast des dreigetheilten Nerven), der dickste der drei Aeste des *N. trigeminus*, entspringt mit zwei Portionen, einer gröfsern, welche aus dem untern Theile des *Ganglion Gasseri* hervorgeht, und einer kleinern, welche die Fortsetzung der vordern Wurzel des *N. trigeminus* darstellt, geht abwärts durch das *Foramen ovale*, woselbst beide Portionen sich genauer mit einander vereinigen, bildet, aus diesem hervortretend, an seiner vordern und äufsern Seite ein Geflecht seiner Fasern, *Plexus ganglioformis Santorini*, und theilt sich, nach kurzem Verlauf, am hintern Rande des *M. pterygoideus ext.* in zwei Aeste, einen obern und einen untern.

Der obere Ast (wegen seiner hauptsächlichen Verbreitung an die *Mm. temporalis s. crotaphiticus* und *buccinator*, als *N. crotaphitico-buccinatorius* bezeichnet), welcher seine Fasern vorzüglich aus der, mit der vordern Wurzel zusammenhängenden Portion erhält, zerfällt alsbald in folgende, für die Kiefermuskeln bestimmte Zweige, von denen indefs bald der eine, bald der andre mit einem zweiten gemeinschaftlich entspringt:

N. massetericus;
Nn. temporales profundi;
N. buccinatorius;
N. pterygoideus internus.

Der untere Ast, welcher gröfstentheils von der aus dem *Ganglion Gasseri* entspringenden Portion gebildet wird, ist länger und stärker, als der obere, geht, einige Aestchen aus dem, an seiner innern Fläche liegenden, beim Gangliensystem zu erwähnenden *Ganglion oticum* aufnehmend, zuerst zwischen den *Mm. pterygoideus ext.* und *tensor veli palatini*, dann zwischen dem erstern und dem *M. pterygoideus int.* hinab, und theilt sich in folgende Zweige:

N. lingualis;
N. alveolaris inferior;
N. temporalis superficialis.

a) *N. massetericus* (Kaumuskelnerv) geht über den *M. pterygoideus ext.* nach aufsen, um sich, in Begleitung der gleichnamigen Arterie, durch die *Incisura semilunaris* des Unterkiefers zum *M. masseter* zu begeben, und sendet auf dem Wege dahin 1 bis 2 Aeste zum *M. temporalis* und einen Faden an das Kiefergelenk.

b) *Nn. temporales profundi* (tiefe Schläfennerven), gewöhnlich ein *internus* und ein *externus*, krümmen sich über den *M. pterygoideus ext.* auswärts zur äufsern Fläche der *Pars squamosa* des Schläfenbeins, und verbreiten sich in dem *M. temporalis* gegen die denselben bedeckende Aponeurose.

c) *N. buccinatorius* (Backenmuskelnerv), der stärkste dieser Aeste, dringt zwischen den Fasern des *M. pterygoideus ext.* oder zwischen diesem und dem *M. pterygoideus int.*, ersterem ein, häufig doppeltes Aestchen, *N. pterygoideus ext.* (äufserer Flügelmuskelnerv) abgebend, nach vorn und aufsen, gelangt alsdann in der, nach innen vom *M. masseter* liegenden Fettanhäufung zum *M. buccinator*, und verbreitet sich in diesem bis zum Mundwinkel und den hier befindlichen Muskeln, ferner in der Schleimhaut und der äufsern Haut der Wange, mit Aesten des *N. facialis* sich schlingenförmig verbindend.

d) *N. pterygoideus internus* (innerer Flügelmuskelnerv), ein dünner Ast, geht dicht nach aufsen vom *Ganglion oticum* oder dasselbe durchbohrend, nach vorn und innen zum *M. pterygoideus int.*, in seinem Verlaufe einige Aestchen an die *Mm. tensor veli palatini* und *tensor tympani* abgebend.

e) *N. lingualis s. gustatorius* (Zungennerv) steigt vor dem *N. alveolaris inf.*, sich mit diesem durch ein Aestchen verbindend, erst zwischen den *Mm. pterygoidei ext.* und *int.*, dann,

nachdem er einen unter spitzem Winkel auf ihn zukommenden Zweig des *N. facialis*, die *Chorda tympani*, aufgenommen hat, an der innern Fläche des Astes des Unterkiefers abwärts, gelangt über der *Gl. submaxillaris*, zwischen dieser und dem *M. styloglossus* nach vorn, läuft an der äufsern Seite des *M. hyoglossus*, und bedeckt vom *M. mylohyoideus*, etwas abgeplattet zur Seite der Zunge fort, und theilt sich hierbei in eine Reihe von Zweigen, welche zwischen den *Mm. hyoglossus* und *genioglossus* aufwärts dringen und sich längs der ganzen Zunge an die Schleimhaut und die Papillen derselben verbreiten. In diesem Verlaufe giebt er:

α. Einige Zweige an die Schleimhaut des *Pharynx* und die *Tonsilla*, und bisweilen einen an den *M. pterygoideus int.*

β. 2 bis 4 Zweige an das über der *Gl. submaxillaris* liegende, beim Gangliensystem zu beschreibende *Ganglion maxillare.*

γ. Einen Zweig an die *Gl. sublingualis.*

δ. Einige Fäden an den, nach innen von ihm liegenden *N. hypoglossus*, und den ihn von diesem trennenden *Ductus Whartonianus.*

ε. 3 bis 4 Zweige, die neben der *Gl. sublingualis* zur Schleimhaut des Bodens der Mundhöhle verlaufen.

f) *N. alveolaris inferior s. mandibularis* (Unterkieferbeinnerv) steigt, zuerst zwischen den *Mm. pterygoidei ext.* und *int.*, dann zwischen dem *Lig. laterale int* des Kiefergelenks und dem Aste des Unterkiefers abwärts zum *For. maxillare post*, giebt, ehe er in dieses eintritt, den *N. mylohyoideus*, dann, von einer festen sehnigen Scheide umschlossen, im *Canalis alveolaris* fortlaufend, die *Nn. dentales inferiores* ab, und spaltet sich, aus dem *For. mentale* hervortretend, in den *N. mentalis* und die *Nn. labiales inferiores.*

α. *N. mylohyoideus* (Kieferzungenbeinmuskelnerv) durchbohrt das *Lig. laterale int.*, läuft in dem *Sulcus mylohyoideus* nach unten und vorn, gelangt an der innern Seite der *Gl. submaxillaris*, dieser und der *Gl. sublingualis* Aestchen abgebend, zum *M. mylohyoideus*, und verbreitet sich in diesem, so wie in dem vordern Bauch des *M. digastricus maxillae inf.*, und mit einigen Fäden auch an die Haut des Kinnes.

β. *Nn. dentales inferiores* (untere Zahnnerven), von unbestimmter Anzahl, vereinigen sich mit einander zu dem, in der Knochensubstanz des Unterkiefers eingelagerten *Plexus inframaxillaris* (Unterkiefergeflecht), aus welchem, durch Oeffnungen in den Alveolen, Aestchen zu den untern Backenzähnen und dem Zahnfleische derselben aufwärts steigen, und ein besonderes Stämmchen sich nach vorn und oben zu dem Eckzahn und den Schneidezähnen begiebt.

γ. *N. mentalis* (Kinnnerv), die Fortsetzung des Stammes des *N. alveolaris inf.*, tritt aus dem *For. mentale* hervor, giebt sogleich einige Fäden an die Beinhaut des Unterkiefers, und verbreitet sich durch den *M. depressor anguli oris* hindurch an die Haut des Kinns, mit Aesten des *N. facialis* zusammenhängend.

δ. *Nn. labiales inferiores* (Unterlippennerven), meistens zwei, ein *internus* und ein *externus*, begeben sich, mit dem vorigen und mit Aesten des *N. facialis* sich verflechtend, an die Haut der Unterlippe bis zum Mundwinkel, und an das Zahnfleisch, vorzüglich des Eckzahns und der Schneidezähne.

g) *N. temporalis superficialis s. auricularis ant.* (oberflächlicher Schläfennerv) entspringt mit zwei, durch die *A. meningea media* von einander getrennten Wurzeln, von denen die untere häufig vom *N. alveolaris inf.* herstammt, geht hinter dem *Condylus maxillae inf.*, zwischen ihm und dem *Meatus acusticus ext.* nach hinten und aufsen, und bildet dicht unter der Endspaltung der *A. carotis ext.* ein Schlingengeflecht, aus welchem, bedeckt von der *Gl. parotis*, aufser mehreren Aestchen zu dem benachbarten Theil des *Plexus caroticus ext.*, folgende Zweige hervorgehen:

α. *Nn. meatus auditorii* (Gehörgangsnerven), ein *superior* und ein *inferior*, gelangen, in zahlreiche, schlingenförmig unter einander zusammenhängende Aestchen gespalten, zum knorpeligen äufsern Gehörgang, und verbreiten sich, theils an die diesen überziehende Haut und die Ohrenschmalzdrüsen, theils zwischen demselben und dem knöchernen Gehörgang. Ein besonderes Aestchen tritt in eine, hinter der *Cavitas glenoidea* des Schläfenbeins befindliche Knochenspalte, und verbindet sich nach vorn mit der *Chorda tympani*, während es sich nach hinten zum obern und vordern Theil der *Membrana tympani* begiebt.

β. *Nn. auriculares anteriores* (vordere Ohrnerven), gewöhnlich ein *superior* und ein *inferior*, verzweigen sich in der Haut dicht vor und am Ohrknorpel, in der Gegend des *Tragus* und des vordern Theils des *Helix*.

γ. *N. temporalis subcutaneus* (Schläfenhautnerv), geht, nach innen von der *A. temporalis superficialis*, aufwärts, und verbreitet sich, in mehrere Aeste gespalten, an die Haut der Schläfengegend, daselbst mit Aesten des *N. facialis*, wie auch mit Zweigen der *Nn. frontales* und *subcutaneus malae* zusammenhängend.

δ *Rr. communicantes cum n. faciali* (Verbindungsäste mit dem Antlitznerven), zwei stärkere und mehrere feine Zweige, welche durch die *Gl. parotis*, dieser einige Aest-

chen abgebend, abwärts dringen, um sich mit dem *N. facialis* zu verbinden.

6. *N. abducens*

s. sextus (äufserer Augenmuskelnerv) entspringt aus dem *Corpus pyramidale*, tritt aus der Furche zwischen diesem und dem *Pons Varolii* mit mehreren Bündeln hervor, geht an der untern Fläche des letztern als ein, Anfangs platter, später rundlicher Strang, nach vorn, oben und aufsen, und gelangt, die *Dura mater* neben dem *Proc. clinoideus post.*, tiefer und weiter nach innen als der *N. trigeminus*, durchbohrend, in den *Sinus cavernosus*. Hier läuft er, an der äufsern Seite der *A. carotis int.*, einige Fäden vom *Plexus caroticus int.* aufnehmend, nach vorn, dringt oberhalb der *V. ophthalmica* durch die *Fissura orbitalis sup.* in die Augenhöhle, und begiebt sich, durch einen Verbindungsast mit dem nach aufsen liegenden *R. ophthalmicus n. trigemini*, und durch einen zweiten mit dem *Ganglion sphenopalatinum* zusammenhängend, zwischen den beiden Köpfen des *M. rectus ext.* hindurch zur innern Fläche dieses Muskels, um sich ausschliefslich in demselben zu verzweigen.

7. *N. facialis*

s. communicans faciei s. septimus, s. Portio dura paris septimi (Antlitz- oder Gesichtsnerv) entspringt mit zwei Portionen, einer innern stärkern und einer äufsern schwächern (*Portio intermedia Wrisbergii*), theils aus dem *Corpus olivare*, theils aus dem *Corpus restiforme*, tritt zwischen diesen beiden, dicht am hintern Rande des *Pons*, nach vorn und innen vom *N. acusticus* hervor, geht in einer Furche an der obern Seite des letztern schräg nach vorn, aufsen und unten zum *Meatus acusticus int.*, in welchem seine schwächere Portion durch einige Fäden mit dem *N. acusticus* zusammenhängt, und dringt, sich von diesem trennend, durch die obere Oeffnung auf dem Boden des innern Gehörgangs in den, eigens für ihn bestimmten, die *Pars petrosa* des Schläfenbeins in winkeliger Richtung durchziehenden *Canalis Fallopii*. In diesem fortlaufend, geht er zuerst eine kurze Strecke nach aufsen und vorn gegen den *Hiatus canalis Fallopii*, bildet hier plötzlich eine fast rechtwinkelige Krümmung, *Genu n. facialis* (Knie des Antlitznerven), und am vordern Umfange derselben eine dreieckige, grauröthliche Anschwellung, *Ganglion geniculum s. Intumescentia ganglioformis n. facialis* (Knieknoten), welche die drei *Nn. petrosi superficiales* vom Gangliensystem (s. dasselbe) aufnimmt und ein rückwärts laufendes Aestchen an den *N. acusticus* abschickt, und begiebt sich alsdann über der *Fene-*

stra ovalis und längs der hintern Wand der Paukenhöhle, daselbst einen oder zwei Zweige vom *R. auricularis n. vagi* aufnehmend, nach hinten und unten, um durch das *For. stylomastoideum* aus dem Schläfenbeine hervorzutreten. Hierauf geht er erst ein wenig abwärts, zwischen den *Mm. digastricus maxillae inf.* und *stylohyoideus*, gelangt alsdann, sich nach vorn umbiegend, nach aufsen von der *V. jugularis int.* und der *A. carotis ext.*, durch die *Gl. parotis* hindurch zum hintern Rande des Unterkieferastes, und spaltet sich hier in zwei Hauptäste, einen obern und einen untern, welche, alsbald in zahlreiche, schlingenförmig mit einander zusammenhängende Zweige zerfallend, an der äufsern Fläche des *M. masseter* ein Geflecht, *Plexus parotideus s. Pes anserinus* (Gänsefufs), darstellen, aus welchem fingerförmig die Nerven für sämmtliche Muskeln der entsprechenden Gesichtshälfte, und theilweis auch der Schläfen- und der obern Halsgegend hervorgehen.

In diesem Verlaufe giebt der *N. facialis* folgende Aeste ab:

Im *Canalis Fallopii*, nach Bildung des *Genu.*	*N. stapedius;* *Chorda tympani.*
Nach dem Hervortritt aus dem *For. stylomastoideum.*	*N. auricularis post. prof.;* *N. stylohyoideus;* *N. digastricus;* *Nn. parotidei.*
Aus dem *Plexus parotideus s. Pes anserinus.*	*Nn. temporales;* *Nn. zygomatici;* *Nn. buccales;* *N. subcutaneus maxillae inf.;* *N. subcutaneus colli sup.*

a) *N. stapedius* (Steigbügelmuskelnerv), ein kleiner, oft doppelter Zweig, geht hinter der Paukenhöhle vom *N. facialis* ab, und begiebt sich schief nach innen zum *M. stapedius.*

b) *Chorda tympani* (Paukensaite), ein beträchtlich langer Zweig, welcher den *N. facialis* mit dem *N. lingualis* verbindet, entspringt von ersterem kurz vor seinem Austritt aus dem *For. stylomastoideum*, dringt durch ein eignes Knochenkanälchen nach oben und vorn in die Paukenhöhle, in welcher sie unweit des obern Randes des Paukenfells zwischen dem Stiel des Hammers und dem langen Schenkel des Ambosses, dann über der Sehne des *M. malleus int.* bogenförmig fortläuft, und tritt, nachdem sie zuvor dem sogenannten *M. malleus ext.* ein Aestchen abgegeben, durch eine besondre Oeffnung in der *Fissura Glaseri*, daselbst häufig durch einen Verbindungsfaden mit dem *Plexus tympanicus* zusammenhängend, aus der Paukenhöhle heraus. Alsdann steigt sie,

Fig. 127.

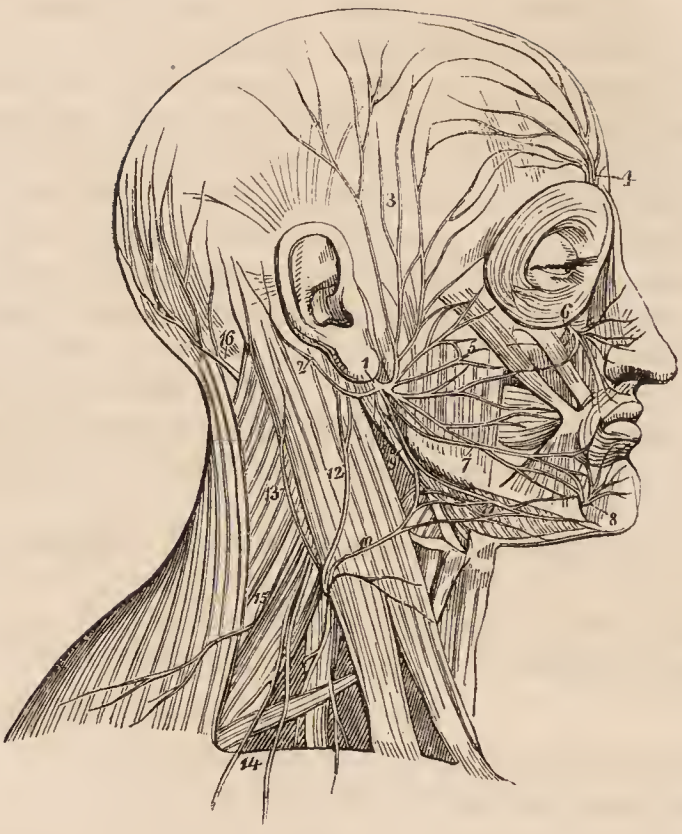

Fig. 127. Verbreitung des *N. facialis* und der mit ihm zusammenhängenden Aeste der Cervicalnerven. — 1. *N. facialis*, nach seinem Hervortritt aus dem *For. stylomastoideum;* sich nach vorn umbiegend, bildet er den über das Gesicht ausstrahlenden *Plexus parotideus s. Pes anserinus,* welcher durch Abtragung der *Gl. parotis* freigelegt worden ist. 2. *N. auricularis post. prof.*, neben dessen Ursprunge man die *Nn. stylohyoideus* und *digastricus* hervortreten sieht. 3. *Nn. temporales*, mit Zweigen des *N. frontalis* (4.) anastomosirend. 5. *Nn. zygomatici* und *Nn. buccales*, mit den Endzweigen des *N. infraorbitalis* (6.) zusammenhängend. 7. *N. subcutaneus maxillae inf.*, sich mit dem *N. mentalis* (8.) verbindend. 9. *N. subcutaneus colli,* in Verbindung mit dem *N. superficialis colli* (10.), sich geflechtartig in der Submaxillargegend (11.) verbreitend. 12. *N. auricularis magnus*, 13. *N. occipitalis minor*, jener über die äufsere Fläche des *M. sternocleidomastoideus*, dieser längs des hintern Randes desselben vom *Plexus cervicalis* aufsteigend. 14. *Nn. supraclaviculares.* 15. *N. accessorius Willisii*, sich mit seinem äufsern Aste im *M. trapezius* verbreitend. 16. *N. occipitalis major*, der hintere Ast des zweiten Cervicalnerven.

bisweilen sogleich ein Fädchen vom *Ganglion oticum* aufnehmend, zwischen den *Mm. pterygoidei ext.* und *int.* schief nach vorn und unten zum hintern Umfang des *N. lingualis* hinab, senkt sich unter spitzem Winkel in diesen ein, und gelangt, in der Scheide desselben fortlaufend, und sich theilweis mit ihm vermischend, zur Zunge und zur *Gl. submaxillaris*, während ein andrer Theil ihrer Fasern sich als ein besonderes Aestchen zum *Ganglion maxillare* begiebt.

c) *N. auricularis posterior profundus* (hinterer tiefer Ohrnerv) entspringt unmittelbar nach dem Durchtritt des *N. facialis* durch das *For. stylomastoideum*, schlägt sich sogleich rückwärts und aufwärts zwischen dem äufsern Ohr und dem *Proc. mastoideus*, und spaltet sich in zwei Zweige, einen vordern, welcher sich an die *Mm. attollens auriculae* und *retrahens auriculae*, und mit einigen, den Ohrknorpel durchbohrenden Aestchen an die innere Fläche desselben verbreitet, zuvor mit dem *R. auricularis n. vagi* anastomosirend, und einen hintern, welcher, mit den *Nn. auricularis magnus* und *occipitalis minor* vom 2ten und 3ten Halsnerven zusammenhängend, sich im *M. occipitalis* verzweigt.

d) *N. stylohyoideus* (Griffelzungenbeinmuskelnerv) steigt schief nach vorn hinab zum *M. stylohyoideus*, sich mit Fäden vom *Plexus caroticus ext.* verbindend.

e) *N. digastricus* (Nerv des zweibäuchigen Unterkiefermuskels) gelangt, nach hinten hinabsteigend und mit Aesten der *Nn. glossopharyngeus* und *vagus* sich verbindend, in den hintern Bauch des *M. digastricus maxillae inf.*

f) *Nn. parotidei* (Ohrspeicheldrüsennerven), mehrere kleine Aeste, welche aus dem Stamme des *N. facialis*, vor der Bildung des *Plexus parotideus*, zur *Gl. parotis* abgehen, und sich in der Substanz derselben, in Verbindung mit Zweigen aus den folgenden Aesten, verbreiten.

g) *Nn. temporales* (Schläfennerven), 2 bis 3 Aeste, welche über den hintern Theil des *Arcus zygomaticus* zur Schläfe in die Höhe steigen und, schlingenförmig unter einander und mit Zweigen der *Nn. supraorbitalis*, *lacrymalis*, *subcutaneus malae* und *temporalis superficialis* zusammenhängend, sich an die *Mm. attrahens auriculae*, *attollens auriculae*, *orbicularis palpebrarum*, *corrugator supercilii* und *frontalis* verbreiten.

h) *Nn. zygomatici s. malares* (Wangennerven), 2 bis 3 Aeste, die über den vordern Theil des *Arcus zygomaticus* nach vorn gehen und, mit den vorigen sowohl, als mit den folgenden, so wie mit Zweigen der *Nn. lacrymalis*, *subcutaneus malae* und *infraorbitalis* anastomosirend, sich zu den *Mm. zygomatici*, *orbicularis palpebrarum* und *levator labii superioris alaeque nasi* begeben.

i) *Nn. buccales* (Backennerven), 3 bis 4, gehen über den *M. masseter*, in der Richtung des *Ductus Stenonianus*, fast horizontal nach vorn, und bilden, verbunden mit den benachbarten Aesten, so wie mit Zweigen der *Nn. infraorbitalis* und *buccinatorius*, ein sehr verschlungenes Geflecht, *Rete buccale*, aus welchem Zweige an sämmtliche Nasen- und Oberlippenmuskeln, so wie an die *Mm. buccinator* und *depressor anguli oris* abgehen.

k) *N. subcutaneus maxillae inferioris* (Unterhautnerv des Unterkiefers) geht über den untern Theil des *M. masseter* schräg nach vorn hinab, und theilt sich in mehrere Zweige, welche, mit denen der *Nn. buccinatorius* und *mentalis* anastomosirend, sich an die Unterlippenmuskeln, so wie an die *Mm. buccinator* und *risorius Santorini* verbreiten; einer dieser Zweige, *N. marginalis* (Randnerv), geht längs des untern Randes des Unterkiefers bis zum Kinn.

l) *N. subcutaneus colli superior* (oberer Unterhautnerv des Halses), häufig doppelt oder dreifach, geht hinter dem Winkel des Unterkiefers abwärts zur seitlichen Oberhalsgegend, woselbst er sich theils im *M. platysma myoides* verbreitet, theils mit Zweigen des *N. superficialis colli* vom dritten Halsnerven in der Gegend der *Gl. submaxillaris* eine geflechtartige Verbindung eingeht.

8. *N. acusticus*

s. auditorius s. octavus s. Portio mollis paris septimi (Hörnerv) entspringt am Boden der vierten Hirnhöhle, woselbst er mit den quer verlaufenden *Striae medullares* und wahrscheinlich auch mit den *Fasciolae cinereae* (s. p. 487) zusammenhängt, biegt sich um das *Corpus restiforme*, von diesem ebenfalls Fasern erhaltend, auswärts und abwärts, und tritt am hintern Umfange des *Crus cerebelli ad pontem*, zwischen demselben und dem *Corpus olivare* hervor. Von da läuft er als ein weicher Strang, in Begleitung des *N. facialis*, den er in eine, an seiner vordern obern Seite befindliche rinnenförmige Vertiefung aufnimmt, nach aufsen und vorn, tritt in den *Meatus acusticus int.*, woselbst er durch einige Fäden mit dem *N. facialis* zusammenhängt, und trennt sich alsdann von diesem, um in zwei Aeste, *N. cochleae* und *N. vestibuli* gespalten, durch Oeffnungen am Boden des innern Gehörgangs in das innere Ohr (s. dasselbe) einzudringen.

9. *N. glossopharyngeus*

s. nonus (Zungenschlundkopfnerv) entspringt mit 4 bis 6, in einer Reihe liegenden Fäden aus der Furche zwischen dem *Corpus olivare* und dem *Corpus restiforme*, tritt, unweit vom hintern Rande

des *Pons Varolii*, unter dem *N. facialis* und dicht über dem *N. vagus* hervor, und geht als ein dünner Strang locker verbundener Fasern an der vordern Seite des letztern schief nach vorn und aufsen zum vordern innern Umfange des *For. jugulare*. In dieses eindringend, bildet er sogleich an seinem hintern äufsern Umfange ein grauröthliches Knötchen, *Ganglion jugulare n. glossopharyngei s. Ganglion Muelleri* (Jugularknötchen des Zungenschlundkopfnerven), durch welches, ähnlich wie bei andren Wurzelganglien, nur die hintern Wurzelfasern hindurchtreten, geht, in einer eigenen Scheide der *Dura mater* eingeschlossen, vor dem *N. vagus* und der *V. jugularis int.* durch das *For. jugulare* hindurch, und bildet bei seinem Austritt aus demselben, in der *Fossula petrosa* ruhend, eine zweite, ansehnlichere Anschwellung, *Ganglion petrosum s. Anderschii* (Felsenknoten), welche eine ovale Gestalt hat und die ganze Dicke des Nerven einnimmt. Hierauf steigt er zwischen der *V. jugularis int.* und der *A. carotis int.* hinab, gelangt über die äufsere Fläche der letztern zum *M. stylopharyngeus*, und begiebt sich, längs des hintern Randes desselben, dann an der innern Seite des *M. hyoglossus* fortlaufend, in einem nach unten schwach convexen Bogen zum hintern Theil der Zunge. In diesem Verlaufe giebt er folgende Zweige ab:

a) *N. tympanicus s. Jacobsonii* (Paukennerv) entspringt vom obern vordern Theile des *Ganglion petrosum* oder dicht über demselben, gelangt, sich auswärts und aufwärts biegend, durch den sehr feinen, an der *Fossula petrosa* beginnenden *Canalis tympanicus*, in welchem er zu einem länglichen Knötchen, *Gangliolum tympanicum* (Paukenknötchen) anschwellen soll, zur Paukenhöhle, und bildet hier, in der, quer über das *Promontorium* hinlaufenden, zarten Furche aufsteigend, den Hauptast der beim Gangliensystem zu beschreibenden Jacobsonschen Anastomose.

b) Verbindungsäste, durch welche der *N. glossopharyngeus*, theils während seines Durchgangs durch das *For. jugulare*, theils unter demselben zusammenhängt mit 1) dem *Ganglion cervicale supremum n. sympathici*, 2) dem *Ganglion jugulare n. vagi*, 3) dem *R. auricularis n. vagi*, 4) dem *N. digastricus* vom *N. facialis* und 5) dem *Plexus caroticus ext.*

c) *Rr. pharyngei* (Schlundäste), 3 bis 4 Aeste, welche zum *Pharynx* hingehen, und daselbst, in Verbindung mit Aesten des *N. vagus* (s. diesen) und des *N. sympathicus*, den *Plexus pharyngeus* bilden.

d) *R. stylopharyngeus* (Griffelschlundast) schlägt sich um den *M. stylopharyngeus* einwärts, und verbreitet sich, in mehrere Zweige gespalten, an diesen, so wie an den *M. constrictor pharyngis sup.* und an den hintern Bauch des *M. digastricus maxillae inf.*

e) Rr. tonsillares (Mandeläste), 2 bis 3 dünne Aestchen, welche sich einwärts zur *Tonsilla* begeben und an der Wurzel derselben ein Geflecht, *Circulus tonsillaris*, bilden, von welchem zahlreiche Fäden zur Schleimhaut der *Fauces* und des weichen Gaumens hingehen, daselbst mit den *Nn. palatini* vom *Ganglion sphenopalatinum* zusammenhängend.

Fig. 128. Ursprung und Verbreitung der *Nn. glossopharyngeus, vagus* und *accessorius Willisii*. — 1. *Pons Varolii* 2, 3, 4. *Medulla oblongata*, und zwar 2. *Corpus pyramidale*, 3. *Corpus olivare*, und 4. *Corpus restiforme*. 5. *N. facialis*. 6. Ursprung des *N. glossopharyngeus;* 7. *Ganglion petrosum*, und 8. Stamm des *N. glossopharyngeus*. 9. *R. externus* des *N. accessorius Willisii*. 10. *Ganglion jugulare n. vagi;* 11. *Plexus ganglioformis n. vagi;* 12. Stamm des *N. vagus*. 13. *R. pharyngeus n. vagi*, mit den gleichnamigen Aesten des *N. glossopharyngeus*, den *Plexus pharyngeus* (14.) bildend. 15. *N. laryngeus superior*, einen Zweig zum *Plexus pharyngeus* abgebend. 16. *Rr. cardiaci* des *N. vagus*. 17. *N. laryngeus inferior s. recurrens*, nach unten zu einige Zweige zum *Plexus cardiacus* abgebend: 18. *Rr. pulmonales anteriores*. 19. *Rr. pulmonales posteriores*. 20. *Plexus oesophageus*. 21. *Rr. gastrici*. 22. Ursprung des *N. accessorius Willisii;* 23. die zum *M. sternocleidomastoideus*, und 24. die zum *M. trapezius* gehenden Zweige seines *R. externus* (9.).

Fig. 128.

f) *R. lingualis* (Zungenast) dringt an der innern Seite der *Mm. hyoglossus* und *styloglossus* in die Substanz der Zungenwurzel, giebt dieser einige, sich zum Kehldeckel fortsetzende Aestchen, und verbreitet sich mit mehreren Zweigen, von denen die äufsern am Rande der Zunge nach vorn laufen, die innern sich schief nach vorn gegen die Mittellinie hinbegeben, im hintern Drittel der Zunge an die Schleimhaut und die Papillen.

10. *N. vagus*

s. pneumogastricus s. decimus (herumschweifender oder Lungenmagen- oder Stimmnerv) entspringt mit 12 bis 16 dicht neben einander stehenden Fäden, unmittelbar unter dem *N. glossopharyngeus*, aus der Furche zwischen dem *Corpus olivare* und dem *Corpus restiforme*, von wo aus dieselben sich theils in letzteres hinein, theils bis zur grauen Substanz am Boden der vierten Hirnhöhle verfolgen lassen, geht als ein plattrunder, Anfangs in mehrere Hauptbündel gesonderter Stamm schräg nach vorn und aufsen, und tritt hinter dem *N. glossopharyngeus* und vor der *V. jugularis int.*, in einer besondern Scheide der *Dura mater* eingeschlossen, durch das *For. jugulare* hinab. Während seines Durchgangs durch dasselbe schwillt er zu einem kleinen rundlichen Knoten, *Ganglion jugulare n. vagi* (Jugularknoten des Vagus), an, welcher sich mit Zweigen vom *N. glossopharyngeus* und *N. sympathicus* verbindet, nimmt alsdann den innern Ast des *N. accessorius Willisii* und einige Fäden vom *N. hypoglossus* auf, und bildet, nachdem er aus dem *For. jugulare* hervorgetreten und eine kurze Strecke, zuerst hinter der *A. carotis int.*, dann zwischen dieser und der *V. jugularis int.* herabgestiegen ist, eine zweite längliche Anschwellung, *Plexus ganglioformis s. nodosus n. vagi* (Knotengeflecht des Vagus), in welcher seine, durch Ganglienmasse auseinander gedrängten Fasern sich vielfach unter einander und mit Zweigen des *N. glossopharyngeus*, des *Ganglion cervicale sup. n. sympathici* und der beiden ersten Halsnerven verflechten. Darauf geht er hinter und zwischen der *A. carotis communis* und der *V. jugularis communis*, in deren Scheide mit eingeschlossen, vor dem *N. sympathicus* am Halse hinab, dringt durch die obere Oeffnung des *Thorax* in die Brusthöhle, — der der rechten Seite vor der *A. subclavia dextra*, dann nach aufsen von der *A. anonyma*, der der linken Seite nach innen von der *A. subclavia sinistra*, dann vor dem *Arcus aortae* herabsteigend, — biegt sich, hinter der Lungenwurzel vorbei, rückwärts in das *Mediastinum posticum*, und gelangt, den *Oesophagus* begleitend, und zwar der rechte *N. vagus* mehr an die hintere, der linke mehr an die vordere Seite desselben sich anschliefsend, durch

den *Hiatus oesophageus* hindurch zum Magen, woselbst er sich in seine Endfasern auflöst.

Die Aeste, welche er während dieses Verlaufes abgiebt, sind:

Im *For. jugulare* . . .	*R. auricularis n. vagi.*
Am Halse	*R. pharyngeus n. vagi;* *N. laryngeus sup.;* *Rr. cardiaci.*
In der Brusthöhle . .	*N. laryngeus inf.;* *Rr. pulmonales ant.;* *Rr. pulmonales post.;* *Rr. oesophagei.*
In der Bauchhöhle . .	*Rr. gastrici.*

a) *R. auricularis n. vagi* (Ohrast des Vagus) entspringt unter spitzem Winkel aus dem untern Ende des *Ganglion jugulare n. vagi* oder dicht unter demselben, geht, alsbald einen Verbindungszweig vom *N. glossopharyngeus* aufnehmend, um den *Bulbus venae jugularis* nach hinten, dringt durch ein besonderes Knochenkanälchen (*Canaliculus mastoideus*) in den *Canalis Fallopiae*, woselbst er mit dem *N. facialis* zusammenhängt, und spaltet sich, in der Fortsetzung jenes Kanälchens fortlaufend, in zwei Aestchen, welche in der Gegend hinter dem *Meatus acusticus ext.* hervortreten, und von denen das eine sich mit dem *N. auricularis post. prof.* vom *N. facialis* verbindet, das andere sich am äufsern Ohr verbreitet.

b) *R. pharyngeus n. vagi* (Schlundast des Vagus), meistens doppelt oder mehrfach, entspringt vom vordern Umfange des *Plexus ganglioformis*, steigt neben der *A. carotis int.* zum obern Rande des *M. constrictor pharyngis medius* nach vorn hinab, und bildet daselbst, in Verbindung mit den *Rr. pharyngei* des *N. glossopharyngeus* und mit Zweigen des *N. sympathicus* und des *N. laryngeus sup.*, den *Plexus pharyngeus* (Schlundgeflecht), welcher sich an die Muskeln und die Schleimhaut des *Pharynx* verbreitet.

c) *N. laryngeus superior* (oberer Kehlkopfnerv) entspringt, unter dem vorigen, aus dem *Plexus ganglioformis*, steigt an der innern Seite der *A. carotis int.*, sich durch einige Zweige mit dem *N. sympathicus* verbindend, schräg nach vorn zum Kehlkopf hinab, und spaltet sich hier in einen äufsern und einen innern Ast: 1) der *Ramus externus* schickt einen Zweig zum *Plexus pharyngeus*, steigt alsdann, mit Zweigen des *N. sympathicus* und mit dem *N. laryngeus inf.*, und bisweilen auch mit seinem *Ramus int.* anastomosirend, am *M. constrictor pharyngis inf.* hinab, und versorgt diesen, so wie den *M. crico-thyreoideus* und die

Gl. thyreoidea. 2) Der *Ramus internus*, von beiden Aesten der stärkere, läuft in querer Richtung zwischen dem *Cornu majus ossis hyoidei* und dem obern Rande der *Cartilago thyreoidea* nach vorn, dringt, in Begleitung der *A. laryngea sup.*, durch eine Oeffnung in der *Membrana hyothyreoidea*, hinter dem *M. hyothyreoideus* in den Kehlkopf, und verbreitet sich an die Schleimhaut desselben, so wie an die des Kehldeckels und der Stimmritzenbänder, und an die *Mm. arytaenoidei* und *cricoarytaenoideus post.*, durch einen, hinter letzterem herabsteigenden Zweig mit dem *N. laryngeus inf.*, und bisweilen auch durch einen, nach aufsen dringenden Zweig mit seinem *R. externus* zusammenhängend.

d) *Rr. cardiaci* (Herzgeflechtäste), 2 bis 3, gehen in der mittlern Halsgegend vom *N. vagus* ab, und begeben sich über die *A. carotis communis* schief abwärts in die Brusthöhle, um in den, beim Gangliensystem zu beschreibenden *Plexus cardiacus* überzugehen.

e) *N. laryngeus inferior s. recurrens* (unterer Kehlkopfnerv oder zurücklaufender Nerv) entspringt am rechten *N. vagus* unter der *A. subclavia dextra*, am linken beträchtlich tiefer, in der Gegend des *Arcus aortae*, schlägt sich um den untern Umfang des betreffenden dieser Gefäfsstämme, einige Zweige zum *Plexus cardiacus* und zum *Plexus pulmonalis ant.* abgebend, nach hinten, steigt in der Furche zwischen *Trachea* und *Oesophagus*, diese mit Zweigen versorgend, und mit dem *N. sympathicus* und dem *R. externus* des *N. laryngeus sup.* sich verbindend, aufwärts, und gelangt, den *M. constrictor pharyngis inf.* durchbohrend, dicht an der Verbindungsstelle des *Cornu inferius cartilaginis thyreoideae* mit der *Cartilago cricoidea* in den Kehlkopf, an dessen Schleimhaut und Muskeln er sich verbreitet, daselbst mit dem *R. internus* des *N. laryngeus sup.* zusammenhängend.

f) *Rr. pulmonales anteriores* (vordere Lungenäste) entspringen dicht unter dem vorigen, und verbreiten sich an der vordern Seite der Lungenwurzel, unter einander und mit Aesten des *Plexus cardiacus* zu dem, gewöhnlich nur kleinen *Plexus pulmonalis anterior* (vorderes Lungengeflecht) vereinigt.

g) *Rr. pulmonales posteriores* (hintere Lungenäste), zahlreicher als die vorigen, entspringen nach dem Hinübertritt des *N. vagus* zur hintern Seite der Lungenwurzel, und bilden, sich an dieser verbreitend und mit Aesten der obern *Ganglia thoracica* des *N. sympathicus* und des *Plexus cardiacus* zusammenhängend, den ansehnlichen *Plexus pulmonalis posterior* (hinteres Lungengeflecht), von welchem Zweige mit den Luftröhrenästen in das Parenchym der Lunge eindringen.

h) *Rr. oesophagei* (Speiseröhrenäste), zahlreiche Aeste, welche durch Spaltung des Stammes des *N. vagus*, nach Abgang der vorigen, entstehen, an der Oberfläche des *Oesophagus* her-

ablaufen und, indem sie mit einander geflechtartig zusammenhängen und sich von beiden Seiten her vereinigen, den *Plexus oesophageus* (Speiseröhrengeflecht), darstellen. Dieser umschlingt den *Oesophagus* bis zur *Cardia* hinab ringsum, erscheint jedoch an seiner hintern Fläche (*Plexus oesophageus post.*), wo er mehr vom rechten, so wie an der vordern (*Plexus oesophageus ant.*), wo er mehr vom linken *N. vagus* gebildet wird, am stärksten, schwächer dagegen zu beiden Seiten, wo die Aeste beider Stämme zusammenfliefsen.

i) *Rr. gastrici* (Magenäste), die Endäste des *N. vagus*, treten als Fortsetzung des *Plexus oesophageus* durch den *Hiatus oesophageus* in die Bauchhöhle, und verbreiten sich, geflechtartig mit einander und mit Aesten vom *Plexus coeliacus* des *N. sympathicus* vereinigt, auf dem Magen, an der vordern Fläche desselben den *Plexus gastricus anterior* (vorderes Magengeflecht), so wie an der hintern den gröfsern *Plexus gastricus posterior* (hinteres Magengeflecht) bildend. Aus diesen Geflechten, von denen das erstere vorzüglich dem linken, das letztere vorzüglich dem rechten *N. vagus* angehört, gehen Aeste, aufser zum Magen selbst, auch zu dem grofsen und dem kleinen Netze, dem Duodenum, dem Pankreas, der Leber und der Gallenblase.

11. *N. accessorius Willisii*

s. accessorius s. undecimus (Willisischer Beinerv) entspringt vom obern Theile des Rückenmarks mit einer Reihe von Fäden, die dicht vor den hintern Wurzeln des 1ten bis 6ten oder 7ten Halsnerven hervortreten, steigt zwischen diesen und den vordern Wurzeln, jedoch hinter dem *Lig. denticulatum*, als ein dünner Stamm aufwärts, und dringt, sich mit der hintern Wurzel des 1ten Halsnerven (seltner auch mit denen der tiefern) verbindend, durch das *Foramen magnum* in die Schädelhöhle. Hier biegt er sich sogleich, noch 4 bis 5, meistens am Ursprung gespaltene Wurzelfäden von der *Medulla oblongata* aufnehmend, nach vorn und aufsen gegen das *For. jugulare*, tritt, die *Dura mater* durchbohrend, zum hintern Umfange des *N. vagus*, und geht mit diesem wieder zum Schädel hinaus, an dem *Ganglion jugulare n. vagi* dicht anliegend, und sich unmittelbar unter demselben in zwei Aeste, einen innern und einen äufsern, spaltend: 1) Der kleinere *Ramus internus s. anterior* verschmilzt alsbald mit dem *N. vagus*, dessen motorische Wurzel er darstellt, und geht theils in dem Stamme desselben fort, theils sogleich in den *R. pharyngeus n. vagi* über. 2) Der gröfsere *Ramus externus s. posterior*, die Fortsetzung des Stammes, steigt hinter der *V. jugularis int.* rückwärts hinab, giebt dem *M. sternocleidomastoi-*

Fig. 129.

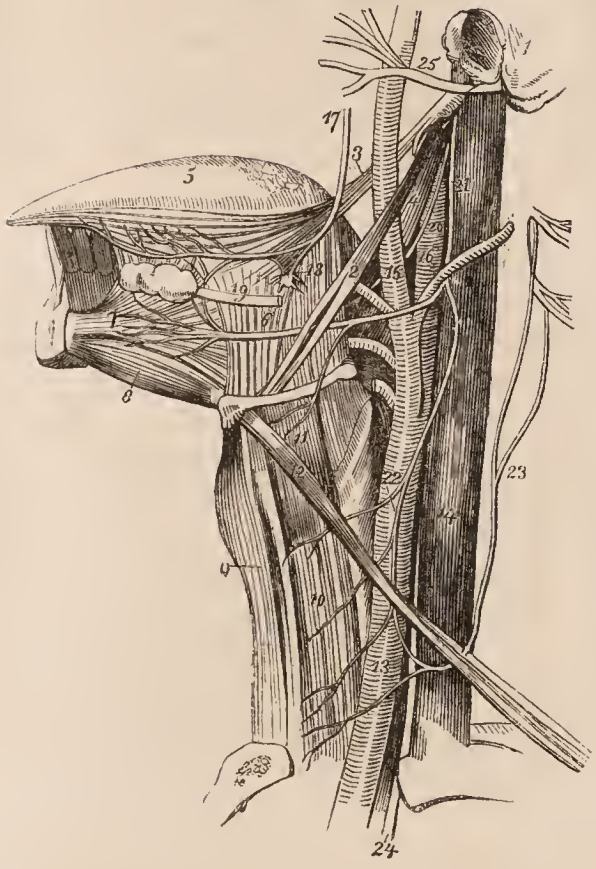

Fig. 129. Die Zungennerven, von der Seite aus betrachtet. — 1. Ein Stück des Schläfenbeins, an welchem der *Porus acusticus ext.*, der *Proc. mastoideus* und der *Proc. styloideus* erhalten sind. 2. *M. stylohyoideus.* 3. *M. styloglossus.* 4. *M. stylopharyngeus.* 5. Die Zunge. 6. *M. hyoglossus.* 7. *M. geniohyoglossus.* 8. *M. geniohyoideus.* 9. *M. sternohyoideus.* 10. *M. sternothyreoideus.* 11. *M. thyreohyoideus*, auf welchem sich der *R. thyreohyoideus* vom *N. hypoglossus* verbreitet. 12. *M. omohyoideus.* 13. *A. carotis communis.* 14. *V. jugularis communis.* 15. *A. carotis ext.*, mit ihren, kurz nach dem Ursprunge durchgeschnittenen Aesten. 16. *A. carotis int.* 17. *N. lingualis;* 18. die von demselben abgehenden Zweige zum *Ganglion maxillare.* 19. *Ductus Whartonianus*, nach vorn hin in die *Glandula submaxillaris* übergehend. 20. *N. glossopharyngeus.* 21. *N. hypoglossus*, sich unter der *A. occipitalis* hinweg nach vorn krümmend, und durch seine Endäste mit dem *N. lingualis* zusammenhängend. 22. *R. descendens n. hypoglossi*, welcher mit dem absteigenden Aste (23.) der vom zweiten und dritten Halsnerven gebildeten Schlinge zusammenfliefst. 24. *N. vagus* bei seinem Eintritt in die Brusthöhle. 25. *N. facialis* nach seinem Austritt aus dem *For. stylomastoideum,* quer über die *A. carotis ext.* fortlaufend.

deus, diesen in seinem obern Theile durchbohrend, oder an seiner innern Fläche fortlaufend, einige Zweige, und gelangt alsdann schräg über den Hals hinweg, sich mit den vordern Aesten des 2ten, 3ten und 4ten Halsnerven verbindend, zur vordern Fläche des *M. trapezius*, in welchem er sich bis zu seinem untern Ende hinab verbreitet.

12. *N. hypoglossus*

s. duodecimus (Zungenfleischnerv oder Unterzungennerv) entspringt mit 10 bis 15 Fäden zwischen dem *Corpus pyramidale* und dem *Corpus olivare*, geht, sich in 3 bis 4 Bündel sammelnd und bisweilen mit der hintern Wurzel des ersten Halsnerven zusammenhängend, quer nach aufsen, und tritt, häufig mit zwei, durch einen schmalen Zwischenraum getrennten Bündeln die *Dura mater* durchbohrend, durch das *Foramen condyloideum ant.* zum Schädel hinaus. Darauf steigt er, zuerst nach innen, dann nach aufsen vom *N. vagus*, zwischen diesem und dem *N. accessorius* hindurchtretend, an der äufsern Seite der *V. jugularis int.* und der *A. carotis int.* ein wenig vorwärts hinab, krümmt sich in der Gegend des Unterkieferwinkels, bedeckt vom hintern Bauch des *M. digastricus maxillae inf.*, in einem nach unten convexen Bogen über die äufsere Fläche der *A. carotis int.* und der *A. carotis ext.*, dicht unter dem Ursprunge der *A. occipitalis*, nach vorn und innen, und gelangt, zwischen den *Mm. hyoglossus* und *mylohyoideus* fortlaufend, zum *M. geniohyoglossus*, um sich in der Muskelsubstanz der Zunge zu verbreiten. In diesem Verlaufe entspringen von ihm:

a) Verbindungszweige zum *N. vagus*, bisweilen zum *N. accessorius Willisii*, zum *Ganglion cervicale sup. n. sympathici* und zu den vordern Aesten der beiden obersten Halsnerven.

b) *R. descendens n. hypoglossi* (absteigender Ast des Zungenfleischnerven), ein langer, dünner Ast, welcher aus dem *N. hypoglossus* am Anfange seines Bogens hervortritt, nach aufsen von der *A. carotis communis* und vor dem *N. vagus*, mit welchem er durch einen Zweig zusammenhängt, am Halse hinabgeht und, mit einem, von den sich schlingenförmig vereinigenden vordern Aesten des zweiten und dritten Halsnerven herabsteigenden Zweige zu einem Bogen zusammenfliefsend, sich an die *Mm. omohyoideus*, *sternothyreoideus* und *sternohyoideus* verbreitet, bisweilen auch einen Zweig zum *N. phrenicus*, so wie einen andern zum *Plexus cardiacus* abgiebt.

c) *N. thyreohyoideus* (Schildzungenbeinmuskelnerv), ein kleiner Ast, welcher neben dem hintern Rande des *M. hyoglossus* abgeht, schräg nach vorn über das Zungenbein hinabsteigt und sich mit mehreren Zweigen in dem *M. thyreohyoideus* verbreitet.

d) *Rr. linguales n. hypoglossi* (Zungenäste des Zungenfleischnerven), zahlreiche Aeste, welche aus dem Endtheile des *N. hypoglossus* hervortreten und sich an die *Mm. hyoglossus, geniohyoideus, styloglossus* und *genioglossus* bis zur Zungenspitze hin verbreiten, mit dem *N. lingualis* vom dritten Ast des *N. trigeminus* durch mehrere Aestchen zusammenhängend.

B. Von den Rückenmarksnerven.

Die Rückenmarksnerven (*Nn. spinales*) gehen, 31 an der Zahl, paarig zu beiden Seiten des Rückenmarks seiner ganzen Länge nach ab, und treten zwischen je zwei Wirbeln, theils wahren, theils falschen, zum Rückgratskanale hinaus. Nach den verschiedenen Gegenden der Wirbelsäule, wo dieses geschieht, erhalten sie besondere Namen; man unterscheidet demgemäfs der Reihe nach von oben nach unten auf jeder Seite

8 Halsnerven (*Nn. cervicales*);
12 Rückennerven (*Nn. dorsales*);
5 Lendennerven (*Nn. lumbales*);
5 Kreuzbeinnerven (*Nn. sacrales*);
1 Steifsbeinnerv (*N. coccygeus*).

Sie entspringen sämmtlich mit je zwei, durch das zwischen ihnen herabsteigende *Lig. denticulatum* geschiedenen Wurzeln, einer hintern, welche in dem *Sulcus lateralis post.*, und einer vordern, welche in dem *Sulcus lateralis ant.* des Rückenmarks ihren Anfang nimmt, und zwar eine jede mit mehrern über einander stehenden, je nach der Dicke der betreffenden Wurzel verschieden starken Bündeln, welche wahrscheinlich mit der grauen Substanz des Rückenmarks in Verbindung stehen. Die hintere Wurzel ist, mit Ausnahme der des ersten Halsnerven, welche gewöhnlich nur schwach ist, bisweilen auch durch Verschmelzung mit dem *N. accessorius Willisii* ganz zu fehlen scheint, stets stärker, als die vordere; viele von ihnen hängen mit denen der benachbarten Nerven durch Verbindungsfäden zusammen, was bei den vordern Wurzeln nur selten der Fall ist. Die beiden Wurzeln laufen, von Scheiden der *Arachnoidea* umgeben, innerhalb des Sackes der *Dura mater*, convergirend gegen den seitlichen Umfang des Rückgratskanals, die der obern Rückenmarksnerven in horizontaler, die der folgenden in absteigender Richtung, successiv von oben nach unten sich immer mehr neigend und gleichmäfsig an Länge zunehmend; die Wurzeln der Lenden-, Kreuzbein- und Steifsbeinnerven, welche, bei beträchtlicher Länge, fast senkrecht hinabsteigen, bilden, indem sie von beiden Seiten her neben dem *Filum terminale medullae spinalis*, an welchem die

Steifsbeinnerven dicht anliegen, zusammenstofsen, ein schweifartig vom Ende des Rückenmarks herabhängendes ansehnliches Büschel von Nervensträngen, *Cauda equina* (Pferdeschweif) genannt, welches den untern Theil des Sackes der *Dura mater* ausfüllt. In der Nähe des seitlichen Umfangs des Rückgratskanals, wo die beiden Wurzeln sich begegnen, durchbohren sie, in sehr geringer Entfernung von einander, die *Dura mater*, begeben sich, von einer scheidenförmigen Fortsetzung derselben gemeinsam umhüllt, nach aufsen, und verschmelzen, unmittelbar nachdem die hintere Wurzel zu einem, mit ihrer Stärke im Verhältnifs stehenden, grauröthlichen Knoten, *Ganglion spinale s. intervertebrale* (Spinal- oder Wurzelknoten), an dessen vordere Fläche die vordere Wurzel sich anschmiegt, angeschwollen ist, zu einem einfachen Stamme, in welchem die Fasern beider Wurzeln innigst mit einander vermischt sind.

Bei den Hals-, Rücken- und Lendennerven geschieht die Knotenbildung der hintern Wurzel, so wie die Verschmelzung derselben mit der vordern, innerhalb des entsprechenden *Foramen intervertebrale*, worauf der kurze Stamm aus diesem (der des ersten Halsnerven zwischen *Os occipitis* und *Atlas*) hervortritt, in zwei Aeste, einen vordern und einen hintern, gespalten; bei den Kreuzbein- und dem Steifsbeinnerven hingegen kömmt die Knotenbildung der hintern Wurzel, die Verschmelzung derselben mit der vordern, und die Spaltung des Stammes in einen vordern und einen hintern Ast, schon innerhalb des *Canalis sacralis*, bei dem Steifsbeinnerven häufig selbst noch vor dem Durchtritt durch die *Dura mater* zu Stande, worauf die vordern Aeste der vier ersten Kreuzbeinnerven durch die entsprechenden *Foramina sacralia ant.*, so wie die hintern durch die *Foramina sacralia post.* hindurchtreten, während der fünfte Kreuzbeinnerv und der Steifsbeinnerv sich durch die Lücke zwischen dem Kreuzbein und dem Steifsbein, der erstere neben dem *Cornu sacrale*, der letztere neben dem *Cornu coccygeum* nach aufsen begeben. — Die Stärke der Rückenmarksnerven ist sehr verschieden, richtet sich jedoch im Allgemeinen nach der Dicke des Rückenmarks an ihren Abgangsstellen; daher sind diejenigen, welche von der Lenden- und der Nackenanschwellung desselben entspringen, nämlich die untern Lenden- und die obern Kreuzbeinnerven, ferner die untern Halsnerven die stärksten, dagegen diejenigen, welche vom obern Ende des Rückenmarks, so wie die, welche vom *Conus medullaris* abgehen, nämlich der oberste Halsnerv, ferner der letzte Kreuzbein- und der Steifsbeinnerv die schwächsten. Von den beiden Aesten, in welche sämmtliche Rückenmarksnerven sich theilen, sind, mit Ausnahme der der beiden ersten Halsnerven, die hinteren weit schwächer, als die vorderen; während erstere nach hinten laufen und sich vorzüglich an die, zwischen den *Proces-*

sus spinosi und *transversi* gelegenen Muskeln und die darüber liegende Haut verbreiten, schlagen letztere sich nach vorn, alsbald durch je einen oder zwei Aeste mit einem Ganglion des *N. sympathicus* oder dem Grenzstrange desselben zusammenhängend, und verbinden sich, mit Ausnahme der meist getrennt verlaufenden Rückennerven, unter einander zu Schlingen und Geflechten, aus denen die Nerven für die seitliche und vordere Gegend des Rumpfes und für die Extremitäten hervorgehen.

a) Von den Halsnerven.

Die acht Hals-, Halswirbel- oder Nackennerven (*Nn. cervicales s. spinales colli*) treten jederseits durch die *Foramina intervertebralia* der Halswirbel hinter der *A. vertebralis* hervor, und zwar der erste, sonst als *N. suboccipitalis s. infraoccipitalis* den Hirnnerven zugezählt, zwischen dem *Os occipitis* und dem *Arcus posterior* des *Atlas*, die sechs folgenden der Reihe nach zwischen je zwei Halswirbeln, und der achte zwischen dem 7ten Halswirbel und dem 1ten Rückenwirbel. Sie nehmen im Allgemeinen successiv von oben nach unten an Dicke zu; indefs sind die vier obern bedeutend dünner, als die vier untern, von denen sie sich auch in Betreff des Gebiets ihrer Verbreitung unterscheiden. Man theilt die Halsnerven daher bei der Beschreibung ihres Verlaufes in die eben erwähnten zwei Gruppen, und betrachtet sogleich die durch Spaltung ihrer Stämme beim Austritt aus dem Rückgratskanal entstehenden hintern und vordern Aeste, von denen die einen, wie die andern geflechtartig unter sich zusammenhängen.

Hintere Aeste der vier obern Halsnerven: Der hintere Ast des ersten Halsnerven, stärker als der vordere, begiebt sich, hinter der *A vertebralis* hervortretend, rückwärts in den dreieckigen Raum zwischen den *Mm. rectus capitis post. major, obliquus capitis sup.* und *obliquus capitis inf.*, versorgt diese Muskeln, so wie die *Mm. rectus capitis post. minor* und *complexus*, und schickt 1 bis 2 Aeste abwärts, um sich mit dem hintern Aste des 2ten Halsnerven zu verbinden. — Der hintere Ast des zweiten Halsnerven, ebenfalls stärker als sein vorderer, und stärker als die hintern Aeste aller übrigen Halsnerven, geht, aufwärts mit dem hintern Aste des 1ten, abwärts mit dem des 3ten Halsnerven zusammenhängend, hinter dem *M. trachelomastoideus* rückwärts, verzweigt sich an diesen, so wie an die *Mm. complexus, biventer cervicis, splenius* und *multifidus spinae*, und krümmt sich alsdann zwischen den *Mm. obliquus capitis inf.* und *biventer cervicis* einwärts in die Höhe. Dieser aufsteigende Theil des Nerven, *N. occipitalis major s. magnus* (grofser Hinterhauptsnerv) genannt, durchbohrt den *M. biventer cervicis* und

die Sehne des *M. trapezius*, dringt, die *A. occipitalis* begleitend, mit mehreren Zweigen zwischen dem *M. occipitalis* und der Haut bis zur Mitte des Scheitels aufwärts, sich an die erwähnten Muskeln und den hintern Theil der Kopfhaut verbreitend, und verbindet sich mit dem, von den vordern Aesten des 2ten und 3ten Halsnerven abgehenden *N. occipitalis minor*. — Die hintern Aeste des dritten und des vierten Halsnerven, ersterer stärker als letzterer, aber beide beträchtlich schwächer, als ihre vordern Aeste, biegen sich um die Einlenkung der *Processus obliqui* der entsprechenden Wirbel nach hinten, verzweigen sich, mit einander und mit dem hintern Aste des 2ten Halsnerven zusammenhängend, an die benachbarten Nackenmuskeln, und schicken Zweige an die Haut.

Indem die hintern Aeste der vier obern Halsnerven mit einander zusammenhängen, bilden sie eine geflechtartige Ausbreitung, welche sich zwischen den *Mm. complexus* und *semispinalis cervicis* forterstreckt und als *Plexus cervicalis posterior* bezeichnet werden kann.

Vordere Aeste der vier obern Halsnerven: Der vordere Ast des ersten Halsnerven läuft, unterhalb der *A. vertebralis* hervortretend, in einer Furche des *Atlas*, dicht über dem *Processus transversus* nach vorn, steigt vor diesem herab, sich an die *Mm. rectus capitis lateralis* und *recti capitis ant. major* und *minor* verzweigend, und fliefst mit dem aufsteigenden Zweige des folgenden Nerven zur ersten Halsnervenschlinge zusammen. — Der vordere Ast des zweiten Halsnerven giebt Zweige an die *Mm. scalenus medius, levator scapulae* und *rectus capitis ant. major*, und spaltet sich dann in drei Zweige, einen aufsteigenden, welcher die eben erwähnte Schlinge schliefst, und zwei absteigende, welche, vor dem *Proc. transversus* des *Epistropheus* fortlaufend, sich mit dem folgenden zur zweiten Halsnervenschlinge vereinigen. — Der vordere Ast des dritten Halsnerven, doppelt so stark als der vorige, versorgt die *Mm. scalenus medius, rectus capitis ant. major* und *longus colli*, und zerfällt in mehrere Zweige, von denen die einen, aufwärts steigend, mit dem vorigen die zweite, die andern, abwärts steigend, mit dem folgenden die dritte Halsnervenschlinge bilden. — Der vordere Ast des vierten Halsnerven, von gleicher Stärke wie der vorige, verzweigt sich an die *Mm. rectus capitis ant. major*, *longus colli* und *levator scapulae*, und hilft durch einen aufwärts steigenden Zweig die zuletzt erwähnte Schlinge bilden, während ein kleinerer absteigender Zweig sich mit dem vordern Aste des 5ten Halsnerven zur vierten Halsnervenschlinge verbindet, und mehrere andre durch das *Trigonum cervicale post.* sich tiefer hinab zur Haut hin begeben.

Durch diese Verschlingung der vordern Aeste der vier obern Halsnerven unter einander, nebst den direkt von ihnen, so wie

von den vier obern Halsnervenschlingen (*Ansae cervicales*) abgehenden Zweigen entsteht zur Seite des Halses ein Geflecht,

Plexus cervicalis

(Halsgeflecht), welches nach aufsen von den grofsen Blutgefäfsstämmen des Halses, auf den *Mm. levator scapulae, scalenus medius* und *splenius*, bedeckt von dem *M. sternocleidomastoideus*, liegt und sich, mit Ausnahme eines tief in die Brusthöhle hinabsteigenden Astes, ausschliefslich am Halse bis zum Hinterhaupt hinauf und bis zur Schlüsselbeingegend hinab verbreitet. Dieses Geflecht, und zum Theil schon die einzelnen Aeste vor ihrer schlingenförmigen Vereinigung stehen in Verbindung: *a*) mit dem Gangliensystem, und zwar jeder der drei obern Halsnerven mit dem *Ganglion cervicale sup.*, und der vierte mit dem *Ganglion cervicale medium* oder dem Stamme des *N. sympathicus*, durch einen oder mehrere Verbindungszweige; *b*) mit dem *N. vagus*, so wie *c*) mit dem *N. hypoglossus*, durch mehrere, von der 1ten Halsnervenschlinge stammende Aestchen; *d)* mit dem *R. externus* des *N. accessorius Willisii*, nachdem derselbe über den hintern Rand des *M. sternocleidomastoideus* hinweggegangen ist, durch einige, aus der 2ten und 3ten Halsnervenschlinge hinterwärts verlaufende Zweige, und *e*) mit dem *R. descendens n. hypoglossi*, vorzüglich durch einen langen, dünnen Ast, welcher, aus der 2ten Halsnervenschlinge entspringend, an der äufsern Seite der *V. jugularis communis* hinabsteigt, um sich mit jenem zu einer, auf der Scheide für die grofsen Gefäfsstämme des Halses liegenden Nervenschlinge zu verbinden. — Die Zweige, welche aus dem *Plexus cervicalis*, aufser einigen kleinern für die benachbarten Muskeln, hervorgehen, und deren Ursprung sich mehr oder minder bestimmt zu den einzelnen, ihn zusammensetzenden Aesten verfolgen lassen, sind:

Aufsteigende
- *N. occipitalis minor;*
- *N. auricularis magnus;*
- *N. superficialis colli.*

Absteigende
- *Nn. supraclaviculares;*
- *N. phrenicus.*

1. *N. occipitalis minor* *s. parvus* (kleiner Hinterhauptsnerv), welcher bisweilen doppelt vorhanden ist, entsteht aus der 2ten Halsnervenschlinge, steigt, sich mit dem *N. accessorius Willisii* verbindend, am hintern Rande des *M. sternocleidomastoideus* zum seitlichen Theile des Hinterhaupts aufwärts, und giebt der Haut dieser Gegend bis zum Ohre, so wie den *Mm. occipitalis, retrahens auriculae* und *attollens auriculae*

Zweige, welche sich mit denen des *N. occipitalis major*, des *N. auricularis post. prof.* vom *N. facialis* und des sogleich zu beschreibenden *N. auricularis magnus* verbinden.

2. *N. auricularis magnus* (grofser Ohrnerv) geht vorzüglich vom 3ten Halsnerven ab, schlägt sich um den hintern Rand des *M. sternocleidomastoideus* herum, und steigt an der äufsern Fläche desselben, parallel der *V. jugularis ext.*, gegen das Ohr in die Höhe, sich höher oder tiefer in einen vordern und einen hintern Ast spaltend. Der vordere Ast gelangt zur *Gl. parotis*, und verbreitet sich theils an der Haut über derselben, theils, in ihre Substanz eindringend und sich mit Zweigen des *N. facialis* verbindend, an die Haut und die Muskeln der innern Fläche, so wie an den untern Theil der äufsern Fläche des äufsern Ohrs. Der hintere Ast geht über den *Processus mastoideus* hinweg, und theilt sich in mehrere Zweige, welche mit den *Nn. auricularis post. prof.* und *occipitalis minor* zusammenhängend, sich an den mittlern und obern Theil der äufsern Fläche des äufsern Ohrs, so wie an die zunächst gelegene Kopfhaut verbreiten.

3. *N. superficialis colli* (oberflächlicher Halsnerv) entspringt ebenfalls hauptsächlich aus dem 3ten Halsnerven, krümmt sich, unter dem vorigen, um den hintern Rand des *M. sternocleidomastoideus* zur äufsern Fläche desselben, läuft an dieser, bedeckt von der *V. jugularis ext.*, schräg nach vorn, und spaltet sich in zwei, bisweilen schon getrennt aus dem *Plexus cervicalis* entspringende Aeste, einen obern und einen untern. Der obere Ast (*N. subcutaneus colli medius*) steigt an der innern Fläche des *M. platysma myoides* empor, sich in 4 bis 5 Zweige theilend, von denen die einen, jenen durchbohrend, sich an die Haut des Halses und des Unterkiefers bis gegen das Kinn hin verbreiten, während die andern sich in der Gegend der *Gl. submaxillaris* mit Zweigen des *N. subcutaneus colli sup.* vom *N. facialis* geflechtartig verbinden. Der untere Ast (*N. subcutaneus colli inf.*) steigt schräg nach vorn hinab, sich an die Haut der seitlichen und der vordern Fläche des Halses bis zur Gegend des Schlüsselbeins hin verzweigend.

4. *Nn. supraclaviculares* (Oberschlüsselbeinnerven), 2 bis 4, kommen hauptsächlich aus dem 4ten Halsnerven, steigen, bedeckt vom *M. platysma myoides*, zur Seite des Halses hinab, und verbreiten sich, über das Schlüsselbein und die *Spina scapulae* hinweg, an die Haut des obern Theils der Brust, der Schulter und des Rückens.

5. *N. phrenicus* *s. diaphragmaticus s. respiratorius internus Bellii* (Zwerchfellsnerv oder innerer Athemnerv) entsteht aus dem 4ten, mit einigen Bündeln auch aus dem 3ten und selbst dem 2ten Halsnerven, läuft auf dem *M. scalenus ant.*, noch einige

Fäden aus dem 5ten bis 7ten Halsnerven aufnehmend und sich mit dem *N. sympathicus* und dem *R. descendens n. hypoglossi*, vielleicht auch mit dem *N. vagus* verbindend, schräg einwärts am Halse hinab, und tritt vor der ersten Portion der *A. subclavia*, zwischen dieser und der *V. subclavia* in die Brusthöhle. Hier läuft er vor den Lungengefäfsen, zwischen dem Herzbeutel, an welchem er durch Zellgewebe angeheftet ist, und dem Brustfellsacke abwärts, gelangt zur obern Fläche des Zwerchfells, und spaltet sich hier in zahlreiche Zweige, welche sich strahlenförmig im muskulösen Theile desselben verbreiten; einige dieser Zweige, *Rr. phrenico-abdominales* (Zwerchfell-Bauchäste), dringen, das Zwerchfell durchbohrend oder, auf der rechten Seite durch das *For. quadrilaterum*, auf der linken durch den *Hiatus oesophageus* hindurchtretend, in die Bauchhöhle, woselbst sie theils an die untere Fläche der *Pars lumbalis* des Zwerchfells Fäden geben, theils sich mit dem *Plexus phrenicus*, und auf der rechten Seite vielleicht auch mit dem *Plexus hepaticus* des Gangliensystems verbinden. — Der *N. phrenicus* der linken Seite ist, da er sich um die, nach links hervortretende Spitze des Herzens herumbiegen mufs, länger, als der der rechten Seite, welcher fast gerade und weiter nach vorn, als jener, hinabsteigt.

Hintere Aeste der vier untern Halsnerven: Dieselben sind schwächer, als die hintern Aeste der vier obern Halsnerven, und nehmen successiv von oben nach unten an Dicke ab. Sie wenden sich um die Einlenkung der *Proc. obliqui* der entsprechenden Wirbel nach hinten, geben den tiefen Nackenmuskeln und den obern Enden der Rückenmuskeln Zweige, und gelangen, zwischen den Bündeln derselben herabsteigend und die *Mm. splenius* und *trapezius* im untern Theil ihres sehnigen Ursprungs durchbohrend, zur Haut des Nackens und obern Theils des Rückens.

Vordere Aeste der vier untern Halsnerven: Diese sind von beträchtlicher, und im Allgemeinen von ziemlich gleicher Stärke, steigen, ein jeder in der Furche an der obern Fläche des entsprechenden *Processus transversus*, dann zwischen den *Mm. scaleni ant.* und *med.*, schräg nach aufsen hinab, geben diesen, so wie den *Mm. rectus capitis ant. major* und *longus colli* Zweige, ferner je einen oder zwei Communicationsäste zum Gangliensystem, und zwar der 5te zum *Ganglion cervicale med.*, die folgenden zum *Ganglion cervic. inf.*, endlich einige Wurzeln zum *N. phrenicus*, und vereinigen sich unter spitzen Winkeln mit einander und mit dem vordern Aste des ersten Rückennerven zum

Plexus brachialis

s. axillaris (Arm- oder Achselgeflecht), in welchem die Verflechtung der einzelnen Nervenstränge in der Art geschieht, dafs

der 5te und 6te Halsnerv, und ebenso der 8te Hals- und 1te Rückennerv zu gemeinschaftlichen Stämmen zusammenfliefsen, welche sich bald in je zwei Aeste theilen, der 7te Halsnerv dagegen erst eine Strecke isolirt zwischen diesen beiden Stämmen fortläuft und sich dann in der Gegend des Schlüsselbeins in zwei Aeste theilt, von denen der obere mit dem untern Aste des obern Stammes, und der untere mit dem obern Aste des untern Stammes sich vereinigt, so dafs zuletzt alle Nervenstämme Fasern mit einander ausgetauscht haben. Der *Plexus brachialis* erstreckt sich vom untern Theil des Halses, woselbst er zwischen den *Mm. scaleni ant.* und *med.* hervortritt, über die erste Rippe und die erste Zacke des *M. serratus ant. major*, und hinter dem Schlüsselbein und dem *M. subclavius* hinweg, schief nach aufsen und unten zur Achselhöhle, und liegt hier, zuerst nach aufsen, dann nach hinten von der *A. axillaris*, welche zuletzt, indem sie durch eine, von zweien seiner Stränge gebildete Schlinge nach vorn hindurchtritt, ganz von ihm umgeben wird. Er ist in seinem obern Theile am breitesten, und hängt hier durch einen, vom 5ten Halsnerven zur Bildung der 4ten Halsnervenschlinge aufsteigenden Ast mit dem *Plexus cervicalis* zusammen, verschmälert sich beim Eintritt in die Achselhöhle, und wird an seinem untern Ende, in der Gegend der zweiten Rippe, wieder breiter, sich in eine bestimmte Anzahl von Aesten sondernd.

Die aus dem *Plexus brachialis* abgehenden Aeste lassen sich in zwei Gruppen unterscheiden, in die kleinern Brust- und Schulterblattnerven und in die gröfsern Armnerven. Erstere entspringen fast alle vor dem Eintritt des *Plexus* in die Achselhöhle, zum Theil aus den ihn zusammensetzenden Nervensträngen noch vor ihrer Verflechtung, und begeben sich, theils nach vorn, theils nach hinten an die Muskeln der Brust- und der Schulterblattgegend; letztere treten in der Achselhöhle aus dem untern Ende des *Plexus* hervor, und verbreiten sich, abwärts steigend, über die ganze obere Extremität.

Brust- und Schulterblattnerven.	Armnerven.
N. dorsalis scapulae;	*N. cutaneus brachii ext.;*
N. subclavius;	*N. cutaneus brachii med.;*
N. thoracicus post.;	*N. cutaneus brachii int.;*
Nn. thoracici ant.;	*N. axillaris;*
N. suprascapularis;	*N. medianus;*
Nn. subscapulares.	*N. ulnaris;*
	N. radialis.

Brust- und Schulterblattnerven:

1. *N. dorsalis scapulae* (hinterer Schulterblattnerv), ein langer Ast, entspringt aus dem 5ten, und oft auch aus dem

6ten Halsnerven, geht schräg nach hinten und unten, giebt den *Mm. serratus ant. major* und *levator scapulae* Zweige, und verbreitet sich, in Begleitung der gleichnamigen Arterie am hintern Rande des Schulterblatts fortlaufend, von innen her an die *Mm. rhomboidei.*

2. *N. subclavius* (Schlüsselbeinmuskelnerv), ein kleiner Ast, welcher aus dem 5ten Halsnerven oder dessen Verbindungsschlinge mit dem 6ten hervortritt, und schief nach vorn zum *M. subclavius* hinabgeht, öfters einen Verbindungsfaden zum *N. phrenicus* abgebend.

3. *N. thoracicus posterior* *s. respiratorius externus Bellii* (hinterer Brustnerv oder äufserer Athemnerv), ein langer, ansehnlicher Ast, entspringt mit mehrern Wurzeln vom 5ten, 6ten und 7ten Halsnerven, geht, durch den *M. scalenus post.* rückwärts dringend, hinter dem *Plexus brachialis* und den Achselgefäfsen zur Seite der Brust nach hinten, und verbreitet sich mit zahlreichen Zweigen an den *M. serratus ant. major*, längs dessen äufserer Fläche er bis zur untersten Zacke hinabläuft.

4. *Nn. thoracici anteriores* *s. pectorales ant.* (vordere Brustnerven), gewöhnlich 3, seltner 2, treten in der Gegend des Schlüsselbeins aus dem *Plexus brachialis* hervor, gehen theils zwischen dem *M. subclavius* und der *V. subclavia*, theils unter der *A. axillaris* nach vorn hinab, geben an das Akromialgelenk, so wie an den vordern Theil des *M. deltoideus* Zweige, und gelangen alsdann zur innern Fläche der *Mm. pectorales major* und *minor*, in denen sie sich mit ihren Endzweigen verbreiten, vielleicht auch mit einzelnen, diese durchbohrenden Fäden die Brustdrüse und äufsere Haut erreichend.

5. *N. suprascapularis* (Oberschulterblattnerv) entspringt oberhalb des Schlüsselbeins aus dem 5ten und 6ten Halsnerven, geht schräg nach aufsen und hinten hinab, dringt, in Begleitung der *A. transversa scapulae*, durch die *Incisura scapulae* in die *Fossa supraspinata*, woselbst er dem ihn bedeckenden *M. supraspinatus* Zweige giebt, und steigt alsdann hinter dem *Collum scapulae* zur *Fossa infraspinata* abwärts, um sich im *M. infraspinatus* zu verzweigen.

6. *Nn. subscapulares* (Unterschulterblattnerven), 3 bis 4 Aeste, welche meistens in der Achselhöhle aus dem hintern Umfange des *Plexus brachialis* entspringen, und schräg nach hinten zu den *Mm. subscapularis* und *teres major* hinabsteigen; einer von ihnen, *N. subscapularis longus*, beträchtlich länger, als die übrigen, und bisweilen aus dem *N. radialis* stammend, läuft neben dem *R. descendens* der *A. subscapularis*, in der Richtung des vordern Randes des Schulterblatts, zwischen den *Mm. subscapularis* und *serratus ant. major* abwärts, um sich im vordern Theil des *M. latissimus dorsi* zu verbreiten.

Armnerven:

Diese haben in der Achselhöhle im Allgemeinen folgende Anordnung: Der *N. cutaneus brachii ext.* und der äufsere Wurzelstrang des *N. medianus* liegen an der äufsern Seite der *A. axillaris*, der innere Wurzelstrang des *N. medianus*, die *Nn. cutanei brachii med.* und *int* und der *N. ulnaris* an der innern Seite derselben, und die *Nn. axillaris* und *radialis* hinter ihr.

1. *N. cutaneus brachii externus* *s. musculo-cutaneus s. perforans Casserii* (äufserer Hautnerv des Arms oder Muskelhautnerv), ein Anfangs ziemlich starker Nerv, entspringt vom äufsern Umfange des *Pl. brachialis*, häufig aus einem Stamme mit dem äufsern Wurzelstrang des *N. medianus*, geht zur vordern Seite des Oberarms schräg nach aufsen, gelangt, den *M. coracobrachialis* durchbohrend und ihm Zweige abgebend, oder an demselben vorbei, zur hintern Fläche des *M. biceps brachii*, und steigt zwischen diesem und dem *M. brachialis int.*, beide mit Zweigen versorgend, schräg nach aufsen bis zur Gegend des *Condylus ext. humeri* hinab. Hier durchbohrt er, neben der Sehne des *M. biceps*, die *Fascia brachii*, tritt hinter der *V. mediana cephalica* hinab und spaltet sich alsdann gewöhnlich in zwei Aeste, von denen der kleinere innere sich in der Richtung des *M. supinator longus* an der vordern Fläche des Vorderarms, die Haut der-

Fig. 130.

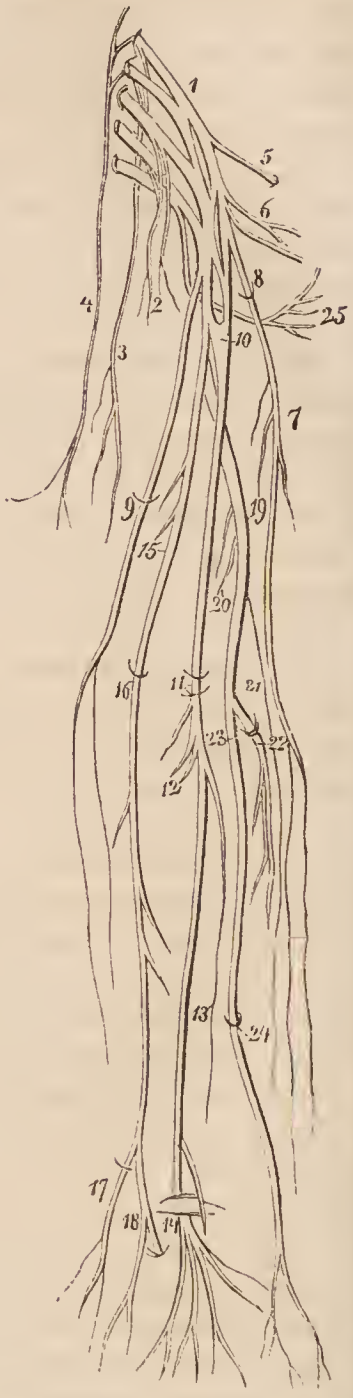

Fig. 130. *Plexus brachialis* mit seinen Aesten. — 1. *Plexus brachialis.* 2. *Nn. thoracici anteriores.* 3. *N. thoracicus post.* 4. *N. phrenicus.* 5. *N. suprascapularis.* 6. *Nn subscapulares.* 7. *N. cutaneus brachii ext.;* 8. Durchtritt desselben durch den *M. coracobrachialis.* 9. *N. cutaneus brachii med.,* an der Stelle, an welcher er die *Fascia brachii* durchbohrt. 10. *N. medianus*

selben versorgend und mit dem *N. cutaneus brachii medius* durch einen Verbindungsast zusammenhängend, bis zum Handgelenk hinaberstreckt, und der gröfsere äufsere neben der *V. cutanea radialis* längs der Radialseite des Vorderarms hinabgeht, an die Haut derselben, so wie an die der hintern Fläche Aeste giebt und, mit dem *R. superficialis* des *N. radialis* zusammenhängend, sich theils gegen die Volarfläche hin bis zur Haut des Daumenballens, theils gegen die Dorsalfläche bis zur Haut des äufsern Theils der Handwurzel und der Mittelhand verbreitet.

2. *N. cutaneus brachii medius* *s internus major* (mittlerer oder gröfserer innerer Hautnerv des Arms), nächst dem folgenden der dünnste Armnerv, entspringt vom innern Umfange des *Plexus brachialis*, in Gemeinschaft mit dem innern Wurzelstrang des *N. medianus* und dem *N. ulnaris*, steigt vor diesen, die *V. basilica* begleitend und Zweige zur Haut absendend, längs der innern Seite des Oberarms hinab, und durchbohrt ungefähr in der Mitte desselben, neben der *V. basilica*, die *Fascia brachii*, sich alsbald in zwei Aeste, einen vordern und einen hintern, spaltend. Der vordere Ast (*R. ant., s. cutaneus palmaris*) geht, in mehrere Zweige getheilt, vor oder hinter der *V. mediana basilica* über die Ellenbogenbeuge hinweg, und verbreitet sich, in der Richtung des *M. palmaris longus* hinabsteigend, an die Haut des innern Theils der vordern Fläche des Vorderarms bis zur Handwurzel. Der hintere Ast (*R. post., s. cutaneus ulnaris*), gewöhnlich der kleinere, wendet sich, nachdem er mehrere Zweige an die Haut über dem *Condylus ext. humeri* und dem *Olecranon* abgegeben, nach hinten und unten, und versorgt,

---

mit seinen beiden Wurzelsträngen; 11. Stelle, wo derselbe zwischen den beiden Köpfen des *M. pronator teres* hindurchgeht; 12. *Rr. musculares* desselben; 13. *N. interosseus int.*; 14. Stelle, wo der *N. medianus* unter dem *Lig. carpi volare proprium* in die Hohlhand hineintritt und sich in die vier *Nn. digitales volares* spaltet. Der oberhalb dieser Stelle entspringende, über jenes Ligament hinabsteigende Ast ist der *R. cutaneus palmaris longus*. 15. *N. ulnaris*, einige Fäden an den *M. triceps brachii* abgebend; 16. Stelle, wo derselbe zwischen den beiden Köpfen des *M. flexor carpi ulnaris* hindurchtritt; 17. *R. dorsalis n. ulnaris*; 18. *R. volaris n. ulnaris*, sich in den *R. superficialis* und den *R. profundus* spaltend. 19. *N. radialis*; 20. *Rr. musculares* desselben; 21. *N. cutaneus ext. antibrachii*; 22. *R. profundus n. radialis*, den *M. supinator brevis* durchbohrend; 23. *R. superficialis n. radialis*, die *Fascia antibrachii* durchbohrend (24.), und sich an seinem untern Ende in einen vordern und einen hintern Ast spaltend. 25. *N. axillaris*.

neben der *V. cutanea ulnaris* bis zum Handgelenk hinabsteigend, die Haut der Ulnarseite und des zunächst gelegenen Theils der hintern Fläche des Vorderarms. Beide Aeste hängen mit einander, so wie der vordere mit dem *N. cutaneus brachii ext.*, und der hintere mit dem *R. dorsalis* des *N. ulnaris* zusammen.

3. *N. cutaneus brachii internus* *s. internus minor* (innerer oder kleiner innerer Hautnerv des Arms), ein dünner Nerv von sehr unbeständigem Ursprung, tritt gewöhnlich aus der Vereinigung des 8ten Hals- und 1ten Rückennerven hervor, steigt, nach innen von der *V. axillaris*, sich beim Austritt aus der Achselhöhle mit dem vom 2ten und oft zugleich auch vom 3ten Rückennerven stammenden *N. cutaneus brachii int. post.* verbindend, zur innern Seite des Oberarms hinab, und durchbohrt etwas unter der Mitte desselben, nachdem er mehrere Hautzweige abgegeben hat, die *Fascia brachii*, um sich abwärts und rückwärts an die den *Condylus int. humeri* bedeckende Haut bis zum *Olecranon* hin, in Verbindung mit Zweigen des *N. cutaneus brachii medius*, zu verbreiten.

4. *N. axillaris* *s. circumflexus brachii* (Achselnerv oder umgeschlagener Armnerv), ein kurzer, mäfsig dicker Nerv, entspringt vom hintern Umfange des *Plexus brachialis*, häufig aus einem Stamme mit dem *N. radialis*, geht schräg abwärts und rückwärts, zwischen den *Mm. subscapularis* und *teres major* hindurch, giebt diesen, so wie dem *M. teres minor* und dem Schultergelenk Zweige, ferner den, oft mehrfachen, *N. cutaneus brachii superior* (oberer Hautnerv des Arms), welcher, sich um den hintern Rand des *M. deltoideus* herumwindend, in die Haut des hintern Theils der Schulter und des Oberarms ausstrahlt, und schlägt sich alsdann, in Begleitung der *A. circumflexa humeri post.*, dicht an der hintern Seite des *Collum humeri* vorbei, nach aufsen zur innern Fläche des *M. deltoideus*, in welchem er mit zahlreichen Zweigen endigt.

5. *N. medianus* (Mittelarmnerv), einer der stärksten Armnerven, entspringt aus allen Theilen des *Pl. brachialis*, vermittelst zweier, der eine nach aufsen, der andre nach innen von der *A. axillaris* liegender Wurzelstränge, steigt dicht an der äufsern Seite der *A. brachialis*, und zuletzt, über dieselbe hinweggehend, an deren innren Seite zur Ellenbogenbeuge hinab, tritt, bedeckt von der *Aponeurosis m. bicipitis*, dann zwischen den beiden Köpfen des *M. pronator teres* hindurch zum Vorderarm, an welchem er zwischen den *Mm. flexores digitorum sublimis* und *profundus* hinabläuft, und gelangt mit den Sehnen dieser Muskeln, hinter dem *Lig. carpi volare proprium* vorbei, zur Hohlhand, sich beim Eintritt in dieselbe stark abplattend und sogleich oder nach vorgängiger Spaltung in zwei Hauptäste, in vier *Nn. digitales volares* theilend. — Bis zum Ellenbogengelenk hinab giebt er, aufser bis-

weilen einen, hinter dem *M. biceps brachii* hinweg, zum *N. cutaneus brachii ext.* tretenden Communikationsast, keine Zweige ab, in seinem weitern Verlaufe dagegen folgende:

a) *Rr. musculares* gehen an die vom *Condylus int. humeri* entspringenden Muskeln, mit Ausnahme des *M. flexor carpi ulnaris*, nämlich an die *Mm. pronator teres*, *flexor carpi radialis*, *palmaris longus* und *flexor digitorum sublimis;* von dem, zum *M. pronator teres* tretenden Zweige gehen einige rücklaufende Aestchen an den innern Umfang des Ellenbogengelenks.

b) *N. interosseus internus s. anterior* (innerer oder vorderer Zwischenknochennerv), ein ansehnlicher Ast, entspringt in der Ellenbogenbeuge aus dem hintern Umfange des *N. medianus*, biegt sich rückwärts und abwärts, geht in Begleitung der gleichnamigen Arterie zwischen den *Mm. flexor digitorum profundus* und *flexor pollicis longus*, diesen Zweige gebend, dann an der Volarfläche des *Lig. interosseum antibrachii* hinab, und endigt im *M. pronator quadratus.*

c) *Ramus cutaneus palmaris longus n. mediani* (langer Hohlhand-Hautast des Mittelarmnerven) geht im untern Drittel des Vorderarms vom vordern Umfange des *N. medianus* ab, steigt in schräger Richtung nach vorn hinab, und gelangt, die *Fascia antibrachii* durchbohrend, vor dem *Lig. carpi volare proprium* vorbei, zur Hohlhand, um sich in der Haut derselben bis zum Daumenballen hin zu verbreiten.

d) *Nn. digitales volares* (Hohlhand-Fingernerven), 4 an der Zahl, treten als Endäste des *N. medianus* divergirend unter dem *Lig. carpi volare proprium* hervor, laufen, bedeckt von dem *Arcus arteriosus volaris superficialis* und der *Fascia palmaris*, zwischen den Sehnen der Fingerbeuger in der Richtung derselben fort, und gelangen, nachdem sie theils den entsprechenden *Mm. lumbricales*, theils den Muskeln des Daumenballens, und der angränzenden Haut Zweige abgegeben, zu den Fingern, längs deren Volarfläche sie sich bis zur Spitze hin erstrecken. Hierbei verhalten sie sich folgendermafsen: der erste, dem Radialrande der Hand zunächst liegende, verläuft an der Radialseite des Daumens; der zweite spaltet sich gabelförmig in zwei Aeste, von denen der eine (häufig indefs vereint mit dem vorigen oder ganz gesondert entspringende) an der Ulnarseite des Daumens, der andere an der Radialseite des Zeigefingers hingeht; die beiden folgenden theilen sich ebenfalls jeder in zwei Aeste, der dritte, um die Ulnarseite des Zeigefingers und die Radialseite des Mittelfingers, und der vierte, welcher mit dem *R. superficialis* des *R. volaris n. ulnaris* zusammenhängt, um die Ulnarseite des Mittelfingers und die Radialseite des Ringfingers zu versehen — so dafs mithin die Volarflächen des Daumens, Zeigefingers und Mittelfingers zu beiden Seiten, und die des Ringfingers an der Radial-

seite, Aeste erhalten. Diese liegen nach innen von den *Aa. digitales volares*, geben an dem ersten Fingergliede Zweige ab, welche, sich um die Seitenränder der Finger zur Rückenfläche schlagend, an dieser bis gegen den Nagel verlaufen, und setzen sich alsdann an der Volarfläche bis zum dritten Fingergliede fort, um, in mehrere Zweige gespalten, sich theils an der Haut der Fingerspitze, theils unter dem Nagel zu verbreiten.

6. *N. ulnaris* *s. cubitalis* (Ellenbogennerv), etwas schwächer als der vorige, entspringt vom innern Umfange des *Plexus brachialis*, gewöhnlich in Gemeinschaft mit dem innern Wurzelstrange des *N. medianus* und dem *N. cutaneus brachii medius*, steigt, nach innen von der *A. brachialis*, dann, sich allmälig mehr nach hinten wendend, zwischen dem *Caput int.* des *M. triceps brachii* und dem *Ligam. intermusculare int.*, dicht unter der *Fascia brachii* hinab, und tritt, begleitet von der *A. collateralis ulnaris sup.*, in die Furche zwischen dem *Condylus int. humeri* und dem *Olecranon* (woselbst er, wegen seiner oberflächlichen Lage und der Nähe des Knochens leicht Quetschungen ausgesetzt ist, und dann, seinem ganzen Verlauf nach, das von Ameisenlaufen begleitete Schmerzgefühl eines sich über den Vorderarm bis zum kleinen Finger fortsetzenden elektrischen Schlages erzeugt). Darauf gelangt er, zwischen den beiden Köpfen des *M. flexor carpi ulnaris* nach vorn hindurchtretend, zum Vorderarm, geht zwischen jenem Muskel und dem *M. flexor digitorum prof.*, an der Ulnarseite der *A. ulnaris* hinab, und spaltet sich am untern Drittel der *Ulna* in einen *Ramus dorsalis* und einen *Ramus volaris*. — Seine Zweige sind:

a) *Rr. musculares* entspringen unterhalb des Ellenbogengelenks und gehen an die *Mm. flexor carpi ulnaris* und *flexor digitorum prof.* Am Ellenbogengelenk selbst treten ebenfalls mehrere Aestchen hervor, welche die Weichgebilde am innern Umfange desselben versorgen; dagegen finden sich am Oberarm nur einige schwache Fäden für das *Caput int.* des *M. triceps brachii.*

b) *Ramus cutaneus palmaris longus n. ulnaris* (langer Hohlhand-Hautast des Ellenbogennerven) entspringt ungefähr in der Mitte des Vorderarms, geht schief nach aufsen und unten, giebt einen Zweig ab, welcher die *A. ulnaris* begleitet, und durchbohrt alsdann die *Fascia antibrachii*, um sich in der Haut am untern Theil der innern Fläche des Vorderarms bis zur Hohlhand hin zu verbreiten.

c) *Ramus dorsalis n. ulnaris s. N. ulnaris dorsalis* (Handrückenast des Ellenbogennerven) windet sich um das untere Ende der *Ulna*, hinter der Sehne des *M. flexor carpi ulnaris* hinweg, rückwärts und abwärts, giebt an die Bänder der Handwurzel, so wie an die Haut der Ulnarseite des Handrückens, sich mit dem innern Aste des *N. cutaneus brachii med.* verbin-

dend, Zweige, und theilt sich in 5, bisweilen auch in weniger, *Nn. digitales dorsales* (Rückennerven der Finger), welche zu den Dorsalflächen des kleinen Fingers, Ringfingers und Mittelfingers hingehen, nämlich zu jedem der erstern beiden zwei, der eine für die Ulnarseite, der andre für die Radialseite, und zu dem Mittelfinger einer für die Ulnarseite; letzterer hängt stets mit dem *R. superficialis n. radialis* anastomotisch zusammen und wird bisweilen ganz von diesem abgegeben. Diese Aeste sind schwächer, als die an der Volarfläche der Finger befindlichen, und lassen sich mit Bestimmtheit nur bis zur Basis des zweiten Fingergliedes verfolgen, woselbst sie mit den von den Volarästen aufsteigenden Zweigen zusammenfliefsen.

d) Ramus volaris n. ulnaris s. N. ulnaris volaris (Hohlhandast des Ellenbogennerven), stärker als der vorige, geht, als Fortsetzung des Stammes, zwischen der *A. ulnaris* und der Sehne des *M. flexor carpi ulnaris* abwärts, dann vor dem *Ligam. carpi volare proprium*, und dicht an der Radialseite des *Os pisiforme* vorbei, zur Hohlhand, und spaltet sich beim Eintritt in dieselbe in einen *Ramus superficialis* und einen *Ramus profundus*.

α. *Ramus volaris superficialis n. ulnaris* (oberflächlicher Hohlhandast des Ellenbogennerven) theilt sich alsbald in zwei *Nn. digitales volares*, von denen der eine, dem Ulnarrande der Hand näher liegende, sich an die Haut desselben verbreitet und dann zur Ulnarseite der Volarfläche des kleinen Fingers hingeht, der andre den vierten *M. lumbricalis manus* und die entsprechende Haut versorgt, ferner einen, häufig indefs getrennt entspringenden Communicationsast zum vierten *N. digitalis volaris* vom *N. medianus* abgiebt, und dann, gabelförmig gespalten, sich an die einander zugekehrten Seiten der Volarflächen des kleinen Fingers und des Ringfingers begiebt. Diese Fingeräste haben einen ganz gleichen Verlauf mit den vom *N. medianus* abstammenden und, da sie die, von dem Bereich der Verbreitung des letztern ausgeschlossenen Finger versorgen, so erhalten diese mithin sämmtlich je zwei Volarnerven, einen *N. digitalis volaris ulnaris* und einen *N. digitalis volaris radialis*.

β. *Ramus volaris profundus n. ulnaris* (tiefer Hohlhandast des Ellenbogennerven) dringt, zwischen den *Mm. flexor* und *abductor digiti minimi* hindurchtretend und sich an diese, so wie an den *M. opponens digiti minimi* verzweigend, in die Tiefe der Hohlhand, geht mit dem *Arcus volaris profundus*, bedeckt von den Sehnen der Fingerbeuger, quer hinüber bis zum Daumen, und giebt auf diesem Wege Zweige an die *Mm. interossei volares* und *dorsales*, und an den *M. adductor pollicis*.

7. *N. radialis* (Speichennerv), der stärkste Ast des *Plexus brachialis*, entspringt aus dem hintern Umfange desselben, in Gemeinschaft mit dem *N. axillaris*, steigt, bisweilen sogleich den *N. subscapularis longus* abgebend, dicht vor den Sehnen der *Mm. latissimus dorsi* und *teres major* hinab, windet sich, in Begleitung der *A. profunda brachii*, zuerst zwischen dem *Caput medium* und dem *Caput internum* des *M. triceps brachii* hindurch, dann vom Bauche dieses Muskels bedeckt, um die hintere Seite des Oberarmbeins zur äufsern Seite desselben, und geht hierauf mit der *A. collateralis radialis* in der Tiefe der Rinne zwischen den *Mm. supinator longus* und *brachialis int.* nach vorn und unten zum äufsern Theil der Ellenbogenbeuge, woselbst er sich in einen *R. profundus* und in einen *R. superficialis* spaltet. Seine Zweige sind:

a) *Rr. musculares*, gehen zu den drei Köpfen und zu dem Bauche des *M. triceps brachii*, ferner zu den *Mm. brachialis int.*, *supinator longus* und *extensor carpi radialis longus;* von dem zum *Caput int. tricipitis* verlaufenden Zweige entspringt ein langer, dünner Ast, welcher hinter dem *Lig. intermusculare int.*, dicht unter der Haut, hinabsteigt, sich an dieser bis gegen das Ellenbogengelenk hin verbreitend.

b) *N. cutaneus ext. antibrachii s. cutaneus brachii ext. sup.* (äufserer Hautnerv des Vorderarms) entsteht vor dem Bauche des *M. triceps brachii*, geht mit dem Stamme des *N. radialis* schräg nach aufsen und unten, und durchbohrt neben dem Ursprung des *M. supinator longus* die *Fascia brachii*, um sich an die Haut der äufsern Seite des Ober- und Vorderarms bis in die Nähe des Handgelenks, zwischen den *Nn. cutanei brachii ext.* und *medius*, zu verbreiten.

c) *Ramus profundus n. radialis, s. N. radialis prof.* (tiefer Ast des Speichennerven) tritt sogleich am Ellenbogengelenk nach hinten und unten, gelangt, nachdem er die *Mm. extensor carpi radialis longus* und *supinator brevis* versorgt hat, letztern durchbohrend oder hinter demselben vorbei, zur Rückenseite des Vorderarms, giebt hier den *Mm. extensor digitorum communis, extensor digiti minimi proprius* und *extensor carpi ulnaris* Zweige, und geht hierauf als *N. interosseus externus s. posterior* (äufserer oder hinterer Zwischenknochennerv), zuerst auf dem *M. abductor pollicis longus*, sich an diesen, so wie an die *Mm. extensores pollicis brevis* und *longus* und *extensor indicis proprius* verzweigend, dann dicht an der *Membrana interossea antibrachii* bis zum Handgelenk hinab, woselbst er auf dem Kapselbande endigt.

d) *Ramus superficialis n. radialis, s. N. radialis superficialis* (oberflächlicher Ast des Speichennerven), schwächer als der vorige, läuft, bedeckt vom *M. supinator longus*, nach aufsen von

der *A. radialis*, an der Radialseite des Vorderarms hinab, durchbohrt am Anfange des untern Drittels desselben, an der äufsern Seite der Sehne jenes Muskels, die *Fascia antibrachii*, und spaltet sich, ungefähr zwei Zoll über dem Handgelenk, bald höher bald tiefer, in einen vordern und einen hintern Ast. Der vordere Ast, von beiden der schwächere, geht, sich mit dem äufsern Aste des *N. cutaneus brachii ext.* verbindend, schräg nach vorn hinab, giebt der Haut des Daumenballens Zweige, und verläuft als *N. digitalis dorsalis radialis* an der Radialseite der Rückenfläche des Daumens. Der hintere Ast wendet sich, über die Sehnen der Streckmuskeln des Daumens hinweg, nach hinten abwärts, versorgt die Haut an der Rückenfläche der Handwurzel und der Mittelhand, und zerfällt, durch wiederholte Spaltung, wobei er einen Communicationsast zum *R. dorsalis n. ulnaris* abgiebt, in 4, bisweilen auch in mehre *Nn. digitales dorsales*, welche längs der einander zugewandten Seiten der Rükkenflächen des Daumens und des Zeigefingers, so wie des Zeige- und Mittelfingers verlaufen. Diese Fingeräste reichen, mit Ausnahme der des Daumens, welche sich bis zum Nagelgliede erstrecken, gleich denen aus dem *N. ulnaris*, nur bis über die Basis des zweiten Fingergliedes, und, da sie zu allen den, von jenem nicht versorgten Fingern hingehen, so erhalten diese mithin sämmtlich je zwei Dorsalnerven, einen *N. digitalis dorsalis ulnaris* und einen *N. digitalis dorsalis radialis*.

b) Von den Rückennerven.

Die zwölf Rücken-, Rückenwirbel- oder Brustnerven (*Nn. dorsales s. spinales thoracici*) dringen jederseits durch die *Foramina intervertebralia*, der erste zwischen dem 1ten und 2ten Rückenwirbel, der zwölfte zwischen dem letzten Rücken- und ersten Lendenwirbel nach aufsen. Sie sind schwächer, als die untersten Halsnerven und als die Lendennerven, und nehmen an Dicke vom 1ten bis zum 10ten allmälig ab, von diesem bis zum 12ten aber wiederum zu. Ihre Stämme sind sehr kurz, und spalten sich, gleich bei ihrem Austritt aus den *Foramina intervertebralia*, in die kleinern hintern und in die gröfsern vordern Aeste.

Die hintern Aeste der Rückennerven dringen durch die Zwischenräume der *Processus transversi* der entsprechenden Wirbel, zwischen den *Ligg. colli costae int.* und *ext.* hindurch, gerade nach hinten, und theilen sich sogleich jeder in einen äufsern und einen innern Zweig. *a*) Die äufsern Zweige, welche bei den sieben obern schwächer, bei den fünf untern stärker sind, als die vordern, treten, sich nach aufsen wendend, zwischen den *Mm. longissimus dorsi* und *sacrolumbalis* hindurch, geben diesen, so wie den *Mm. transversalis cervicis, cervicalis ascendens* und *le-*

vatores costarum Zweige, und verbreiten sich, vorzüglich die der fünf untern Rückennerven, indem sie die Sehnen der *Mm. trapezius, latissimus dorsi* und *serratus post. inf.* durchbohren, an die Haut, zumal der seitlichen Lendengegend bis zur Hüftbeingegend. *b*) Die innern Zweige gehen, am *M. multifidus spinae* vorbei, einwärts nach hinten, gelangen, diese, so wie die *Mm. spinales, semispinales, intertransversarii* und *interspinales* versorgend und sich zum Theil mit einander verbindend, zu den *Processus spinosi* der Rückenwirbel, und durchbohren hier, vorzüglich die der sieben obern Rückennerven, die sehnigen Ursprünge der breiten Rückenmuskeln, um sich in der Haut des Rückens zu verbreiten.

Die vordern Aeste der Rückennerven treten, nachdem sie sich, meist noch vor ihrem Abgange vom Stamme, durch je einen oder zwei Zweige mit dem zunächst gelegenen *Ganglion thoracicum* oder dem Gränzstrange des *N. sympathicus* verbunden haben, als *Nn. intercostales s. subcostales* (Zwischenrippen- oder Unterrippennerven), vor den *Ligg. colli costae int.* vorbei, zum untern Rande der entsprechenden Rippen, laufen unter den *Vasa intercostalia*. Anfangs in den *Sulci costales*, dann sich abwärts biegend, näher zur Mitte der Zwischenrippenräume, zwischen den *Mm. intercostales int.* und *ext.*, bogenförmig nach vorn, wobei sie diesen, so wie den *Mm. serrati postici* und *serratus ant. major* Zweige geben, und hin und wieder durch Communicationsäste, welche über die innere Fläche der Rippenhälse verlaufen, unter sich zusammenhängen, und spalten sich, ungefähr in der Mitte der Rippen, jeder in einen äufsern und einen innern Ast. — Eine Abweichung von diesem Verlauf findet sich bei dem 1ten und bei dem 12ten Zwischenrippennerven; bei dem ersten, indem er, statt eines äufsern, einen sehr starken obern Ast abgiebt, welcher, über die innere Fläche der ersten Rippe schräg nach vorn aufsteigend und sich mit dem 8ten Halsnerven verbindend, in den *Plexus brachialis* übergeht, während er nur als schwacher Ast sich im ersten Zwischenrippenraum fortsetzt, und bei dem zwölften, in sofern derselbe, nachdem er sich durch einen starken absteigenden Zweig mit dem vordern Aste des 1ten Lendennerven verbunden hat, unter der 12ten Rippe (also ohne in einen Zwischenrippenraum einzutreten) seinen Lauf nimmt.

a) Die äufsern oder oberflächlichen Aeste der Zwischenrippennerven dringen, indem sie, mit Ausnahme des vom 12ten, die *Mm. intercostales ext.* durchbohren, nach aufsen, gelangen, die des 2ten bis 7ten zwischen den Zacken des *M. serratus ant. major*, die des 8ten bis 12ten zwischen den Zacken des *M. obliquus ext.*, welchem sie Zweige geben, hindurchtretend, unter die Haut, und verbreiten sich an diese, erstere als *Nn. pectorales cutanei*, letztere als *Nn. abdominales cutanei*, und

zwar jeder von ihnen sogleich in zwei Zweige, einen gröfsern vordern und einen kleinen hintern gespalten. 1) Die *Nn. pectorales cutanei s. externi* (äufsere oder Hautnerven der Brust), 6 an der Zahl, schlagen sich mit ihren vordern Zweigen um den untern Rand des *M. pectoralis major* nach vorn aufwärts, um sich an die Haut der vordern Wand der Brust, und beim Weibe auch an die äufsere Hälfte der Brustdrüse zu verbreiten, während ihre hintern Zweige sich horizontal nach hinten krümmen, um die Haut des Schulterblatts und des äufsern Theils des Rückens zu versorgen. Der hintere Zweig des vom 2ten Zwischenrippennerven kommenden *N. pectoralis cutaneus* tritt, häufig mit dem vom 3ten stammenden vereinigt, zur Achselhöhle, giebt hier einige Zweige zur Haut, und läuft alsdann als *N. cutaneus brachii int. posterior* (innerer hinterer Hautnerv des Arms), welcher sich stets mit dem *N. cutaneus brachii int.* verbindet oder denselben ganz ersetzt, an der innern hintern Seite des Oberarms hinab, sich an die Haut derselben bis zum Ellenbogen hin verbreitend. 2) Die *Nn. abdominales cutanei* (Hautnerven des Bauches), 5 an der Zahl, verbreiten sich mit ihren vordern Zweigen an die Haut des Bauches, von den falschen Rippen bis zur Leistengegend hinab, und mit ihren hintern Zweigen an die Haut der Lendengegend. Der vom 12ten Zwischenrippennerven stammende hat einen besonders ansehnlichen vordern Zweig, welcher als *N. clunium sup. ant.* (oberer vorderer Hautnerv des Gesäfses) über den vordern Theil der *Crista ossis ilium* hinabsteigt, und sich in der Haut der Gesäfsgegend bis zum *Trochanter major* hin verbreitet.

b) Die innern oder tiefen Aeste der Zwischenrippennerven laufen in fortgesetzter Richtung der Stämme unter den entsprechenden Rippen und deren Knorpeln, sich an die *Mm. intercostales* und *triangularis sterni* verzweigend, bogenförmig nach vorn und verbreiten sich — die der 7 obern als *Nn. pectorales int.*, und die der 5 untern als *Nn. abdominales musculares* — an die vordere Wand des Rumpfes. 1) Die *Nn. pectorales interni s. prof.*, *s. intercostales ant.* (innere oder tiefe Brustnerven oder vordere Zwischenrippennerven) dringen neben dem Seitenrande des *Sternum*, die *Mm. intercostales ext.* und *pectoralis major* durchbohrend, nach aufsen, und verbreiten sich, theils einwärts an die Haut des *Sternum*, theils auswärts an die Haut der innern Hälfte der vordern Brustwand und der Brustdrüse, den *Nn. pectorales cutanei* entgegen. 2) Die *Nn. abdominales musculares* (Muskelnerven des Bauches) gelangen, hinter den Knorpeln der falschen Rippen zwischen den Zacken des Zwerchfells und des *M. transversus abdominis* hindurchtretend, zwischen letztern und den *M. obliquus int.*, geben diesen, indem sie geschlängelt und sich mit einander verbindend, schräg nach vorn

und unten zwischen ihnen hinablaufen, Zweige, und dringen alsdann in die Scheide des *M. rectus abdominis* zur hintern Fläche dieses Muskels, um sich in diesem, so wie in dem *M. pyramidalis*, und mit einigen, den erstern und das vordere Blatt seiner Scheide durchbohrenden Zweigen in der Haut der Mitte des Bauches zu verbreiten.

c) Von den Lendennerven.

Die fünf Lenden- oder Bauchwirbelnerven (*Nn. lumbales s. spinales abdominales*) treten jederseits, nachdem ihre langen, den obern Theil der *Cauda equina* bildenden Wurzeln an ihren hintern Strängen in den *Foram. intervertebralia* der Lendenwirbel zu den Spinalknoten angeschwollen sind, durch jene hervor, der erste zwischen dem 1ten und 2ten Lendenwirbel, der fünfte zwischen dem 5ten Lendenwirbel und der Basis des Kreuzbeins. Ihre sehr kurzen Stämme nehmen von oben nach unten beträchtlich an Dicke zu, so dafs der 5te der dickste aller Rückenmarksnerven ist, und spalten sich, gleich nach ihrem Hervortritt, jeder in den schwächern hintern und den weit stärkern vordern Ast.

Die hintern Aeste der Lendennerven, deren Stärke vom ersten bis zum letzten successiv abnimmt, treten, zwischen den *Proc. transversi* der entsprechenden Wirbel hindurch, nach hinten, sich alsbald in je einen kleinern innern und einen gröfsern äufsern Zweig spaltend: *a*) Ihre innern Zweige krümmen sich um die Einlenkung der *Proc. obliqui* einwärts nach unten, gelangen zur innern Fläche des *M. multifidus spinae*, und verbreiten sich an diesen, so wie an die *Mm. interspinales*, der des 5ten gewöhnlich mit dem hintern Aste des 1ten Kreuzbeinnerven sich verbindend. *b*) Ihre äufsern Zweige gehen schief nach aufsen und unten, durch Communicationsäste schlingenförmig mit einander zusammenhängend, verbreiten sich an die *Mm. intertransversarii* und an den gemeinschaftlichen Bauch der *Mm. longissimus dorsi* und *sacrolumbalis*, und treten mit drei, letztern durchbohrenden Zweigen, *Nn. clunium sup. post.* (obere hintere Hautnerven des Gesäfses) über den hintern Theil der *Crista ossis ilium* hinab zur Haut der Gesäfsgegend, daselbst mit Zweigen des *N. clunium sup. ant.* anastomosirend.

Die vordern Aeste der Lendennerven, welche, gleich den Stämmen, vom 1ten bis zum 5ten an Dicke zunehmen, laufen, nachdem sie sich jeder durch einen oder zwei Zweige mit dem benachbarten *Ganglion lumbale* des *N. sympathicus* verbunden haben, hinter dem *M. psoas major* oder zwischen den Bündeln desselben nach vorn und aufsen hinab, geben jenen, so wie dem hinter ihnen liegenden *M. quadratus lumborum* Zweige, und spalten sich alsdann jeder in zwei Aeste, in einen obern, wel-

cher mit dem nächst höhern, und einen untern, welcher mit dem nächst tiefern zu je einer Schlinge, *Ansa lumbalis*, zusammenfliefst. Durch diese Verbindung der vordern Aeste der Lendennerven, vorzüglich der der drei ersten und des obern Astes von dem des 4ten, während der untere Ast des letztern nebst dem des 5ten, in einen dicken Stamm, *N. lumbosacralis* (Lendenkreuzbeinnerv), vereinigt, zum ersten Kreuzbeinnerven hinabsteigt und mit diesem in den *Plexus sacralis* übergeht, entsteht der

Plexus lumbalis

(Lendengeflecht), welcher, oben schmäler als unten, theils hinter dem *M. psoas major*, theils zwischen den Bündeln desselben liegt, oberwärts mit dem letzten *N. intercostalis*, unterwärts mit dem *Plexus sacralis* zusammenhängt, und folgenden Nerven zum Ursprung dient:

N. iliohypogastricus;
N. ilioinguinalis;
N. genitocruralis { *N. spermaticus ext.;* / *N. lumboinguinalis;*
N. cutaneus femoris externus;
N. cruralis;
N. obturatorius.

1. *N. iliohypogastricus* (Hüftbeckennerv) entspringt vorzüglich vom 1ten Lendennerven, geht durch den hintern Theil des *M. psoas major*, dann vor dem *M. quadratus lumborum* vorbei, beiden Zweige gebend, schräg nach aufsen und unten zur *Crista ossis ilium*, und durchbohrt oberhalb dieser den *M. transversus abdominis*. Alsdann läuft er zwischen diesem und dem *M. obliquus abdominis int.*, sich an dieselben verzweigend und bisweilen sogleich einen, die *Mm. obliqui abdominis* schräg durchbohrenden Hautast zum vordern Theil der äufsern Hüftgegend abgebend, längs der *Crista ossis ilium* nach vorn und unten, verbindet sich mit dem letzten *N. abdominalis muscularis* und mit dem *N. ilioinguinalis*, und dringt durch die Aponeurose des *M. obliquus abdom. ext.* nach aufsen, um sich an die Haut über dem *Annulus inguinalis ant.* und dem *Mons pubis* zu verbreiten.

2. *N. ilioinguinalis* (Hüftleistennerv), schwächer als der vorige und bisweilen blos ein Ast desselben, entspringt gewöhnlich ebenfalls vom 1ten Lendennerven, unter jenem oder mit ihm aus einem gemeinschaftlichen Stamme, geht, etwas weiter nach vorn und unten, zuerst durch den *M. psoas major*, dann vor den *Mm. quadratus lumborum* und *iliacus int.*, auf der *Fascia iliaca*, schräg nach aufsen, vorn und unten zur *Spina oss. ilium ant. sup.*, durchbohrt in deren Nähe, über dem *Arcus cruralis*,

die *Fascia transversalis* und den *M. transversus abdominis*, läuft nunmehr zuerst zwischen diesem und dem *M. obliquus abdom. int.*, sich daselbst mit dem *N. iliohypogastricus* verbindend, alsdann durch den *Canalis inguinalis*, beim Manne über dem *Funiculus spermaticus*, beim Weibe über dem *Lig. uteri rotundum* vorwärts abwärts, und tritt durch den *Annulus inguinalis ant.* hindurch, um sich mit divergirenden Zweigen an die Haut des *Mons pubis*, der Wurzel des *Penis* und des vordern Umfangs des *Scrotum* oder des *Labium pudendi majus* zu verbreiten.

3. *N. genitocruralis* *s. inguinalis* (Schamschenkel- oder Leistennerv) entspringt vom 2ten Lendennerven oder dessen Verbindungsschlinge mit dem 1ten, dringt durch den *M. psoas major* hindurch zur vordern Fläche desselben, und läuft an dieser bis gegen die Leistengegend hinab, sich daselbst in folgende zwei, häufig indefs schon getrennt aus dem *Plexus lumbalis* hervortretende Aeste spaltend:

a) *N. spermaticus ext. s. pudendus ext* (äufserer Schamnerv), der innere Ast, dringt, nachdem er einen, den untersten Theil der *Mm. transversus abdominis* und *obliquus abdom. int.* versorgenden, dann durch den Schenkelring zur Haut über den *Glandulae inguinales* hinabsteigenden Zweig abgegeben hat, durch den *Annulus inguinalis post.*, oder weiter nach aufsen zwischen den Fasern der Bauchmuskeln hindurch, in den *Canalis inguinalis*, steigt in diesem hinter dem *Funiculus spermaticus* oder dem *Lig. uteri rotundum* hinab, und verbreitet sich, durch den *Annulus inguinalis ant.* hervortretend, beim Manne an den *M. cremaster* und die *Tunica dartos*, so wie mit einigen, die *Tunica vaginalis communis* versorgenden und dieselbe durchbohrenden Zweigen an die *Epididymis*, beim Weibe, wo er stets schwächer ist, an die Haut des *Mons pubis* und des vordern Umfangs des *Labium pudendi majus.*

b) *N. lumboinguinalis* (Lendenleistennerv), der äufsere Ast, wendet sich schräg nach aufsen und unten, tritt vor dem äufsern Umfange der *A. iliaca ext.* in die *Vagina vasorum cruralium* hinab, und gelangt, die vordere Wand derselben und die *Fascia lata* durchbohrend, zur Haut der äufsern vordern Seite des Oberschenkels, in deren obern Theil er sich verbreitet, gewöhnlich mit dem *N. cutaneus femoris med. ant.* vom *N. cruralis* zusammenhängend.

4. *N. cutaneus femoris externus* *s. externus ant.* (äufserer oder vorderer äufserer Hautnerv des Oberschenkels) entspringt ebenfalls aus dem 2ten Lendennerven, oder vermittelst zweier Wurzeln aus dessen Verbindungsschlingen mit dem 1ten und mit dem 3ten Lendennerven, geht durch den hintern Theil des *M. psoas major*, dann vor dem *N. quadratus lumborum* und der ihn bedeckenden *Fascia iliaca* vorbei, schräg nach aufsen

und unten gegen die *Spina ilium ant. sup.*, durchbohrt unterhalb dieser die *Fascia lata*, und läuft alsdann vor dem *M. vastus ext.* bis zum Kniegelenk hinab, sich an die Haut der vordern Seite und mit

Fig. 131.

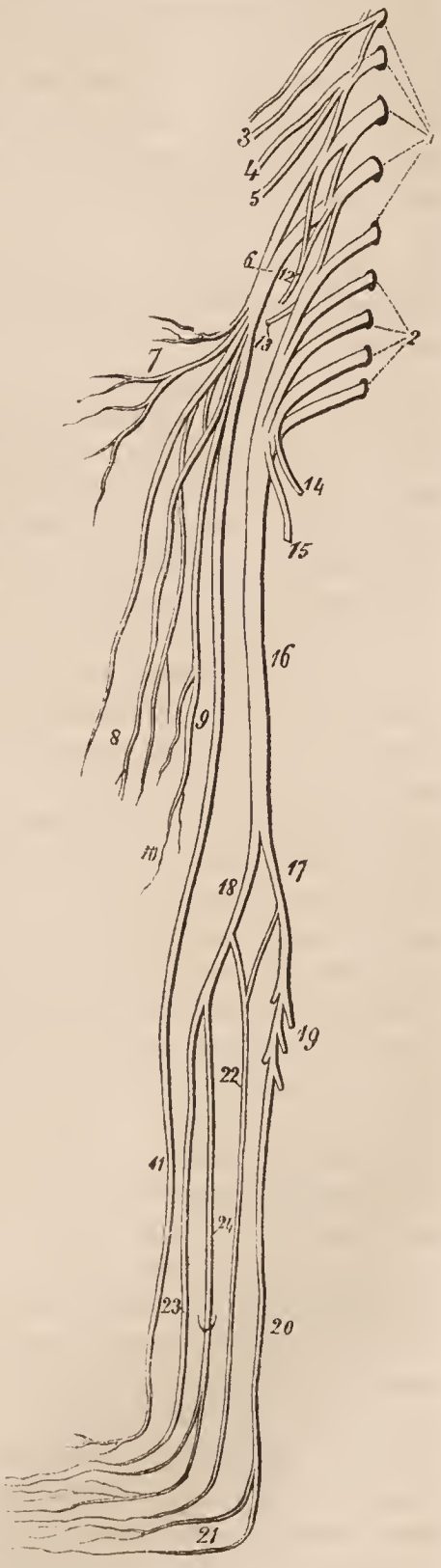

Fig. 131. Darstellung der *Plexus lumbalis* und *sacralis* mit ihren Aesten. — 1. Die fünf *Nn. lumbales*, von denen die 4 obern den *Plexus lumbalis* zusammensetzen. 2. Die 4 obern *Nn. sacrales*, welche, in Verbindung mit dem 5ten und einem Ast des 4ten *N. lumbalis*, den *Plexus sacralis* bilden. 3. *N. iliohypogastricus* und *N. ilioinguinalis*, hier gemeinschaftlich vom 1ten Lendennerven abgehend. 4. *N. cutaneus femoris ext.* 5. *N. genitocruralis.* 6. *N. cruralis;* 7. *Rr. musculares* desselben; 8. *N. cutaneus femoris medius ant.*, in zwei Aeste gespalten. 9. Die beiden *Nn. sapheni*, nämlich 10. *N. cutaneus femoris int. s. saphenus minor* und 11. *N. saphenus major.* 12. *N. obturatorius.* 13. *N. gluteus sup* 14. *N. pudendus communis.* 15. *N. cutaneus femoris post.* 16. *N. ischiadicus.* 17. *N. tibialis* 18. *N. peronaeus.* 19. *Rr. musculares* des *N. tibialis.* 20. Die Fortsetzung des *N. tibialis*, sich (21.) in die *Nn. plantares internus* und *externus* spaltend. 22. *N. cutaneus dorsi pedis ext.*, durch die Vereinigung der *Rr. communicantes n. tibialis* und *n. peronaei* gebildet. 23. *N. peronaeus profundus.* 24. *N. peronaeus superficialis*, an der angedeuteten Stelle die *Fascia cruris* durchbohrend und sich in die *Nn. cutanei dorsi pedis medius* und *internus* theilend.

zahlreichen, nach hinten gebogenen Zweigen, an die der äufsern Seite des Oberschenkels verbreitend.

5. *N. cruralis* *s. femoralis* (Schenkelnerv), einer der stärksten Nerven des Körpers, entsteht aus sämmtlichen vier obern Lendennerven, steigt, bedeckt vom *M. psoas major*, dann in der Rinne zwischen dem äufsern Rande desselben und dem *M. iliacus int.*, beiden Zweige gebend, hinter der *Fascia iliaca* schräg nach aufsen hinab, geht hinter dem *Arcus cruralis*, nach aufsen von der *A. cruralis*, von welcher er durch den hier sehr schmalen *M. psoas major* und die *Fascia iliaca* getrennt ist, zum Oberschenkel hindurch, und theilt sich in folgende, jedoch mehrfach variirende Aeste:

a) *N. cutaneus femoris medius ant.* (vorderer mittlerer Hautnerv des Oberschenkels) geht, früher oder später in zwei Aeste gespalten, nach vorn abwärts, durchbohrt alsbald den *M. sartorius*, welchem er Zweige giebt, so wie die *Fascia lata*, und steigt, nachdem er sich mit dem *N. lumboinguinalis* verbunden, längs der Mitte der vordern Fläche des Oberschenkels bis zur Kniescheibe hinab, sich an die Haut verzweigend.

b) *N. cutaneus femoris int.*, *s. saphenus superior s. minor* (innerer Hautnerv des Oberschenkels, oder oberer oder kleiner Rosennerv), welcher mehr oder minder hoch oberhalb des *Arcus cruralis* entspringt, wendet sich einwärts gegen die *A. femoralis*, sich gewöhnlich in zwei Aeste spaltend, in einen mehr oberflächlichen, welcher längs des innern Randes des *M. sartorius* hinabläuft, am untern Drittel des Oberschenkels die *Fascia lata* durchbohrt, und alsdann die *V. saphena magna* bis zum innern Umfange des Kniegelenks begleitet, woselbst er häufig mit dem *N. saphenus major* zusammenfliefst, — und in einen tiefen, welcher dicht an der äufsern Seite der *Vagina vasorum cruralium* hinabsteigt, über diese, in der Gegend des Anfangs der *A. poplitea*, hinwegtritt, und sich dann in mehrere Zweige theilt, von denen einige mit dem Hautaste vom vordern Aste des *N. obturatorius* und mit Zweigen des *N. saphenus major* eine geflechtartige Verbindung eingehen, andere sich an die Haut der innern Seite des Oberschenkels verbreiten.

c) *N. vaginae vasorum cruralium* (Nerv der Schenkelgefäfsscheide), ein kleiner Nerv, häufig ein Zweig eines der beiden vorigen, geht einwärts zum obern Theil der *Vagina vasorum cruralium*, und spaltet sich in mehrere Fäden, welche die *Vasa femoralia* und *femoris profunda* umgeben; zwei dieser Fäden, von denen der eine an der vordern, der andre an der hintern Seite der Schenkelgefäfsscheide verläuft, vereinigen sich zu einem kleinen Aste, welcher, durch das *Foramen pro v. saphena* hindurchtretend, mit der *V. saphena magna* abwärts geht,

während andere, mit Zweigen vom *N. saphenus major* zusammenhängend, sich an die *Mm. adductores* verbreiten.

d) *Rr. musculares*, theils gröfsere, theils kleinere Aeste von unbeständiger Zahl, welche zu den, die vordere Fläche und zum Theil die Seitenflächen des Oberschenkels bedeckenden Muskeln, nämlich zu den *Mm. sartorius*, *pectineus*, *rectus femoris*, *cruralis*, *vastus ext.* und *vastus int.* hingehen; von dem, sich zu letzterm Muskel begebenden Aste geht ein dünner Zweig zur Kapsel des Kniegelenks hinab.

e) *N. saphenus major s. cutaneus femoris int. longus* (grofser Rosennerv oder langer innerer Hautnerv des Oberschenkels), der längste Ast des *N. cruralis*, wendet sich einwärts zur *Vagina vasorum cruralium*, verläuft, in diese eindringend, zuerst an der äufsern, dann dicht an der vordern Seite der *A. femoralis* bis zum Durchtritt derselben durch den *M. adductor magnus*, geht, jene verlassend, zwischen den Sehnen der *Mm. sartorius* und *gracilis* zur innern Seite des Kniegelenks, und steigt alsdann, die *Fascia lata* neben dem *Condylus int. tibiae* durchbohrend, in Begleitung der *V. saphena magna*, an der innern Seite des Unterschenkels bis vor den *Malleolus int.* hinab, von wo aus er sich längs des innern Fufsrandes fortsetzt. Während er am Oberschenkel hinabsteigt, hängt er mit dem vordern Aste des *N. obturatorius*, so wie mit dem *N. cutaneus femoris int.* zusammen, und giebt zwei Hautzweige ab, den einen in der Mitte des Oberschenkels, den andern ansehnlichern, welcher den *M. sartorius* und die *Fascia lata* durchbohrend, sich an die Haut der innern Seite des Kniegelenks verbreitet, neben dem *Condylus int. femoris;* zahlreichere, theils gröfsere, theils kleinere Zweige entspringen längs seines ganzen weitern Verlaufs, und begeben sich an die Haut der vordern und innern Seite des Unterschenkels, so wie an die um den innern Knöchel und am innern Fufsrande, hier gewöhnlich mit dem *N. cutaneus dorsi pedis int.* vom *N. peronaeus superficialis* zusammenhängend.

6. *N. obturatorius* (Hüftbeinloch- oder Hüftlochnerv), nächst dem *N. cruralis* der stärkste Ast des *Plexus lumbalis*, entsteht, meistens mit zwei Wurzeln, aus dem 2ten, 3ten und 4ten Lendennerven, geht hinter dem *M. psoas major*, dann am innern Rande desselben in's kleine Becken hinab, gelangt, durch den Theilungswinkel der *Vasa iliaca communia* hindurchtretend, unter der *Linea arcuata int.* nach vorn gegen den obern Rand des *For. obturatorium*, und tritt, nachdem er dem *M. obturator ext.* Zweige abgegeben hat, in Begleitung der *Vasa obturatoria*, durch die Lücke im obern Theile der *Membrana obturatoria* aus der Beckenhöhle hinaus, sich alsbald in einen vordern und einen hintern Ast spaltend: *a*) der vordere Ast geht vor dem *M. adductor brevis* hinab, und vertheilt sich an diesen, so wie an

die *Mm. pectineus*, *adductor longus* und *gracilis*, vermittelst 3 bis 4 Zweige. Von diesen giebt der dem *M. adductor brevis* angehörende einen Faden ab, welcher auswärts zwischen den *Aa. femoralis* und *femoris prof.* hindurchtretend, sich mit dem *N. saphenus major* verbindet, während der in den *M. adductor longus* eindringende Zweig einen langen Hautast abschickt, welcher am untern Rande jenes Muskels hervortritt, durch einige Fäden mit dem tiefen Aste des *N. cutaneus femoris int.* zusammenhängt, und zur innern Seite des Knies hinabsteigt, woselbst er, die *Fascia lata* durchbohrend und mit dem *N. saphenus major* anastomosirend, sich in der Haut verbreitet. *b*) Der hintere Ast tritt, öfters durch den *M. obturator ext.*, welchem er einen Zweig giebt, dann hinter dem *M. adductor brevis*, abwärts, und verästelt sich in den *M. adductor magnus*; häufig giebt er einen Zweig, welcher, jenen Muskel durchbohrend, in Begleitung der *A. poplitea* tiefer hinabsteigt, um sich am hintern Umfang der Synovialhaut des Kniegelenks zu verbreiten.

d) Von den Kreuzbeinnerven.

Die fünf Kreuzbein- oder Heiligenbein- oder Beckenwirbelnerven (*Nn. sacrales*), deren lange, den untern und innern Theil der *Cauda equina* bildende Wurzeln fast senkrecht im *Canalis sacralis* hinabsteigen und noch in diesem, der 5te bisweilen schon vor dem Durchtritt durch die *Dura mater*, an ihren hintern Strängen zu den Spinalknoten anschwellen, dringen, indem ihre kurzen Stämme vom 1ten bis zum 5ten immer schwächer werden, in ihre beiden Aeste getheilt, jederseits nach aufsen, und zwar die 4 ersten mit ihren hintern Aesten durch die *Foramina sacralia post.*, und mit ihren vordern Aesten durch die *Foramina sacralia ant.*, und der 5te mit seinen beiden Aesten durch den Ausschnitt am untern Ende des Kreuzbeins, neben dem *Cornu sacrale*, nach vorn und hinten.

Die hintern Aeste der Kreuzbeinnerven, von denen die beiden untern sehr dünn, die obern etwas stärker sind, wenden sich von den *Foram. sacralia post.* auswärts, laufen, indem sie unter einander, so wie der oberste mit dem hintern Aste des letzten *N. lumbalis* und der unterste mit dem des *N. coccygeus* zusammenhängen, dicht an der hintern Seite des *Os sacrum* hinab, und verbreiten sich, theils mit 2 bis 3 längern Zweigen, *Nn. cutanei clunium posteriores* (hintere Hautnerven des Gesäfses), welche den *M. gluteus maximus* nach unten und aufsen hin durchbohren, an die Haut des Gesäfses und des Kreuzbeins, theils mit einigen kürzern Zweigen an die Haut des Steifsbeins.

Die vordern Aeste der Kreuzbeinnerven, deren Stärke

vom ersten bis zum letzten bedeutend abnimmt, gehen, sich alsbald jeder durch zwei Zweige mit dem benachbarten *Ganglion sacrale* des *N. sympathicus* verbindend, vor den *Mm. pyriformis* und *coccygeus*, welchen sie kleine Zweige geben, nach vorn und aufsen, und spalten sich in je zwei Aeste, von denen immer der aufsteigende mit dem nächst höheren, und der absteigende mit dem nächst tiefern zu einer *Ansa sacralis* zusammenfliefst. Durch den Zusammenhang dieser Aeste, vorzüglich der vier obern, unter einander und die Vereinigung des ersten derselben mit dem vom 4ten und 5ten Lendennerven gebildeten *N. lumbosacralis* entsteht der

Plexus sacralis

s. ischiadicus (Kreuzbein- oder Hüftgeflecht), welcher vor dem *M. pyriformis* und hinter der *Fascia pelvis*, durch diese von den *Vasa iliaca int.* und den Beckeneingeweiden getrennt, schräg hinabsteigt, mit seinem untern schmälern Ende in die *Incisura ischiadica major* hineinreichend. Man unterscheidet denselben noch genauer in den *Plexus ischiadicus* im engern Sinne und den *Plexus pudendalis s. pudendo-haemorrhoidalis* (Schamgeflecht), welcher letztere, als ein Anhang des erstern, unter demselben, neben dem untern Rande des *M. pyriformis*, liegt, vorzüglich vom vordern Aste des 4ten und dem absteigenden Aste von dem des 3ten Kreuzbeinnerven gebildet wird, und einerseits mit dem *Plexus ischiadicus*, andrerseits mit einem Zweige vom vordern Aste des 5ten Kreuzbeinnerven zusammenhängt. Der übrige Theil des letztern geht, den *M. coccygeus* mit mehreren Zweigen durchbohrend, abwärts, und verbreitet sich, mit dem vordern Aste des *N. coccygeus* verbunden, an die Haut über und neben dem *Os coccygis*.

Aus dem *Plexus sacralis* entspringen *a*) kleinere Nerven, welche, vorzüglich aus den vordern Aesten des 3ten und 4ten Kreuzbeinnerven hervortretend, sich einwärts im Becken verbreiten, indem sie theils in den *Plexus hypogastricus* des *N. sympathicus* übergehen, theils unmittelbar zu den Beckenorganen gelangen, und zwar als *Nn. haemorrhoidales medii* (mittlere Mastdarmnerven) zum mittlern Theil des Mastdarms, als *Nn vesicales inf.* (untere Blasennerven) zur Harnblase, ferner beim Weibe als *Nn. vaginales* (Scheidennerven) zur Scheide; *b*) folgende gröfsere Nerven, welche aus der *Incisura ischiadica major* hervortreten, und gröfstentheils für die untere Extremität bestimmt sind:

N. gluteus sup.;
N. gluteus inf.;
N. cutaneus femoris post.;
N. pudendus communis;
N. haemorrhoidalis inf.;
N. ischiadicus.

1. *N. gluteus superior* (oberer Gesäfsnerv) entspringt aus der Verbindung des *N. lumbosacralis* mit dem 1ten Kreuzbeinnerven, dringt durch die *Incisura ischiadica major*, oberhalb des *M. pyriformis*, welchem er einen Zweig giebt, in Begleitung der *A. glutea*, zur Beckenhöhle hinaus, und spaltet sich in zwei Zweige, von denen der obere mit dem *R. profundus sup.* jener Arterie am Darmbein längs der *Linea arcuata externa sup.* in die Höhe steigt, den obern Theil der *Mm. glutei medius* und *minimus* versorgend, während der untere zwischen diesen beiden Muskeln schräg nach vorn und unten geht, sich an dieselben und mit seinem Endaste an den *M. tensor fasciae latae* verbreitend.

2. *N. gluteus inferior* (unterer Gesäfsnerv) entspringt vom hintern Umfange des *Plexus ischiadicus* aus dem *N. lumbosacralis* und dem ersten Kreuzbeinnerven, tritt unter (selten über) dem *M. pyriformis*, in Begleitung der *A. ischiadica*, durch die *Incisura ischiadica major* aus dem Becken hervor, und dringt, sich mit dem folgenden und bisweilen mit dem *N. ischiadicus* verbindend, mit aufwärts und abwärts steigenden Zweigen in den *M. gluteus maximus.*

3. *N. cutaneus femoris posterior* (hinterer Hautnerv des Oberschenkels) entspringt aus den drei ersten Kreuzbeinnerven unter dem vorigen, mit welchem er sich verbindet, geht mit der *A. ischiadica* unter dem *M. pyriformis* durch die *Incisura ischiadica major* zum Becken hinaus, giebt, indem er an der innern Fläche des *M. gluteus maximus*, diesen mit einigen Aestchen versehend, hinabsteigt, 2 bis 3 *Nn. cutanei clunium inf.* (untere Hautnerven des Gesäfses), welche, sich um den untern Rand jenes Muskels auswärts und aufwärts schlagend, den untern Theil der Haut des Gesäfses versorgen, ferner einen, bisweilen doppelten *N. cutaneus perinaei* (Hautnerv des Dammes), welcher, sich um das *Tuber ischii* einwärts krümmend, dann in paralleler Richtung mit dem *Ramus ascendens ossis ischii* aufwärts steigend, mit Zweigen des *N. pudendus inf.* zusammenhängt, und sich an die Haut des Dammes und des hintern Theils des *Scrotum* bis zum *Penis*, oder beim Weibe an die des *Labium pudendi majus* bis zum *Mons pubis* verbreitet, endlich 2 bis 3 Hautäste für den obern Theil der innern Fläche des Oberschenkels, — und durchbohrt neben dem untern Ende des *M. gluteus maximus* die *Fascia lata*, um in der Mitte der hintern Fläche des Oberschenkels hinabsteigend, sich an die Haut der innern und äufsern Seite desselben bis zur Kniekehle und bisweilen selbst bis zur Wade hin zu verbreiten.

4. *N. pudendus communis* *s. pudendus* (gemeinschaftlicher Schamnerv) entsteht aus dem *Plexus pudendalis*, tritt durch die *Incisura ischiadica major*, unterhalb des *M. pyrifor-*

mis, aus dem Becken hinaus, und krümmt sich, die gleichnamige Arterie begleitend, durch die *Incisura ischiadica minor* wiederum einwärts in den untern Theil des Beckens, woselbst er unter der *Fascia obturatoria* liegt, und sich früher oder später in folgende zwei Aeste spaltet: *a*) *N. pudendus inferior s. perinaei* (unterer Schamnerv oder Dammnerv) läuft in dem Fettpolster der Dammgegend, in Begleitung der *A. perinaea*, nach vorn, und zerfällt alsbald in 2 oder 3 gröfsere, und diese wiederum in zahlreiche kleinere Zweige, welche mit Zweigen vom *N. haemorrhoidalis inf.* in Verbindung stehen und theils, oberflächlich verlaufend und mit dem *N. cutaneus perinaei* vom *N. cutaneus femoris post.* zusammenhängend, sich an die Haut des vordern Umfanges des Afters und an die des Dammes, so wie an den hintern und seitlichen Theil des *Scrotum* verbreiten, theils, sich in die Tiefe begebend, zum vordern Theil des *M. sphincter ani* und dem *M. transversus perinaei*, ferner beim Manne zum *M. bulbocavernosus* und dem *Corpus cavernosum urethrae*, so wie beim Weibe zum *M. constrictor cunni*, dem vordern Theil der *Vagina* und der *Labia pudendi majus* und *minus* bis gegen den *Mons pubis* hin gelangen. *b*) *N. pudendus superior s. dorsalis penis* (oberer Schamnerv oder Ruthennerv) geht dicht neben dem *M. obturator int.* bogenförmig nach oben und vorn zur *Symphysis pubis*, gelangt, unter dieser hindurchtretend, in Begleitung der *A. dorsalis penis* zur obern Seite des *Crus penis*, und spaltet sich hier in mehrere Aeste. Diese verlaufen, nach aufsen von der erwähnten Arterie und bedeckt von der *Fascia penis*, unter einander, so wie mit dem *Plexus cavernosus* des *N. sympathicus* geflechtartig zusammenhängend, und durch einzelne, hinter der *V. dorsalis penis* vorbeigehende Fäden sich von beiden Seiten her verbindend, längs des Rückens des *Penis* bis gegen die *Glans*, und geben auf diesem Wege zahlreiche Zweige ab, von denen die einen in die Substanz des *Corpus cavernosum penis* durch die *Tunica albuginea* desselben eindringen, andere sich an die Haut des *Penis* und das *Praeputium* verbreiten, und die Endzweige endlich vom *Collum glandis* aus sich zur *Glans* hin begeben. Beim Weibe findet sich an Stelle dieses Nerven der schwächere *N. dorsalis clitoridis* (Kitzlernerv), welcher sich auf ähnliche Weise an die *Clitoris* bis über die *Glans* und das *Praeputium* verbreitet.

5. *N. haemorrhoidalis inferior* (unterer Mastdarmnerv) entspringt entweder für sich aus dem *Plexus pudendalis*, weiter nach innen, als der vorige, oder aus dem Stamme des letztern, tritt ebenfalls durch die *Incisura ischiadica major* zum Becken hinaus, und durch die *Incisura ischiadica minor* wieder in den Beckenausgang hinein, und spaltet sich, in dem Fette unter dem *M. levator ani* nach vorn laufend, in mehrere Zweige,

welche sich in den *M. sphincter ani ext.* und die Haut des Afters verbreiten, und mit Zweigen vom *N. pudendus inf.* zusammenhängen.

6. *N. ischiadicus* (Hüftnerv), der stärkste Nerv des Körpers, entsteht aus dem untern Ende des *Plexus ischiadicus* als Fortsetzung desselben, tritt durch die *Incisura ischiadica major*, unterhalb des *M. pyriformis*, zum Becken hinaus, und steigt auf den *Mm. gemelli*, *obturator int.* und *quadratus femoris*, an welche er sich mit einigen Zweigen verbreitet, und bedeckt vom *M. gluteus maximus*, in der Vertiefung zwischen dem *Trochanter major* und dem *Tuber ischii* hinab, sich mit dem *N. gluteus inf.* oder dem *N. cutaneus femoris post.* oder mit beiden verbindend. Alsdann verläuft er an der hintern Seite des Oberschenkels, zuerst auf dem *M. adductor femoris magnus* und bedeckt vom *Caput longum* des *M. biceps femoris*, dann zwischen diesem und den *Mm. semitendinosus* und *semimembranosus*, giebt theils kürzere, theils längere Zweige, welche die erwähnten Muskeln, so wie das *Caput breve* des *M. biceps femoris* versorgen, und spaltet sich in der Mitte des Oberschenkels, höher oder tiefer, in zwei, nicht selten indefs schon getrennt aus dem *Plexus ischiadicus* hervortretende, und alsdann bisweilen sogar durch den *M. pyriformis* geschiedene Aeste, in den schwächern *N. peronaeus* und den stärkern *N. tibialis*.

a) N. peronaeus s. fibularis (Wadenbeinnerv) steigt neben dem innern Rande des *M. biceps femoris*, dann über das *Caput int.* des *M. gastrocnemius* schräg nach aufsen bis unter das *Capitulum fibulae* hinab, giebt in diesem Verlaufe einen oder zwei Zweige zum *Caput breve* des *M. biceps femoris* und zur Kapsel des Kniegelenks, ferner 2 *Nn. cutanei cruris posteriores* (hintere Hautnerven des Unterschenkels), welche, die *Fascia cruris* in der Kniekehle durchbohrend, sich in der Haut des mittlern und äufsern Theils der Wade bis gegen den *Malleolus ext.* hin verzweigen, und von denen der äufsere einen Ast, *R. communicans n. peronaei* (Verbindungsast des Wadenbeinnerven) einwärts zur Wade hin abschickt, um höher oder tiefer mit dem entsprechenden Aste des *N. tibialis* zusammenzufliefsen, endlich einen Zweig zum obern Theil der *Mm. peronaeus longus* und *tibialis ant.*, — und spaltet sich dann hinter dem *Collum fibulae* in folgende zwei, sich um dasselbe nach vorn herumwindende Aeste:

α. *N. peronaeus superficialis* (oberflächlicher Wadenbeinnerv) gelangt, den *M. peronaeus longus* in schräg absteigender Richtung von hinten nach vorn durchbohrend und sich an diesen, so wie an den *M. peronaeus brevis* verzweigend, zur vordern Fläche des letzteren, steigt an dieser in der Richtung der *Fibula* abwärts, und tritt am un-

tern Drittel derselben durch die *Fascia cruris* hindurch, sich in zwei, an der vordern Seite des Fufsgelenks hinabsteigende Aeste spaltend. Von diesen geht der eine, *N. cutaneus dorsi pedis int.* (innerer Hautnerv des Fufsrückens), sich mit dem *N. saphenus major* verbindend, einwärts hinab, verzweigt sich an die Haut des innern Fufsrandes, und verläuft alsdann, im ersten Mittelfufsraum mit dem *N. peronaeus prof.* zusammenhängend, als *N. hallucis dorsalis int.* zur innern Seite der Rückenfläche der grofsen Zehe, — während der andere, *N. cutaneus dorsi pedis medius* (mittlerer Hautnerv des Fufsrückens) fast gerade gegen den Fufsrücken hinabsteigt, sich an die Haut desselben verbreitet und, mit dem *N. cutaneus dorsi pedis ext.* vom *N. tibialis* zusammenhängend, durch wiederholte Spaltung in 6 *Nn. digitorum pedis dorsales* (Rückennerven der Zehen) für die Rückenflächen der äufsern Seite der 2ten, beider Seiten der 3ten und der 4ten und der innern Seite der 5ten Zehe zerfällt.

β. *N. peronaeus profundus s. tibialis ant.* (tiefer Wadenbeinnerv) dringt, über dem vorigen, die obern Enden der *Mm. peronaeus longus* und *extensor digitorum pedis communis longus* durchbohrend, schief nach vorn und unten, läuft vor dem *Lig. interosseum cruris*, an der äufsern vordern Seite der *A. tibialis ant.*, zuerst zwischen den *Mm. extensor digitorum pedis longus* und *tibialis ant.*, dann zwischen letzterm und dem *M. extensor hallucis longus* abwärts, und tritt, in Begleitung der *A. dorsalis pedis*, unter dem *Lig. cruciatum* hindurch zum Fufsrücken. Hier spaltet er sich in zwei Aeste, in einen äufsern, welcher, sich auswärts wendend, unter dem *M. extensor digitorum pedis communis brevis* verläuft, und sich an diesen nebst dem *M. extensor hallucis brevis* verzweigt, und in einen innern, welcher, mit der *A. interossea dorsalis prima* auf dem *M. interosseus dorsalis primus*, diesem Zweige gebend und sich mit dem *N. cutaneus dorsi pedis int.* vom *N. peronaeus superficialis* verbindend, nach vorn geht, und sich am vordern Ende des ersten Mittelfufsraumes gabelförmig in 2 *Nn. digitorum pedis dorsales* für die Rückenflächen der äufsern Seite der grofsen Zehe und der innern Seite der 2ten Zehe spaltet.

b) *N. tibialis* (Schienbeinnerv) steigt, in fortgesetzter Richtung des *N. ischiadicus*, nach aufsen und hinten von der *V. poplitea*, durch die Mitte der Kniekehle bis zum untern Rande des *M. popliteus* (bis wohin er, nach Einigen, als *N. popliteus*, von da ab dagegen als *N. tibialis post.* bezeichnet wird) gerade hinab, giebt in diesem Verlaufe einen weit abwärts zur Haut

verlaufenden Ast, *R. communicans n. tibialis*, ferner ansehnliche Aeste an die beiden Köpfe des *M. gastrocnemius* und an die *Mm. soleus, plantaris* und *popliteus*, so wie einige schwächere Zweige an die Kapsel des Kniegelenks, tritt alsdann über den obern Rand des *M. soleus* in die Tiefe und läuft hier, indem er diesem, so wie den *Mm. tibialis post., flexor digitorum pedis communis longus* und *flexor hallucis longus* Zweige ertheilt, zwischen der oberflächlichen und tiefen Muskelschicht der hintern Unterschenkelgegend, an der äufsern hintern Seite der *A. tibialis post.* abwärts bis zum hintern Umfange des *Malleolus int.*, woselbst er 2 bis 3 *Nn. cutanei plantares* (Hautnerven der Fufssohle) an die Haut der innern Seite der Ferse und des hintern Theils der Fufssohle abgiebt, und sich dann neben der innern Seite des *Calcaneus* in den *N. plantaris int.* und den *N. plantaris externus* spaltet.

α. R. communicans n. tibialis s. N. cutaneus longus cruris et pedis s. N. suralis (Verbindungsast des Schienbeinnerven, oder langer Hautnerv des Unterschenkels und des Fufses, oder Wadennerv) geht oberflächlich zwischen den beiden Köpfen des *M. gastrocnemius*, dann in der Furche an der hintern Seite des Bauches desselben abwärts, durchbohrt höher oder tiefer die *Fascia cruralis*, und verbindet sich mit dem *R. communicans n. peronaei* zum *N. cutaneus dorsi pedis ext., s. saphenus ext. s. inferior* (äufserer Hautnerv des Fufses, oder äufserer oder unterer Rosennerv), welcher in der Richtung des äufsern Randes des *Tendo Achillis*, in Begleitung der *V. saphena parva*, hinabsteigt, sich unter dem *Malleolus ext.*, die Haut desselben, so wie die der innern Seite der Ferse versorgend, nach vorn windet und, indem er am äufsern Fufsrande fortläuft, theils Zweige zur Haut des Fufsrückens und einen Communicationsast zum *N. cutaneus dorsi pedis medius* vom *N. peronaeus superficialis*, bisweilen auch einen Theil der Zehenäste desselben abgiebt, theils sich als *N. digiti minimi pedis dorsalis ext.* zur äufsern Seite der Rükkenfläche der kleinen Zehe fortsetzt.

β. N. plantaris internus (innerer Sohlennerv), der stärkere der beiden Endäste, tritt über den *M. abductor hallucis* zur Fufssohle, läuft zwischen jenem und dem *M. flexor digitorum pedis brevis*, beiden Zweige gebend, nach vorn, und spaltet sich in zwei Aeste, von denen der innere schwächere alsbald unter dem innern Theil der *Fascia plantaris* hervortritt, längs des innern Sohlenrandes, sich an die Haut desselben, so wie an die *Mm. abductor hallucis* und *flexor hallucis brevis* verzweigend, fortläuft, und endlich als *N. hallucis plantaris int.* dicht am

Sesambein vorbei zur innern Seite der Sohlenfläche der grofsen Zehe hingeht, während der äufsere stärkere in drei Zweige zerfällt, welche den 1ten und 2ten *M. lumbricalis pedis* versorgend, zwischen den Zipfeln der *Fascia plantaris* hindurchtreten, an die Haut der Fufssohle Aestchen geben und zwischen den *Capitula ossium metatarsi* sich gabelförmig in 6 *Nn. digitorum pedis plantares* (Sohlennerven der Zehen) für die Sohlenflächen der äufsern Seite der grofsen Zehe, beider Seiten der 2ten und der 3ten und der innern Seite der 4ten Zehe spalten.

γ. *N. plantaris externus* (äufserer Sohlennerv), der schwächere Endast, geht zwischen den *Mm. flexor digitorum pedis communis brevis* und *quadratus plantae* schräg nach aufsen und vorn, giebt diesen, so wie dem *M. abductor digiti minimi* Zweige, und theilt sich in einen oberflächlichen und einen tiefen Ast. Der oberflächliche Ast läuft zwischen den *Mm. abductor digiti minimi* und *flexor digitorum pedis brevis* nach vorn, giebt an die Haut der Fufssohle und an den 3ten und 4ten *M. lumbricalis pedis* Zweige, und zerfällt in zwei Aeste, welche durch die *Fascia plantaris* hindurchtreten, und von denen der äufsere als *N. digiti minimi plantaris ext.* zur äufsern Seite der Sohlenfläche der kleinen Zehe, der innere, gabelförmig in 2 *Nn. digitorum pedis plantares* gespalten, zur innern Seite der letztern und zur äufsern Seite der 4ten Zehe hingeht. Der tiefe Ast geht, den *Arcus plantaris* begleitend, oberhalb der Sehnen des *M. flexor digitorum pedis longus* bogenförmig nach innen, und verzweigt sich an die *Mm. flexor brevis digiti minimi, interossei dorsales* und *plantares, transversalis pedis* und *adductor hallucis*.

Mithin erhält eine jede Zehe 2 *Nn. digitorum pedis dorsales* und 2 *Nn. digitorum pedis plantares*, nämlich je einen *externus s. fibularis* und einen *internus s. tibialis*, welche sich längs der Ränder der Zehen, gleich den Fingernerven, verästeln, jedoch an der Rücken- wie an der Sohlenfläche sich bis zum Nagelgliede fortsetzen.

e) Von dem Steifsbeinnerven.

Der Steifsbein- oder Schwanzbeinnerv (*N. coccygeus*), bisweilen auf jeder Seite doppelt vorhanden, geht, indem seine hintere, der vordern dicht anliegende Wurzel innerhalb des Sackes der *Dura mater*, höher oder tiefer, zum Spinalknoten anschwillt, als der dünnste aller Rückenmarksnerven, neben dem *Filum terminale medullae spinalis* abwärts, und tritt, in seine beiden Aeste gespalten, nach vorn und nach hinten am obersten Stücke des Steifs-

beins, neben dem *Cornu coccygeum*, aus dem untern Ende des *Canalis sacralis* hinaus. Der kleinere hintere Ast wendet sich sogleich rückwärts und gelangt, sich mit dem hintern Aste des 5ten *N. sacralis* verbindend, zur Haut des Steifsbeins. Der stärkere vordere Ast geht, mit dem *Ganglion coccygeum* des *N. sympathicus* zusammenhängend, nach vorn, und verbreitet sich, indem er mit dem vordern Aste des 5ten *N. sacralis* zusammenfliefst, durch den *M. coccygeus* und das *Lig. tuberoso-sacrum* hindurch zur Haut der Aftergegend.

II. Gangliennervensystem.

Das Gangliennervensystem oder das vegetative Nervensystem oder der sympathische Nerv oder der grofse Intercostalnerv (*N. sympathicus s. gangliosus s. intercostalis magnus*) steht mit dem Hirn-Rückenmarksnervensystem in der genauesten Verbindung und entspringt vielleicht ganz aus demselben. Es erstreckt sich, ziemlich symmetrisch an beiden Körperhälften, vom Kopfe bis zum untern Ende des Rumpfes, sich von beiden Seiten her an mehren Stellen in der Mittellinie vereinigend, und wird, nach den Hauptabtheilungen des Körpers in den Kopftheil, Halstheil, Brusttheil und Bauchtheil unterschieden. Der Kopftheil besteht aus einer Anzahl an bestimmten Stellen des Schädels zerstreut liegender Ganglien, welche theils durch Verbindungsäste unter einander, so wie mit den meisten Hirnnerven zusammenhängen, theils Fäden an einzelne Gebilde abgeben. Der übrige, dem Rumpfe angehörende Theil besitzt einen gemeinschaftlichen Stamm, den Gränzstrang oder den Knotenstrang oder den sympathischen Nerven im engern Sinne, welcher eine Reihe, zumeist den Zwischenwirbellöchern gegenüberliegender Ganglien verbindend, jederseits neben der vordern Fläche der Wirbelkörper hinabläuft; dieser Strang, und namentlich die durch ihn zusammengeketteten Ganglien bilden das Centrum zahlreicher Aeste, von denen die einen sie mit sämmtlichen Rückenmarksnerven, und zwar mit beiden Wurzeln derselben, so wie mit einigen Hirnnerven in Verbindung setzen, die andern sich gegen die Eingeweide hin, meistens gangliöse Geflechte bildend, verbreiten.

A. Der Kopftheil des Gangliennervensystems

(*Pars cephalica n. sympathici*) besteht aus vier, zerstreut am Schädel liegenden Ganglien, dem *Ganglion ciliare*, *Ganglion sphenopalatinum*, *Ganglion oticum* und *Ganglion maxillare*, und aus dem *Plexus caroticus*, in welchem der Uebergang aus dem Halstheil in den Kopftheil geschieht.

1. *Ganglion ciliare* *s. ophthalmicum* (Ciliar- oder Augenknoten), von abgeplatteter, länglich viereckiger Gestalt, liegt dicht an der äufsern Seite des *N. opticus*, kurz nach dessen Eintritt in die Augenhöhle, nach innen und unten vom *M. rectus oculi ext.*, von vielem Fette umgeben. Aeste:

a) *Radix brevis ganglii ciliaris* (s. p. 499), häufig doppelt, selbst dreifach, dringt in den untern hintern Winkel dieses Ganglion, dasselbe mit dem *N. oculomotorius*, und zwar mit dem vom *R. inferior* desselben zum *M. obliquus oculi inf.* abgehenden Zweige verbindend. Bisweilen finden sich noch 1 bis 3 Zweige, welche aus den andern beiden Zweigen des *R. inferior*, so wie aus dem *R. superior* des *N. oculomotorius* abgehend, sich entweder in den hintern Theil des *Ganglion ciliare* einsenken oder mit der *Radix brevis* oder *Radix longa* verschmelzen.

b) *Radix longa ganglii ciliaris* (s. p. 501) tritt in den obern hintern Winkel dieses Ganglion, dasselbe mit dem *N. nasociliaris* verbindend. Bisweilen ist dieser Zweig doppelt, oder er erhält einen, sich in der Nähe des *Ganglion ciliare* mit ihm verbindenden accessorischen Zweig vom *N. lacrymalis*; bisweilen fehlt er und wird durch einen entsprechenden Zweig vom *N. oculomotorius* ersetzt.

c) *Radix sympathica ganglii ciliaris*, bedeutend dünner, als die beiden vorigen, entspringt aus dem *Plexus caroticus* im *Sinus cavernosus*, dringt mit der *A. ophthalmica* in die Augenhöhle und tritt, zwischen den beiden vorigen Aesten, seltner mit der *Radix longa* vereinigt, in den hintern Umfang des *Ganglion ciliare*.

Weniger constant finden sich *d*) *Radix longa inf. s. recurrens ganglii ciliaris*, welche vom *N. nasociliaris* abgehend, sich unter dem *N. opticus* hinweg nach aufsen und hinten zum hintern Umfange des *Ganglion ciliare* begiebt; *e*) *Radix media inf. ganglii ciliaris*, welche, vom *Ganglion sphenopalatinum* entspringend, durch die *Fissura orbitalis inf.* zum hintern Umfange des *Ganglion ciliare* aufwärts geht; *f*) ein Verbindungszweig mit dem *N. abducens*.

g) *Nn. ciliares* (Blendungsnerven), dünne Fäden, treten in zwei Bündeln, einem obern und einem untern, aus dem vordern

Umfange des *Ganglion ciliare* hervor, laufen, indem das obere sich in 3 bis 4, das untere gewöhnlich in 6 Aestchen sondert, von denen eins sich constant mit einem *N. ciliaris longus* vom *N. nasociliaris* verbindet, dicht an der äufsern Seite des *N. opticus*, mit Fädchen vom *N. nasociliaris* geflechtartig zusammenhängend, nach vorn gegen den Augapfel, und durchbohren hier, näher oder entfernter von der Eintrittsstelle des *N. opticus*, einzeln die *Sclerotica*, um sich zwischen den Häuten des Auges (s. dieses) fortzusetzen. Einer dieser Nerven dringt in den *N. opticus* und begleitet die *A. centralis retinae* bis zur *Retina*.

2. *Ganglion sphenopalatinum* *s. Meckelii s. rhinicum* (Keilbeingaumenknoten oder Meckelscher oder Nasenknoten), von rundlich eckiger Gestalt, liegt in der *Fossa sphenomaxillaris*, an der innern Seite des *N. maxillaris sup.*, zwischen diesem und dem *For. sphenopalatinum*. Aeste:

a) *N. sphenopalatinus* (s. p. 504), ein kurzer, bisweilen doppelter Ast, tritt in den obern Umfang dieses Ganglion, dasselbe mit dem *N. maxillaris sup.* verbindend.

b) *N. vidianus s. pterygoideus* (Vidischer oder Flügelnerv) dringt, vom hintern Umfange des *Ganglion sphenopalatinum* rückwärts laufend, in den *Canalis vidianus*, geht durch diesen, sich in mehrere, die *A. vidiana* geflechtartig begleitende Aeste auflösend und an seinem untern Umfange durch ein, die Substanz des Keilbeinkörpers durchbohrendes Aestchen mit dem *Ganglion oticum* zusammenhängend, hindurch, und kömmt aus der hintern Mündung des *Can. vidianus* in folgende zwei Aeste gespalten wieder hervor: 1) *N. petrosus superficialis major s. Ramus superficialis n. vidiani* (grofser oberflächlicher Felsenbeinnerv), der obere Ast, geht durch die knorpelige Bandmasse im *Foramen lacerum ant.*, dann an der innern hintern Seite des *Ganglion Gasseri*, bedeckt von der *Dura mater*, nach hinten und aufsen, tritt in die seichte Furche an der vordern Fläche der *Pars petrosa* des Schläfenbeins und gelangt durch dieselbe in den *Hiatus canalis Falloppiae*, um sich in das *Ganglion geniculum n. facialis* einzusenken. 2) *N. petrosus profundus s. petrosus profundus major, s. Ramus profundus n. vidiani* (tiefer Felsenbeinnerv), der untere Ast, dringt, gewöhnlich in mehrere Fäden gespalten, durch die erwähnte Bandmasse in die vordere Mündung des *Canalis caroticus*, woselbst er in den *Plexus caroticus* übergeht. — Mit letzterm soll das *Ganglion sphenopalatinum* aufserdem noch durch zwei, oberwärts von ihm abgehende Fäden zusammenhängen, von denen der eine durch die *Fissurae orbitales inf.* und *sup.*, der andre durch das *Foramen rotundum* des Keilbeins in die Schädelhöhle gelangt.

c) *Radix media inf. ganglii ciliaris* geht aufwärts zum *Ganglion ciliare* (s. p. 557).

d) Ein Verbindungsast mit dem *N. abducens.*

e) Einige, vielleicht nicht constante Fäden, welche durch die *Fissura orbitalis inf.* in die Augenhöhle zum *N. opticus* gelangen.

f) *Nn. nasales sup. posteriores s. Rr. pharyngei ganglii sphenopalatini* (hintere obere Nasennerven oder Schlundäste des Keilbeingaumenknoten), 3 bis 4, häufig aus dem Anfange des *N. vidianus* hervortretend, gehen nach hinten und unten, gelangen zwischen der untern Fläche des Keilbeins und dem *Proc. sphenoidalis* des Gaumenbeins hindurch zum obern Umfange der hintern Nasenöffnung, und verbreiten sich an die Schleimhaut des *Pharynx*, vorzüglich zunächst der Mündung der *Tuba Eustachii* und an den *Sinus sphenoidalis.*

g) *Nn. nasales sup. anteriores* (vordere obere Nasennerven), 4 bis 5, gehen einwärts durch das *Foramen sphenopalatinum*, gelangen in den hintern Theil der Nasenhöhle, und verbreiten sich hier auf der Schleimhaut der hintern Siebbeinzellen, so wie der obern und mittlern Muschel und des obern Nasenganges.

h) *N. nasopalatinus Scarpae s. septi narium* (Nasengaumennerv oder Nasenscheidewandnerv), ein langer, dünner, öfters doppelwurzeliger Nerv, geht ebenfalls einwärts durch das *For. sphenopalatinum*, läuft an der Nasenscheidewand, der Schleimhaut derselben Aestchen gebend, in einem nach unten convexen Bogen zum *Canalis incisivus*, dann durch diesen bis in das *Foramen incisivum* hinab, und vereinigt sich hier gewöhnlich mit dem gleichnamigen Nerven der andern Seite, so wie mit Zweigen von den *Nn. dentales sup. ant.* und *palatinus ant.* zu einem kleinen Geflechte oder unpaaren (seltner paarigen) Knötchen, *Ganglion nasopalatinum* (Nasengaumenknoten), von welchem Fäden an die zunächst den Schneidezähnen gelegene Schleimhaut des Gaumens abgehen.

i) *Nn. palatini* (Gaumennerven), 3 an der Zahl, gehen, Anfangs zu einem gemeinschaftlichen Stamme vereinigt, in Begleitung der *A. pterygopalatina* senkrecht abwärts, dringen durch den *Canalis pterygopalatinus*, und treten am untern Ende desselben durch die *Foramina palatina post.* getrennt von einander hervor, sich folgendermafsen verbreitend: 1) Der *N. palatinus ant. s. major*, der stärkste und am meisten nach vorn liegende, giebt sogleich bei seinem Eintritt in den *Canalis pterygopalatinus* 1 bis 3 *Nn. nasales inferiores* (untere Nasennerven), welche, durch die *Pars perpendicularis* des Gaumenbeins in die Nasenhöhle eindringend, sich an die Schleimhaut der untern Muschel, so wie an die des mittlern und untern Nasenganges und des *Sinus maxillaris* verbreiten, läuft, aus dem vordersten, gröfsten *Foramen palatinum post.* hervortretend, an der untern Flä-

Fig. 132.

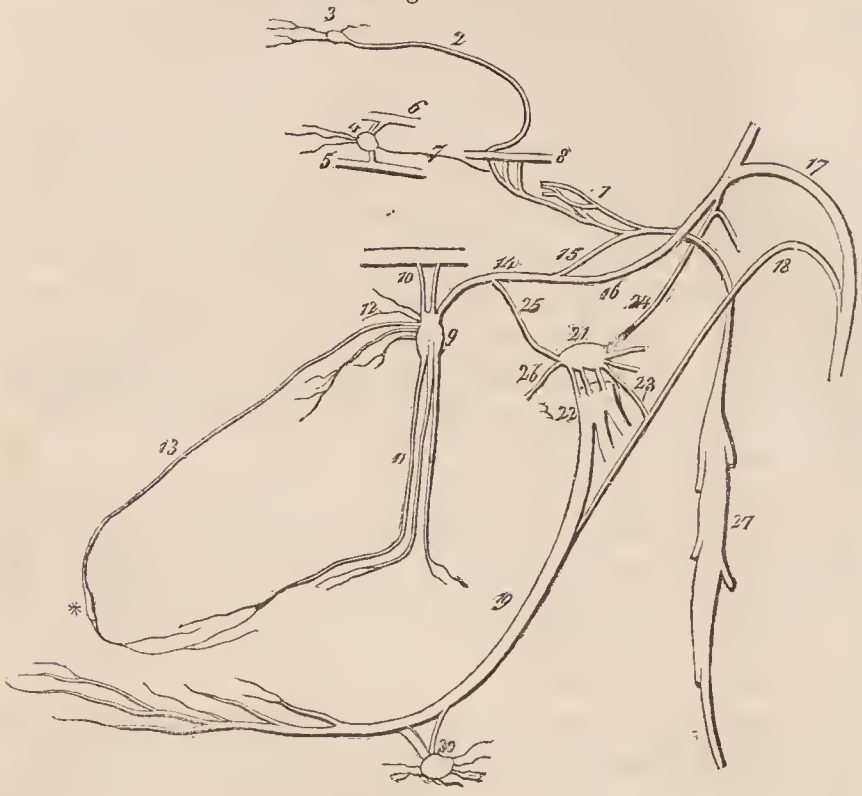

Fig. 132. Kopftheil des Gangliennervensystems. — 1. *Plexus caroticus;* 2. Fäden desselben, welche die *A. cerebralis ant.* begleiten und theilweis mit den entsprechenden der andern Seite auf der *A. communicans ant.*, woselbst sich, nach *Ribes*, ein kleines Ganglion (3.) vorfindet, zusammenfliefsen. 4. *Ganglion ciliare*, von dessen vorderm Umfange man einige *Nn. ciliares* abgehen sieht. 5. *R. inferior* des *N. oculomotorius*, oberwärts die *Radix brevis ganglii ciliaris* abgebend. 6. *N. nasociliaris*, unterwärts die *Radix longa ganglii ciliaris* abgebend. 7. *Radix sympathica ganglii ciliaris*, das *Ganglion ciliare* mit dem *Plexus caroticus* verbindend. 8. *N. abducens*, durch einige Fäden mit dem *Plexus caroticus* zusammenhängend. 9. *Ganglion sphenopalatinum;* 10. Der in den obern Umfang desselben sich einsenkende, doppelt vorhandene *N. sphenopalatinus*, vom *N. maxillaris sup.* abgehend; 11. *Nn. palatini*; 12. *Nn. nasales sup. ant.;* 13. *N. nasopalatinus Scarpae*, im *For. incisivum* das *Ganglion nasopalatinum* (*) bildend; 14. *N. vidianus*, sich in den *N. petrosus superficialis major* (15.) und in den *N. petrosus profundus major* (16.) spaltend. 17. *N. facialis*; 18. Die von demselben abgehende *Chorda tympani*, welche zum *N. lingualis* (19.) hinabsteigt. 20. *Ganglion maxillare*, oberwärts Aestchen vom *N. lingualis* und von der *Chorda tympani* aufnehmend, und einige Fäden zur *Glandula submaxillare* absendend. 21. *Ganglion oticum;* 22. *N. maxillaris inf.*,

che des harten Gaumens, in mehrere Aeste gespalten, nach vorn, und verbreitet sich an die Schleimhaut desselben vorwärts und auswärts bis zum Zahnfleisch der innern Seite des entsprechenden *Processus alveolaris*, durch einige seiner innersten Fäden mit dem *Ganglion nasopalatinum* und dessen ausstrahlenden Fäden zusammenhängend. 2) Der *N. palatinus int.* kömmt an der hintern innern Seite des vorigen zum Vorschein, wendet sich einwärts, und versorgt die *Tonsilla*, das *Velum palatinum* und die *Uvula*. 3) Der *N. palatinus ext.*, der schwächste und am meisten nach hinten und aufsen hervortretende, verbreitet sich an die *Tonsilla* und an den äufsern Theil des *Velum palatinum*, so wie an die Schleimhaut des harten Gaumens, zunächst den hintern Backenzähnen.

3. *Ganglion oticum* *s. auriculare s. Arnoldi* (Ohrknoten), von abgeplattet ovaler Form, liegt an der innern Seite des *N. maxillaris inf.*, sogleich nach dessen Durchtritt durch das *Foramen ovale*, nach aufsen von der *Tuba Eustachii* und vor der *A. meningea media*, an dem *N. pterygoideus int.* genau angeheftet oder von diesem durchbohrt. Aeste:

a) 2 bis 3 kurze, auswärts laufende Aestchen zum *N. maxillaris inf.*

b) Ein rückwärts hinabsteigender Zweig zum *N. temporalis superficialis.*

c) Mehrere, nach hinten tretende Aestchen zu den, die *A. meningea media* umstrickenden Fäden vom *Plexus nervorum mollium* (s. p. 565).

d) Ein nach hinten und unten verlaufendes Aestchen zur *Chorda tympani.*

e) *N. petrosus superficialis minor* (kleiner oberflächlicher Felsenbeinnerv), ein längerer Zweig, dringt, sich nach hinten und oben wendend, durch ein kleines Loch zwischen dem *Foramen ovale* und dem *Foramen spinosum* in die Schädelhöhle, geht an der vordern Fläche der *Pars petrosa* des Schläfenbeins, nach aufsen vom *N. petrosus superficialis major*, aufwärts, und

---

mit jenem durch drei Aestchen zusammenhängend; 23. das vom *Ganglion oticum* zur *Chorda tympani* hinabsteigende Aestchen, und über diesem zwei zum *Plexus caroticus ext.* tretende Fäden; 24. *N. petrosus superficialis minor*, sich mit seinem obern Endaste in das *Ganglion geniculum n. facialis* einsenkend, während der untere zum *Plexus tympanicus* gelangt; 25. das vom *Ganglion oticum* zum *N. vidianus* emporsteigende Aestchen; 26. das zum *M. tensor veli palatini* hinabsteigende Aestchen. 27. *Ganglion cervicale supremum*, an seinem obern Ende in den *N. caroticus* übergehend.

spaltet sich am *Hiatus canalis Falloppiae* in zwei Zweige, von denen der obere kleinere sich durch diesen zum *Ganglion geniculum n. facialis*, und der untere durch die etwas weiter nach aufsen und vorn befindliche kleine Oeffnung in die Paukenhöhle zum *Plexus tympanicus* begiebt. — Gewöhnlich findet sich noch ein *N. petrosus superficialis tertius*, welcher, von den die *A. meningea media* umstrickenden Nervenfäden, gleich nach ihrem Durchtritt durch das *Foramen spinosum*, entspringend, nach aufsen von dem *N. petrosus superficialis minor*, zum *Hiatus canalis Falloppiae* aufwärts geht, und sich in jenen Nerven oder in das *Ganglion geniculum n. facialis* einsenkt.

f) Ein Aestchen, welches durch ein, zwischen dem *Sulcus tubae Eustachii* und dem *Foramen ovale* beginnendes Kanälchen in den *Canalis vidianus* emporsteigend, sich zum untern Umfange des *N. vidianus* begiebt.

g) Ein, nach aufsen von dem vorigen, in einem besondern Kanälchen verlaufendes Aestchen, welches in der Schädelhöhle, hinter dem *Foramen rotundum*, hervortretend, mit dem *Ganglion Gasseri* zusammenhängt.

h) Ein, schief nach vorn hinabsteigendes Aestchen zum *M. tensor veli palatini*, gewöhnlich innerhalb des *Ganglion oticum* vom *N. pterygoideus int.* abgehend.

i) Ein nach hinten und oben gehender Zweig zum *M. tensor tympani.*

4. *Ganglion maxillare* *s. submaxillare s. linguale* (Kiefer- oder Unterkiefer- oder Zungenknoten), von rundlich dreieckiger Gestalt, liegt über der *Glandula submaxillaris*, dicht unter dem *N. lingualis*, in der Nähe des hintern Randes des *M. mylohyoideus*. Aeste:

a) 2 bis 4, bald längere, bald kürzere Zweige vom und zum *N. lingualis.*

b) Ein Aestchen von der *Chorda tympani* während des Verlaufs derselben im Neurilem des *N. lingualis.*

c) 1 bis 2 abwärts laufende Aestchen zu den, die *A. maxillaris ext.* begleitenden Fäden vom *Plexus nervorum mollium.*

d) Ein unbeständiger Zweig nach vorn zum *N. hypoglossus.*

e) 4 bis 7 vom untern Umfange des *Ganglion maxillare* abgehende Fäden zur *Glandula submaxillaris* und zum *Ductus Whartonianus.*

Plexus caroticus *s. caroticus int.* (Kopfpulsadergeflecht) begleitet die *A. carotis int.* nach ihrem Eintritt in den *Canalis caroticus* als ein dieselbe umschlingendes Geflecht, welches durch weitere Verästelung des durch das *Foramen carot. ext.* hindurchtretenden und sich meist zuerst in zwei Hauptäste spaltenden *N. caroticus* vom *Ganglion cervicale supremum* entsteht. Indem er mit der *A. carotis int.* in den *Sinus cavernosus* hineintritt, bildet

er häufig an der untern äufsern Seite der erstern eine platte grauröthliche Anschwellung, *Ganglion caroticum s. cavernosum* (Carotischer Knoten), während er mehr nach der innern Seite zu sich als ein sehr engmaschiges Netz, *Plexus cavernosus* (Zellblutleitergeflecht) hinzieht. — Der *Plexus caroticus* bildet den Uebergang von der *Pars cervicalis* in die *Pars cephalica* des Gangliennervensystems, indem er, wie mit der erstern durch den *N. caroticus*, so mit der letztern mehrfach zusammenhängt. Die Nerven, durch welche dieses geschieht, so wie seine übrigen, theils die Aeste der *A. carotis int.* begleitenden, theils mit andern Nerven sich verbindenden Fäden sind:

a) *N. carotico-tympanicus inferior* entspringt vom *Plexus caroticus* im untern Theil des *Canalis caroticus*, dringt durch eine Oeffnung in der hintern äufsern Wand desselben in die Paukenhöhle, und geht hier in den *Plexus tympanicus* über.

b) *N. carotico-tympanicus superior s. petrosus prof. minor* entspringt im obern Ende des *Canalis caroticus*, häufig aus dem *N. petrosus prof. major*, tritt durch ein Kanälchen in der Scheidewand zwischen dem *Canalis caroticus* und der knöchernen *Tuba Eustachii* in die Paukenhöhle, und trägt hier zur Bildung des *Plexus tympanicus* bei.

Plexus tympanicus (Paukengeflecht oder Jacobsonsche Anastomose) ist ein kleines, in der Paukenhöhle liegendes Geflecht, welches durch den, quer über das *Promontorium* aufsteigenden *N. tympanicus s. Jacobsonii* vom *Ganglion petrosum n. glossopharyngei*, und den am obern Ende desselben sich mit ihm verbindenden untern Ast des *N. petrosus superficialis minor* vom *Ganglion oticum*, so wie die von vorn her in ihn eintretenden *Nn. carotico-tympanici superior* und *inferior* vom *Plexus caroticus* gebildet wird. Von demselben geht hinterwärts ein Aestchen zur *Fenestra ovalis*, und ein zweites zur *Fenestra rotunda*, so wie nach vorn ein längerer Zweig zur *Tuba Eustachii*, und aufserdem verschiedene sehr feine Fäden zu der die Paukenhöhle auskleidenden Membran und an die benachbarte Knochensubstanz.

c) *N. petrosus profundus major, s. R. profundus n. vidiani* (s. p. 558) als Verbindungsast mit dem *Ganglion sphenopalatinum;* einige andere zu letzterm gelangende Fäden vom *Plexus caroticus* sind unbeständig.

d) *Radix sympathica ganglii ciliaris* (s. p. 557) zur Verbindung mit dem *Ganglion ciliare.*

e) *N. tentorii cerebelli* entspringt am *Sinus cavernosus*, theils vom *N. trochlearis*, theils vom *R. ophthalmicus n. trigemini*, theils vom *Plexus caroticus*, läuft zwischen den Blättern

des *Tentorium cerebelli* rückwärts, und verbreitet sich mit mehreren Fäden zum *Sinus transversus*.

f) Ein Faden zum *N. oculomotorius*, vielleicht auch einer zum *N. trochlearis*.

g) Fäden zum *Ganglion Gasseri* und zum *R. ophthalmicus n. trigemini*.

h) Einige Zweige zum *N. abducens*, während dessen Verlaufes längs des *Sinus cavernosus*.

i) 1 bis 2 Fäden zur *Hypophysis cerebri*, und, nach Einigen, auch zum *Infundibulum*.

k) Fäden für die *Portio cerebralis* der *A. carotis int.* und die Aeste derselben, namentlich die *Aa. ophthalmica, cerebralis ant.* und *cerebralis med.* — Von den, die *A. ophthalmica* begleitenden, und sich zum Theil zum *N. opticus* begebenden Fäden dringt einer mit der *A. centralis retinae* durch die Mitte dieses Nerven vielleicht bis zur *Retina*. — Von den Fäden für die *A. cerebralis ant.* gelangen einige zur *A. communicans ant.* und vereinigen sich auf dieser, nach *Ribes*, von beiden Seiten her in einem kleinen unpaaren Ganglion, welches als höchster, in der Mittellinie liegender Punkt des Gangliennervensystems, dem am untern Ende desselben anzuführenden *Ganglion coccygeum* analog ist.

B. Der Halstheil des Gangliennervensystems

(*Pars cervicalis n. sympathici*) enthält drei Ganglien, die *Ganglia cervicalia supremum*, *medium* und *infimum*, welche durch den am Halse liegenden Theil des Gränzstranges verbunden werden.

1. *Ganglion cervicale supremum* *s. magnum* (oberer oder grofser Halsknoten), von sehr beträchtlicher Länge bei geringer Breite, und meist spindelförmiger Gestalt, bisweilen an einer oder an mehreren Stellen eingeschnitten, liegt vor dem *M. rectus capitis ant. major*, längs der Querfortsätze des 2ten und 3ten, bisweilen selbst des 4ten Halswirbels, nach vorn an die *A. carotis int.*, nach hinten und aufsen an die *Nn. vagus* und *hypoglossus* gränzend. Aeste:

a) *N. caroticus s. caroticus internus* tritt aus dem obern Ende dieses Ganglion als ununterbrochene Fortsetzung desselben hervor, dringt, meistens in zwei Aeste gespalten, von denen der eine an der innern, der andre an der äufsern Seite der *A. carotis int.* verläuft, mit dieser aufwärts durch den *Canalis caroticus*, und bildet durch deren weitere Ausbreitung und die Vereinigung ihrer Zweige den *Plexus caroticus* (s. p. 562).

b) Zahlreiche Zweige, durch welche das Ganglion an seinem hintern und äufsern Umfange, theils mit mehreren Hirnnerven, nach ihrem Austritt aus der Schädelhöhle, nämlich mit dem *G. petrosum n. glossopharyngei*, dem *Plexus ganglioformis n. vagi*

und dem *N. hypoglossus*, theils mit den vier obersten Halsnerven in Verbindung steht.

c) *Nn. molles s. carotici ext.*, eine verschieden grofse Anzahl grauröthlicher, weicher, häufig Anfangs zu einem gemeinschaftlichen Stämmchen vereinigter Fäden, welche, aus dem vordern Umfange des Ganglion hervortretend, gegen die Theilungsstelle der *A. carotis communis* verlaufen, sich unter einander, so wie mit Zweigen der *Nn. glossopharyngeus*, *vagus*, *hypoglossus*, *facialis* und *temporalis superficialis*, und mit den vom *G. oticum* hinzutretenden Fäden verbinden, und vermittelst des hiedurch gebildeten Geflechts, *Plexus nervorum mollium s. Plexus caroticus externus*, die *A. carotis ext.* und sämmtliche Aeste derselben bis zu ihrer Endverzweigung hin umstricken. Zwischen den Fäden dieses Geflechts finden sich hin und wieder gröfsere oder kleinere Ganglien eingestreut, so in dem Theilungswinkel der *A. carotis communis* das ziemlich ansehnliche *Ganglion intercaroticum*, an der Ursprungsstelle der *A. temporalis superficialis* das *G. temporale molle*, und an der der *A. pharyngea ascendens* das *G. pharyngeum molle*.

d) Mehrere einwärts verlaufende Zweige, von denen die einen als *Rr. pharyngei n. sympathici* in den von Zweigen der *Nn. glossopharyngeus* und *vagus* gebildeten *Plexus pharyngeus* (s. p. 518) übergehen, die andern sich mit Zweigen der *Nn. laryngei sup.* und *inf.* vom *N. vagus* verbinden.

e) *N. cardiacus superior s. superficialis* (oberer oder oberflächlicher Herznerv) entspringt vom untern Theile des *G. cervicale supremum* oder dicht unter ihm vom Verbindungsstrange, steigt nach innen von letzterem, durch einige Fäden mit demselben, so wie mit den *Nn. laryngei sup.* und *inf.* und den untersten *Nn. molles* zusammenhängend, auf dem *M. longus colli* und vor der *A. thyreoidea inf.* hinab, und gelangt in die Brusthöhle zum *Arcus aortae*, woselbst er in den später zu beschreibenden *Plexus cardiacus* übergeht. Indefs ist dieser Verlauf nicht beständig; gewöhnlich verhält sich der Nerv auf beiden Seiten des Körpers verschieden, und fehlt bisweilen ganz.

f) Der Verbindungsstrang mit dem *G. cervicale medium* entsteht aus dem untern Ende des *G. cervicale supremum*, steigt als oberster Theil des Gränzstranges hinter der *A. carotis communis*, weiter nach innen, als der *N. vagus*, am Halse hinab, und steht in diesem Verlaufe durch Verbindungsäste mit mehreren Halsnerven, vorzüglich dem 4ten, 5ten und 6ten, so wie hin und wieder mit den *Nn. vagus* und *phrenicus* und dem *R. descendens n. hypoglossi*, und fast beständig mit dem *N. cardiacus sup.* in Zusammenhang. Er ist bisweilen doppelt vorhanden oder spaltet sich vor seinem Eintritt in das *G. cervicale medium* in zwei Aeste, welche die *A. thyreoidea inf.* zwischen sich neh-

men; nur selten bildet er in der Gegend des 4ten oder 5ten Halswirbels, oberhalb der *A. thyreoidea inf.*, ein längliches Knötchen (von Einigen als *G. cervicale medium* bezeichnet).

2. *Ganglion cervicale medium* *s. thyreoideum* (mittlerer Halsknoten), von rundlicher oder ovaler Form und geringerem Umfange, als das *G. cervicale supremum*, mit welchem es durch den in sein oberes Ende eintretenden Verbindungsstrang zusammenhängt, liegt vor der *A. thyreoidea inf.*, ungefähr da, wo dieselbe sich nach innen umbiegt. Aeste:

a) Zweige am hintern und äufsern Umfange des Ganglion zur Verbindung mit dem 5ten und 6ten, seltner auch mit dem 4ten oder 7ten Halsnerven.

b) Fäden zur *A. thyreoidea inf.*, welche, diese bis gegen die Schilddrüse hin begleitend und sich mit Fäden vom *N. laryngeus inf.* verbindend, den *Plexus thyreoideus inferior* darstellen; in diesem findet sich gewöhnlich ein, mitunter doppeltes Knötchen, *Ganglion thyreoideum inferius.*

c) *N. cardiacus medius s. magnus* (mittlerer oder grofser Herznerv) entsteht aus dem vordern Umfang des *G. cervicale medium* oder dem Verbindungsstrange desselben, geht, dem *N. laryngeus inf.* ziemlich parallel, mit diesem, so wie mit dem Stamme des *N. vagus* und den *Nn. cardiaci sup.* und *inf.* zusammenhängend, einwärts und abwärts, und spaltet sich am untern Ende des Halses in mehrere Fäden, von denen die einen vor, die andern hinter der *A. subclavia* zum *Plexus cardiacus* hinabtreten.

d) Der Verbindungsstrang mit dem *G. cervicale infimum* geht abwärts und auswärts, bisweilen in doppelter Zahl, wo alsdann der eine hinter der *A. subclavia* verläuft, der andere, vor derselben herabsteigend, eine sie unterwärts umgebende Schlinge bildet.

3. *Ganglion cervicale infimum* (unterer Halsknoten), von abgeplattet rundlicher oder eckiger Gestalt, und gewöhnlich gröfser, als das *G. cervicale medium*, mit welchem es durch den zuletzt erwähnten Verbindungsstrang zusammenhängt, liegt auf der Basis des Querfortsatzes des 7ten Halswirbels, hinter dem Anfang der *A. vertebralis*, meistens in geringer Entfernung vom *G. thoracicum primum.* In seltnen Fällen findet man dieses Ganglion doppelt. Aeste:

a) Aeufsere Zweige zur Verbindung mit dem 6ten, 7ten und 8ten Halsnerven, und mit dem 1ten, bisweilen auch mit dem 2ten Rückennerven, weniger beständig mit dem *N. phrenicus*, dem *N. vagus*, dem *R. descendens n. hypoglossi* und den *Nn. cardiaci sup.* und *inf.*

b) *N. vertebralis* entsteht vom hintern Umfange des *G. cervicale inf.*, geht an der äufsern Seite der *A. vertebralis* aufwärts, und bildet durch Verschlingung mit zwei, vom *G. thoracicum primum* stammenden und an der innern Seite jener Arterie auf-

steigenden Zweigen, den *Plexus vertebralis, s. Truncus cervicalis prof. n. sympathici*, welcher, durch den *Canalis vertebralis* verlaufend, sich mit fast allen Halsnerven verbindet, und mit einigen Fäden in die Schädelhöhle eindringt.

c) *N. cardiacus inferior s. parvus* (unterer oder kleiner Herznerv) steigt schräg nach innen hinab, sich mit dem *N. laryngeus inf.* und mit dem Stamme des *N. vagus* verbindend, gelangt hinter der *A. subclavia* vorbei zur vordern Seite des untern Endes der Luftröhre, und geht hier in den *Plexus cardiacus* über. Bisweilen verschmilzt er schon früher mit dem *N. cardiacus medius*, wodurch der *N. cardiacus crassus* (dicker Herznerv) entsteht; nicht selten fehlt er auf einer Seite ganz, und zwar häufiger auf der rechten, als auf der linken.

Plexus cardiacus (Herzgeflecht), ein ansehnliches, unpaares Geflecht, welches durch die Vereinigung der, von beiden Seiten her in der Mittellinie zusammenstofsenden *Nn. cardiaci superior, medius* und *inferior* vom Halstheil des Gangliennervensystems, der *Rr. cardiaci* des *N. vagus*, und einiger Fäden des *N. laryngeus inf.*, so wie des *R. descendens n. hypoglossi*, und endlich des *G. thoracicum primum* gebildet wird, liegt im obern Umfang der Brusthöhle vor der Theilung der Luftröhre, über der *A. pulmonalis dextra* und hinter der *Aorta descendens*, zum Theil auch vor dem *Arcus aortae*. Er enthält mehrere unbeständige Knötchen, von denen das ansehnlichste, *G. cardiacum* (Herzknoten), welches vorzüglich dem *N. cardiacus sup.* angehört, an der concaven Seite des *Arcus aortae*, rechts vom *Lig. arteriosum* befindlich ist, giebt Zweige zur Bildung der *Plexus pulmonales*, und umstrickt mit den von ihm ausgehenden Fäden den Anfangstheil der *Aorta* und deren Hauptäste, so wie die *Aa.* und *Vv. pulmonales* und die *V. cava sup.* in der Nähe des Herzens. Oberhalb des letztern theilt er sich zur Verbreitung an diesem selbst in den gröfsern *Plexus coronarius cordis sinister s. anterior*, welcher sich vor der *Aorta ascendens* vorbei, in der Richtung der *A. coronaria sinistra* zur vordern Fläche des Herzens, und vorzüglich zum linken Ventrikel begiebt, und in den kleinern *Plexus coronarius cordis dexter s. posterior*, welcher hinter dem Anfang der *Aorta ascendens* verlaufend, in Begleitung der *A. coronaria cordis dextra* zur hintern Fläche des Herzens, und vorzüglich zum rechten Ventrikel gelangt.

d) Der Verbindungsstrang mit dem *G. thoracicum primum* steigt, häufig in mehrere Bündel zerfallend, theils vor, theils hinter der *A. subclavia* hinab, ist gewöhnlich nur kurz und fehlt bisweilen ganz, indem das *G. cervicale infimum* mit dem *G. thoracicum primum* verschmilzt.

C. Der Brusttheil des Gangliennervensystems

(*Pars thoracica n. sympathici*) enthält 12 oder 11, im hintern Umfang der Brusthöhle, gerade vor oder unter den Köpfchen der Rippen, bedeckt von der *Pleura costalis*, liegende Ganglien, *Ganglia thoracica* (Brustknoten), welche durch dünnere oder dickere, neben den Brustwirbeln hinabsteigende Verbindungsstränge an einander gereiht sind, und so den Brusttheil des Gränzstranges oder den Brustst rang darstellen. Diese Ganglien haben eine abgeplattete, dreieckige oder unregelmäfsige Gestalt, und sind im Allgemeinen kleiner, als die *Ganglia cervicalia*; das ansehnlichste derselben ist das vor der ersten Rippe, hinter der *A. subclavia*, befindliche *Ganglion thoracicum primum s. supremum*, welches den Verbindungsstrang des *G. cervicale inf.* aufnimmt und bisweilen mit letzterem, seltner mit dem *G. thoracicum secundum* zusammenfliefst, während das *G. thoracicum infimum* durch seinen, schräg einwärts durch das *Crus externum* des Zwerchfells hinabsteigenden Verbindungsstrang mit dem Bauchtheil des Gangliennervensystems zusammenhängt. Aeste:

a) Aeufsere Zweige, 1 bis 3 an jedem Ganglion, zur Verbindung mit dem entsprechenden, und bisweilen auch mit dem nächst folgenden Rückennerven. Das *G. thoracicum primum* hängt aufserdem durch mehrere Fäden mit den vier untern Halsnerven zusammen, und giebt zwei aufsteigende Zweige zum *Plexus vertebralis*.

b) Einwärts verlaufende Zweige, besonders von den 5 obern *Ganglia thoracica*, theils zur *Aorta descendens thoracica*, diese als *Plexus aorticus thoracicus* bis zu ihrem Durchtritt durch das Zwerchfell umstrickend, theils zu den *Plexus pulmonales* und *oesophagei*, und vom *G. thoracicum primum* einige zum *Plexus cardiacus*.

c) *N. splanchnicus major* (grofser Eingeweidenerv), ein langer und dicker Nerv, entspringt vom 6ten, seltner schon vom 5ten *Ganglion thoracicum*, steigt im *Cavum mediastini post.*, sich durch hinzutretende Wurzeln vom 7ten, 8ten, 9ten und 10ten *G. thoracicum* verstärkend, schräg nach innen hinab, und tritt, nachdem er bisweilen vor dem letzten oder vorletzten Brustwirbel zu einem Knötchen, *Ganglion splanchnicum*, angeschwollen ist, einfach oder in mehrere Fäden gespalten, zwischen dem *Crus externum* und *medium* oder zwischen dem *Crus medium* und *internum* des Zwerchfells in die Bauchhöhle, woselbst er in den später zu beschreibenden *Plexus coeliacus* übergebt.

d) *N. splanchnicus minor* (kleiner Eingeweidenerv) entsteht mit mehrern Fäden aus dem 11ten und 12ten oder dem 10ten und 11ten *Ganglion thoracicum*, läuft, sich bisweilen mit dem *N. splanchnicus major* verbindend, schräg einwärts und ab-

wärts, und dringt, nach aufsen von diesem, durch das Zwerchfell in die Bauchhöhle, um sich ebenfalls hauptsächlich in den *Plexus coeliacus* einzusenken.

Bisweilen findet sich ferner ein *N. splanchnicus inferior s. renalis post.*, welcher, aus dem 12ten oder dem 11ten und 12ten *Ganglion thoracicum* entstehend, nach innen und unten geht, mit dem *N. splanchnicus minor* zusammenhängt und, das Zwerchfell durchbohrend, sich theils zum untern Theil des *Plexus coeliacus*, vorzüglich aber zum *Plexus renalis* begiebt. — Wrisberg beschreibt noch einen *N. splanchnicus superior*, welcher mit mehren Wurzeln aus dem *Plexus cardiacus* hervortritt, Fäden vom *Ganglion cervicale infimum* und den obern *Ganglia thoracica* aufnehmend, rechts neben der *V. azygos*, links neben der *Aorta desc.* hinabsteigt, und entweder, sich von beiden Seiten her zu einem Stamme vereinigend, noch in der Brusthöhle in den *N. vagus* übergeht oder, durch das Zwerchfell in die Bauchhöhle hinabtretend, theils zum *Plexus coeliacus*, theils zum *Plexus renalis* gelangt.

D. Der Bauchtheil des Gangliennervensystems

(*Pars abdominalis n. sympathici*) besteht aus dem, vor den Lendenwirbeln und dem Kreuzbeine hinabsteigenden Theil des Gränzstranges, und den mit diesem zusammenhängenden Geflechten der Bauch- und Beckenhöhle. Ersterer zerfällt in den Lendenstrang und in den Beckenstrang, von denen jener die *Ganglia lumbalia*, dieser die *Ganglia sacralia* enthält.

Die *Ganglia lumbalia* (Lendenknoten), 5 an der Zahl oder, durch Verschmelzung des 3ten mit dem 4ten, bisweilen auch mit dem 2ten, nur 4 oder 3, haben eine abgeplattet längliche, meist unregelmäfsige Gestalt, und sind im Allgemeinen kleiner als die *Ganglia thoracica;* sie liegen in ungleichen Zwischenräumen vor den Körpern der Lendenwirbel, näher zur Mitte, als die Hals- und Brustknoten, und werden durch einfache oder doppelte, an Länge und Dicke verschiedene Verbindungsstränge unter einander, so wie das oberste mit dem letzten *G. thoracicum*, und das unterste mit dem ersten *G. sacrale* vereinigt. — Ihre Aeste sind theils äufsere, theils innere. Die äufsern, meistens von ziemlicher Länge und hinter dem *M. psoas major* verlaufend, hängen mit den Lendennerven zusammen, und zwar mit jedem der letztern je einer oder mehrere Zweige von dem zunächst angränzenden *G. lumbale* oder dessen Verbindungsstrange. Die innern gehen horizontal oder schräg abwärts gegen die Mittellinie der Bauchhöhle, um in die hier befindlichen Geflechte, die obern vorzüglich in den *Plexus aorticus abdominalis*, die untern in den *Plexus hypogastricus sup.* überzugehen; einige von ihnen hängen, dicht vor den Lendenwir-

beln verlaufend, mit entsprechenden Zweigen der andern Seite anastomotisch zusammen.

Die *Ganglia sacralia* (Kreuzbeinknoten), gewöhnlich 5 oder 4, selten 6 an der Zahl, den vorigen ähnlich, jedoch kleiner als dieselben, liegen an der vordern Fläche des Kreuzbeins, nach innen von den *Foramina sacralia ant.*, vom ersten bis zum letzten sich immer mehr der Mittellinie nähernd und zugleich an Umfange abnehmend; die zwischen ihnen verlaufenden Verbindungsstränge sind sehr dünn, häufig doppelt oder mehrfach. — Ein jedes *G. sacrale* oder der von ihm hinabsteigende Verbindungsstrang hängt auswärts durch einen oder mehrere kurze Zweige mit dem benachbarten Kreuzbeinnerven zusammen, während einwärts verlaufende Zweige theils sich zum *Plexus hypogastricus inf.* und den mit diesem zusammenhängenden Geflechten der Beckenhöhle begeben, theils an der vordern Fläche des Kreuzbeins mit entsprechenden Zweigen der andern Seite zu Queranastomosen zusammentreten.

Vom letzten *G. sacrale* geht der sehr dünne Endtheil des Gränzstrangs, bisweilen in mehrere Fäden gespalten, schräg nach innen und unten, gelangt zur vordern Fläche des Steifsbeins, und vereinigt sich hier in einen spitzen Winkel mit dem der andern Seite, gewöhnlich unter Bildung eines bald kleinern, bald gröfsern, den untersten Endpunkt der Ganglienkette darstellenden unpaaren Knötchens, *Ganglion coccygeum s. impar* (Steifsbeinknoten), welches mit den Steifsbeinnerven zusammenhängt, auch feine Fäden an die Nachbargebilde abgiebt.

Geflechte der Bauch- und Beckenhöhle:

1. *Plexus coeliacus* *s. solaris* (Oberbauch- oder Sonnengeflecht) liegt, bedeckt vom Bauchfell, im obersten Theil der Bauchhöhle, vor den innern Schenkeln der *Pars lumbalis* des Zwerchfells und dem Anfangstheil der *Aorta abdominalis*, rings um die *A. coeliaca* bis zur *A. mesenterica sup.* hinab. Er enthält eine sehr beträchtliche, von inselförmigen Räumen mehrfach durchbrochene Ganglienausbreitung, welche gewöhnlich aus zwei sehr grofsen, zu beiden Seiten der *A. coeliaca* liegenden und dieselbe bisweilen ringförmig umgebenden, halbmondförmigen Anschwellungen, *Ganglia coeliaca s. semilunaria* (cöliacische oder halbmondförmige Knoten) besteht, und die *Nn. splanchnici majores* und *minores* beider Seiten, ferner Fäden von der Endverbreitung der *Nn. vagi* und vom *Pl. aorticus thoracicus* aufnimmt. Die von ihm ausstrahlenden Zweige bilden folgende Geflechte:

a) *Plexus phrenici* (Zwerchfellsgeflechte), einer auf jeder Seite, entstehen mit einigen dünnen Fäden vom obern Theil des

Plexus coeliacus, begleiten die *Aa. phrenicae*, sich mit Zweigen des *N. phrenicus* und mit dem *Plexus suprarenalis* der entsprechenden Seite verbindend, gegen die untere Fläche des Zwerchfells, und bilden hier, am beständigsten auf der rechten Seite, kleine Anschwellungen, *Ganglia phrenica s. diaphragmatica.*

b) *Plexus coronarius ventriculi superior s. curvaturae minoris ventriculi* (oberes Magenkranzgeflecht) verläuft mit der *A. coronaria ventriculi sinistra* längs der kleinen Curvatur des Magens, hängt mit den, von den *Nn. vagi* gebildeten *Plexus gastrici*, und am *Pylorus* mit dem *Plexus hepaticus* zusammen, und verbreitet sich mit feinen Fäden an die Wände des Magens.

c) *Plexus hepaticus* (Lebergeflecht) umstrickt mit zahlreichen Zweigen die *A. hepatica*, ferner die *V. portae* und den *Ductus choledochus*, verbindet sich mit den vorigen Geflechten und mit Fäden der *Nn. vagus* und *phrenicus* der rechten Seite, und zerfällt, beim Eintritt in die *Fossa transversa hepatis*, in den *Plexus hepaticus sinister*, welcher mit dem *R. sinister* der *A. hepatica* in das Parenchym des linken Leberlappens eindringt, und in den *Plexus hepaticus dexter*, welcher mit dem *R. dexter* der *A. hepatica* zum rechten Leberlappen und zur Gallenblase gelangt, an das Pankreas und Duodenum Zweige giebt, und sich mit einigen, die *A. gastro-epiploica dextra* begleitenden Fäden an der grofsen Curvatur des Magens und dem obern Theil des grofsen Netzes verbreitet.

d) *Plexus lienalis s. splenicus* (Milzgeflecht) begleitet die *A. lienalis*, und gelangt mit den Aesten derselben in die Substanz der Milz, ferner mit einigen Fäden zum Pankreas und zum Grunde des Magens.

2. *Plexus suprarenales* (Nebennierengeflechte) werden von Zweigen des *Plexus coeliacus* und der *Plexus phrenici* gebildet, gehen, einer auf jeder Seite, in Begleitung der *Aa. suprarenales mediae* zu den Nebennieren, und stehen mit den vorigen Geflechten, vorzüglich nach unten mit den *Plexus renales* in Verbindung.

3. *Plexus renales* (Nierengeflechte) entstehen aus dem *Plexus coeliacus*, den *Nn. splanchnici inf.* und Zweigen der obern *Ganglia lumbalia*, begleiten die beiden *Aa. renales* zu den Nieren, in deren Substanz sie eindringen, und verbinden sich mit den *Plexus suprarenales, mesentericus sup.* und *spermatici.* In jedem derselben finden sich constant einige kleine Knoten, *Ganglia renalia.*

4. *Plexus mesentericus superior* (oberes Gekrösgeflecht), mit dem untern Theil des *Plexus coeliacus*, so wie mit den *Plexus renales* zusammenhängend, umstrickt mit vielen Zweigen die *A. mesenterica sup.* und gelangt mit den Aesten

derselben, theils zum Pankreas und der untern Seite des Duodenum, vorzüglich aber, zwischen den Platten des Gekröses verlaufend, zu den Dünndärmen, so wie zum *Coecum*, dem *Colon ascendens* und dem *Colon transversum*.

5. *Plexus spermatici* (Samengeflechte), wiederum paarig, treten aus den *Plexus renales* mit dünnen Fäden hervor, begleiten die *Aa. spermaticae int.* während ihres ganzen Verlaufes, und verbreiten sich an die Ureteren, ferner, in Verbindung mit den *Nn. spermatici ext.* und Fäden von den *Pl. hypogastrici inf.*, beim Manne an die Nebenhoden und Hoden, beim Weibe an die Ovarien und die Gebärmutter.

6. *Plexus aorticus abdominalis* *s. intermesentericus aortae* (Bauchaortengeflecht), welcher aus dem *Pl. mesentericus sup.* und aus Zweigen der obern *Ganglia lumbalia* entsteht, liegt an der vordern und den seitlichen Flächen der *Aorta abdominalis*, zwischen dem Ursprung der *A. mesenterica sup.* und der *A. mesenterica inf.*, und geht nach unten in die folgenden Geflechte über.

7. *Plexus mesentericus inferior* (unteres Gekrösgeflecht), die Fortsetzung des vorigen Geflechts, umstrickt die *A. mesenterica inf.*, gelangt mit den Zweigen derselben zwischen die Platten des Gekröses, und verbreitet sich an das *Colon descendens*, die *Flexura sigmoidea* und den obern Theil des *Rectum*.

8. *Plexus hypogastricus superior* *s. medius s. impar* (oberes oder mittleres oder unpaares Beckengeflecht), von Zweigen des *Plexus aorticus abdominalis*, des *Pl. mesentericus inf.* und der untern *Ganglia lumbalia* gebildet, liegt vor dem Endtheil der *Aorta abdominalis* und zwischen den *Aa. iliacae communes*, giebt letztern Fäden, so wie einige *Nn. haemorrhoidales superiores* zum obern Theil des *Rectum*, und theilt sich unterhalb des *Promontorium ossis sacri* in zwei divergirende, zu beiden Seiten des Beckens hinabsteigende geflechtartige Stränge, welche in die folgenden Plexus übergehen.

9. *Plexus hypogastrici inferiores* *s. laterales*, *s. Plexus hypogastrici* schlechthin (untere Beckengeflechte) ziehen sich, einer auf jeder Seite, neben dem Mastdarm und dem Grund der Harnblase hinab, bestehen aus zahlreichen, sich mannigfach verbindenden und einige Ganglien einschliefsenden Fäden vom *Plexus hypogastricus sup.*, den *Ganglia sacralia* und dem 3ten und 4ten Kreuzbeinnerven, und bilden, sich in der Richtung der *A. hypogastrica* verbreitend, ein jeder folgende Geflechte:

a) *Plexus vesicalis* (Blasengeflecht) geht vom vordern Theil des *Plexus hypogastricus inf.*, mit Zweigen vom *Plexus spermaticus* zusammenhängend, zum seitlichen und hintern Umfang der Harnblase, ferner beim Manne zum Samenleiter und

zum Samenbläschen bis zur Prostata, beim Weibe zur Mutterscheide.

b) *Plexus haemorrhoidalis* (Mastdarmgeflecht) begiebt sich, vereint mit den *Nn. haemorrhoidales medii* der Kreuzbeinnerven, zum mittlern Theil des Mastdarms, und mit einigen Fäden bis gegen den After und zum *M. levator ani*.

c) *Plexus uterinus* (Gebärmuttergeflecht), aus zahlreichen, während der Schwangerschaft besonders stark entwickelten Zweigen zusammengesetzt und mit dem *Plexus hypogastricus sup.*, so wie mit dem *Pl. spermaticus* zusammenhängend, geht theils als *Plexus uterinus posterior*, in Begleitung der *A. uterina*, zwischen den Blättern des *Lig. latum* zur seitlichen und hintern Fläche der Gebärmutter, theils als *Plexus uterinus anterior* zur vordern Fläche derselben bis zum Scheidengewölbe hinab.

d) *Plexus prostaticus* (Vorsteherdrüsengeflecht), von mehren kleinen, nicht entschieden gangliösen Knoten durchsetzt, liegt am hintern und seitlichen Umfang der Prostata, giebt dieser, so wie dem *Isthmus urethrae* Zweige, und hängt nach oben mit dem *Pl. spermaticus* zusammen, während er nach unten in das folgende Geflecht übergeht.

e) *Plexus cavernosus penis* (cavernöses Geflecht der Ruthe), eine Fortsetzung des vorigen, liegt hinter und unter der *Symphysis ossium pubis*, zwischen der Prostata und dem vordern Rande des *M. levator ani* bis gegen die Wurzel des *Penis* hin, tritt hier mit Fäden vom *N. pudendus communis* in Verbindung, und sondert sich in eine Anzahl nach vorn laufender, mit einander zusammenhängender Aeste. Von diesen dringen die kürzern, *Nn. cavernosi minores*, sogleich in den hintern Theil des *Corpus cavernosum penis*, indem sie die *Tunica albuginea* von oben her durchbohren, während ein längerer, *N. cavernosus major*, zuerst einfach, dann in mehrere Zweige gespalten, nach innen von der *A. dorsalis penis* bis gegen das vordere Drittel des *Penis* verläuft, sich auswärts mit dem *N. pudendus communis*, einwärts, unter der *V. dorsalis penis* hinweg, mit dem gleichnamigen Nerven der andern Seite mehrfach verbindet, und mit zahlreichen, die *Tunica albuginea* schief durchbohrenden Zweigen, in das *Corpus cavernosum penis*, so wie mit einigen, neben letzterem hinabsteigenden Fäden in das *Corpus cavernosum urethrae* eindringt.

Sechstes Kapitel.

Eingeweidelehre (*Splanchnologia*).

Als Eingeweide (*Splanchna, Viscera*) im engern Sinne des Wortes bezeichnet man die in den grofsen Körperhöhlen eingeschlossenen, vorzüglich den plastischen Verrichtungen vorstehenden Organe, im weitern Sinne dagegen sämmtliche, einer der folgenden Gruppen angehörenden, in ihrem Bau mehr oder minder zusammengesetzten Körpertheile. Dies sind: 1) Die Sinnesorgane. 2) Die Athmungs- und Stimmorgane. 3) Die Verdauungsorgane. 4) Die Harnorgane. 5) Die Geschlechtsorgane.

Von den Sinnesorganen.

Die Sinnesorgane (*Organa sensuum*) sind diejenigen Apparate, durch welche die sinnliche Wahrnehmung äufserer Eindrücke vermittelt wird. Es gehören dahin: das Gehörorgan, das Sehorgan, das Geruchsorgan, das Geschmacksorgan und das Tastorgan, von denen die vier ersten am Kopfe gelegen sind, das letzte dagegen über die ganze Oberfläche des Körpers verbreitet ist.

I. Vom Gehörorgan.

Das Gehörorgan (*Organon auditus*) oder das Ohr (*Auris*) liegt paarig zu beiden Seiten des Kopfes, zum Theil äufserlich, grofsentheils aber in dem Felsentheil des Schläfenbeins verborgen. Dasselbe zerfällt in folgende, mit einander ununterbrochen zusammenhängende Abtheilungen: das äufsere Ohr, den äufsern Gehörgang (welche beide häufig als äufseres Ohr im weiteren Sinne des Wortes zusammengefafst werden), die Pauke und den Labyrinth.

A. Aeufseres Ohr.

Das äufsere Ohr (*Auricula s. Auris externa*) liegt, zwischen Gesicht und Hinterhaupt, an der Seitenfläche des Schädels, von diesem grofsentheils frei abstehend, und nur an seinem mittlern vordern Umfange mit demselben verwachsen. Es hat eine ovale, flach trichterförmige Gestalt und, mit Ausnahme seines untern Theils, des Ohrläppchens (*Lobulus auriculae s. Auricula infima*), eine knorpelige Beschaffenheit. Seine dem Schädel zugekehrte, im Ganzen convexe Fläche wird als auswendige oder hintere, und die von jenem abgewandte, leicht concave Fläche als die inwendige oder vordere bezeichnet.

An der inwendigen Fläche zeigen sich mehrere, zum Theil auch an der auswendigen Fläche sichtbare Erhöhungen und Vertiefungen, welche besondre Namen erhalten haben. Die ansehnlichste Vertiefung liegt in der Mitte, hat eine ovale Gestalt und wird *Concha auris* (Ohrmuschel) genannt; in ihrem vordern Theile befindet sich die Oeffnung für den äufsern Gehörgang. Vor dieser liegt klappenförmig eine vorn angeheftete, hinten frei hervorragende viereckige Platte, *Tragus* (Ohrecke, von τράγος, Ziegenbock, vermuthlich wegen des nicht selten hier vorkommenden dichten Haarwuchses), und dieser gegenüber, am untern hintern Theil der Ohrmuschel, eine kleinere, etwas nach aufsen umgebogene dreieckige Platte, *Antitragus* (Gegenecke); beide werden von einander durch einen, bis nahe zum Ohrläppchen hinabreichenden, rundlichen Ausschnitt, *Incisura auriculae s. intertragica*, getrennt. Oberhalb des *Tragus* beginnt ein platter Wulst, *Helix* (Ohrleiste, Ohrkrempe, von ἕλιξ, Umschlag), welche durch Umbiegung des freien Randes des äufsern Ohrs entsteht, einen zuerst aufsteigenden, dann sich nach hinten und unten krümmenden Bogen darstellt, und sich zuletzt im Ohrläppchen verliert; ihr vorderes Ende ragt, sich zuspitzend, bis tief in die Ohrmuschel hinein, und wird als *Crus helicis s. Processus helicis acutus* bezeichnet. Von der *Helix* eingeschlossen und mit ihr parallel, verläuft eine kürzere längliche Erhabenheit, *Anthelix* (Gegenleiste, Gegenkrempe); diese beginnt vorn, hinter dem aufsteigenden Theil der *Helix*, mit zwei, durch eine flache Vertiefung, *Fossa triangularis s. innominata*, von einander getrennten Schenkeln, steigt, indem beide sich vereinigen, als hintere Begränzung der Ohrmuschel, nach hinten hinab, und geht in den *Antitragus* über. Die längliche Rinne zwischen der *Helix* und *Anthelix* heifst *Fossa scaphoidea s. Scapha.*

Die Gebilde, welche das äufsere Ohr zusammensetzen, sind: die äufsere Haut, der darunter liegende Ohrknorpel, und mehrere an diesen sich heftende Bänder und Muskeln.

Die äufsere Haut, eine Fortsetzung der allgemeinen Körper-

bedeckung, ist sehr dünn und durch kurzes, fast fettloses Zellgewebe an den Ohrknorpel angeheftet; nur im Ohrläppchen, welches eine faltenförmige Verlängerung derselben darstellt, ist, statt des Knorpels, eine stärkere Fettanhäufung vorhanden. An verschiedenen Stellen des Hautüberzuges, vorzüglich in den Vertiefungen, wie in der *Concha auris* und der *Fossa triangularis*, finden sich kleine rundliche Oeffnungen als Mündungen von Talgdrüsen (*Glandulae sebaceae*).

Der Ohrknorpel (*Cartilago auris*) bildet das Gerüst des äufsern Ohrs, und geht unmittelbar in den äufsern Gehörgang über. Er erscheint, nach Abtragung der Haut, als eine dünne Scheibe elastischer Knorpelsubstanz, an welcher man alle die angeführten Erhöhungen und Vertiefungen wiederfindet. Aufserdem unterscheidet man an der *Helix*, da wo sie aus der Ohrmuschel hervortritt, einen kleinen Einschnitt, *Incisura helicis*, ein wenig höher, einen am vordern Rand der *Helix* hervorragenden stumpfen Höcker, *Spina helicis s. Processus helicis obtusus*, und hinter dem *Antitragus*, von diesem durch eine breite Spalte getrennt, das mit der *Anthelix* zusammenhängende, schwanzförmige Ende der *Helix*, *Processus helicis caudatus*.

Die Bänder des äufsern Ohrs dienen zur Befestigung desselben an den Schädel, welche indefs hauptsächlich vermittelst der äufsern Haut und durch den Zusammenhang des Ohrknorpels mit dem äufsern Gehörgang bewirkt wird. Man unterscheidet deren zwei, ein *Ligamentum auriculae anterius s. Valsalvae* und ein *Ligamentum auriculae posterius*, von denen jenes zwischen dem hintern Ende des *Arcus zygomaticus* und dem vordern Theil des *Tragus*, dieses zwischen dem *Processus mastoideus* und der convexen Fläche der *Concha auris* ausgespannt ist. Auch im Ohrknorpel findet sich hin und wieder Fasersubstanz zur Ausfüllung von Lücken, so zwischen *Tragus* und *Helix*, ferner zwischen *Antitragus* und *Proc. helicis caudatus*.

Die Muskeln des Ohrs sind sämmtlich sehr dünn, überhaupt beim Menschen weit weniger entwickelt, als bei den Thieren. Sie zerfallen in zwei Gruppen, in gröfsere, welche vom Schädel zum Ohrknorpel, und in kleinere, welche von einem Theil des letztern zum andern hinübergehen. Die erstern sind bereits bei den Muskeln des Kopfes (s. p. 173) abgehandelt worden, die letztern sind folgende:

a) *M. helicis major* (gröfserer Muskel der Ohrleiste), länglich und schmal, entspringt sehnig von der *Spina helicis*, steigt längs des vordern Randes der *Helix* aufwärts und verliert sich an der Stelle, wo diese sich nach hinten umbiegt. Er zieht die Ohrleiste nach vorn herab.

b) *M. helicis minor* (kleinerer Muskel der Ohrleiste), kurz und schmal, liegt etwas weiter nach hinten und unten, als der

vorige, und bedeckt die *Incisura helicis*, indem er schräg vom vordern Ende des *Crus helicis* gegen die *Spina helicis* aufwärts steigt. Er zieht die Ohrleiste gegen die Ohrmuschel.

c) *M. tragicus* (Muskel der Ohrecke), viereckig und sehr dünn, entspringt am untern Ende der Ohrmuschel und geht, die

Fig. 133.

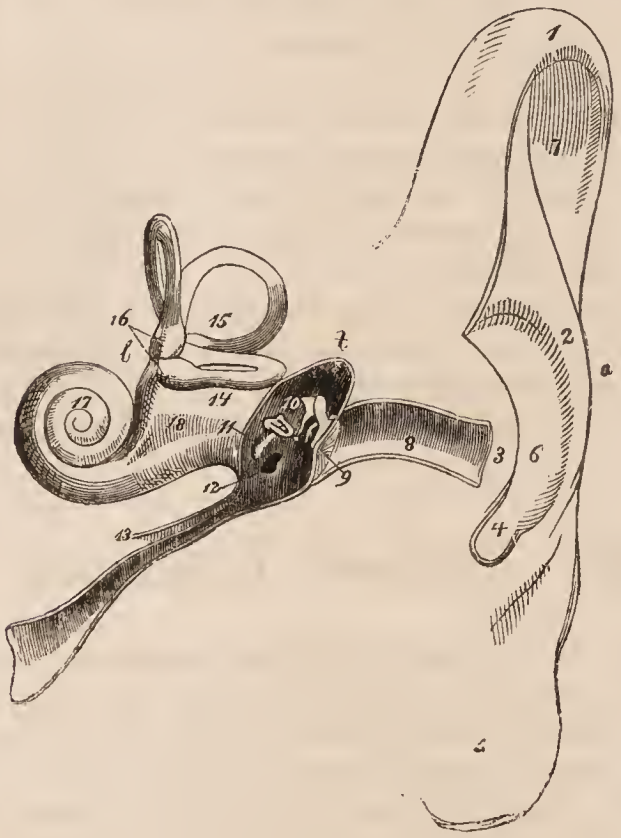

Fig. 133. Ansicht des linken Ohrs von vorn und aufsen. — *a. Auricula. t. Tympanum. l. Labyrinthus.* 1. Oberer Theil der *Helix.* 2. *Anthelix.* 3. *Tragus.* 4. *Antitragus* 5. *Lobulus auriculae.* 6. *Concha auris.* 7. Oberer Theil der *Fossa scaphoidea.* 8. Der, seiner Länge nach durchgeschnittene *Meatus auditorius ext.* 9. Der zurückgebliebene Theil der *Membrana tympani.* 10. *Malleus, Incus* und *Stapes* in ihrer natürlichen Lage; der Fufstritt des *Stapes* bedeckt die *Fenestra ovalis.* Die dunkel schattirte Oeffnung oberhalb der Gehörknöchelchen führt in die *Cellulae mastoideae.* 11. *Promontorium.* 12. *Fenestra rotunda.* 13. *Tuba Eustachii* mit dem *Semicanalis tensoris tympani* an ihrem obern Umfange. 14. *Canalis semicircularis ext.* 15. *Canalis semicirc. post.,* und vor diesem der *Canalis semicirc. sup.* 16. *Ampullae* der *Canales semicirculares sup.* und *ext.* 17. *Cochlea.* 18. *Vestibulum.*

äufsere Fläche des *Tragus* bedeckend, aufwärts; bisweilen setzt er sich als *M. trago-helicus* vom obern Rande des *Tragus* gegen den *M. helicis major* fort. Er entfernt die Ohrecke von der Oeffnung des äufsern Gehörgangs.

d) *M. antitragicus* (Muskel der Gegenecke), länglich und stärker als der vorige, entspringt von der Aufsenfläche des *Antitragus*, geht, vor dem *Proc. helicis caudatus*, schräg nach hinten aufwärts, und befestigt sich am untern Ende der *Anthelix*. Er nähert letztere dem *Antitragus*.

e) *M. transversus auriculae* (Quermuskel des Ohrs) besteht aus einer Anzahl kurzer, zum Theil sehniger Fasern, welche, lose neben einander gereiht, an der auswendigen Fläche des Ohrknorpels, von der Convexität der *Concha auris* zu der der *Fossa scaphoidea*, in querer Richtung hinübergehen. Er wendet die Ohrleiste nach hinten.

Aufserdem beschreibt Tod noch einen besonderen kleinen Muskel, *M. obliquus auriculae*, welcher, ebenfalls an der Aufsenfläche des Ohrknorpels, von der Convexität der Ohrmuschel schräg nach vorn und oben geht und die *Fossa scaphoidea* erweitert.

B. Aeufserer Gehörgang.

Der äufsere Gehörgang (*Meatus auditorius externus*) stellt eine, ungefähr einen Zoll lange Röhre dar, welche sich schräg einwärts und vorwärts von der Ohrmuschel bis zur Pauke erstreckt. Er hat einen etwas gekrümmten Verlauf, indem er sich zuerst leicht aufwärts, dann abwärts biegt, und ist gegen die Mitte zu enger, als an beiden Enden (woher die Schwierigkeit beim Ausziehen tief in den äufsern Gehörgang eingedrungener fremder Körper); ein senkrecht durch seine Achse geführter Querdurchschnitt bildet eine Ellipse, deren gröfster Durchmesser von oben nach unten geht. Seine untere Wand ist um einige Linien länger, als die obere, indem er mit einer, schräg von oben und aufsen nach unten und innen zulaufenden Fläche endet.

Der äufsere Gehörgang zerfällt in zwei Theile, in einen äufsern knorpeligen, welcher ungefähr ein Drittel seiner ganzen Länge einnimmt, und in einen innern knöchernen. Der knorpelige Theil (*Meatus auditorius externus cartilagineus*) beginnt an der Ohrmuschel als unmittelbare Fortsetzung derselben und des *Tragus*, geht mit einer leichten Biegung nach oben einwärts, und heftet sich durch Fasergewebe an den äufsern Rand des knöchernen Theils. Er ist nur an seinem untern und seitlichen Umfange knorpelig, an dem obern dagegen durch Bandmasse geschlossen, und scheint aus drei Cförmig gekrümmten, oben offnen Knorpel-

ringen zusammengesetzt, deren Trennung durch zwei, von Zellgewebe ausgefüllte quere Einschnitte, *Incisurae Santorinianae*, angedeutet ist. Der knöcherne Theil (*Meatus auditorius externus osseus*) verläuft in fortgesetzter Richtung des knorpeligen Theils, vom *Porus acusticus ext.* an, woselbst er mit einem umgeworfenen rauhen Rande beginnt, durch die *Basis* der *Pars petrosa* des Schläfenbeins nach innen und vorn, und endet an der Pauke mit einem, den obern Umfang ausgenommen, ringsum verlaufenden Falze, *Sulcus tympani*, in welchem das Paukenfell eingefügt ist.

Die innere Fläche des äufsern Gehörgangs wird, ihrer ganzen Länge nach, von einer Fortsetzung der äufsern Haut bekleidet, welche, von der *Concha auris* und dem *Tragus* aus hineintretend, sich, je tiefer sie eindringt, immer mehr verdünnt, und zuletzt als sehr feiner Ueberzug des Paukenfells sackförmig endigt. Dieselbe enthält eine grofse Anzahl kleiner, röthlicher Bälge, *Glandulae s. Cryptae ceruminosae* (Ohrenschmalzdrüsen), welche, über den ganzen Gehörgang verbreitet, eine gelbliche, bittere, aus Oel, Eiweifs, einem wässrigen Extracte und milchsauren Salzen zusammengesetzte klebrige Substanz, *Cerumen aurium* (Ohrenschmalz), absondern, und ist in der Nähe des Einganges mit kurzen, steifen Haaren, *Tragi*, besetzt.

C. Pauke.

Die Pauke (*Tympanum*) oder das mittlere Ohr (*Auris media*) besteht aus dem Paukenfell, der Paukenhöhle, den Gehörknöchelchen und der Eustachischen Röhre.

1. Das Paukenfell oder Trommelfell (*Membrana tympani*) ist eine dünne, halbdurchsichtige Haut von ovaler Gestalt, die, mit ihrem gröfsten Durchmesser aufrecht stehend, im *Sulcus tympani* ausgespannt ist und, indem sie, entsprechend dem Ende des äufsern Gehörgangs, eine gegen die Achse des letztern schräg geneigte Lage hat, unten weiter nach innen tritt, als oben. Von seinen beiden Flächen ist die äufsere, etwas concave, gegen den äufsern Gehörgang, die innere, entsprechend convexe, gegen die Paukenhöhle gewandt; in der Mitte der erstern findet sich, da wo an der innern Fläche der Stiel des Hammers sich mit seinem rundlichen Ende anheftet, eine stärkere Vertiefung, und in der Nähe des obern Randes eine, von dem einwärts sich anlegenden kurzen Fortsatz des Hammers erzeugte spitze Hervortreibung, *Umbo membranae tympani* (Nabel des Paukenfells). — Das Paukenfell ist aus drei Platten zusammengesetzt; von diesen ist die äufsere eine Fortsetzung der den äufsern Gehörgang auskleidenden Haut, so wie die innere eine

Fortsetzung der die Paukenhöhle überziehenden Schleimmembran, dagegen die mittlere eine besondere Faserschicht, die an ihrem, etwas angeschwollenen, im *Sulcus tympani* befestigten Rande mit der benachbarten Beinhaut zusammenhängt.

2. Die Paukenhöhle oder Trommelhöhle (*Cavitas tympani*) ist eine, im Felsentheil des Schläfenbeins, zwischen dem äufsern Gehörgang und dem Labyrinth liegende unregelmäfsige, von aufsen nach innen zusammengedrückte kleine Höhle, welche nach aufsen gröfstentheils vom Paukenfell, sonst überall von Knochensubstanz begränzt wird. Nach vorn steht sie durch eine weite Oeffnung, welche in die *Tuba Eustachii* führt, mit dem Schlundkopfe in Verbindung; über dieser Oeffnung, von ihr durch ein rinnenförmiges Knochenplättchen, *Processus cochleariformis* (löffelförmiger Fortsatz), getrennt, befindet sich eine kleinere Oeffnung als Mündung eines knöchernen Halbkanals, *Semicanalis tensoris tympani*, durch welchen der *M. tensor tympani* verläuft. Nach hinten hängt sie durch eine, in der Nähe der obern Wand befindliche grofse Oeffnung mit den *Cellulae mastoideae* (Zitzenfortsatzzellen) zusammen; dies sind kleinere und gröfsere, mit einander zusammenhängende zellige Räume, welche die Substanz der *Pars mastoidea* und des untern Theils der *Pars squamosa* des Schläfenbeins durchziehen und einen Anhang der Paukenhöhle darstellen.

An der, dem Paukenfell gegenüberliegenden, die Aufsenseite des Labyrinths berührenden innern Wand (dem Boden) der Paukenhöhle erscheint nach hinten und oben eine bohnenförmige, mit ihrer Convexität aufwärts gerichtete Oeffnung, *Fenestra ovalis s. semiovalis* (eiförmiges Fenster), welche in den Vorhof mündet, im frischen Zustande jedoch durch den, auf ihrem etwas aufgewulsteten Rande aufsitzenden Fufstritt des Steigbügels verschlossen wird. Unter jener und ein wenig weiter nach hinten befindet sich eine kleinere rundlicheckige Oeffnung, *Fenestra rotunda s. triquetra* (rundes Fenster), welche in die Paukentreppe der Schnecke führt, und im frischen Zustande von einem dünnen Häutchen, *Membrana tympani secundaria* (Nebentrommelfell), ausgefüllt wird. Zwischen und vor beiden *Fenestrae* liegt in horizontaler Richtung ein länglicher Vorsprung, *Promontorium* (Vorgebirge), welcher den Anfang der ersten Schneckenwindung andeutet. Quer über denselben verläuft eine für den *N. tympanicus* bestimmte schwache Furche, *Sulcus promontorii*, an deren unterm Ende, dicht vor und unter der *Fenestra rotunda* sich eine haarfeine Oeffnung als obere Mündung des in der *Fossula petrosa* beginnenden *Canaliculus tympanicus*, so wie an ihrem obern Ende, versteckt vom hintern Theile des *Proc. cochleariformis*, eine zweite, ebenso kleine Oeffnung als Mündung des nach aufsen und vorn vom *Hiatus canalis Fallo-*

piae beginnenden Kanälchens für den *N. petrosus superficialis minor* befindet. Zwei andere, äufserst feine Oeffnungen erscheinen, unweit von einander, vor dem *Promontorium*, mit der auf diesem verlaufenden Furche bisweilen durch leise angedeutete Querfurchen verbunden, und bilden die Mündungen zweier, die äufsere Wand des *Canalis caroticus* durchbohrender Kanälchen, durch welche die *Nn. carotico-tympanici* hindurchtreten. — Hinter der *Fenestra ovalis*, unterhalb der zu den *Cellulae mastoideae* führenden Oeffnung, ragt ein kleiner, kegelförmiger, hohler Vorsprung, *Eminentia pyramidalis s. papillaris* (pyramidenförmige Erhabenheit) hervor; diese enthält den *M. stapedius*, dessen Sehne durch eine an ihrer Spitze befindliche Oeffnung hindurchtritt, und steht durch ein sehr feines, für den Durchgang des *N. stapedius* bestimmtes Kanälchen, mit dem *Canalis Fallopiae* in Verbindung. Nach aufsen und unten von der *Eminentia pyramidalis*, dicht neben dem *Sulcus tympani*, befindet sich eine kleine Oeffnung als Mündung des, unweit vom Ausgange des *Canalis Fallopiae* beginnenden *Canaliculus chordae* für den Durchtritt der *Chorda tympani*, und derselben gegenüber, an der vordern Wand der Paukenhöhle, ebenfalls dicht neben dem *Sulcus tympani*, eine ähnliche Oeffnung, durch welche dieser Nerv, indem er die Paukenhöhle verläfst, zur *Fissura Glaseri* hinausgeht. — Oberhalb der *Fenestra ovalis* verläuft bogenförmig eine längliche Erhabenheit, welche vom *Canalis Fallopiae* erzeugt wird; dieser Kanal, zur Aufnahme des *N. facialis* bestimmt, beginnt in der obern Grube am Grunde des innern Gehörgangs (s. p. 29), geht zuerst quer nach aufsen gegen den *Hiatus canalis Fallopiae*, durch den er sich gegen die Schädelhöhle hin öffnet, dann, nach einer rechtwinkeligen Krümmung, längs des obern Theils der innern Wand und durch die hintere Wand der Paukenhöhle bogenförmig nach hinten und unten, in diesem Verlaufe durch eine kleine Oeffnung mit der *Eminentia pyramidalis*, und durch eine zweite, den Anfang des *Canaliculus chordae* bildende, mit der Paukenhöhle zusammenhängend, und endet an der untern Fläche des Schläfenbeins im *Foramen stylomastoideum*.

3. Die Gehörknöchelchen (*Ossicula auditus*) sind drei sehr kleine, in der Paukenhöhle eingeschlossene Knochen, welche, beweglich an einander gereiht, das Paukenfell mit der *Fenestra ovalis*, und durch diese mit dem Vorhof des Labyrinths in Verbindung setzen; sie haben, nach der Aehnlichkeit ihrer Form, die Namen Hammer, Amboſs und Steigbügel erhalten.

a) Der Hammer (*Malleus*), welcher dem Paukenfell zunächst liegt, hat eine keulenförmige Gestalt, indem er aus einem kürzern dicken Theil, dem Köpfchen, einem längern dünnern Theil, dem Stiele, und einem, beide verbindenden, etwas eingeschnür-

ten Theil, dem Halse, besteht. Das Köpfchen (*Capitulum mallei*) liegt oberhalb des Paukenfells an der äufsern Wand der Paukenhöhle, ist von länglichrunder, an beiden Seiten etwas abgeplatteter Form, und zeigt an seinem hintern Umfange eine, in zwei Felder getheilte glatte Gelenkfläche, welche in eine entsprechende Vertiefung am Körper des Ambosses hineinpafst. Der Hals (*Collum mallei*), welcher durch Abplattung des Knochens von aufsen nach innen entsteht, ruht dicht über dem obern Rande des Paukenfells; von seinem vordern Umfange entspringt ein dünner langer Fortsatz, *Processus mallei longus s. Folii s. Ravii*, welcher, sich nach vorn und unten krümmend, an den vordern Rand des *Sulcus tympani* angeheftet erscheint. Der Stiel oder Handgriff (*Manubrium mallei*) steigt, einen stumpfen Winkel mit dem Halse bildend, schräg einwärts zwischen der innern und mittlern Platte des Paukenfells hinab, und endet in der Mitte desselben, da wo sich an der äufsern Fläche die Vertiefung findet, mit einer rundlichen Spitze; von seinem obern Ende geht ein kurzer stumpfer Fortsatz, *Processus mallei brevis s. obtusus* quer nach aufsen und erzeugt, indem er den obern Theil des Paukenfells auswärts treibt, den erwähnten *Umbo membranae tympani.*

b) Der Amboſs (*Incus*) liegt hinter dem Hammer und besteht, ähnlich einem Amboſs oder einem zweiwurzeligen Backenzahn, aus einem Körper und zwei Schenkeln oder Fortsätzen, von denen der eine kürzer, der andre länger ist. Der Körper (*Corpus incudis*) liegt oberhalb des Paukenfells, am hintern Theil der Aufsenwand der Paukenhöhle, bildet ein von aufsen nach innen abgeplattetes längliches Viereck, und ist an seinem obern vordern Umfange mit einer Vertiefung versehen, in welcher das Köpfchen des Hammers mit seiner Gelenkfläche ruht. Der kurze Schenkel (*Crus incudis breve s. posterius*) geht fast horizontal vom hintern Theil des Körpers rückwärts und ist an den Rand des Eingangs in die *Cellulae mastoideae* angeheftet. Der lange Schenkel (*Crus incudis longum s. descendens*) steigt vom untern Theil des Körpers, in paralleler Richtung mit dem Stiel des Hammers, hinter demselben senkrecht abwärts, reicht jedoch minder tief nach unten, und liegt ganz frei, vom Paukenfell durch einen engen Zwischenraum, durch dessen obern Theil die *Chorda tympani* hindurchtritt, getrennt; sein unteres zugespitztes Ende ist einwärts gewunden und trägt an seiner innern Seite ein mit ihm verwachsenes, beim Fötus jedoch gesondertes, rundliches Knöchelchen, *Ossiculum lenticulare s. orbiculare s. Sylvii* (Linsenknöchelchen), das mit seiner freien convexen Fläche im Köpfchen des Steigbügels eingelenkt ist.

c) Der Steigbügel (*Stapes*), einem solchen vollkommen ähnlich, liegt in fast horizontaler Richtung zwischen dem untern Ende

des längern Schenkels des Ambosses und dem eirunden Fenster. Sein platter Fufstritt (*Basis stapedis*) steht auf letzterm und hat eine ihm entsprechende bohnenförmige, oberwärts schwach convexe Gestalt. Die beiden, von jenem vorn und hinten abgehenden gebogenen Schenkel (*Crura stapedis*), von denen der vordere kürzer und gerader ist, als der hintere, sind an ihrer concaven Seite schwach gefurcht und umschliefsen, in Gemeinschaft mit dem Fufstritt, einen dreieckigen Raum, der im frischen Zustande von der Schleimhaut der Paukenhöhle ausgefüllt wird. An der Vereinigungsstelle beider Schenkel sitzt auswärts, von einem etwas dünnern Theile, dem Halse (*Collum stapedis*), getragen, ein plattes Köpfchen (*Capitulum stapedis*), das an seiner äufsern Seite mit einer schwachen Gelenkvertiefung zur Aufnahme des *Ossiculum lenticulare* versehen ist.

Die Gehörknöchelchen sind mit einander, so wie der Fufstritt des Steigbügels mit dem eirunden Fenster durch kleine Gelenkkapseln verbunden, und werden aufserdem durch Faserbändchen, welche das Köpfchen des Hammers, so wie den Körper und den kurzen Fortsatz des Ambosses an den knöchernen Theil der äufsern Wand der Paukenhöhle befestigen, in ihrer Lage erhalten. Ihre Beweglichkeit ist nur gering und wird durch folgende kleine Muskeln, von denen die beiden letzten indefs wahrscheinlich nicht muskulöser Natur sind, vermittelt:

M. tensor tympani s. mallei internus (Spanner des Paukenfells oder innrer Hammermuskel), der gröfste dieser Muskeln und von länglichrunder Form, entspringt vom obern Umfang des knorpeligen Theils der *Tuba Eustachii* und den anliegenden Stellen der *Pars petrosa* des Schläfenbeins und der *Spina angularis* des Keilbeins, dringt durch den *Semicanalis tensoris tympani* in die Paukenhöhle, dann, in eine rundliche Sehne verwandelt, über den hintern Theil des *Proc. cochleariformis*, wie über eine Rolle, rechtwinkelig nach aufsen gegen das Paukenfell, und heftet sich an den innern Umfang des Halses des Hammers, dicht über dem Anfange des Stiels. Er zieht letztern, und mit ihm das Paukenfell einwärts, wodurch dieses gespannt und hierdurch mittelbar der Fufstritt des Steigbügels tiefer in die *Fenestra ovalis* hineingedrängt wird.

M. stapedius (Steigbügelmuskel), der kleinste aller Muskeln, liegt innerhalb der *Eminentia pyramidalis*, an deren Boden er entspringt, tritt durch die Oeffnung an der Spitze derselben mit einer rundlichen Sehne hervor, und heftet sich oberwärts an den Hals des Steigbügels. Er zieht letztern nach hinten, wobei der vordere Theil des Fufstritts sich aus der *Fenestra ovalis* erhebt.

M. laxator tympani s. mallei ext. (Erschlaffer des Paukenfells oder äufserer Hammermuskel), wahrscheinlich stets von

ligamentöser Beschaffenheit, entspringt an der untern Fläche der *Spina angularis* des Keilbeins, geht nach hinten durch die *Fissura Glaseri* in die Paukenhöhle, und heftet sich an die Wurzel des langen Fortsatzes des Hammers. Er soll letztern nach vorn und aufsen ziehen, und dadurch das Paukenfell in einen erschlafften Zustand versetzen.

M. laxator tympani minor (kleinerer Erschlaffer des Paukenfells), nur von Wenigen beobachtet, soll vom obern Umfange des äufsern Gehörgangs, dicht am *Sulcus tympani* entspringen und, nach innen und vorn hinabsteigend, sich an den Stiel des Hammers, nahe dem kurzen Fortsatze desselben, anheften.

4. Die Eustachische Röhre oder Eustachische Trompete oder Ohrtrompete (*Tuba Eustachii s. Salpinx*) ist eine etwas abgeplattete, gegen anderthalb Zoll lange Röhre, welche am vordern Umfange der Paukenhöhle beginnt, in schräger Richtung nach innen und vorn hinabsteigt nnd hinter der entsprechenden Choane, am obern Theil der Seitenwand des Schlundes endet. Sie besteht aus zwei Theilen, einem hintern knöchernen und einem vordern knorpeligen. Der knöcherne Theil (*Tuba Eustachii ossea*), welcher der kürzere ist, geht, als Verlängerung der Paukenhöhle, nach aufsen vom *Canalis caroticus*, durch den Felsentheil des Schläfenbeins, und mündet am vordern Winkel desselben mit einer länglichen Oeffnung. Der etwas längere knorpelige Theil (*Tuba Eustachii cartilaginea*), welcher indefs nur an seinem untern und seitlichen Umfange knorpelig, oberwärts dagegen häutig ist, verläuft, in fortgesetzter Richtung des unmittelbar mit ihm zusammenhängenden knöchernen Theils, an der untern Fläche der *Spina angularis* und über die Wurzel der *Lamina interna* des *Proc. pterygoideus* des Keilbeins, und endet mit einer, von einem aufgewulsteten Rande begränzten ovalen Oeffnung am Schlunde. Die Eustachische Röhre ist an beiden Enden, vorzüglich dem untern, am weitesten, dagegen da, wo der knöcherne Theil in den knorpeligen übergeht, am engsten, indem sie sich von der Paukenhöhlenmündung (*Ostium tubae tympanicum*) aus bis zu dieser Stelle immer mehr verengt, und von hier aus bis zur Schlundmündung (*Ostium tubae pharyngeum*) wiederum erweitert; letztere hat eine solche Lage, dafs vom untern Nasengange aus leicht die Einbringung des Katheders in dieselbe, zum Behufe von Injectionen in die Paukenhöhle, ausführbar ist.

In die Eustachische Röhre tritt eine Fortsetzung der Schleimhaut des Schlundes, kleidet dieselbe vollständig aus und begiebt sich alsdann in die Paukenhöhle. Hier überzieht sie nicht nur sämmtliche Wände derselben nebst dem Paukenfell und der die *Fenestra rotunda* ausfüllenden *Membrana tympani secundaria*, sondern umhüllt auch die einzelnen Gehörknöchelchen und ihre

Gelenkverbindungen, und ist zwischen den Schenkeln des Steigbügels als *Membrana obturatoria stapedis* ausgespannt. Von der Paukenhöhle geht die Schleimhaut in die *Cellulae mastoideae* über.

D. Labyrinth.

Das Labyrinth (*Labyrinthus*) oder das innere Ohr (*Auris interna*) liegt zwischen der Pauke und dem innern Gehörgang, von der Substanz des Felsentheils des Schläfenbeins umgeben, und besteht aus einem, von verschieden gekrümmten Gängen gebildeten knöchernen, und einem in diesem eingeschlossenen häutigen Theil, welche als knöchernes und als häutiges Labyrinth unterschieden werden.

1. Das knöcherne Labyrinth zerfällt in drei, mit einander zusammenhängende Abtheilungen, eine mittlere, den Vorhof, eine hintere, die Bogengänge, und eine vordere, die Schnecke.

a) Der Vorhof (*Vestibulum*) ist eine, nach innen und hinten von der Paukenhöhle, vor den Bogengängen und hinter der Schnecke liegende, kleine elliptische Höhle, welche in drei Hörner oder Buchten, ein vorderes, ein oberes und ein hinteres ausläuft. Im vordern Horn befindet sich eine rundliche, von einigen kleinen Löchern durchbohrte Vertiefung, *Recessus hemisphaericus s. Fossa orbicularis*, und neben dieser nach unten und etwas nach aufsen eine ovale Oeffnung, *Apertura scalae vestibuli*, welche in die Vorhofstreppe der Schnecke führt. Das obere Horn enthält eine seichtere, längliche Vertiefung, *Recessus hemiellipticus s. Fossa semiovalis*, welche von dem *Recessus hemisphaericus* durch einen, siebförmig durchbrochenen kantigen Vorsprung, *Crista pyramidalis*, getrennt wird. Im hintern Horn und am hintern Theil des obern Horns bemerkt man fünf gröfsere Oeffnungen, nämlich an jenem drei, an diesem zwei, als die fünf Mündungen der Bogengänge; ferner befindet sich im hintern Horn eine rinnenförmige Vertiefung, *Fossa sulciformis*, und am obern Ende derselben eine sehr feine Oeffnung, *Apertura interna aquaeductus vestibuli*, welche in ein, den Felsentheil des Schläfenbeins einwärts und rückwärts durchdringendes und an der hintern Fläche desselben (s. p. 29) ausmündendes Kanälchen, *Aquaeductus vestibuli* (Wasserleitung des Vorhofs), führt. — Die äufsere Wand des Vorhofs stöfst an die innere der Paukenhöhle und wird von der, durch den Fufstritt des Steigbügels verschlossenen Mündung der *Fenestra ovalis* durchbrochen; die innere Wand gränzt an den Boden des innern Gehörgangs und zeigt, dicht unter dem *Recessus*

hemisphaericus, eine siebförmig durchbohrte Stelle, *Macula cribrosa*, welche, gleich den früher erwähnten ähnlichen Stellen des *Recessus hemisphaericus* und der *Crista pyramidalis*, feinen Nervenfäden zum Durchgange dient.

b) Die Bogengänge oder halbkreisförmigen Kanäle (*Canales semicirculares*) sind drei, bogenförmig gekrümmte, etwas abgeplattete Kanäle, welche, nach hinten und oben vom Vorhofe liegend, mit beiden Schenkeln in diesen einmünden, nachdem zuvor je einer derselben zu einer flaschenförmigen Erweiterung, *Ampulla ossea*, angeschwollen ist. Sie werden nach ihrer relativen Lage als oberer, hinterer und äufserer Bogengang unterschieden. 1) Der obere oder vordere Bogengang (*Canalis semicircularis sup s. ant.*), vor und über den beiden übrigen befindlich, steht senkrecht in der Querachse des Felsentheils des Schläfenbeins, an dessen vorderer Fläche er eine längliche Auftreibung erzeugt; sein äufserer Schenkel mündet, nach Bildung einer *Ampulla*, im obern Horn des Vorhofs, während sein innerer Schenkel, mit dem obern Schenkel des hintern Bogengangs zu einem gemeinschaftlichen kurzen Kanal vereinigt, in den obern Theil des hintern Horns ausmündet. 2) Der hintere oder untere oder innere Bogengang (*Canalis semicirc. post. s. inf. s. int.*), von allen dreien der längste und schmälste, liegt hinter und unter dem vorigen, in senkrechter Richtung die Längenachse des Felsenbeins, nahe der hintern Wand desselben, durchschneidend; sein oberer Schenkel fliefst mit dem innern des obern Bogenganges zu dem erwähnten gemeinschaftlichen Kanal zusammen, sein unterer, in eine, siebförmig durchbohrte *Ampulla* endender Schenkel dagegen mündet im untern Theil des hintern Horns des Vorhofs. 3) Der äufsere oder horizontale Bogengang (*Canalis semicirc. ext. s. horizontalis*), kürzer und breiter als die beiden vorigen, läuft in fast horizontaler Richtung durch die Längenachse des Felsenbeins, nach aufsen und hinten vom obern Bogengang, zwischen diesem und dem hintern Bogengang; sein vorderer Schenkel mündet, nach Bildung einer *Ampulla*, im obern Horn des Vorhofs, dicht nach aufsen vom äufsern Schenkel des obern Bogenganges, während sein hinterer Schenkel sich im hintern Horn, oberhalb des untern Schenkels des hintern Bogenganges öffnet.

c) Die Schnecke (*Cochlea*), einem Schneckengehäuse vollkommen ähnlich, liegt vor dem Vorhof, nach aufsen vom innern Gehörgang, mit ihrem breitern Ende, der Basis, nach innen, und zugleich nach hinten und etwas nach oben und mit ihrer flach abgerundeten Spitze, der Kuppel (*Cupula*), nach aufsen, vorn und etwas nach unten gerichtet, so dafs ihre von der Basis zur Spitze gehende Centralaxe schräg im Querdurchmesser des Felsenbeins verläuft. Sie besteht aus einem, etwas über einen Zoll langen Kanal, dem Schneckenkanal (*Canalis cochleae*

spiralis), der, von der Basis zur Spitze sich allmälig ein wenig verengernd, in $2\frac{1}{2}$ Windungen um eine, seinen Kern bildende konische Walze, die Spindel (*Modiolus s. Columella*), spiralförmig herumläuft und an der Kuppel blind endigt. Die Richtung der Spirale ist in beiden Ohren entgegengesetzt, nämlich, von aufsen her betrachtet, in dem rechten von links nach rechts, in dem linken von rechts nach links. Die erste Windung, welche die bei Weitem gröfste ist, beginnt dicht unter und vor der *Fenestra ovalis*, und erzeugt, Anfangs stärker nach aufsen hervortretend, das am Boden der Paukenhöhle sichtbare *Promontorium;* die zweite, beträchtlich kleinere Windung wird von der ersten grofsentheils umfafst, und ragt nur zum Theil über dieselbe hinaus, wogegen die dritte, nur halb vorhandene, sich fast ganz über die zweite erhebt.

Die Spindel ist an ihrer Basis, welche von der ersten Windung umgeben wird, am dicksten, daselbst, entsprechend der vordern untern Grube im Grunde des innern Gehörgangs, stark vertieft und von einer Anzahl, spiralförmig um ein gröfseres Loch gestellter feiner Oeffnungen, *Tractus spiralis foraminulosus*, durchbohrt. Diese bilden die Mündungen ebenso vieler, die Spindel der Länge nach durchziehender enger Kanäle, von denen der, gerade in der Mitte befindliche, *Tubulus centralis modioli*, der weiteste und längste ist; diese Kanälchen, zum Durchtritt von Fäden des *N. cochleae* bestimmt, öffnen sich seitlich in den Schneckenkanal, so dafs die Spindel ihrer ganzen Länge nach vielfach durchlöchert erscheint. Innerhalb der zweiten Windung ist die Spindel bedeutend dünner, als an der Basis, und innerhalb der dritten Windung hat sie ihre Walzenform verloren, und stellt ein mit seinem breitern Ende bis zur Kuppel hinanreichendes, sich an die Wand der Schnecke anheftendes dünnes Blättchen dar.

Der Schneckenkanal wird seiner ganzen Länge nach von einer, in entsprechender spiraler Richtung um die Spindel gewundenen Scheidewand, *Lamina spiralis* (Spiralblatt), in zwei Gänge oder Treppen (*Scalae*) getheilt; von diesen mündet die der Kuppel nähere, etwas engere *Scala vestibuli* (Vorhofstreppe) durch die *Apertura scalae vestibuli* in den Vorhof, während die der Basis näher liegende, etwas weitere *Scala tympani* (Paukentreppe) durch die *Fenestra rotunda*, die indefs durch die *Membrana tympani secundaria* geschlossen ist, mit der Paukenhöhle in Berührung steht. Die *Lamina spiralis* ist zur gröfsern Hälfte ihrer Breite knöchern, zur kleinern häutig; der knöcherne Theil, *Zonula ossea laminae spiralis*, an beiden Flächen mit schwachen Querfurchen versehen, besteht aus zwei, durch poröse Knochensubstanz getrennten Blättern, und erstreckt sich von der Spindel, woselbst dieselben stärker aus einander weichen, auswärts, um unmittelbar in den häutigen Theil,

Zonula membranacea laminae spiralis s. Zonula Valsalvae, welche sich bis zu der, der Spindel gegenüberliegenden Wand des Schneckenkanals fortsetzt, überzugehen. In der dritten Windung endet die *Lamina spiralis* in ein sichelförmiges Häkchen, *Hamulus laminae spiralis*, welches von dem Endblättchen der Spindel, dem es seinen concaven Rand zukehrt, durch einen bogenförmigen Zwischenraum, *Helicotrema* (von ἑλικός gewunden, und τρῆμα Oeffnung) genannt, in welchem beide, sonst durchweg geschiedene *Scalae* mit einander communiciren, getrennt wird. Der Raum zunächst unter der Kuppel wird als *Scyphus Vieussenii s. Infundibulum cochleae* (Becher oder Trichter der Schnecke) unterschieden. — In der *Scala tympani*, dicht hinter der *Fenestra rotunda*, befindet sich eine kleine Oeffnung, *Apertura interna aquaeductus cochleae* als Mündung eines Kanälchens, *Aquaeductus cochleae* (Wasserleitung der Schnecke), welches, durch den Felsentheil des Schläfenbeins nach hinten und unten laufend, am hintern Winkel desselben (siehe p. 29) endet.

Fig 134.

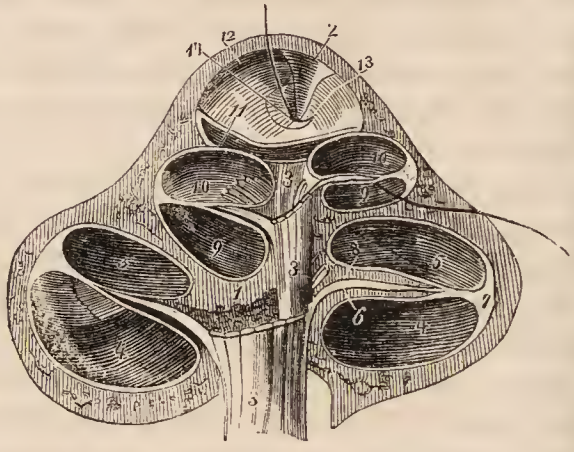

Die innere Fläche der Schnecke, so wie des Vorhofs und der

Fig. 134. Durchschnitt der Schnecke, in paralleler Richtung mit der Spindel, nach Breschet. — 1. *Modiolus*, in der Nähe der Basis; 2. Ende desselben, sich als dünnes Blättchen bis zur Kuppel fortsetzend. 3,3. *N. cochleae*, durch den *Modiolus* hindurchtretend. 4,4. *Scala tympani* in der ersten Schneckenwindung; 5,5. *Scala vestibuli* ebendaselbst. 6. Durchschnitt der *Zonula ossea laminae spiralis*, zwischen deren beiden Blätter man ein Bündel des *N. cochleae* (8.) eindringen sieht. 7. *Zonula membranacea laminae spiralis*. 9,9. *Scala tympani* der zweiten Schneckenwindung; 10,10. *Scala vestibuli* derselben Windung, durch die *Lamina spiralis* von jener getrennt. 11. *Scala tympani* der (halben) dritten Windung; 12. *Scala vestibuli* derselben Windung, bedeckt von der *Cupula*. 13. *Hamulus laminae spiralis*, hakenförmig das Ende des *Modiolus* (2.) umgebend; 14. Die zwischen jenen beiden bleibende Lücke, *Helicotrema*, durch welche eine, in der *Scala tympani* der zweiten Schneckenwindung wiederum zum Vorschein kommende Borste geführt ist.

Bogengänge wird von einer festanliegenden dünnen serös-fibrösen Haut ausgekleidet, welche, gleich der *Dura mater*, aus zwei Blättern besteht, einem äufsern fibrösen, welches dem knöchernen Labyrinth als Beinhaut dient, und einem innern serösen, welches eine wasserhelle, eiweifshaltige Flüssigkeit, *Aquula labyrinthi s. Liquor Cotunnii* (Labyrinthwasser) absondert, und sich scheidenförmig über die zum häutigen Labyrinth gelangenden Nerven fortsetzt. In der Schnecke überzieht diese Haut auch beide Flächen der *Lamina spiralis*, deren häutiger Theil durch ihre Verdoppelung entsteht, ferner die innere Fläche der *Membrana tympani secundaria*, welche aufserdem noch aus zwei andern Blättern besteht, einem mittlern fibrösen, und einem äufsern, von der Schleimhaut der Paukenhöhle gebildeten. Zwei zarte Fortsätze dieser Haut, durch welche dieselbe mit der, dem Felsentheil des Schläfenbeins anliegenden *Dura mater* verbunden wird, treten durch die erwähnten beiden Wasserleitungen, *Aquaeductus Cotunnii s. Receptacula Meckelii*, welche aufserdem auch eine kleine Vene und vielleicht auch ein Lymphgefäfs hindurchlassen, nicht aber zur Wegleitung von Labyrinthwasser aus Schnecke und Vorhof bestimmt sind.

2. Das häutige Labyrinth besteht aus drei bogenförmigen Röhren und zwei Säckchen von häutiger Beschaffenheit, welche, vom Labyrinthwasser umspült, im Vorhof und den Bogengängen eingeschlossen sind. Die Röhren, *Canales semicirculares membranacei*, sind in den Bogengängen enthalten, haben eine diesen entsprechende Krümmung und Länge, dagegen eine fast um ein Drittel geringere Dicke, und bilden innerhalb der *Ampullae osseae* ähnliche Anschwellungen, *Ampullae membranaceae*, deren sich daher ebenfalls drei, eine an jeder Röhre, vorfinden. Bei ihrem Eintritt in den Vorhof münden sie vermittelst fünf Oeffnungen in ein länglichrundes Säckchen, *Sacculus ellipticus s. oblongus*, *s. Alveus communis*, welches den *Recessus hemiellipticus* ausfüllt; dicht vor diesem nach aufsen, im *Recessus hemisphaericus*, neben der *Fenestra rotunda*, liegt ein kleineres plattrundliches Säckchen, *Sacculus sphaericus s. rotundus*. Beide Säckchen sind an einander angeheftet, ohne jedoch, wie es scheint, mit einander zu communiciren; sie schweben frei in der Flüssigkeit des Vorhofs, an die Wand desselben nur durch die zu ihnen tretenden Nervenfäden befestigt.

Das häutige Labyrinth wird von einer zarten, durchsichtigen Haut gebildet, welche aus einer äufsern und einer innern serösen Schicht besteht und die Ausbreitung des *N. vestibuli* enthält: Wharton Jones hat in derselben einige kleine Pigmentablagerungen beobachtet. An der innern Oberfläche dieser Haut geschieht die Absonderung einer klaren, etwas zähen Flüssigkeit,

Aquula vitrea auditiva s. Liquor Scarpae, welche sowohl die Röhren, als die Säckchen des häutigen Labyrinths ausfüllt, aber mit der *Aquula labyrinthi*, von welcher sie sich chemisch nicht unterscheidet, in keinem Zusammenhange steht. Von dieser Flüssigkeit umgeben, findet sich in jedem der beiden Säckchen, ziemlich genau der Einsenkung der Nerven an der äufsern Oberfläche gegenüber, eine pulverförmige Anhäufung weifser krystallinischer Körperchen, *Otoconia s. Otolithi* (Ohrkalk, Ohrkrystalle, von *οὖς* Ohr, *κονία* Sand), welche aus phosphorsaurem und kohlensaurem Kalk und einer organischen Substanz bestehen, und viel-

Fig. 135.

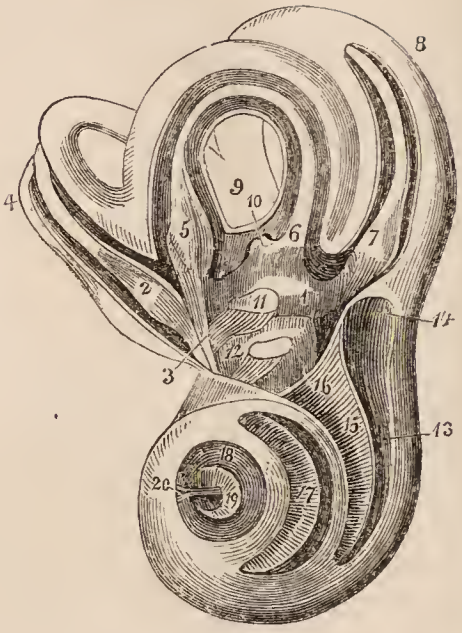

Fig. 135. Knöchernes Labyrinth des linken Ohrs, theilweis aufgebrochen, um das häutige Labyrinth und die Verbreitung der Nerven auf demselben zu zeigen. Nach Breschet. — 1. *Sacculus ellipticus*, nebst den in ihn mündenden Enden der *Canales semicirculares membranacei*, durch Abtragung eines Theils des *Vestibulum* freigelegt. 2. *Ampulla* des häutigen *Canalis semicirc. sup.*, mit einem Bündel vom obern Zweig des *N. vestibuli* (3.) versehen; 4. Der, jene umschliefsende, knöcherne *Canalis semicirc. sup.* 5. *Ampulla* des häutigen *Canalis semicirc. ext.*, ebenfalls ein Bündel vom obern Zweig des *N. vestibuli* erhaltend; 6. Der hintere, ohne *Ampulla* in den *Sacculus ellipticus* mündende Schenkel jenes Kanals. 7. *Ampulla* des häutigen *Canalis semicirc. post.*, auf welcher sich der untere Zweig des *N. vestibuli* verbreitet. 8. Der knöcherne *Canalis semicirc. posterior;* 9. Der, durch Vereinigung des vordern Schenkels des letztern mit dem innern Schenkel des *Canalis semicirc. sup.* gebildete kurze Kanal, aus welchem der entsprechende gemeinschaftliche häutige Kanal (10.) hervortritt, um in den *Sacculus ellipticus* zu münden. 11. Krystallinische Ablagerung (*Otoconia*) im *Sacculus ellipticus*, durch die häutige Wand desselben an der Stelle durchscheinend, wo sich auswärts ein Bündel vom obern Zweig des *N. vestibuli* einsenkt. 12. *Sacculus sphaericus* mit seiner *Otoconia* und dem sich an seiner Oberfläche ausbreitenden mittlern Zweig des *N. vestibuli.* 13. *Scala tympani* der ersten Schneckenwindung; 14. Mündung derselben an der *Fenestra*

leicht von einer Fortsetzung der innern serösen Schicht der Säckchen zusammengehalten werden.

Nerven des Gehörorgans:

Der besondre Sinnesnerv für dasselbe ist der *N. acusticus* (s. p. 514), welcher in zwei Aeste, einen hintern schwächern, *N. vestibuli*, und einen vordern stärkern, *N. cochleae*, zerfallend, sich durch die Grübchen im Grunde des innern Gehörgangs zum häutigen Labyrinth begiebt. *a*) *N. vestibuli* (Vorhofsnerv) theilt sich alsbald in drei Zweige, einen obern, einen mittlern und einen untern. Der obere Zweig gelangt in das obere Grübchen am Grunde des innern Gehörgangs, dringt mit zahlreichen Fäden durch die feinen Oeffnungen an der *Crista pyramidalis* in den Vorhof, und verbreitet sich hier mit einem Bündel an den *Sacculus ellipticus*, und mit zwei andern an die beiden *Ampullae* der *Canales semicirculares membranacei sup.* und *ext.* Der mittlere Zweig tritt im hintern untern Grübchen des innern Gehörgangs mit vielen Fäden durch die Oeffnungen der *Macula cribrosa* in das vordere Horn des Vorhofs, um sich an den *Sacculus sphaericus* zu verbreiten. Der untere Zweig, von allen dreien der schwächste, geht durch ein einzelnes Loch unter der Durchtrittsstelle des vorigen, rückwärts gegen die hintere Wand des Vorhofs, und dringt mit seinen Fäden durch die siebförmig durchbrochene *Ampulla* des *Canalis semicircularis post.* an die von ihr eingeschlossene häutige *Ampulla*. — An der Stelle, wo die Fäden des *N. vestibuli* in die häutigen Ampullen eintreten, findet sich an deren äufserer Oberfläche ein querer Eindruck, und an der innern eine entsprechende Hervorragung, durch welche die Höhle jeder Ampulle in zwei Abtheilungen geschieden wird. Nach ihrem Eintritt in die Säckchen und Ampullen breiten die Nervenfäden sich auf denselben aus, ohne indefs auf die häutigen Röhren weiter überzugehen, hängen schlingenförmig mit einander zusammen und enden vielleicht an der innern Fläche des häutigen Labyrinths in Umbiegungsschlingen, ähnlich wie die *Retina*. *b*) *N. cochleae* (Schneckennerv) tritt im vordern untern Grübchen

---

rotunda. 15. *Scala vestibuli*, von 13. durch die *Lamina spiralis* getrennt; 16. Mündung derselben in das *Vestibulum*. 17. Zweite Windung der Schnecke, durch die *Lamina spiralis* in die beiden *Scalae* geschieden. 18. *Scala tympani* der dritten halben Windung. 19. *Hamulus laminae spiralis*, an dessen concavem Rande sich eine dunkle Stelle als Andeutung des *Helicotrema* befindet. 20. Das dünne Ende des *Modiolus*, welches den *Scyphus Vieussenii* begränzt.

am Boden des innern Gehörgangs, sich sogleich in zahlreiche Fäden auflösend, durch den *Tractus spiralis foraminulosus* in die Basis der Schnecke, dringt durch die Kanälchen der Spindel und deren seitliche Oeffnungen zur *Zonula ossea laminae spiralis*, und mit einem stärkern Bündel durch den *Tubulus centralis modioli* gegen die Spitze der Schnecke. An der *Lamina spiralis* verlaufen seine Fäden neben einander vom *Modiolus* an auswärts bis zur Verbindung der *Zonula ossea* mit der *Zonula membranacea*, woselbst sie, geflechtartig mit einander zusammenhängend, auf eine, noch nicht sicher ermittelte Weise endigen.

Innerhalb der Paukenhöhle liegt der *Plexus tympanicus* (s. p. 563), von welchem Fäden zu den beiden *Fenestrae* und zur *Tuba Eustachii*. so wie zur Schleimhaut und den Wänden der Paukenhöhle abgehen. Der *M. tensor tympani* erhält vom *Ganglion oticum* ein Zweigchen, das wahrscheinlich mit dem *N. pterygoideus int.* vom *R. maxillaris inf. n. trigemini* in Verbindung steht; der *M. stapedius* empfängt den *N. stapedius* vom *N. facialis*. — An der Aufsenwand der Paukenhöhle, ohne dieser jedoch Zweige abzugeben, verläuft die *Chorda tympani*, zuerst zwischen dem obern Theil des Paukenfells und dem langen Schenkel des Ambosses, dann am Stiel des Hammers vorbei.

Das äufsere Ohr und der äufsere Gehörgang nebst der Aufsenfläche des Paukenfells werden vom *N. temporalis superficialis* des *R. maxillaris inf. n. trigemini*, vom *N. auricularis post. prof.* des *N. facialis*, vom *R. auricularis n. vagi* und vom *N. auricularis magnus* des 3ten Halsnerven versorgt.

Gefäfse des Gehörorgans:

Die Arterien für das Labyrinth stammen aus der *A. auditiva interna*, einem Zweige der *A. basilaris* oder der *A. cerebelli inf. ant.*, welcher, in Begleitung des *N. acusticus* durch die Grübchen am Grunde des innern Gehörgangs hindurchtretend, sich in der Schnecke, dem Vorhof und den Bogengängen verbreitet. — Die Paukenhöhle und die in ihr liegenden Theile werden von der *A. maxillaris int.*, und zwar von den aus dieser entspringenden *Aa. meningea media* und *tympanica*, ferner von der, aus der *A. auricularis post.* stammenden *A. stylomastoidea*, und bisweilen auch von einem, direkt aus der *A. carotis int.* abgehenden Aestchen, so wie die *Tuba Eustachii* vom *R. pharyngeus* der *A. pharyngea ascendens* versorgt. Das Paukenfell erhält ebenfalls Zweige von der *A. stylomastoidea;* dieselben verlaufen senkrecht zwischen seinen Platten, im Allgemeinen gegen seine mittlere Vertiefung hin convergirend. — Zum äufsern Gehörgang und äufsern Ohr gelangen Zweige von der *A. maxillaris int.* durch die *A. tympanica*, von der *A.*

auricularis post. durch die *Rr. auriculares*, und von der *A. temporalis superficialis* durch die *Aa. auriculares anteriores*, welche sämmtlich vielfach mit einander anastomosiren.

Die Venen des Gehörorgans haben mit den Arterien einen gleichen Verlauf und gleiche Namen. Die Venen des Labyrinths sammeln sich zur *V. auditiva interna*, welche in den *Sinus transversus* mündet; die der übrigen Theile gelangen theils durch die *V. facialis post.* in die *V. jugularis int.*, theils in die *V. jugularis ext.*

Die Lymphgefäfse des Gehörorgans sind noch nicht an sämmtlichen Theilen desselben dargestellt.

II. Vom Sehorgan.

Das Sehorgan (*Organon visus*) oder das Auge (*Oculus, Ophthalmus*) ist im obern Theil des Antlitzes, paarig zu beiden Seiten der Nasenwurzel befindlich, und wird in das Auge im engern Sinne oder den Augapfel, und in die diesen zunächst umgebenden Theile, die Schutzmittel des Auges, unterschieden.

A. Augapfel.

Der Augapfel (*Bulbus oculi*) hat die Form einer, aus zwei ungleichen Abschnitten zusammengesetzten Kugel von fast einem Zoll im Durchmesser; der hintere gröfsere, fast fünf Sechstel seines Umfanges betragende Abschnitt gehört einer gröfsern, der vordere kleinere einer etwas kleinern Kugel an und ist daher stärker gewölbt, als jener, so dafs der Durchmesser von der Mitte des vordern zu der des hintern Umfangs, die Axe des Augapfels, gröfser ist, als der quere und als der senkrechte Durchmesser. Er liegt, umgeben von Muskeln, Gefäfsen und Nerven, und nur an seinem vordern Umfange frei hervorragend, in einem lockern Fettpolster der Augenhöhle, *Orbita* (s. p. 59), deren glatte Oberfläche überall von einer dünnen Beinhaut, *Periorbita*, ausgekleidet ist; diese hängt mit der Beinhaut der Gesichtsknochen an den Augenhöhlenrändern und durch die *Fissura orbitalis inf.*, so wie mit der *Dura mater* durch die *Fissura orbitalis sup.* und das *Foramen opticum* zusammen. Indefs entspricht seine Axe nicht der Axe der Augenhöhle, sondern geht gerade von vorn nach hinten, mit der des andern Augapfels parallel, während diese schräg von vorn und aufsen nach hinten und innen verläuft, sich mit der Axe der andern Augenhöhle, gehörig weit verlängert, kreuzend. — Der Augapfel besteht theils aus fe-

sten, theils aus weichen und flüssigen Theilen; jene, die Häute des Augapfels, bilden seine äufsere Hülle, diese, die Augenflüssigkeiten, füllen seinen innern Raum aus.

Fig. 136.

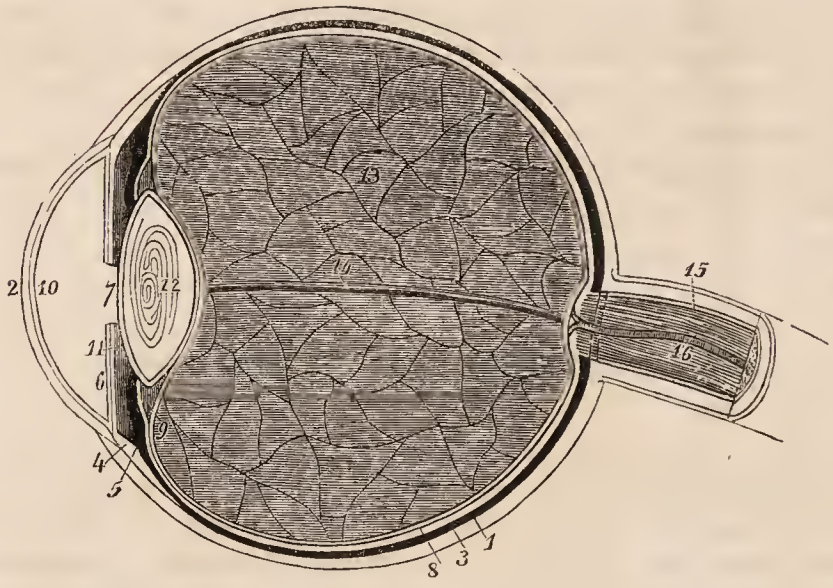

Häute des Augapfels. — Diese stellen drei, sich einander deckende Schichten dar, von denen eine jede aus einer hintern gröfsern und einer vordern kleinern Haut zusammengesetzt ist. Als solche unterscheidet man: an der ersten oder äufseren

---

Fig. 136. Ein senkrechter Durchschnitt durch die Axe des Augapfels. — 1. *Sclerotica*, hinten dicker als vorn. 2. *Cornea*, an ihrem schräg zulaufenden Rande von dem entsprechenden Rande der *Sclerotica* bedeckt. 3. *Choroidea*, an ihrem vordern Ende auswärts in das *Lig. ciliare* (4.), einwärts in das *Corpus ciliare* (5.) übergehend. 6. *Iris*, in der Mitte von der *Pupilla* (7.) durchbohrt. 8. *Retina*, nach vorn hin bis zum Anfange des *Corpus ciliare* reichend. 9. *Canalis Petiti*, dessen vordere Wand von der *Zonula ciliaris* gebildet wird. 10. *Camera oculi ant.*, von der, sich über die hintere Fläche der *Cornea* und die vordere Fläche der *Iris* fortsetzenden *Membrana humoris aquei* ausgekleidet. 11. *Camera oculi post.* 12. *Lens crystallina* sammt der sie einhüllenden Kapsel, hinten convexer als vorn. 13. *Corpus citreum*, in zahlreiche Zellen getheilt und umgeben von der *Membrana hyaloidea*; die tellerförmige Vertiefung an seiner vordern Fläche wird von der Linse ausgefüllt. 14. *Canalis hyaloideus*, in welchem ein Ast der *A. centralis retinae* (16.) eingeschlossen ist. 15. *N. opticus*, dessen sehnige Scheide in die *Sclerotica* übergeht, während sein Mark, die *Choroidea* durchbohrend, sich zur *Retina* begiebt.

Schicht, nach hinten die *Sclerotica*, nach vorn die *Cornea;* an der zweiten oder mittlern Schicht, nach hinten die *Choroidea*, nach vorn die *Iris;* und an der dritten oder innern Schicht, nach hinten die *Retina*, nach vorn die *Zonula ciliaris*.

a) Die *Sclerotica s. Cornea opaca* (harte oder weifse Haut) bildet die äufserste Umgränzung des hintern gröfsern Abschnitts des Augapfels, wird nach hinten, eine Linie einwärts von der Axe des Augapfels, vom *N. opticus* durchbohrt, und endet vorn mit einem schräg von der innern zur äufsern Fläche sich zuschärfenden Rande, welcher den entsprechenden Rand der *Cornea* bedeckt. Sie hat ein glänzend weifses, beim Durchscheinen der *Choroidea* schwach bläuliches Ansehn, ein festes Gefüge und einige Elasticität; sie besteht aus kurzen, sich in verschiedener Richtung durchkreuzenden Sehnenfasern, und ist in ihrem hintern Theile, wo sie mit der, von der *Dura mater* ausgehenden fibrösen Scheide des Sehnerven ununterbrochen zusammenhängt, am dicksten, gegen die Mitte zu dünner und im vordern Theile, wo die Sehnen der *Mm. recti oculi* sich an sie anheften, wiederum stärker. Ihre innere Fläche ist von einem dünnen, durch die darunter liegende *Choroidea* bräunlich gefärbten Ueberzug, *Membrana fusca sclerotica e s. Arachnoidea oculi*, bekleidet, und zeigt dicht am vordern Rande eine kreisförmige Furche, *Sulcus scleroticae*, welche den später zu erwähnenden *Circulus venosus iridis* enthält; der Raum, welchen letzterer einnimmt, wird auch als *Canalis Schlemmii* bezeichnet, entsprechend dem bei den Thieren, zumal beim Rinde, schon früher bekannten *Canalis Fontanae*. — Die *Sclerotica* besitzt, vorzüglich nach hinten zu, zahlreiche feine Oeffnungen zum Durchtritt der *Aa.*, *Vv.* und *Nn. ciliares*, und dient an ihrer äufsern Fläche, wie vorn den *Mm. recti oculi*, so weiter hinten den *Mm. obliqui oculi* zur Anheftung; ihr vorderer, der *Cornea* zunächst gelegener Theil erhält noch einen besondern Ueberzug von der, die Augenlieder bekleidenden *Conjunctiva*. Die Stelle, wo der *N. opticus* hindurchtritt, erscheint, nach Durchschneidung des letztern und vorgenommener Maceration, als ein siebförmig durchbrochenes Plättchen, *Lamina cribrosa scleroticae*, deren Oeffnungen von den Scheiden der einzelnen Bündel des Sehnerven und eine gröfsere in der Mitte von der *A. centralis retinae* herrühren.

b) Die *Cornea s. Cornea pellucida* (Hornhaut, so benannt wegen ihrer Aehnlichkeit mit durchsichtigem Horne) ragt an der vordern Fläche des Augapfels als äufsere Begränzung des kleinern Abschnitts desselben nach Art eines Uhrglases hervor, hat, gleich diesem, eine convex-concave Gestalt und durchsichtige Beschaffenheit, und wird an ihrem, von der vordern zur hintern Fläche sich zuschärfenden Rande von dem vordern Rande der *Sclerotica* genau bedeckt, so dafs beide in einander überzugehen scheinen.

Ihre vordere convexe Fläche erscheint daher kleiner, als die hintere concave, und ist, da sie nach oben und unten weiter von der *Sclerotica* überragt wird, als zu beiden Seiten, in ihrem senkrechten Durchmesser etwas kleiner, als im queren, während die hintere Fläche einen vollkommen kreisförmigen Umfang darbietet; ihre Dicke ist fast überall dieselbe, und übertrifft die der *Sclerotica* im mittlern Theile derselben. Sie besteht, gleich dieser, aus mannigfach sich verflechtenden Faserbündeln, ohne ein deutlich blättriges Gefüge, besitzt ebenfalls einige Elasticität, und erhält ihre Durchsichtigkeit, welche daher auch bald nach dem Erlöschen

Fig. 137.



des Lebens schwindet, von dem sie durchdringenden und in Spannung haltenden *Humor aqueus;* Blutgefäfse sind im normalen Zustande noch nicht in ihr nachgewiesen worden, dagegen Fäden von den *Nn. ciliares*, die sich vom Rande aus eine Strecke weit in ihre Substanz verfolgen lassen. An ihrer vordern Fläche erhält die *Cornea* einen dünnen Ueberzug von der *Conjunctiva*, welche indefs so innig mit ihr vereinigt ist, dafs beide sich nicht von einander trennen lassen; auf gleiche Weise wird ihre hintere Fläche von der *Membrana humoris aquei* bekleidet. — Nach Jacob (in Dublin) findet sich zwischen letzterm Ueberzuge und der

---

Fig. 137. Der losgetrennte vordere Abschnitt des Augapfels, von innen aus betrachtet. — 1. Die durchschnittenen Ränder der *Sclerotica*, *Choroidea* und *Retina*, von denen die mittlere schwarz, die andern beiden weifs erscheinen. 2. *Pupilla.* 3. Hintere Fläche der *Iris* mit ihrer Pigmentschicht, *Uvea* genannt. 4. *Proc. ciliares.* 5. *Ora serrata* des *Corpus ciliare.*

eigentlichen Hornhaut noch eine besondere, mit dieser auf's Genaueste verbundene Schicht, von ihm elastische Hornhaut genannt, welche sich durch grofse Elasticität, indem sie, isolirt dargestellt, sich gleich der Linsenkapsel umrollt, und durch vollkommne, selbst nach mehrtägiger Einwirkung von Wasser oder Alkohol fortbestehende Durchsichtigkeit auszeichnet und die Wölbung der *Cornea* bedingt; um dieselbe darzustellen, mufs das Auge sechs bis acht Tage unter Wasser bewahrt, und dann die *Cornea* schichtweis von der vordern Fläche aus abgetragen werden.

c) Die *Choroidea s. Chorioidea s. Tunica vasculosa* (Gefäfshaut oder Aderhaut) ist eine dunkelbraune, sehr zarte Haut, welche, von der *Sclerotica* eingeschlossen, sich längs der ganzen Ausdehnung derselben erstreckt, mit ihr durch die zahlreich hindurchtretenden Nerven und Gefäfse, und nach hinten durch das sie ebenfalls durchbohrende Mark des *N. opticus* zusammenhängend. Sie besteht ausschliefslich aus mannigfach sich verzweigenden Blutgefäfsen und dazwischen liegendem Zellgewebe; erstere treten namentlich an der äufsern, der *Sclerotica* zugewandten Fläche hervor, und geben dieser ein gestreiftes Ansehn, während die innere, die *Retina* berührende Fläche, welche auch als besondere Schicht, *Membrana Ruyschii*, unterschieden wird, eine zottige Beschaffenheit, und eine mehr oder minder dunkelschwarze Farbe hat. Diese rührt her von einem, die ganze innere Fläche der *Choroidea*, mit Ausnahme des Umkreises um die Durchtrittsstelle des Sehnerven, bedeckenden und theilweise auch bis zur äufsern Fläche hindurchdringenden schwarzen Niederschlag, *Pigmentum nigrum* (schwarzes Pigment, Augenschwarz), welcher aus zahlreichen, in einer zähen Substanz schwebenden mikroskopischen Körnchen (Pigmentkörperchen in vieleckigen Pigmentzellen) besteht und in seinem chemisch-physikalischem Verhalten mit der Kohle übereinstimmt; die Absonderung dieser Substanz geht wahrscheinlich von den Gefäfsen der *Choroidea* aus, nicht aber von einer besondern *Membrana pigmenti*, welche, nach Einigen, die Pigmentschicht als eine sehr zarte Zellhaut überziehen soll. — In der Nähe des vordern Randes der *Sclerotica* biegt die *Choroidea* sich in ihrem ganzen Umfange schräg einwärts gegen die Axe des Augapfels, und bildet so das *Corpus ciliare*, während sie auswärts in das, die zweite Schicht der Augenhäute mit der ersten verbindende *Lig. ciliare* übergeht.

Das *Corpus ciliare s. Corona ciliaris* (Strahlenkörper oder Faltenkranz) bildet die unmittelbare Fortsetzung der *Choroidea*, ist, gleich dieser, dunkelbraun gefärbt und aus Zellgewebe und Blutgefäfsen zusammengesetzt, und läuft als ein ungefähr $1\frac{1}{2}$ Linien breites, durchweg der Quere nach in Falten gelegtes Band, rings um den Augapfel. Solcher Falten, *Plicae s. Processus ciliares* (Ciliarfortsätze) finden sich ungefähr 70 gröfsere, und

zwischen diesen zahlreiche kleinere; sie haben eine dreieckige Form, indem sie, von hinten und aufsen nach vorn und innen laufend, allmälig an Höhe zunehmen, und hängen an ihrem vordern Rande mit dem *Lig. ciliare*, so wie an dem hintern mit der *Zonula ciliaris*, in deren Falten sie eingreifen, zusammen, während ihr innerer kürzester convexer Rand frei gegen den Umfang der Linsenkapsel, ohne diese indefs zu berühren, gewandt ist. Die Stelle, wo die Faltung der *Proc. ciliares* beginnt, ist durch einen gezackten Rand, *Ora serrata*, angedeutet. — Das *Corpus ciliare* ist ebenfalls mit einer Schicht schwarzen Pigments bedeckt, das sich zwischen die gröfsern *Proc. ciliares* hineinlegt, und die kleinern gänzlich verbirgt.

Das *Lig. ciliare s. orbiculus ciliaris* (Strahlenband) ist ein weifslicher, etwas über eine Linie breiter Streifen, welcher, nach aufsen vom *Corpus ciliare*, den Augapfel ringförmig umgiebt. Seine äufsere Fläche ist der *Sclerotica*, seine innere Fläche dem *Corpus ciliare* zugewandt; sein vorderer stark angeschwollener Rand ist nach aufsen am *Sulcus scleroticae*, nach innen am äufsern Rand der *Iris* angeheftet, während sein hinterer schmälerer Rand in die *Choroidea* übergeht. Das *Lig. ciliare* besteht aus dichtem Zellgewebe und zahlreichen Gefäfsen und Nerven, welche, zur *Iris* hindurchtretend, hier geflechtartige Verbindungen eingehen, die Gefäfse mehr an der äufsern, die Nerven mehr an der innern Fläche.

Die Gefäfse, aus denen die *Choroidea* und das *Corpus ciliare* bestehen, sind theils arterielle, theils venöse. Erstere stammen vorzüglich aus den *Aa. ciliares posticae breves*, welche, im Umfange der Durchtrittsstelle des *N. opticus*, die *Sclerotica* durchbohrend, sogleich in das Gewebe der *Choroidea* eintreten, sich hier unter spitzen Winkeln vielfach theilen, dann mit parallel neben einander liegenden dünnen Aesten nach vorn laufen, und in den *Proc. ciliares*, wo Aeste der *Aa. ciliares anticae* hinzutreten, mit einem Schlingengeflecht endigen. Die venösen Gefäfse entstehen aus letzterm, laufen an der äufsern Fläche der *Choroidea*, in Form concentrischer Bögen, woher sie den Namen *Vasa vorticosa* (Strudelgefäfse) führen, nach hinten und durchbohren, in vier Hauptstämmchen, *Vv. ciliares posticae breves*, vereinigt, vor den gleichnamigen Arterien die *Sclerotica*, um sich in die *Vv. ophthalmicae* zu ergiefsen.

d) Die *Iris* (Regenbogenhaut oder Blendung) liegt als eine runde Scheibe, in deren Mitte sich eine kreisrunde Oeffnung *Pupilla* (Pupille oder Sehloch) befindet, hinter der *Cornea*, gleich dem Zifferblatte einer Uhr hinter dem Uhrglase. Ihre vordere, der *Cornea* zugewandte Fläche erscheint, gewöhnlich in Uebereinstimmung mit der dunklern oder hellern Färbung der Haut und der Haare, in verschiedenen Nüancen braun, grau oder

blau, nur selten an beiden Augen ungleich gefärbt, und erhält einen glatten Ueberzug von der *Membrana humoris aquei;* die hintere Fläche, welche der Linsenkapsel und dem *Corpus ciliare* zugekehrt ist, hat eine flockige Beschaffenheit, daher auch als *Uvea* (Traubenhaut) bezeichnet, und wird von einer Schicht schwarzen Pigments bedeckt, deren Mangel ein farbloses und, bei Anfüllung der Gefäfse, ein röthliches Aussehen der vordern Fläche der *Iris*, wie bei den Albinos (Kakerlaken) zur Folge hat. Man unterscheidet an der *Iris* zwei Ränder, einen gröfsern äufsern oder peripherischen, *Margo ciliaris* (Ciliarrand), durch welchen sie an den vordern Rand des *Lig. ciliare* angeheftet ist, und einen kleinern innern oder centralen, *Margo pupillaris* (Pupillarrand), welcher die Pupille umgiebt; ersterer ist angeschwollen, letzterer dagegen sehr dünn. Beide Ränder sind kreisrund, aber nicht völlig concentrisch, da die Pupille nicht genau in der Mitte, sondern etwas mehr gegen die Nasenseite zu liegt, daher auch hier ihre Entfernung von einander geringer ist, als an der Schläfenseite. Indefs ist die Breite der *Iris* einem mannigfachen Wechsel unterworfen, indem durch eine, der Substanz derselben eigenthümliche Fähigkeit, sich zusammenzuziehen und auszudehnen, der Pupillarrand bald gröfser, bald kleiner, und demgemäfs die Pupille weiter oder enger wird. An der vordern Fläche der *Iris*, in der Richtung vom Ciliarrande zum Pupillarrande, verlaufen zahlreiche geschlängelte Streifen, welche in der Nähe der Pupille zusammenfliefsen, und daselbst einen dunklen Ring, *Annulus iridis minor*, erzeugen, welchem ein zweiter gröfserer Ring, *Annulus iridis major*, dicht am Ciliarrande, entspricht.

Die *Iris* theilt den innern Raum des vordern Abschnitts des Augapfels in zwei Abtheilungen, in eine gröfsere vordere, *Camera oculi anterior* (vordere Augenkammer), und eine kleinere hintere, *Camera oculi posterior* (hintere Augenkammer); erstere wird vorn von der hintern Fläche der *Cornea*, hinten von der vordern Fläche der *Iris*, letztere vorn von der hintern Fläche der *Iris*, hinten von der vordern Fläche der Linsenkapsel und der *Zonula ciliaris*, und seitlich von den *Proc. ciliares* begränzt. Beide Augenkammern stehen durch die Pupille mit einander in Verbindung; beim Fötus aber ist letztere durch eine dünne Haut, *Membrana pupillaris s. Wachendorffiana* (Pupillarmembran) geschlossen.

Die *Iris* hat ein weiches, lockres Gefüge und besteht, abgesehen von der Pigmentschicht und dem von der *Membrana humoris aquei* gebildeten Ueberzuge, nur aus Blutgefäfsen, Nerven und contractilen Fasern, welche letztern theils concentrisch mit den Rändern als Kreisfasern, theils von dem einem Rande zum andern als Longitudinalfasern verlaufen, und vielleicht muskulöser Natur sind.

Die Blutgefäfse stammen aus den *Aa. ciliares post. longae* und *ciliares ant.*, welche aus dem *Lig. ciliare*, woselbst sie sich vielfach verzweigen, in den Ciliarrand der *Iris* tretend, in dieser die *Circuli arteriosi iridis major* und *minor* (s. p. 341) bilden, und sammeln sich alsdann, in venöse Aestchen umbiegend, gröfstentheils in dem, einerseits vom *Sulcus scleroticae*, andrerseits vom *Lig. ciliare* eingeschlossenen *Circulus venosus iridis s. Sinus circularis iridis*, aus welchem *Vv. ciliares post. longae* und *ciliares ant.* rückwärts laufen, um, in Begleitung der gleichnamigen Arterien die *Sclerotica* durchbohrend, sich in die *Vv. ophthalmicae* zu ergiefsen — Die Nerven der *Iris* sind die *Nn. ciliares*, welche, aus dem *Ganglion ciliare* (s. p. 557) und dem *N. nasociliaris* vom *R. ophthalmicus n. trigemini* (s. p. 501) entspringend, 12 bis 20 an der Zahl, die *Sclerotica* in ihrem hintern Theile durchbohren, zwischen dieser und der *Choroidea* nach vorn laufen und, nachdem sie sich im *Lig. ciliare* in zahlreiche, geflechtartig znsammenhängende Aestchen gespalten, als sehr feine Fäden in den Ciliarrand der *Iris* treten, um sich bis in die Nähe des Pupillarrandes fortzusetzen. Die *Choroidea* erhält keine Zweige von den *Nn. ciliares;* dagegen sollen einige derselben durch sie hindurch zur *Retina* gelangen.

e) Die *Retina s. Tunica nervea* (Netzhaut oder Markhaut oder Nervenhaut) entsteht durch die Ausbreitung der Marksubstanz des Sehnerven, als dessen unmittelbare Fortsetzung sie zwischen der *Choroidea* und der den Glaskörper umhüllenden *Membrana hyaloidea* sich über den ganzen hintern Abschnitt des Augapfels erstreckt. Nach vorn endet sie mit einem wellenförmigen Rande am Anfange des *Corpus ciliare;* mehrere Anatomen indefs haben sie hinter letzterm vorbei bis zum Rande der Linsenkapsel verfolgt, und diesen sehr zarten Theil als Ciliartheil der Retina bezeichnet. An ihrer innern, dem Glaskörper zugewandten Fläche, eine Linie einwärts von ihrem Mittelpunkte, tritt das Ende des *N. opticus* als ein kleiner kegelförmiger Vorsprung, *Colliculus n. optici*, hervor; neben diesem nach aufsen befindet sich eine quere, in zwei Schenkel auslaufende Falte, *Plica transversa retinae*, und von dieser zum Theil verdeckt, genau in der Axe des Augapfels, ein gelblicher Fleck, *Macula lutea retinae*, in dessen Mitte eine marklose, und daher durchsichtigere Stelle, das sogenannte *Foramen centrale retinae s. Soemmerringii*, erscheint.

Die *Retina* ist eine halbdurchsichtige, dünne und weiche Haut, an welcher die mikroskopische Untersuchung drei Schichten unterscheiden läfst, welche als Stäbchenschicht, Faserschicht und Kügelchenschicht von aufsen nach innen auf einander folgen. *a*) Die Stäbchenschicht, auch *Membrana Jacobi* genannt,

besteht aus prismatischen Stäbchen, die mit dem einen Ende auf der folgenden Schicht aufsitzen, und mit dem andern spitzern Ende frei an der Aufsenfläche hervorragen, in ihrer Verbindung mit einander einen pflasterähnlichen Ueberzug der *Retina* darstellend. *b*) Die Faserschicht ist aus Nervenprimitivfasern und Ganglienkugeln zusammengesetzt, von denen die erstern strahlenförmig von dem *Colliculus n. optici* bis zum vordern Rand der *Retina* hinlaufen, woselbst sie vermuthlich in Umbiegungsschlingen endigen. *c*) Die Kügelchenschicht wird von kleinen sphärischen, kernhaltigen Körperchen gebildet, denen Einige die Bedeutung von Epitheliumzellen, Andere die von Ganglienkugeln beilegen. — Zwischen den beiden letztern Schichten verbreitet sich ein feines Gefäfsnetz, dessen arterieller Theil von der, durch die Mitte des *Colliculus n. optici* hindurchtretenden *A. centralis retinae* nebst einigen Aestchen der *Aa. ciliares post. breves* gebildet wird, während sein venöser Theil sich in die *V. centralis retinae* sammelt, welche, in Begleitung der gleichnamigen Arterie mitten durch den *N. opticus* hindurchtretend, in die *V. ophthalmica* mündet. — Einige Nervenfäden soll die *Retina* von den *Nn. ciliares* erhalten.

Fig. 138.

Fig. 138. Der hintere Abschnitt des Augapfels, von innen aus betrachtet. — 1. Die durchschnittenen Ränder der *Sclerotica*, *Choroidea* und *Retina*, von denen letztere in ihrer Ausbreitung über den ganzen dargestellten Theil des Augapfels sichtbar ist. 2. *Colliculus nervi optici*, in der Mitte von der *A. centralis retinae* durchbohrt. 3. Verästelung der letztern auf der *Retina*. 4. *Macula lutea retinae* mit dem *Foramen centrale retinae* in der Mitte. 5. *Plica centralis retinae*.

f) Die *Zonula ciliaris s. Zonula Zinnii s. Lamina ciliaris* (Strahlenblättchen) erstreckt sich als ein zartes, fast durchsichtiges Häutchen ringförmig vom vordern Ende der *Retina*, woselbst sie mit einem, theils an diese, theils an die *Membrana hyaloidea* angehefteten wellenförmigen Rande, *Ora serrata zonulae ciliaris* anfängt, bis zur vordern Fläche der Linsenkapsel, unweit des Umfanges derselben. Ihre vordere Fläche ist dem *Corpus ciliare* zugekehrt, und bildet zahlreiche, strahlenförmig rings um die Linse liegende niedrige Falten, welche, den *Processus ciliares* an Zahl entsprechend, diese zwischen sich aufnehmen, so wie ihrerseits deren Zwischenräume ausfüllen, und von dem Pigmente derselben eine schwärzliche Färbung erhalten. Ihre hintere Fläche ist dem Glaskörper zugewandt, jedoch von der *Membrana hyaloidea* desselben durch einen, rings um die Linse laufenden, überall geschlossenen dreieckigen Raum, *Canalis Petiti*, dessen innere Wand vom Umfange der Linsenkapsel gebildet wird, getrennt. — Nach Einigen ist die *Zonula ciliaris* eine unmittelbare Fortsetzung der *Retina*, nach Andern geht sie von der *Membrana hyaloidea* aus.

Augenflüssigkeiten. — Diese füllen den von den Häuten des Augapfels eingeschlossenen Raum aus, und stellen drei, in Consistenz und Bau verschiedene Massen dar, welche als *Corpus vitreum*, *Lens crystallina* und *Humor aqueus* von hinten nach vorn auf einander folgen.

a) Das *Corpus vitreum s. hyaloideum* (Glaskörper) bildet die ansehnlichste Masse des Augapfels, dessen hintern gröfsern Abschnitt es ausfüllt, zunächst von der *Retina* überzogen. Es hat die Form einer vorn eingedrückten Kugel, ist durchsichtig und von gallertartiger Beschaffenheit, und besteht aus einer hellen, etwas klebrigen, aus Wasser und einer geringen Menge von Eiweifs und Kochsalz zusammengesetzten Flüssigkeit, *Humor vitreus* (Glasfeuchtigkeit), und einer, diese einschliefsenden, sehr dünnen und durchsichtigen Haut, *Membrana hyaloidea s. vitrea* (Glashaut). Von dieser gehen scheidewandartige Fortsätze, wie es scheint, in fast concentrischer Richtung mit der Oberfläche, durch die Substanz des Glaskörpers, und theilen denselben, in Verbindung mit noch andern sie kreuzenden Schichten, in zahlreiche Zellen, welche die Glasfeuchtigkeit enthalten. Der rundliche Eindruck an der vordern Fläche des Glaskörpers, *Fossa hyaloidea* (tellerförmige oder schüsselförmige Grube) genannt, dient zur Aufnahme der Krystalllinse sammt der hintern Wand der Linsenkapsel, mit welcher sie genau verwachsen ist; rings um jene Grube verläuft der *Canalis Petiti*, welcher den Glaskörper vom innern Theil der *Zonula ciliaris* trennt, während der äufsere Theil der letztern, so wie die *Retina* genau auf ihm aufliegt. Durch die Mitte des Glaskörpers von hinten nach vorn, dringt eine kleine Arterie,

welche aus der *A. centralis retinae* entspringt, in ihrem Verlauf Aestchen an die Zellen des Glaskörpers abgiebt, und sich zuletzt an der hintern Wand der Linsenkapsel verbreitet. Diese Arterie liegt in einer kanalförmigen Scheide, *Canalis hyaloideus*, welche von der sich vor dem *Colliculus n. optici* einstülpenden *Membrana hyaloidea* gebildet wird.

b) Die *Lens crystallina s. Corpus crystallinum* (Krystalllinse, Linse, Krystallkörper) liegt als ein linsenförmig gestalteter durchsichtiger Körper zwischen dem *Corpus vitreum* und der *Iris*, von einem überall geschlossenen häutigen Sack, *Capsula lentis* (Linsenkapsel), eingeschlossen. Ihre beiden Flächen sind ungleich gewölbt, und zwar ist die vordere, der Pupille und der hintern Fläche der *Iris* zugewandte flacher, die hintere, in der *Fossa hyaloidea* des Glaskörpers ruhende dagegen convexer; der abgerundete kreisförmige Rand, in welchem beide Flächen zusammenstofsen, ist gegen die *Zonula ciliaris* gerichtet, und bildet den gröfsten Umfang der Linse. Ihre Dicke, welche durch eine die Mittelpunkte beider Flächen, den vordern und hintern Pol, verbindende Linie, die Axe der Linse, bestimmt wird, beträgt ungefähr die Hälfte ihrer Höhe und Breite, welche beide einen gleichen Durchmesser besitzen. Die Consistenz der Linse ist am Umfang und in der Mitte verschieden, während jener von einer weichen Masse gebildet wird, erscheint diese als ein harter, im spätern Lebensalter oft gelbbraun gefärbter Kern, *Nucleus lentis*, der indessen nicht völlig in der Mitte, sondern näher zur hintern Fläche liegt. Durch Kochen oder Einwirkung von Säuren oder Alkohol wird die Linse undurchsichtig und fester, und platzt alsdann, sowie bei Anwendung eines Drucks gegen ihre Pole, in mehrere, gewöhnlich in drei gleich grofse dreieckige Abschnitte, die mit ihren Spitzen in der Axe und mit ihren Grundflächen am Rande der Linse liegen. An denselben erkennt man, mit Hülfe des Mikroskops, die Zusammensetzung der Linse aus eigenthümlichen, platten, durchsichtigen Fasern, Linsenfasern, welche, in paralleler Richtung mit einander, von der Grundfläche eines jeden Abschnittes theils gegen die beiden Seitenränder, theils gegen die Spitze hin verlaufen, und hiernach an Länge differiren; die Fasern sind genau an einander gefügt und bilden durch ihre Vereinigung dünne Schichten oder Blätter, welche, in grofser Anzahl concentrisch über einander liegend und durch eine zähe formlose Substanz verbunden, die Linse darstellen.

Die Linsenkapsel ist eine durchsichtige, elastische Haut, welche, die Linse von allen Seiten umgebend, vermittelst ihrer vordern dickern und festern Wand die hintere Augenkammer von hinten begränzt, während ihre hintere schwächere Wand in der *Fossa hyaloidea* angeheftet ist. Ihr seitlicher Umfang, welcher dem Rande der Linse entspricht, bildet die innere Wand des *Canalis*

Petiti, und wird nach vorn zu, beim Uebergang in die vordere Wand, von der *Zonula ciliaris* bedeckt, und durch diese von den *Processus ciliares* geschieden. Die Linse liegt frei in der Linsenkapsel; zwischen beiden findet sich eine geringe Menge wäfsriger Flüssigkeit, *Liquor Morgagnii* genannt.

Die Linse besitzt weder Gefäfse, noch Nerven; an der Linsenkapsel dagegen unterscheidet man feine Gefäfszweige, welche an der hintern Wand von dem durch den *Canalis hyaloideus* hindurchtretenden Ast der *A. centralis retinae*, und an der vordern Wand aus der *Zonula ciliaris* herstammen.

c) Der *Humor aqueus* (wäfsrige Augenflüssigkeit) ist eine klare, vollkommen durchsichtige Flüssigkeit, welche den in die vordere und in die hintere Augenkammer geschiedenen Raum zwischen der vordern Wand der Linsenkapsel und der hintern Fläche der *Cornea* ausfüllt. Er beträgt kaum 4 bis 5 Gran, hat ein nur wenig gröfseres specifisches Gewicht als Wasser, und besteht aus diesem nebst einem Zusatze von Kochsalz, einem spirituösen und einem wäfsrigen Extract, und einer geringen Menge von Eiweifs. Die Absonderung dieser Flüssigkeit geschieht wahrscheinlich von der *Membrana humoris aquei* (Wasserhaut oder Descemet'sche oder Demours'sche Haut), einer sehr zarten Haut, welche, innerhalb der vordern Augenkammer befindlich, die hintere Fläche der *Cornea*, so wie die vordere Fläche der *Iris* genau überzieht und an dem Pupillarrand derselben endigt, ohne in die hintere Augenkammer überzugehen.

Verrichtung der einzelnen Theile des Augapfels. — Die *Sclerotica* und *Cornea* bilden die schützende und formgebende Hülle des Augapfels; durch die *Cornea*, als durchsichtiges Medium, treten die Strahlen des zur Anschauung kommenden Gegenstandes in die vordere Augenkammer, um von da durch die Pupille in die Tiefe des Auges zu gelangen. — Die *Iris* wirkt durch ihre Zusammenziehung und Ausdehnung bestimmend auf die Weite der Pupille, und somit auf die Menge und theilweis auf die Richtung der durch diese hindurchdringenden Lichtstrahlen; ein Durchtritt derselben durch ihre Substanz wird durch die Pigmentschicht an ihrer hintern Fläche gehindert, und fehlt dieselbe, wie bei den Albinos, so ist, wegen der zu grofsen Menge des einfallenden Lichtes, das Sehvermögen gestört und nur in der Dämmerung ausreichend. — Die *Choroidea* ist der Träger der Gefäfse des Augapfels, bildet aber zugleich durch das an ihrer Oberfläche abgelagerte schwarze Pigment einen dunkeln Hintergrund, ähnlich wie bei optischen Instrumenten, zur Aufsaugung der möglicherweise von den Wänden reflectirten Lichtstrahlen. — Durch die Augenflüssigkeiten werden die in das Auge gelangenden Lichtstrahlen in verschiedener Weise gebrochen, bis zuletzt ein vollständiges Bild in einem Punkte der *Retina* zu

Stande kömmt, von wo aus es durch den *N. opticus* dem Gehirne mitgetheilt wird. Ist die Brechung übermäfsig stark, wie bei zu grofser Convexität der Hornhaut oder der Linse, so fällt, bei gewöhnlicher Schweite, das Bild vor die *Retina*, und es entsteht alsdann Kurzsichtigkeit (*Myopia*), während im entgegengesetzten Falle, wobei das Bild hinter die *Retina* zu liegen kömmt, Weitsichtigkeit (*Presbyopia*) die Folge ist.

Die mannigfachen Bewegungen des Augapfels werden durch die sich an denselben heftenden sechs Muskeln (s. p. 164) ausgeführt. Die Nerven dieser letztern haben eine sehr verschiedene Abstammung; während die *Mm. recti oculi sup., inf.* und *int.*, so wie der *M. obliquus oculi inf.* vom *N. oculomotorius* versorgt werden, nimmt der *M. rectus oculi ext.* ganz allein den *N. abducens*, und der *M. obliquus oculi sup.* den *N. trochlearis* auf.

B. Schutzmittel des Auges.

Als Schutzmittel des Auges (*Tutamina oculi*) bezeichnet man einige, zum Theil innerhalb, zum Theil aufserhalb der Augenhöhle liegende Gebilde, welche mit dem Augapfel in nächster Beziehung stehen, nämlich die Augenbraune, die Augenlider und die Thränenorgane.

1. Die Augenbraune oder Augenbraue (*Supercilium*) ist der mit steifen, mehr oder minder dicht stehenden Haaren besetzte Hautwulst, welcher sich längs des obern Randes der Augenhöhle, die *Mm. orbicularis palpebrarum*, *frontalis* und *corrugator supercilii* bedeckend, in einem nach oben convexen Bogen hinzieht. Die Augenbraunhaare, meistens von gleicher Farbe mit den Kopfhaaren, sind gewöhnlich kurz, und nur im höhern Alter von beträchtlicherer Länge, laufen in querer Richtung nach aufsen, die obern zugleich etwas abwärts, die untern aufwärts gewandt, und gehen nur ausnahmsweise über der Nasenwurzel von der einen Augenbraune zur andern über, während in der Regel diese Stelle haarlos ist, und deshalb, gleich dem entsprechenden Theile des Stirnbeins, als Glatze bezeichnet wird. Die Augenbraunen beschatten das Auge gegen zu starkes Licht, und schützen es gegen das Eindringen von Schweifs, welchen sie durch ihre gebogene Form gegen die Schläfe hin leiten.

2. Die Augenlider (*Palpebrae s. Blephara*) sind zwei häutige contractile Klappen, welche, vor dem Augapfel ausgespannt, sich genau an denselben anschmiegen, das eine, oberes Augenlid (*Palpebra superior*), von der Augenbraune abwärts, das andere, unteres Augenlid (*Palpebra inferior*), von der Wange aufwärts strebend. Sie sind an ihrer innern, dem Augapfel zugewandten Fläche concav, und an der äufsern entsprechend con-

vex, kehren ihre freien, schwach convexen Ränder einander zu, und fliefsen an beiden Enden derselben mit einander zusammen. Je nachdem das Auge geschlossen oder geöffnet wird, liegen die freien Ränder beider Augenlider dicht an einander, oder durch einen elliptischen, mehr oder minder beträchtlichen queren Zwischenraum, die Augenlidspalte (*Rima s. Fissura palpebrarum*), getrennt; die beiden Enden der letztern werden als innerer und äufserer Augenwinkel (*Canthus oculi internus* und *externus*) bezeichnet, von denen jener eine rundliche, dieser eine spitze Form hat. In der Nähe des inneren Augenwinkels befindet sich an dem freien Rande eines jeden Augenlids nach hinten zu eine kleine Hervorragung, *Papilla lacrymalis* (Thränenwärzchen), und in der Mitte derselben eine sehr feine Oeffnung, *Punctum lacrymale* (Thränenpunkt). — Das obere Augenlid ist gröfser als das untere, und weit beweglicher, da es, aufser dem, beiden gemeinschaftlichen *M. orbicularis palpebrarum*, noch besonders den *M. levator palpebrae superioris* besitzt.

Ein jedes Augenlid ist aus folgenden Theilen zusammengesetzt: aus der äufsern Haut, einer Muskelschicht, dem Augenlidknorpel, den Augenwimpern, den Meibomschen Drüsen und der Bindehaut.

a) Die äufsere Haut, welche die Augenlider auswärts vollständig überzieht, geht am obern in die Stirnhaut, am untern in die Wangenhaut ununterbrochen über, ist dünn und fettlos, und zeigt an ihrer Oberfläche keinen Haarwuchs.

b) Die Muskelschicht, von der vorigen durch eine dünne Lage Zellstoff getrennt, wird von dem *Stratum int.* des *M. orbicularis palpebrarum* gebildet, und besteht aus dünnen, blassen Fasern; am obern Augenlid findet sich hinter dieser noch die breite Sehne des *M. levator palpebrae sup.*

c) Der Augenlidknorpel (*Tarsus palpebrae*) ist eine dünne, vorn convexe, hinten entsprechend concave Faserknorpelplatte, welche dicht hinter der Muskelschicht liegend, die Grundlage des Augenlids bildet, und seine Steifheit und Krümmung bedingt. Der des obern Augenlids ist breiter (höher) als der des untern, und, gleich diesem, in der Mitte am breitesten und gegen beide Enden hin schmäler, doch so, dafs der erstere eine elliptische, der letztere eine mehr halbmondförmige, nach unten convexe Gestalt hat; der eine dickere Rand eines jeden Augenlidknorpels gränzt an den freien Rand des Augenlids, der andere dünnere dagegen ist dem angehefteten Rande desselben zugekehrt, ohne ihn jedoch zu erreichen. An den letztgenannten Rand beider *Tarsi* heftet sich eine, von dem vordern Umfang der Augenhöhle abgehende und daselbst mit der *Periorbita* zusammenhängende sehnige Ausbreitung, von Einigen *Lig. tarsi latum* genannt, welche an der äufsern Hälfte der Augenlider stärker und fester ist, als an der innern, und zur Befestigung der *Tarsi* beiträgt; der

Tarsus des obern Augenlids dient an seinem obern Rande auch der Sehne des *M. levator palpebrae sup.* zum Ansatze. An den Augenwinkeln, in deren Nähe beide *Tarsi* stumpf endigen, hängen sie mit einander und mit dem Umfang der Augenhöhle durch zwei kurze, querlaufende Faserbändchen zusammen, von denen das eine, *Lig. palpebrale int.* (inneres Augenlidband), von ihren inneren Enden zum *Proc. nasalis* des Oberkiefers, das andere weit schwächere, *Lig. palpebrale ext.* (äufseres Augenlidband) von ihren äufseren Enden zur innern Fläche des *Proc. frontalis* des Jochbeins hingeht.

d) Die Augenwimpern (*Cilia*) bilden eine dichte Reihe kurzer, steifer, häufig mehrfach hinter einander stehender Haare, welche, zwischen dem *Tarsus* und der Muskelschicht hervortretend, vom freien Augenlidrand in gekrümmter Richtung abgehen. Die des obern Augenlids sind mit ihrer Convexität nach unten, die des untern nach oben gekehrt, so dafs beide beim Schliefsen der Augenlider vermittelst ihres mittlern Theils in einander greifen, während ihre Spitzen sich abgewandt bleiben; hierdurch sind sie geeignet, das Eindringen fremder Körper in das Auge zu verhüten, ohne sich zu verwirren und dadurch das schnelle Oeffnen des Auges zu beeinträchtigen.

e) Die Meibomschen Drüsen (*Glandulae Meibomianae*) liegen als höckrige, den *Tarsus* an seiner hintern Fläche der ganzen Breite nach senkrecht durchziehende Stränge, parallel neben einander, am obern Augenlid, wo sie, entsprechend der gröfsern Breite des *Tarsus*, etwas länger sind als am untern, gegen 30 bis 40, am untern Augenlid kaum 30 an der Zahl. Eine jede besteht aus einem mittlern längern, und zahlreichen, diesen umgebenden kleinen Bälgen, deren gemeinsamer Ausführungsgang, gewöhnlich isolirt, seltener mit dem benachbarten vereinigt, an dem hintern Saume des Augenlidrands vermittelst einer feinen Oeffnung mündet. Aus diesen Oeffnungen, welche sämmtlich in einer Reihe neben einander stehen, tritt das Sekret dieser Drüsen, eine gelbliche klebrige Substanz, die Augenbutter (*Lema s. Sebum Meibomii*) hervor; dieselbe erhält die Augenlidränder schlüpfrig, kann jedoch bei abnormer Beschaffenheit, wobei sie sich in Schörfen ansetzt, zu Krankheiten derselben Veranlassung geben.

f) Die Bindehaut (*Conjunctiva palpebrarum*) überzieht als eine dünne sammtartige Schleimhaut die inwendige Fläche der Augenlider, an deren freien Rändern sie mit der äufsern Haut zusammenfliefst, während sie sich an den angehefteten Rändern derselben in ein, das vordere Drittel des Augapfels, sowohl einen Theil der *Sclerotica*, als die ganze *Cornea* (s. p. 595 und 596) bekleidendes Blatt, *Adnata oculi s. Conjunctiva bulbi* fortsetzt. Sie hängt mit der Schleimhaut des Thränenapparats,

und durch diesen mit der der Nasenhöhle zusammen, besitzt zahlreiche kleine Schleimdrüsen, welche namentlich an der Uebergangsstelle der Bindehaut von den Augenlidern zum Augapfel sehr dicht stehen, und ist mit einem sehr zarten Epithelium versehen. — Am innern Augenwinkel bildet die *Conjunctiva* eine senkrecht stehende, halbmondförmige Falte, *Plica semilunaris conjunctivae*, welche mit ihrer Concavität nach aufsen gewandt, daselbst einen schmalen Knorpelstreifen einschliefst, und ein Rudiment des bei vielen Thieren, besonders den Vögeln, vorkommenden dritten Augenlids (*Membrana nictitans*, Nickhaut) darstellt. Auf dem innern Umfange dieser Falte erscheint eine röthliche, mit äufserst feinen Haaren besetzte Erhabenheit, *Caruncula lacrymalis* (Thränenkarunkel), welche aus einem von der *Conjunctiva* überzogenen Häufchen Meibomscher Drüsen besteht und den im innern Augenwinkel sich vorfindenden weifslichen Schleim absondert, mit der Thränensekretion aber in keiner Beziehung steht. Der vertiefte Raum am innern Augenwinkel, in welchem die *Plica semilunaris conjunctivae* und die *Caruncula lacrymalis* liegen, wird als *Lacus lacrymalis* (Thränensee) bezeichnet, da in demselben die abgesonderten Thränen sich ansammeln. — Die durch die Umbiegung der *Conjunctiva* von dem Augenlid zum Augapfel entstehenden zwei taschenförmigen Vertiefungen, *Sinus palpebrales superior* und *inferior*, von denen die erstere tiefer ist als die letztere, sind als diejenigen Stellen, wo ins Auge gelangende fremde Körper sich einsacken, in chirurgischer Beziehung von Wichtigkeit.

3. Die Thränenorgane (*Organa lacrymalia*) bestehen aus der Thränendrüse, den Thränenkanälchen, dem Thränensacke, und dem Thränengange.

a) Die Thränendrüse (*Glandula lacrymalis*) liegt im obern äufsern Theil der Augenhöhle, als conglomerirte Drüse aus zahlreichen Läppchen und diese zusammensetzenden Drüsenkörnchen bestehend, und wird durch den äufsern Theil der Sehne des *M. levator palpebrae sup.* in die obere und in die untere Thränendrüse geschieden. Die obere Thränendrüse (*Gl. lacrymalis sup.*), ungefähr dreiviertel Zoll lang und von plattovaler Gestalt, liegt in der *Fossa glandulae lacrymalis* der *Pars orbitalis* des Stirnbeins, mit ihrer obern schwach convexen Fläche an die *Periorbita* angeheftet, und mit ihrer untern concaven Fläche den Augapfel und die *Mm. recti oculi sup.* und *ext.* berührend, und stöfst mit ihrem vordern Umfange an die Sehne des *M. levator palpebrae sup.*, während in den hintern ihre Gefäfse und Nerven eintreten. Die untere Thränendrüse (*Gl. lacrymalis inferior*), kleiner als die vorige, mit welcher sie oberwärts zusammenhängt, liegt im obern Augenlid, nach hinten und aufsen von der Sehne des *M. levator palpebrae sup.*, und erstreckt sich abwärts bis hinter das *Lig.*

palpebrae ext. Aus diesen Drüsen treten 10 bis 12 kleine Ausführungsgänge hervor, welche, in der Gegend des obern Randes des *Tarsus* die *Conjunctiva* in schräger Richtung durchbohrend, an der Oberfläche derselben, zunächst dem äufsern Augenwinkel, vermittelst einer Reihe in einem Bogen stehender feiner Oeffnungen münden.

Das Sekret der Thränendrüse sind die Thränen (*Lacrymae*), eine klare, salzig schmeckende Flüssigkeit, welche aus Wasser mit einem Zusatz von Kochsalz, phosphorsaurem Kalk und Natron, und einer eigenthümlichen Substanz (Thränenstoff) besteht. Die Thränen gelangen, nachdem sie aus den Ausführungsgängen der Thränendrüsen hervorgetreten, in Folge der höhern Lage des äufsern Augenwinkels und durch die blinzelnde Bewegung (*Nictitatio*) der Augenlider, gegen den innern Augenwinkel, woselbst sie sich im Thränensee ansammeln, um alsdann von den Thränenkanälchen aufgenommen zu werden.

b) Die Thränenkanälchen (*Canaliculi lacrymales s. Cornua limacum*), an jedem Auge zwei, das eine am obern, das andere am untern Augenlide, beginnen an den freien Rändern derselben, unweit des innern Augenwinkels, als *Puncta lacrymalia*, gehen zuerst eine kurze Strecke senkrecht durch das Augenlid, das obere aufwärts, das untere abwärts, dann, nach einer hakenförmigen Krümmung, hinter dem *Lig. palpebrale int.* convergirend einwärts, und durchbohren dicht neben einander die äufsere vordere Wand des Thränensacks, an ihrer Mündung in denselben von einer halbmondförmigen Falte der Schleimhaut begränzt. Sie bilden eine unmittelbare Fortsetzung der *Conjunctiva*, besitzen jedoch einige Steifigkeit und Elasticität, und vermögen daher, indem sie durch die an sie angehefteten Schenkel des *M. tensor tarsi* einwärts gezogen werden, gleich Capillarröhren, die im Thränensee angesammelten Thränen einzusaugen.

c) Der Thränensack (*Saccus lacrymalis s. Dacryocystis*) ist ein kleiner häutiger Behälter von länglichrunder, etwas plattgedrückter Form, welcher in der *Fossa sacci lacrymalis* hinter dem *Lig. palpebrale int.* liegt, und dieses sowohl nach oben, woselbst er blind endigt, als nach unten, wo er sich ununterbrochen in den Thränengang fortsetzt, ein wenig überragt. Er wird von einer ziemlich derben Schleimhaut gebildet, welche durch den Thränengang in die Nasenschleimhaut übergeht, und steht vermittelst der in ihn mündenden Thränenkanälchen mit der *Conjunctiva* im Zusammenhang; seine hintere Wand ist an die Beinhaut der *Fossa sacci lacrymalis* angeheftet, und die vordere von dem sich einwärts gegen die *Crista lacrymalis* erstreckenden aponeurotischen Fortsatz des *Lig. palpebrale int.* (s. p. 161) und dem *M. tensor tarsi* bedeckt.

d) Der Thränengang oder Nasenthränengang oder Nasen-

kanal (*Ductus lacrymalis s. nasolacrymalis s. nasalis*) bildet die unmittelbare Fortsetzung des Thränensacks, von welchem er nur durch eine geringe Einschnürung und eine inwendig hervortretende halbmondförmige oder kreisrunde Falte geschieden ist, geht als ein ungefähr drei Viertel Zoll langer häutiger Kanal durch den gleichnamigen knöchernen Gang schräg nach unten, hinten und etwas nach aufsen, und endet unter dem vordern Theile der untern Muschel im *Meatus narium inf.* mit einer trichterförmigen Mündung. Er besteht aus einer Verlängerung der Nasenschleimhaut, und hängt durch den Thränensack mit der *Conjunctiva* zusammen; seine innere Fläche ist häufig sehr uneben und daher leicht zu Schleimansammlung und Verstopfung geneigt, in deren Folge der Thränenabflufs aus dem Thränensack in die Nasenhöhle gehemmt ist und der als Thränenfistel bekannte Zustand eintritt.

Gefäfse und Nerven:

Die Arterien sind die von der *A. ophthalmica* stammenden *Aa. palpebrales sup* und *inf.* und *lacrymalis*, von denen letztere hauptsächlich zur Thränendrüse gelangt, erstere, in Verbindung mit Aestchen der *A. lacrymalis*, die *Arcus tarsei sup.* und *inf.* bilden, und als solche die Augenlider, so wie den Thränensack und den Thränengang versorgen. — Die Venen der Augenlider ergiefsen sich als *Vv. palpebrales sup.* und *inf.*, theils in die *V. facialis ant.*, theils vermittelst der *V. temporalis media* in die *V. facialis post.*; die der Thränendrüse und des Thränensacks gehen als *Vv lacrymalis* und *sacci lacrymalis* in die *V. ophthalmica sup.* über. — Die Lymphgefäfse begleiten die Venen, und begeben sich von den Augenlidern aus zu den *Gl. lymphaticae submaxillares*, von den Thränenorganen dagegen zu den *Gl. faciales profundae.*

Die Nerven der Augenlider stammen aus dem *N. trigeminus*, dessen erster Hauptast durch die *Nn. supratrochlearis* und *supraorbitalis* des *N. frontalis*, so wie durch Zweige des *N. lacrymalis* zur Haut des obern, und ebenso der zweite Hauptast durch Zweige des *N. subcutaneus malae* und durch die *Nn. palpebrales inf.* des *N. infraorbitalis* zu der des untern Augenlids gelangt. Der *M. orbicularis palpebrarum* wird von Zweigen des *N. facialis*, und der *M. levator palpebrae sup.* vom *R. superior* des *N. oculomotorius* versorgt. Zur Thränendrüse geht der *N. lacrymalis*, und bisweilen auch Aestchen vom *N. subcutaneus malae*, so wie zum Thränensack, zur *Caruncula lacrymalis* und zur *Conjunctiva* der *N. infratrochlearis* vom *N. nasociliaris* des *R. ophthalmicus n. trigemini.*

III. Vom Geruchsorgan.

Das Geruchsorgan (*Organon olfactus*) oder die Nase (*Nasus*) im weitern Sinne, zugleich Anfangstheil des Athmungsapparats, zerfällt in die äufsere Nase und in die Nasenhöhle.

1. Die äufsere Nase (*Nasus externus*) ist die in der Mitte des Gesichts zwischen beiden Augen und Wangen befindliche pyramidenförmige Hervorragung, deren oberes schmäleres Ende, die Nasenwurzel (*Radix nasi*), ununterbrochen in den mittlern Theil der Stirn übergeht, während das untere breitere Ende nach hinten mit der Oberlippe zusammenhängt, nach vorn die rundliche Nasenspitze (*Apex nasi*) bildet. Der von letzterer zur Nasenwurzel aufsteigende, bald längere, bald kürzere, mehr oder minder gebogene Rand wird der Nasenrücken (*Dorsum nasi*), und die in diesem giebelartig zusammenstofsenden beiden Ebenen die Seitenwände der Nase (*Latera nasi*) genannt; an diesen unterscheidet man den untersten, jederseits auswärts von der Nasenspitze gelegenen, gewölbteren Theil als die beiden Nasenflügel (*Pinnae s. Alae nasi*). An der untern Fläche der äufsern Nase befinden sich zwei schräg gerichtete ovale Oeffnungen, die Nasenlöcher oder vordern Nasenlöcher (*Nares s. Nares externae*), welche durch eine schmale, von der Nasenspitze gegen die Oberlippe laufende bewegliche Scheidewand, *Septum mobile narium*, getrennt werden, und der Luft nebst den in ihr enthaltenen riechbaren Substanzen den Eintritt in die Nase gestatten.

Ihre Form und Festigkeit erhält die äufsere Nase von einem, ihr zur Grundlage dienenden Gerüste, dessen obere kleinere Hälfte aus den *Ossa nasalia* und den *Proc. nasales* der Oberkieferbeine, die untere gröfsere dagegen aus folgenden, bis auf einen, sämmtlich paarigen Faserknorpeln zusammengesetzt ist: *a*) Die obern Nasenknorpel oder Seitenwandknorpel der Nase (*Cartilagines nasi superiores s. laterales nasi*), zwei platte fast dreieckige Scheiben, bilden, eine auf jeder Seite, den oberhalb der Nasenflügel liegenden Theil der Seitenwand der Nase, nach oben mit dem untern Rande des Nasenbeins, nach unten mit dem folgenden Knorpel, nach hinten mit dem vordern Rand des *Proc. nasalis* und des Körpers des Oberkieferbeins, und nach vorn, neben dem der andern Seite, mit dem vordern Rand des Nasenscheidewandknorpels verbunden. *b*) Die untern Nasenknorpel oder Nasenflügelknorpel (*Cartilagines nasi inferiores s. alarum nasi*), ebenfalls paarig und unterhalb der vorigen liegend, haben, entsprechend der Krümmung der Nasenlöcher, welche sie vorn und seitlich umfassen, eine hufeisenförmige Gestalt, indem

ein jeder aus zwei platten, sich vorn bogenförmig vereinigenden Schenkeln besteht. Von diesen bildet der äufsere, etwas gröfsere, die Grundlage des Nasenflügels, oberwärts mit dem untern Rande des vorigen Knorpels zusammenhängend, unterwärts den äufsern Umfang des Nasenlochs darstellend; der innere Schenkel geht von der Nasenspitze, woselbst er sich in den äufsern Schenkel umbiegt, neben dem der andern Seite gerade rückwärts, bildet mit diesem gemeinschaftlich das *Septum mobile narium*, oberwärts mit dem untern Rand des folgenden Knorpels zusammenhängend, und heftet sich nach hinten an die *Spina nasalis ant.* *c*) Der Nasenscheidewandknorpel (*Cartilago septi narium*), unpaarig und von allen Nasenknorpeln der gröfste, erscheint als eine unregelmäfsig viereckige Platte, welche, den vordern Theil der Nasenscheidewand darstellend und mehr der Nasenhöhle, als der äufsern Nase angehörend, nach hinten in den winkeligen Raum zwischen dem untern Rande der *Lamina perpendicularis ossis ethmoidei* und dem vordern Rande des *Vomer* hineinpafst, nach oben und vorn an die Vereinigung beider Nasenbeine und beider obern Nasenknorpel gränzt, und nach unten mit der *Crista nasalis* und den innern Schenkeln der beiden untern Nasenknorpel zusammenhängt. Er steht gewöhnlich senkrecht gegen den Nasenrücken, die Nase in zwei gleiche Hälften theilend, selten nach der einen oder andern Seite hin ausgebogen, und ist bisweilen in seinem vordern Theile von einer rundlichen Oeffnung durchbohrt. — Aufserdem finden sich im hintern Rande eines jeden Nasenflügels drei in einer Reihe liegende Knorpelplättchen, *Cartilagines alarum nasi minores s. sesamoideae nasi*, welche, durch Zwischenhäutchen verbunden, einen schwanzförmigen Anhang des äufsern Schenkels des untern Nasenknorpels darstellen; ähnliche Knorpelplättchen, 1 bis 3 auf jeder Seite, trifft man zwischen dem untern und dem obern Nasenknorpel, in der Nähe des Nasenrückens. — Alle diese

Fig. 139.

Fig. 139. Grundlage der äufsern Nase, von vorn gesehen. — 1,1. *Ossa nasalia.* 2. *Cartilago septi narium.* 3,3. *Cartilagines nasi superiores.* 4,4. Aeufsere Schenkel der *Cartilagines nasi inferiores;* 5. innere Schenkel derselben. 6,6. *Cartilagines alarum nasi minores.* 7,7. Die beiden Nasenlöcher.

Knorpel sind unter einander und mit den angrenzenden Knochen, theils durch dazwischen liegendes Fasergewebe, theils durch das sie überziehende *Perichondrium* verbunden, indem dieses sich über ihre Verbindungen fortsetzt und in das benachbarte *Periosteum* übergeht.

Diese zum Theil knöcherne, zum Theil knorpelige Grundlage wird stellenweis von den der Nase angehörenden Muskeln (s. p. 166 etc.) bedeckt, und darüber von der mit der Gesichtshaut zusammenhängenden äufsern Haut überzogen. Letzere ist ziemlich derb und fettlos, hängt mit den darunter liegenden Gebilden nach oben nur lose, nach unten dagegen sehr innig zusammen, und besitzt zahlreiche, vermittelst kleiner Oeffnungen an der Hautoberfläche mündende Talgdrüsen, die bisweilen nebst den mit ihnen zusammenhängenden, häufig kleine Milben enthaltenden Haarbälgen, stärker hervortreten, an ihrer Spitze mit einem schwärzlichen Punkt versehen. An den Nasenlöchern schlägt die äufsere Haut sich einwärts gegen die innere Fläche der Nase und geht in die dieselbe auskleidende Schleimhaut über; an der Uebergangsstelle findet sich eine gröfsere oder geringere Anzahl kurzer, steifer Haare, *Vibrissae* genannt, welche das Eindringen von Staub, Insekten und dergleichen in die Nase abhalten.

2. Die Nasenhöhle (*Cavum nasi s. Cavitas narium*) oder die innere Nase (*Nasus internus*) besteht aus der Haupthöhle oder der Nasenhöhle im engern Sinne, und aus den Nebenhöhlen. Erstere liegt über der Mundhöhle, von dieser durch den harten Gaumen getrennt, wird vorn von der äufsern Nase bis auf die Nasenlöcher völlig geschlossen, während sie hinten durch die Choanen in den obern Theil des Schlundkopfs mündet, und ist durch die, hinten knöcherne, vorn knorpelige senkrechte Nasenscheidewand (*Septum narium*) in zwei gleiche Seitenhälften getheilt (s. p. 60); die mit jener zusammenhängenden Nebenhöhlen sind die Stirnbeinhöhlen, Keilbeinhöhlen, Siebbeinzellen und Kieferhöhlen, von denen die erstern über ihr, die letztern neben ihr, symmetrisch zu beiden Seiten gelegen sind. Alle diese Höhlen sind von Knochen, und die Haupthöhle auch zum Theil von Knorpeln begränzt, und werden an ihrer innern Oberfläche von der, an die Bein- und Knorpelhaut genau angehefteten Nasenschleimhaut ausgekleidet.

Die Nasenschleimhaut oder Schneidersche Haut (*Membrana muscosa nasi s. Membrana Schneideriana s. pituitaria*), das Substrat für den Geruchssinn, beginnt an den Nasenlöchern, wo sie ununterbrochen in die äufsere Haut übergeht, erstreckt sich über die ganze Oberfläche der Nasenhöhle, in alle Vertiefungen derselben eindringend und ihren Raum bedeutend verengend, und setzt sich hinten an den Choanen in die Schleimhaut des Schlundes und des Gaumens, so wie durch die *Tuba Eustachii* in die

Schleimhaut der Paukenhöhle fort. Am vordern Umfange des Bodens der Nasenhöhle tritt sie vermittelst einer kanalförmigen Verlängerung zu beiden Seiten der *Crista nasalis* abwärts durch den *Canalis incisivus* zur Mundschleimhaut, und ebenso vom *Meatus narium inf.* aus, den häutigen Thränengang und den Thränensack bildend, aufwärts zur *Conjunctiva* der Augenlider. Sie ist eine ziemlich dicke, schwammige, lebhaft rothe Membram mit zahlreichen, an ihrer angehefteten Fläche festsitzenden Schleimdrüsen, von denen der zähe Nasenschleim (*Pituita*) — eine innige Mischung von Schleim und Thränen — abgesondert wird, besitzt viele Gefäfse und Nerven, und wird an ihrer freien Fläche nur im vordern Theil der Nasenhöhle von Pflasterepithelium, sonst durchweg von Flimmerepithelium überzogen. In den Nebenhöhlen, deren Eingänge, besonders die zu den Kieferhöhlen, durch sie verengt werden, erscheint sie blässer, dünner und weit weniger gefäfs- und nervenreich, besitzt nur sparsame und kleine Schleimdrüsen, die einen mehr wäfsrigen Schleim absondern, und ist weniger dicht an die darunter liegende Beinhaut angeheftet.

Gefäfse und Nerven:

Die Arterien des Geruchsorgans stammen *a*) aus der *A. maxillaris ext.*, welche vermittelst der *A. coronaria labii superioris* die *A. septi mobilis*, und vermittelst der *A. nasalis lateralis* die *Rr. alares* und *dorsales nasi*, so wie die *A. angularis* abgiebt; *b*) aus der *A. maxillaris int.*, von welcher vermittelst der *Aa. pterygopalatina* und *sphenopalatina* zu dem untern und mittlern Theil der Seitenwände der Nasenhöhle, so wie zu den Siebbeinzellen und der Keilbeinhöhle, und vermittelst der *Aa. alveolaris sup* und *infraorbitalis* zur Kieferhöhle Zweige gelangen; *c*) aus der *A. ophthalmica*, von welcher die *A. nasalis* sich an den obern Theil der äufsern Nase, und die *Aa. ethmoidales ant.* und *post.* an den obern Theil der Nasenhöhle, so wie an die Siebbeinzellen und Stirnbeinhöhle verbreiten. — Die Venen der äufsern Nase bilden auf dieser ein Netz, aus welchem die *Vv. nasales dorsales* und *nasales laterales* in den Stamm der *V. facialis ant.* übergehen; die der Nasenhöhle und der Nebenhöhlen ergiefsen sich, theils als *Vv. nasalis post.*, *sphenopalatina* und *pterygopalatina* in den *R. profundus v. facialis ant.*, theils als *Vv. ethmoidales* in die *V. ophthalmica*. — Die Lymphgefäfse der äufsern Nase gelangen zu den *Gl. lymphaticae submaxillares*, und die der Nasenhöhle zu den *Gl. faciales profundae.*

Die Nerven des Geruchsorgans entspringen *a*) aus dem *N. olfactorius*, welcher, ausschliefslich der Geruchsempfindung vorstehend, sich in der Schleimhaut der innern und äufsern Wand der Nasenhöhle, jedoch nur im obern und mittlern Theile derselben verbreitet; *b*) aus dem *N. trigeminus*, und zwar sowohl aus

dem *R. ophthalmicus*, dessen *N. nasociliaris* vermittelst des *N. ethmoidalis*, theils zur Schleimhaut des vordern Umfangs der Nasenhöhle, zur Stirnhöhle und den vordern Siebbeinzellen, theils zur Haut der untern Hälfte der äufsern Nase gelangt, — als auch aus dem *R. maxillaris sup.*, dessen *N. infraorbitalis* sich theils vermittelst Zweige der *Nn. dentales superiores ant.* und *post.* und des *Pl. supramaxillaris* an die Schleimhaut des Bodens der Nasenhöhle und an die der Kieferhöhle, theils vermittelst der *Nn. nasales superficiales* an die äufsere Nase verbreitet; *c*) aus dem *N. facialis*, von dessen *Pes anserinus* Zweige zu den Muskeln der äufsern Nase gelangen, und *d*) aus dem *G. sphenopalatinum* des Gangliennervensystems, von welchem die *Nn. nasales superiores ant.* und *post.*, und der *N palatinus ant.* vermittelst seiner *Nn. nasales inferiores* sich zur Schleimhaut des Bodens und der äufsern Wand der Nasenhöhle, so wie zur Schleimhaut der hintern Siebbeinzellen und der Stirn- und Keilbeinhöhle, und der *N. nasopalatinus Scarpae* zur Schleimhaut der Nasenscheidewand begeben.

IV. Vom Geschmacksorgan.

Das Geschmacksorgan (*Organon gustus*) hat seinen Sitz in der Mundhöhle, vorzüglich in der, den Boden derselben einnehmenden Zunge.

Die Zunge (*Lingua s. Glossa*), ein weiches Organ von länglichrunder, abgeplatteter Gestalt, liegt mit ihrer oberen Fläche, dem Zungenrücken (*Dorsum linguae*), frei unter dem harten Gaumen, mit ihrem vordern schmälern Ende, der Zungenspitze (*Apex linguae*) und mit ihren beiden abgerundeten Seitenrändern, ebenfalls frei, hinter der untern Zahnreihe, mit dem mittlern Theil ihrer untern Fläche dagegen an den Boden der Mundhöhle, so wie mit ihrem hintern breitern und dickern Ende, der Zungenwurzel (*Radix linguae*), welches unter dem Gaumensegel gekrümmt abwärts steigt, an das Zungenbein angeheftet. Längs der Mitte des Zungenrückens verläuft in longitudinaler Richtung eine seichte Furche, welche die Trennung der Zunge in zwei symmetrische Seitenhälften andeutet und in ihrem hintern Theile, am Anfange der Zungenwurzel, eine rundliche Vertiefung, das blinde Loch der Zunge (*Foramen coecum linguae*) darstellt; aufserdem erscheinen am Zungenrücken mehrere schwächere Querfurchen.

Die Hauptmasse der Zunge besteht aus den, theils in ihre untere Fläche eintretenden, theils ihr eigenthümlich angehörenden Muskeln (s. p. 181), deren Fasern sie in schräger, querer, longitudinaler und senkrechter Richtung durchziehen, sich man-

nigfach einander durchkreuzen, und in der Mittellinie von beiden Seiten aus zusammentreffen; zwischen den Muskelfasern findet sich eine reichliche Ablagerung von Fett, welche zur Isolirung derselben bestimmt scheint. In der Mittellinie der Zungenwurzel, in der Muskelsubstanz verborgen, liegt ein Sehnenstreifen, oder häufiger eine kleine längliche Faserknorpelscheibe, der Zungenknorpel (*Cartilago linguae*), welche, mit dem einen Rande aufwärts, mit dem andern abwärts gekehrt, und am hintern Ende durch Sehnenfasern an die Basis des Zungenbeins angeheftet, für die Muskeln beider Seiten eine Ansatzstelle bildet.

Die freie Oberfläche der Zunge wird durchweg von der Zungenschleimhaut (*Membrana mucosa linguae s. Involucrum linguae*) überzogen. Diese geht von der untern Fläche der Zungenspitze und der der Seitenränder in die Schleimhaut des Bodens der Mundhöhle über, und bildet in der Mitte der erstern, eine, senkrecht hinter der *Spina mentalis int.* hinabsteigende Falte, das Zungenbändchen (*Frenulum linguae*), neben welchem jederseits eine länglichrunde, warzenförmige Hervorragung, *Caruncula sublingualis*, und auf dieser eine Oeffnung, als Mündung des *Ductus Whartonianus*, sichtbar ist. An der Zungenwurzel setzt sich die Schleimhaut zu beiden Seiten oberwärts in die der Gaumenbögen fort, während sie in der Mitte zur vordern Fläche des Kehldeckels tritt, drei senkrechte Falten bildend, von denen die mittlere, *Ligamentum glosso-epiglotticum medium s. Frenulum epiglottidis*, gröfser ist, als die beiden seitlichen, *Ligg. glosso-epiglottica lateralia*, durch zwei längliche Vertiefungen, *Sinus glosso-epiglottici*, von ihr getrennten.

Am Zungenrücken ist die Schleimhaut mit einer grofsen Anzahl kleiner, warzenförmiger Hervorragungen, den Zungen- oder Geschmackswärzchen (*Papillae linguales s. gustus*), welche den Hauptsitz der Geschmacksempfindung bilden, besetzt. Diese bestehen aus feinen Capillargefäfsnetzen und büschelförmig in diese eintretenden und durch Zellgewebe mit ihnen verbundenen Nervenendigungen, sind von verschiedener Form und Gröfse, und zerfallen hiernach in folgende vier Arten: *a) Papillae vallatae s. circumvallatae s. truncatae* (eingezäunte oder abgestumpfte Zungenwärzchen), von allen die gröfsten, stehen, 9 bis 20 an der Zahl, auf dem hintern Theile des Zungenrückens, in der Nähe der Zungenwurzel, und sind in der Form eines V, dessen nach hinten gerichtete Spitze dicht vor dem *Foramen coecum* liegt, an einander gereiht. Ein jedes von ihnen besteht aus einem dünnern Stiel und einem abgeplatteten, in der Mitte etwas eingedrückten Köpfchen; der in die Schleimhaut eingesenkte Stiel ist von einer wallförmigen Aufwulstung dieser letztern umgeben und von dieser durch eine kreisrunde Furche getrennt. *b) Pa-*

pillae fungiformes s. capitatae s. obtusae s. clavatae (pilz- oder kopfförmige Zungenwärzchen) stehen einzeln über den Zungenrücken zerstreut, sind kleiner als die vorigen und gröfser als die folgenden, und bestehen ebenfalls aus je einem dünnern Stiele und darauf sitzendem, jedoch kugeligem Köpfchen. *c) Papillae conicae* (kegel- oder zapfenförmige Zungenwärzchen), mit breiter Basis und schmaler Spitze, und *d) Papillae filiformes* (fadenförmige Zungenwärzchen), von gleichmäfsiger Stärke von dem befestigten bis zum freien Ende, sind von allen die kleinsten, und bedecken in grofser Menge den Zungenrücken, vorzüglich den vordern Theil und die Ränder desselben, mit ihren freien Enden etwas nach hinten gerichtet. — An der Zungenwurzel, so wie am freien Theil der untern Fläche zeigt die Schleimhaut keine Papillen; dagegen findet sich an ersterer eine gröfsere Zahl in der Schleimhaut sitzender und an ihrer freien Fläche vermittelst feiner Oeffnungen mündender Schleimdrüsen, so wie an der untern Fläche jedes Seitenrandes eine Reihe kleiner franzenartiger Zacken, *Fimbriae linguae* genannt. Neben dem Zungenbändchen liegt (nach Fleischmann), bedeckt von der Schleimhaut, jederseits ein kleiner, rundlicher Sack, welcher, überall geschlossen und im Innern durch häutige Scheidewände in Fächer getheilt, den Sitz der als *Ranula* bekannten Geschwulst bilden soll. — An ihrer freien Oberfläche ist die Schleimhaut mit einem dünnen, über die Zungenwärzchen fortlaufenden Pflasterepithelium, *Periglottis*, versehen, welches bei vielen Thieren eine dicke Hornschicht darstellt.

Die Zunge ist nicht blofs Geschmacksorgan, sondern hat auch beim Kauen, Schlingen und andern Verrichtungen der Mundhöhle, so wie bei der Bildung der Laute einen wichtigen Antheil.

Gefäfse und Nerven:

Die Arterien der Zunge sind die beiden *Aa. linguales* und jederseits einige Aestchen aus der von der *A. maxillaris ext.* entspringenden *A. palatina ascendens.* Die Venen münden als *Vv. linguales* in die *V. jugularis int.* oder bisweilen in die *V. facialis communis.* — Die Nerven der Zunge sind die *Rr. linguales* vom *R. maxillaris inferior n. trigemini*, *N. glossopharyngeus* und *N. hypoglossus*, von denen der erste eigentlicher Geschmacksnerv, der zweite Gefühls- und Tastnerv sein soll, während der dritte entschieden nur Bewegungsnerv ist.

V. Vom Tastorgan.

Der Tastsinn (*Tactus*) hat seinen Sitz vornehmlich in der äufseren Haut (*Cutis s. Integumentum commune*). Diese

überzieht als eine theils stärkere, theils schwächere Decke die ganze Oberfläche des Körpers, und geht an den grofsen Oeffnungen desselben, nämlich an den Augenlidspalten, den Nasenlöchern, der Mundspalte, den äufsern Gehörgängen, und der After-, Scheiden- und Harnröhrenmündung ununterbrochen in die angrenzenden Schleimhäute über. An einigen Stellen des Körpers bildet sie frei hervortretende Verdoppelungen, nämlich die *Praeputia*, die *Labia pudendi* und die *Frenula*, oder einfache Verlängerungen, wie die äufsere Platte der Augenlider, an andern kleinere oder gröfsere Furchen, besonders in der Nähe der Gelenke, wo sie vielfacher Dehnung ausgesetzt ist, an andern endlich Runzeln und Falten, deren Menge im höhern Lebensalter und bei eintretender Abmagerung zunimmt. Ihre nächste Unterlage bilden gröfstentheils die oberflächlichen Fascien des Körpers, mit welchen sie im Allgemeinen nur locker zusammenhängt, und hin und wieder, besonders an der Streckseite der Gelenke, durch geschlossene, mit gallertartiger Flüssigkeit gefüllte Säcke, Unterhautschleimbeutel (*Bursae mucosae subcutaneae*) verbunden wird; sie ist daher an den meisten Stellen des Körpers leicht verschiebbar, jedoch nicht so beweglich, als bei den Thieren, wo sie mehrere eigenthümliche Muskeln besitzt, während beim Menschen nur der *M. platysma myoides*, so wie Fasern der Gesichts- und Schliefsmuskeln sich an sie anheften. Ihre freie Oberfläche ist theils mit Haaren besetzt, theils haarlos und von verschiedener Farbe; beim Europäer erscheint diese weifslich, mehr oder minder ins Rothe übergehend, und nur im Umfange der Brustwarze, so wie an einzelnen andern Stellen bräunlich, bei den übrigen Racen dagegen an der ganzen Körperoberfläche schwarz, olivengelb oder kupferfarben in den mannigfachsten Uebergängen. — Die äufsere Haut ist nicht blofs Tastorgan, sondern zugleich schützende Hülle des Körpers, und hat aufserdem die Bestimmung, einestheils Substanzen von aufsen her aufzunehmen, anderntheils von innen auszuscheiden. Sie besteht aus zwei, an Struktur völlig von einander verschiedenen Lagen, einer tiefern, der Lederhaut, und einer oberflächlichen, der Oberhaut, und aus einer Anzahl theilweis oder gänzlich in ihr eingeschlossener Nebengebilde, den Nägeln, Haaren und Hautdrüsen.

1. Die Lederhaut (*Corium s. Derma*) bildet die Grundlage der äufsern Haut, hat eine dichte und feste, dabei elastische Beschaffenheit, und erscheint an ihrer innern Fläche von weifser, an der äufsern von weifsröthlicher Farbe. Sie ist aus dünnen, aufs Mannigfachste mit einander verwebten Bündeln von Zellstofffasern zusammengesetzt, besitzt zahlreiche, von ihrer innern Fläche her eintretende und sich in ihrer Substanz verbreitende Nerven und Blutgefäfse, welche letztern an ihrer äufsern Fläche ein sehr zartes Capillarnetz bilden, und enthält die ver-

muthlich netzartigen Anfänge der Lymphgefäfse. Sie ist in verschiedenen Gegenden des Körpers von ungleicher Dicke; am stärksten erscheint sie in der Hohlhand, an der Fufssohle und am behaarten Schädel, am schwächsten dagegen im Gesichte, an den Augenlidern und am äufsern Ohr, und im Allgemeinen an der hintern Seite des Körpers stärker, als an der vordern. Die Dichtigkeit ihres Gefüges nimmt von aufsen nach innen allmälig ab, und an ihrer innern Fläche geht sie unmerklich in eine Lage lockern Zellstoffs, das Unterhautzellgewebe (*Tela cellulosa subcutanea*) über, in dessen Zwischenräumen eine gröfsere oder geringere Menge in Klümpchen zusammengeballter Fettbläschen eingeschlossen ist; diese fetthaltige Zellgewebslage, wegen ihrer membranartigen Ausbreitung Fetthaut (*Panniculus adiposus*) genannt, dient der Haut als Polster und verschiedenen Organen zum Schutze, und ist demnach an einigen Stellen, wie in der Gesäfsgegend, an der Weiberbrust und in den Bauchdecken besonders stark entwickelt, während sie an andern Stellen, wie an der Nase, den Augenlidern, dem äufsern Ohre, dem Penis und dem Scrotum fast gänzlich fehlt. — Die Lederhaut giebt, wie alle Zellstoffgebilde, beim Kochen Leim, und besitzt eine besondere Verwandtschaft zum Gerbestoff, mit welchem sie sich zu Leder verbindet.

Die äufsere Fläche der Lederhaut zeigt eine Menge kleiner, hügelförmiger Erhabenheiten, die Haut-, Tast- oder Gefühlswärzchen (*Papillae corii s. tactus*), welche, den Hauptsitz des Gefühls bildend, an denjenigen Stellen des Körpers, wo dieses vorzüglich entwickelt ist, wie an der Volarfläche der Hand und der Finger, der Plantarfläche des Fufses und der Zehen, an der Brustwarze, an der *Glans penis* und der *Clitoris*, und an der innern Fläche der *Labia pudendi majora*, so wie an den *Labia pudendi minora* besonders zahlreich sind, an andern Stellen dagegen, wie an der Kopfhaut, ganz zu fehlen scheinen, und, als besondre Schicht der Lederhaut betrachtet, den Namen Warzenkörper oder Warzengewebe (*Corpus papillare s. Textus papillaris*) führen. Diese Wärzchen bestehen aus Zellgewebe, in welchem je eine Gefäfsschlinge und das wahrscheinlich sich schlingenförmig umbiegende Ende einer Nervenfaser eingeschlossen ist, haben theils eine cylindrische, theils eine kegelförmige, theils eine flachgewölbte Gestalt und eine verschiedene Gröfse, und ragen, gerade oder etwas schräg gerichtet, in entsprechende Vertiefungen der Oberhaut hinein. Meistens stehen sie dicht gedrängt, aber unregelmäfsig neben einander; an der Volarfläche der Hand und der Finger, so wie an der Plantarfläche des Fufses und der Zehen jedoch bilden sie regelmäfsige Reihen, in Form einfach gebogener oder spiralförmig gewundener erhabener Linien, deren Abdrücke an der freien Oberfläche der äufsern Haut sichtbar sind.

Diese Linien sind durch entsprechend gekrümmte Furchen von einander getrennt, und zerfallen, indem eine jede durch zahlreiche seichtere Querfurchen durchschnitten wird, in eine Menge kleinerer, rundlich viereckiger Felder, von denen ein jedes mehrere kleinere und ein oder zwei gröfsere Hautwärzchen enthält. — Auch der Theil der Lederhaut an der Rückenfläche der Finger und Zehen, auf welchem der Nagel aufliegt, ist mit zahlreichen Wärzchen besetzt. Diese stehen in geraden, gröfstentheils parallelen Reihen, welche in der Längsrichtung des Nagels verlaufen, als erhabene, durch entsprechende Furchen getrennte Leisten dicht neben einander, und sind unter dem ganzen rothen Theil des Nagels sehr gefäfsreich und entwickelt, unter dem hintern weifslichen Theil desselben dagegen blafs und wenig über die Oberfläche der Haut erhaben; im Grunde der die Nagelwurzel aufnehmenden Hautfalte sind sie wiederum stärker und blutreicher und zu Querleisten an einander gereiht. — In den Furchen zwischen den Hautwärzchen finden sich feine Oeffnungen für die Ausführungsgänge der Schweifsdrüsen, welche, ebenso wie die Talgdrüsen mit ihren Ausführungsgängen und die Haarwurzeln, in der Substanz der Lederhaut eingeschlossen sind.

2. Die Oberhaut (*Epidermis s. Cuticula*) überzieht als äufserste Umhüllung des Körpers die ganze Oberfläche der Lederhaut, deren schützende Decke sie bildet, giebt die Falten und Furchen derselben genau wieder, und geht an den grofsen Oeffnungen des Körpers, allmälig dünner werdend, in das die Schleimhaut bekleidende Epithelium über. Ihre Dicke ist äufserst verschieden, am beträchtlichsten an denjenigen Stellen, welche dem häufigsten Drucke ausgesetzt sind, nämlich in der Handfläche und Fufssohle, und ihre beiden Flächen laufen nicht überall mit einander parallel. Die innere angeheftete Fläche schmiegt sich aufs innigste an die Oberfläche der Lederhaut an, indem sie die Erhöhungen derselben in entsprechende Vertiefungen aufnimmt, und sich in die Zwischenräume derselben vermittelst zottenförmiger Fortsätze einsenkt, erscheint daher an der frisch losgelösten Oberhaut uneben und rauh, und ist von feuchter, weicher Beschaffenheit. Die äufsere freie Fläche dagegen ist theils über die Vertiefungen zwischen den Hautwärzchen glatt hingespannt, wie an der Eichel und Brustwarze, theils in dieselben eingesenkt, wie an der Volarfläche der Hand und der Finger und an der Plantarfläche des Fufses und der Zehen, wo sie die verschieden gewundenen Linien und Furchen der Lederhaut treu abdrückt, erscheint fest, trocken und eben, und besitzt zahlreiche feine Oeffnungen für den Durchtritt der Haare und der Sekrete der Hautdrüsen. Diese Oeffnungen sind indefs keine die Oberhaut löcherförmig durchbohrende Poren, sondern die Eingänge zu feinen konischen Röhren, welche, durch Einstülpung der Oberhaut ent-

stehend und in die Lederhaut eindringend, die Haarbälge und Ausführungsgänge der Hautdrüsen bis in diese hinein als blind endigende Ueberzüge auskleiden und, beim behutsamen Loslösen der Epidermis von der Lederhaut, als dünne, beide verbindende Fäden sich darstellen. Die Epidermis ist an sich farblos, läfst jedoch die darunterliegende gefäfsreiche Lederhaut durchscheinen, wodurch während des Lebens die Körperoberfläche, je nach dem Gefäfsreichthum und dem Blutandrang, so wie nach der Dicke der Oberhaut, mehr oder minder geröthet erscheint; die bräunliche Färbung einiger Körperstellen, so wie die allgemeine Hautfarbe des Negers und anderer farbiger Racen rührt von einer in der Substanz der Epidermis, zumal an ihrer innern Fläche abgelagerten Pigmentschicht her, welche, gleich der innerhalb des Auges, aus Körnchen besteht.

Die feinern Elemente, aus denen die Epidermis zusammengesetzt ist, sind rundliche oder eckige Zellen mit dicht umschlossenen Kernen und in diesen befindlichen Kernkörperchen, welche dicht neben einander und in zahlreichen Schichten über einander liegen, indefs nur in den, zunächst der Oberfläche der Lederhaut liegenden Schichten in ihrer ursprünglichen zelligen Form, in den nach aufsen liegenden Schichten dagegen als harte, dünne Schuppen mit unregelmäfsigem Rande und bisweilen deutlichem, bisweilen fehlendem Kerne erscheinen. Hiernach zerfällt die Epidermis in zwei Lagen, in eine tiefere oder innere, welche aus Epidermiszel-

Fig. 140.

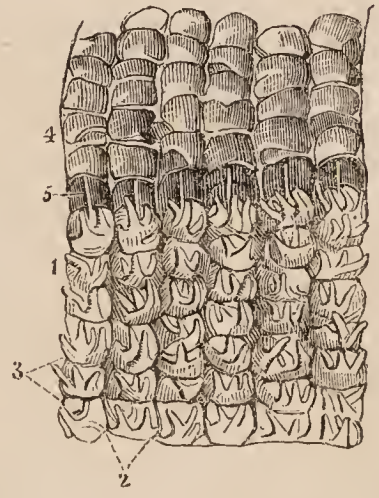

Fig. 140. Ein Stück von der Haut der Hohlhand, an welchem die Epidermis von dem Corium losgelöst und zurückgeschlagen ist. — 1,1. Das Corium mit dem Warzengewebe. 2. Längsfurchen zwischen den leistenförmigen Reihen der Hautwärzchen. 3. Querfurchen, durch welche diese in kleine viereckige Felder, ein jedes mit 1 bis 2 gröfsern Wärzchen besetzt, getrennt werden. 4,4. Die losgelöste Epidermis, von ihrer innern Fläche aus gesehen; diese zeigt einen genauen Abdruck des Warzengewebes, nämlich longitudinale Erhabenheiten, welche den Längsfurchen, und transversale Erhabenheiten welche den Querfurchen, so wie viereckige Vertiefungen, welche den erwähnten Feldern der Hautwärzchen entsprechen. 5,5. Die dünnen Fäden, durch welche, beim vorsichtigen Loslösen der Epidermis von der Lederhaut, beide mit einander verbunden bleiben und welche die von jener ausgehenden innern Ueberzüge der Ausführungsgänge der Schweifsdrüsen darstellen.

len, und in ihren tiefsten Schichten aus freien Zellenkernen besteht, eine feuchte und weiche Beschaffenheit und von den Eindrücken der Hautwärzchen ein abwechselnd erhabenes und vertieftes Aussehen hat, und daher das Malpighische Netz oder Schleimgewebe (*Rete Malpighii s. mucosum*) genannt wird, — und in eine oberflächliche oder äufsere Lage, die Oberhaut im engern Sinne, welche aus successiv gegen die Oberfläche hin sich immer mehr abplattenden und zugleich vergröfsernden Zellen, und in den äufsersten Schichten blofs aus Epidermisschuppen zusammengesetzt ist, fest und trocken erscheint, und sich in parallel über einander liegende Blätter spalten läfst. Beide Lagen gehen unmerklich in einander über und sind wesentlich identisch, nur durch die verschiedene Entwickelung ihrer Elemente in ihrem Aussehn modificirt; während nämlich die tiefere Lage die noch frischen, sich an der Oberfläche der Lederhaut stets neu erzeugenden Schichten enthält, besteht die oberflächliche Lage aus den bereits vertrockneten, von jenen allmälig gegen die Oberfläche gedrängten Schichten, deren äufserste fortwährend durch unmerkliche Abnutzung oder sichtliches Abstofsen von kleinern oder gröfsern Partien (Abschilferung, Abschuppung) schwindet, um der nächstfolgenden Platz zu machen. — Der Hauptbestandtheil der Epidermis ist Hornstoff, mit welchem sie die Schmelzbarkeit im Feuer, das Verbrennen mit brenzlichem Geruche und die übrigen chemischen Eigenschaften gemein hat; aufserdem enthält sie gallertartige Materie, etwas Fett, milchsaures Kali, phosphorsauren und schwefelsauren Kalk, und Spuren von Mangan- und Eisenoxyd. Sie besitzt nur geringe Elasticität, ist nerven- und gefäfslos, und erhält ihren Bildungsstoff von dem oberflächlichen Gefäfsnetz der Lederhaut, weshalb sie nach Verbrennung, Anwendung von blasenziehenden Mitteln u. s. w., durch Erguſs von Flüssigkeiten zwischen beiden, sich loslöst; nach dem Tode kömmt diese Trennung durch Fäulnifs, und künstlich durch Maceration oder Anwendung siedenden Wassers zu Stande.

3. Die Nebengebilde der Haut sind theils Anhänge der Epidermis, nämlich die Nägel und die Haare, theils Organe für bestimmte Absonderungen, die Hautdrüsen.

a) Die Nägel (*Ungues s. Onyches*) sind länglichrunde, in der Quere gebogene, harte Platten, welche die vordere gröfsere Hälfte der letzten Finger- und Zehenglieder an ihrer Rückenfläche bedecken, und diesen als Stütze und Widerhalt beim Tasten, Greifen und Auftreten dienen. An jedem Nagel unterscheidet man drei Theile, die Wurzel, den Körper und die Spitze, welche indefs ununterbrochen in einander übergehen. Die Nagelwurzel (*Radix unguis*), der hinterste, dünnste und schmälste Theil, beträgt $\frac{1}{5}$ bis $\frac{1}{6}$ der ganzen Länge des Nagels, ist weicher und weifser, als der übrige Theil, und steckt in einer Falte der Le-

derhaut, dem Nagelfalze, welche nur ihr vorderstes, durch einen halbmondförmigen weifsen Fleck, den Mond (*Lunula*) bezeichnetes Ende unbedeckt läfst. Der Nagelkörper (*Corpus unguis*) bildet den mittlern, ansehnlichsten Theil des Nagels, liegt mit seiner convexen Rückenfläche frei, mit seiner concaven untern Fläche dagegen an die darunter liegende Lederhaut angeheftet, und ist mit beiden Seitenrändern theilweis in seichte Falten der letztern eingefügt. Die Nagelspitze oder Nagelkuppe (*Apex unguis*) stellt den dicksten, mit beiden Flächen frei über die Finger- oder Zehenspitze hervorragenden Theil des Nagels dar, erreicht durch das fortschreitende Wachsthum des Nagels eine immer gröfsere Länge, und endet, gleich wie die Nagelwurzel, mit einem convexen Rande.

An der freiliegenden Seite ist der Nagel trocken, hart und glatt, an der angehefteten dagegen feucht, weich und mit zahlreichen, in Längsreihen stehenden kurzen Zotten versehen, welche in die Zwischenräume zwischen den in entsprechenden Reihen stehenden Wärzchen der darunter liegenden Lederhaut hineinragen, und wiederum diese in ihre Zwischenfurchen aufnehmen; hierdurch erhält der Nagel ein der Länge nach gestreiftes Ansehn, welches irrig als Längsfaserung betrachtet worden ist. Aufser dieser innigen Verbindung mit der angränzenden, von Einigen als Nagelbett bezeichneten Fläche der Lederhaut, und der Einfügung in den Nagelfalz, dient zur Befestigung des Nagels in seiner Lage auch sein unmittelbarer Zusammenhang mit der benachbarten Epidermis. Diese tritt vom vordern Rande der die Nagelwurzel bedeckenden Hautfalte auf die Rückenfläche des Nagels, bildet hier eine mit dieser verklebende schmale Duplikatur, deren unteres, rückwärtslaufendes Blatt alsbald mit der Nagelwurzel verschmilzt, und gelangt als unterste Schicht des Nagels bis zum vordern Ende des Nagelkörpers, wo sie erst wieder gesondert als Epidermis der Finger- oder Zehenspitze auftritt.

Entsprechend seiner Continuität mit der Epidermis, ist der Nagel auch in seiner Organisation derselben völlig analog, und unterscheidet sich nur durch gröfsere Dicke, Härte und Sprödigkeit. Er besteht ebenfalls aus Hornstoff, und ist aus rundlichen, dünnen Plättchen zusammengesetzt, welche, den Epidermisschuppen ähnlich, jedoch nur selten mit Kernen versehen, zahlreich über und neben einander geschichtet, und zu einem, in der Richtung der Nagelflächen undeutlich blättrigem Gefüge verbunden sind; beim Fötus finden sich auch kernhaltige Zellen, sowohl in der untern Schicht, als am hintern Ende des Nagels. Diese beiden Stellen nämlich enthalten die ersten Elemente des Nagels, welcher hauptsächlich vom Nagelfalze aus, welcher daher auch die Nagelmutter (*Matrix unguis*) genannt wird, aber auch von dem Nagelbette seinen Bildungsstoff erhält; von ersterem erfolgt sein

Wachsthum der Länge nach, wobei die stete Ablagerung von neuer Substanz am hintern Ende des Nagels das Fortrücken des schon fertigen Theils nach vorn bewirkt, während gleichzeitig vom Nagelbette aus die Verdickung seiner Substanz zu Stande kömmt. Durch Maceration oder Behandlung mit siedendem Wasser löst sich der Nagel gleichzeitig mit der Epidermis von der Lederhaut ab, und erscheint alsdann farblos und durchscheinend; während des Lebens erhält er von den durchschimmernden gefäfsreichen Wärzchen des Nagelbettes ein röthliches Ansehn, welches daher an der *Lunula*, wo jene weit kleiner und blässer sind, fehlt.

b) Die Haare (*Pili s. Crines*) sind feste, biegsame Fäden von verschiedener Länge und Dicke, welche an der Oberfläche des ganzen Körpers, mit Ausnahme der obern Augenlider, der Hohlhand, der Fufssohle, der Rückenfläche der letzten Finger- und Zehenglieder, der innern Fläche der Vorhaut und der Eichel, vorkommen. Ihre Farbe wechselt in verschiedenen Nüancen zwischen weifs, gelb, roth, braun und schwarz, wobei Alter und Abstammung von Einflufs sind, und steht im Allgemeinen mit der hellern und dunklern Färbung der Haut und der Iris in einer bestimmten Beziehung. Sie sind selten ganz gerade, sondern gewöhnlich mehr oder minder gekrümmt, welches im stärksten Grade bei den krausen Haaren der Fall ist, stehen immer in schräger Richtung auf der Haut und bilden, gruppenweis betrachtet, verschiedene Strömungen, theils von einem Centralpunkt divergirend (Haarwirbel), theils gegen einander convergirend (Haarkreuze). Die Stärke und Länge der Haare ist bei den einzelnen Individuen, so wie an den verschiedenen Stellen des Körpers ungleich; am längsten sind die Kopfhaare (*Capilli s. Coma s. Caesaries*), dann folgen die Barthaare (*Barba*), die Achselhaare (*Glandebalae*), die Schamhaare (*Pubes*), die Augenbrauen (*Supercilia*), die Augenwimpern (*Cilia*), die Haare in den Nasenlöchern (*Vibrissae*) und im Gehörgange (*Tragi*), und endlich die kurzen, feinen Haare an der übrigen Oberfläche des Körpers, das Wollhaar (*Lanugo*).

An jedem Haare unterscheidet man den über die Haut hervortretenden Theil, den Schaft, und den in der Haut eingeschlossenen Theil, die Wurzel. Der Haarschaft (*Scapus pili*), an Länge äufserst verschieden, ist trocken, fest und glatt, hat eine cylindrische, gewöhnlich etwas abgeplattete, und alsdann auf dem Durchschnitt ovale oder nierenförmige Gestalt, und endet in eine, allmälig dünner werdende, freie Spitze, die jedoch häufig abgebrochen und bisweilen in mehrere Zacken gespalten erscheint. Die Haarwurzel (*Radix pili*), bei den stärkern Haaren 1 bis 2 Linien lang, bei den feinen weit kürzer, ist feuchter, weicher und blässer, als der Schaft, dessen ununterbrochene Fortsetzung sie darstellt, erstreckt sich mehr oder minder tief durch die Haut,

häufig bis in das Unterhautzellgewebe, und bildet an ihrem untern Ende eine kolbige, dunkler gefärbte Anschwellung, die Haarzwiebel oder den Haarknopf (*Bulbus pili*), deren Grundfläche kegelförmig vertieft ist. — Die Haarwurzel hat einen dicht anliegenden häutigen Ueberzug, die Haarwurzelscheide (*Vagina radicis pili*), welche durch Einstülpung der Epidermis an der Durchtrittsstelle des Haars gebildet wird, aus zwei Schichten, einer äufsern, dunklen und körnigen, und einer innern hellen

Fig. 141.

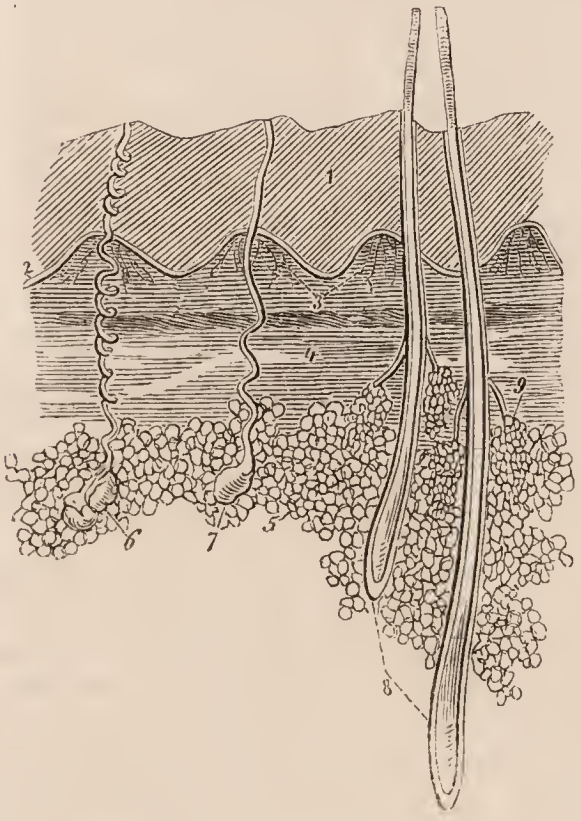

Fig. 141. Ein senkrechter Durchschnitt durch die äufsere Haut, wie er unter dem Mikroskop sich darstellt. — 1. Die *Epidermis,* aus parallel über einander liegenden Blättern zusammengesetzt. 2. Das *Rete Malpighii.* 3. Der *Textus papillaris,* in viereckige Felder geschieden, auf denen die Hautwärzchen aufsitzen. 4. Das *Corium,* aus verflochtenen Zellstofffasern bestehend. 5. Der *Panniculus adiposus* mit seinen rundlichen Fettzellen. 6. Eine Schweifsdrüse mit ihrem spiralförmigen Ausführungsgang. 7. Eine andere Schweifsdrüse mit gestrecktem Ausführungsgang. 8. Zwei Haarbälge mit den von ihnen eingeschlossenen Haarwurzeln, an deren unterm Ende die Haarzwiebel angedeutet ist. 9. Ein Paar Talgdrüsen mit ihren in den Haarbalg mündenden kurzen Ausführungsgängen.

besteht, und sich über die ganze Haarwurzel bis zum untern Ende der Haarzwiebel fortsetzt; diese häutige Scheide ist es, welche man an der Wurzel ausgezogener Haare als anklebenden weifslichen Ueberzug wahrnimmt und oft fälschlich für die Haarzwiebel oder den Haarbalg hält. — Die Haarwurzel sammt ihrer Scheide steckt in einem länglichen, unterhalb seines offnen Endes etwas eingeschnürten Säckchen, dem Haarbalge (*Follículus pili*), welcher die Lederhaut, als deren Einstülpung er erscheint, in schräger Richtung durchsetzt, in dieselbe, entsprechend der Länge der von ihm eingeschlossenen Haarwurzel, mehr oder minder tief hinabreicht und, gleich ihr, aus dicht verwebten Zellstofffasern besteht, so wie mit Gefäfsen, und vermuthlich auch mit Nerven versehen ist. An seiner innern Fläche hängt der Haarbalg mit der Wurzelscheide zusammen, welche ihn als innerer Ueberzug auskleidet, während sich von seinem Grunde ein kegelförmiges, weiches, gefäfs- und nervenreiches Wärzchen, der Haarkeim (*Pulpa pili*), erhebt und in die entsprechende Vertiefung an der Grundfläche der Haarzwiebel, mit welcher er genau verbunden ist, hineinragt. Die Oberfläche des Haarkeims liefert den Stoff zur Bildung des Haars, bewirkt durch fortgesetzte Ablagerung neuer Substanz das Fortrücken der ältern nach aufsen und erzeugt dadurch das Wachsthum des Haars, dessen zuerst gebildeten Theil demnach die Haarspitze darstellt; wird daher der Haarkeim oder die genau mit ihm verbundene Haarzwiebel durch Krankheiten der Haut oder beim Ausziehen des Haars zerstört, so kann dieses nicht wieder erzeugt werden.

Vermittelst des Mikroskops lassen sich am Haare zwei Substanzen erkennen, eine äufsere oder Rindensubstanz und eine innere oder Marksubstanz. Die Rindensubstanz besteht aus geraden Längsfasern, welche, dicht und parallel neben einander liegend, der Oberfläche des Haares ein der Länge nach gestreiftes Ansehen geben, an den Haarspitzen sich unmerklich verlieren, an der Wurzel dagegen stärker hervortreten und sich in der Haarzwiebel, wo sie aus longitudinal an einander gereihten, langgezogenen Primitivzellen zusammengesetzt erscheinen, untermischt mit Pigmentkörnchen, pinselförmig ausbreiten. Die Oberfläche der Rindensubstanz ist durchweg, die Haarzwiebel ausgenommen, mit dicht gedrängten Querstreifen besetzt, welche eine mehr oder minder schräge, bisweilen wellenförmige Richtung haben, sich hin und wieder mit einander verbindend, und vermuthlich die einander berührenden Stellen dachziegelförmig über einander liegender äufserst feiner Epidermisschuppen, welche das Haar bei seinem Durchtritt durch die Oberhaut mitnimmt, andeuten. — Die Marksubstanz nimmt ein Drittel bis ein Viertel der ganzen Dicke des Haares ein, läuft als ein, gleich diesem, cylindrischer oder abgeplatteter Strang, der in den farbigen Haaren dunkler, in den

weifsen Haaren heller, als die Rindensubstanz, erscheint, genau durch die Mitte des Haars, und besteht aus mehr oder minder dicht an einander liegenden Klümpchen sehr kleiner Körner, welche mit Fetttröpfchen oder Pigmentkügelchen Aehnlichkeit haben. Sie findet sich jedoch nicht überall, sondern fehlt in den feinern Haaren gänzlich und auch in den stärkern stellenweis und innerhalb der Spitzen, während sie in der Wurzel als ein aus der Mitte der vertieften Grundfläche der Haarzwiebel aufsteigender Strang longitudinal verbundener Zellen sich darstellt.

In ihrem chemischen Verhalten gleichen die Haare der Epidermis; sie bestehen ebenfalls hauptsächlich aus Hornstoff, und enthalten aufserdem Eisenoxyd, schwefelsauren, phosphorsauren und kohlensauren Kalk, und Spuren von Manganoxyd und von Kieselerde. Ihre Farbe entsteht durch ein flüssiges Fett, Haaröl, das in rothen Haaren blutroth, in dunklen Haaren graugrün, und in weifsen Haaren farblos erscheint und seinen Sitz hauptsächlich in der Marksubstanz zu haben scheint. Die Haare besitzen viel Dehnbarkeit und Elasticität, sind hygroskopisch, indem sie Feuchtigkeit, unter Zunahme ihrer Länge, einsaugen und schlechte Wärmeleiter, und werden im trocknen Zustand durch Reiben elektrisch; sie mögen daher theils zur Erhaltung der Wärme im Körper, theils zur Beförderung der Hautausdünstung bestimmt sein.

c) Die Hautdrüsen sind kleine drüsige Organe, welche, in der äufsern Haut eingeschlossen, mit ihren Ausführungsgängen an der Oberfläche derselben oder dicht unter dieser münden; sie zerfallen in die Talgdrüsen und die Schweifsdrüsen.

Die Talgdrüsen (*Glandulae sebaceae*), sonst auch als Hautbälge oder Talggruben (*Folliculi sebacei s. cutanei*, *s. Cryptae sebaceae*) beschrieben, finden sich, die Hohlhand und die Fufssohle ausgenommen, an allen Stellen des Körpers, am zahlreichsten an denjenigen, welche häufig mit Flüssigkeiten in Berührung kommen, wie im Umfange des Mundes, des Afters, der Brustwarzen, der Scheidenmündung u. s. w. Sie liegen oberflächlich in der Lederhaut, gewöhnlich zu zweien neben je einem Haare, zu dessen beiden Seiten sie an frischen Durchschnitten der Haut als ein Paar kleiner weifslicher Körperchen erscheinen, und münden mit ihren kurzen Ausführungsgängen in den obern engern Theil der Haarbälge, weshalb sie auch als Haarsackdrüsen (*Glandulae folliculi pili*) bezeichnet werden; seltner wird ein Haar nur von einer einzigen Talgdrüse begleitet, niemals aber findet man Haare ganz ohne dieselben. Auch an den Stellen der Haut, wo keine Haare vorkommen, wie an der Eichel, der Vorhaut und den Nymphen sind Talgdrüsen vorhanden, deren Ausführungsgänge vermuthlich mit kleinen Oeffnungen an der Oberfläche der Haut münden. Die Gröfse und Form der Talgdrüsen ist mannigfach verschieden, letztere im Allgemeinen oval. Mit

bewaffnetem Auge erkennt man ihre Zusammensetzung aus zahlreichen, fast durchsichtigen Drüsenbläschen (*Acini*), welche traubenförmig vereinigt sind und in einen gemeinschaftlichen, scheinbar aus einer Längsreihe solcher Bläschen bestehenden Ausführungsgang, selten in mehrere, übergehen; nur an der Eichel dürften sie (nach G. Simon) einfache Bälge mit flaschenförmig verengertem Halse darstellen. Das Sekret der Talgdrüsen ist der Hauttalg oder die Hautschmiere (*Sebum cutaneum s. Smegma*), eine fettige, dickliche Substanz von verschiedenem Geruche, welche, aufser Talg, noch Eiweifs, Käsestoff, Osmazom und wäfsrige Extracte, so wie phosphorsaure Kalkerde, kohlensaure Kalk- und Talkerde, und Spuren von essigsaurem und salzsaurem Natron enthält, und zur Einölung der Haare und der Oberfläche der Haut bestimmt ist.

Die Schweifsdrüsen (*Glandulae sudoriparae*) sind vermuthlich an allen Stellen der Haut vorhanden, treten jedoch in der Hohlhand und der Fufssohle besonders deutlich hervor. Sie liegen weit tiefer in der Lederhaut, als die Talgdrüsen, gewöhnlich innerhalb des Unterhautzellgewebes, haben eine mit den Talgdrüsen ziemlich übereinstimmende Gröfse und eine ovale oder rundliche Form, und gehen in eben so viele Ausführungsgänge, Schweifskanäle (*Canales sudoriferi*) über, welche, die Haut ihrer Dicke nach durchsetzend, sich an der Oberfläche derselben, und zwar an der Hohlhand und Fufssohle in trichterförmigen Vertiefungen der daselbst befindlichen Furchen, mit feinen Mündungen öffnen. Eine jede dieser Drüsen besteht, wie die Untersuchung bei mäfsiger Vergröfserung ergiebt, aus einer knäulförmig zusammengewickelten durchsichtigen Röhre, als deren ununterbrochene Fortsetzung der Ausführungsgang erscheint; dieser hat theils einen geraden, theils einen gewundenen Verlauf, letztern namentlich in der Hohlhand und Fufssohle, wo er während seines Durchgangs durch die Epidermis korkzieherähnlich eine gröfsere oder geringere Anzahl spiraler Windungen bildet, und ist an seiner innern Fläche von einer Einstülpung der Epidermis ausgekleidet. Die Schweifsdrüsen dienen wahrscheinlich zur Absonderung des Schweifses (*Sudor*), einer eigenthümlich riechenden Flüssigkeit, welche, aufser einer grofsen Menge Wasser, noch Kohlensäure und essigsaures oder milchsaures Ammoniak und eine geringe Quantität fester Bestandtheile enthält, und theils gasförmig, theils in Tropfen aus den Mündungen der Schweifskanäle hervortritt.

Von den Athmungsorganen.

Die Athmungsorgane (*Organa respirationis*) zerfallen in die Luftwege und in die eigentlichen Athmungsorgane. Die Luftwege, welche zum Durchtritt der ein- und auszuathmenden Luft bestimmt sind, und zugleich die Sprach- und Stimmorgane (*Organa loquelae et vocis*) darstellen, bestehen aus der Nasenhöhle (s. p. 613), der Mund- und Rachenhöhle (s. Verdauungsorgane), dem Kehlkopfe und der Luftröhre; die eigentlichen Athmungsorgane, in denen die eingeathmete Luft mit dem Blute in Berührung tritt, sind die Lungen. In Verbindung mit den Athmungsorganen betrachten wir zwei, ihrer Lage nach, mit denselben zusammenhängende Organe: die Schilddrüse und die Thymusdrüse.

I. Vom Kehlkopfe.

Der Kehlkopf (*Larynx*) ist ein von festen, zum Theil beweglichen Wänden begränzter hohler Körper, der in seinem obern gröfsern Theile eine dreieckig prismatische und in seinem untern kleinern Theile eine rundliche Gestalt hat, und sowohl an seinem obern Ende, *Ostium laryngis pharyngeum*, welches in den Schlundkopf, als an dem untern Ende, *Ostium laryngis tracheale*, welches in die Luftröhre mündet, offen ist. Er liegt in der Mitte der vordern Seite des Halses, vom dritten bis gegen den sechsten Halswirbel, nach vorn zu unmittelbar von der *Fascia cervicalis* und der Haut, seitlich zunächst von den *Mm. thyreohyoideus*, *sternothyreoideus*, *sternohyoideus* und *constrictor pharyngis inf.* und der Schilddrüse bedeckt, gränzt zu beiden Seiten an die grofsen Gefäfs- und Nervenstämme des Halses, und nach hinten an den untern Theil des Schlundkopfes, dessen vordere Wand er bildet, so wie an den Anfang der Speiseröhre, und ist oberwärts an das Zungenbein und die Zungenwurzel, unterwärts an die Luftröhre angeheftet. Die Form und Gröfse des Kehlkopfs ist bei beiden Geschlechtern verschieden, und zwar ist er beim Manne gröfser und eckiger, liegt auch weiter nach unten, als beim Weibe; hiermit hängt wahrscheinlich auch die Verschiedenartigkeit der Stimme beider zusammen, da diese ausschliefslich im Kehlkopfe, den man daher auch als das Stimmorgan (*Organon vocis*) bezeichnet, gebildet wird.

Der Kehlkopf ist aus Knorpeln, Bändern, Muskeln und Schleimhaut zusammengesetzt, und besitzt ansehnliche Gefäfse und Nerven.

Knorpel: Diese bilden die Grundlage und Hauptmasse des Kehlkopfs, gehören meistens zu den ächten Knorpeln, nur wenige zu den Faserknorpeln, und sind im vorgerücktern Lebensalter zur Verknöcherung geneigt. Sie sind theils unpaar, theils paarig, im Ganzen neun an der Zahl, nämlich drei unpaare, die *Cartilago thyreoidea*, die *Cart. cricoidea* und die *Epiglottis*, und sechs paarige, nämlich zwei *Cartill. arytaenoideae*, zwei *Cartill. Santorinianae* und zwei *Cartill. Wrisbergianae*, welche letztere indefs bisweilen fehlen.

a) Cartilago thyreoidea s. scutiformis (Schildknorpel) ist der bei Weitem gröfste Knorpel des Kehlkopfs, dessen obern prismatischen Theil er vorn und seitlich begränzt, und besteht aus zwei unregelmäfsig viereckigen Seitenplatten (*Alae s. Laminae cartilaginis thyreoideae*), welche in einem, beim Manne mehr spitzen, beim Weibe mehr rundlichen Winkel continuirlich zusammenstofsen; letzterer ragt in der Mittellinie des Halses als sogenannter Adamsapfel (*Pomum Adami*) dicht unter der Haut hervor, und ist häufig mit einer *Bursa mucosa* bedeckt. Man unterscheidet an dem Schildknorpel eine äufsere und eine innere Fläche, einen obern und einen untern Rand, und zwei hintere Ränder. Die äufsere Fläche ist vorn glatt, nach hinten zu dagegen uneben, indem an jeder Seitenplatte eine von hinten und oben nach vorn und unten gerichtete- schräge Leiste, *Linea obliqua eminens*, für die Anheftung der *Mm. thyreohyoideus* und *sternothyreoideus*, und hinter dieser eine schwächere senkrechte Linie für den Ursprung des *M. thyreopharyngeus* herabläuft; die innere Fläche ist am vordern winkeligen Theile rauh von der Anheftung mehrerer Bänder und Muskeln, in ihrem übrigen Theile dagegen glatt. Dicht hinter der *Linea obliqua eminens* findet sich häufig an einer, gewöhnlich der linken, seltner an beiden Seitenplatten ein den Knorpel schräg von aufsen und unten nach innen und oben durchbohrendes Loch, dessen Mündungen an der äufsern und an der innern Fläche von dem darüber fortlaufenden Perichondrium verschlossen sind. Der obere Rand ist im Ganzen convex, jedoch in der Mitte, oberhalb des Winkels des Schildknorpels, von einem tiefen Ausschnitt, *Incisura thyreoidea superior*, unterbrochen; der untere Rand zeigt drei flachere Auschnitte, einen mittlern, *Incisura thyreoidea inferior media*, und zwei seitliche, *Incisurae thyreoideae inferiores laterales*, und zwischen denselben zwei Vorsprünge, welche die Enden der beiden *Lineae obliquae eminentes* darstellen. Die beiden hintern Ränder haben eine gerade, fast senkrechte Richtung, sind rundlich angeschwollen, und enden jeder oberwärts in einen längern dünnern,

unterwärts in einen kürzern dickern Fortsatz, die obern und untern Schildhörner (*Cornua cartilaginis thyreoideae superiora* und *inferiora*), von denen jene etwas schief aufwärts steigen, mit ihren rundlichen Spitzen nach innen gebogen, diese gerade herabsteigen, an der innern Seite ihrer, ebenfalls etwas einwärts gekehrten Spitzen mit einer glatten Gelenkfläche versehen.

b) *Cartilago cricoidea s. annularis* (Ringknorpel) bildet den untern rundlichen Theil des Kehlkopfs, hat die Form eines Siegelrings, und liegt mit seinem niedrigen Theil, dem Bogen (*Arcus cartilaginis cricoideae*), nach vorn dicht unter dem untern Rande des Schildknorpels, und mit seinem höhern, fast viereckigen Theil, der hintern Wand (*Lamina cartilaginis cricoideae*), nach hinten zwischen beiden Seitenplatten des Schildknorpels. An dem Uebergange dieser beiden Theile in einander findet sich auf jeder Seite in der Mitte der äufsern Fläche eine rundliche Gelenkfläche zur Verbindung mit der entsprechenden Gelenkfläche am untern Schildhorn. Die hintere Wand zeigt in der Mitte ihrer hintern Fläche eine senkrecht herabsteigende Leiste und neben derselben jederseits eine ansehnliche Vertiefung; am obern Rande der hintern Wand erscheint in einiger Entfernung von der Mittellinie, jederseits eine schräg nach aufsen herabsteigende convexe Gelenkfläche, auf welcher die *Cartilago arytaenoidea* aufsitzt.

c) *Epiglottis* (Kehldeckel) ist ein dünner, einem herzförmigen Blatte ähnlicher Faserknorpel, welcher, mit zahlreichen Grübchen und Löcherchen zur Aufnahme von Schleimdrüsen versehen, hinter der Zungenwurzel etwas schräg nach hinten in die Höhe steigt, mit seinem spitzen untern Ende, dem Stiele (*Petiolus epiglottidis*) über der *Incisura thyreoidea sup.* befestigt, und mit seinem rundlichen obern, in der Mitte flach ausgeschnittenen Ende gegen den Schlundkopf gerichtet. Seine hintere, der obern Oeffnung des Kehlkopfs zugewandte Fläche ist von einem Seitenrande zum andern concav, und seine vordere, der Zunge zugekehrte Fläche entsprechend convex; sein oberer Theil erscheint nach vorn umgebogen und daher die vordere Fläche daselbst von unten nach oben ausgehöhlt.

d) *Cartilagines arytaenoideae* (Giefsbeckenknorpel) bilden den obern Theil der hintern Wand des Kehlkopfs, in Form zweier neben einander liegender dreiseitiger Pyramiden, an deren jeder man eine Basis, eine Spitze, und drei Flächen, eine innere, eine äufsere und eine hintere, unterscheidet. Die Basis sitzt auf dem obern Rande der hintern Wand des Ringknorpels, mit der convexen Gelenkfläche desselben durch eine entspreehende Gelenkvertiefung verbunden; die Spitze ist etwas nach hinten und innen gebogen und trägt die *Cartilago Santoriniana.* Von den drei Flächen ist die innere die schmälste, fast gerade und

von der gleichnamigen Fläche des andern Gieſsbeckenknorpels durch einen engen Zwischenraum geschieden, die äuſsere (oder vordere) ist oben convex und unten concav, und die hintere gleichmäſsig vertieft. Die drei Kanten oder Winkel, in welche diese Flächen zusammenstoſsen, werden, nach ihrer Lage, als die vordere, die hintere äuſsere und die hintere innere bezeichnet, von denen die vordere an der Basis in einen nach vorn gekrümmten längern Fortsatz, *Processus glottidis s. vocalis* (Stimmfortsatz), und die äuſsere hintere in einen nach hinten gewandten stumpfen Fortsatz, *Proc. muscularis*, ausläuft.

e) Cartilagines Santorinianae s. Cornicula laryngis (Santorinische Knorpel) sind zwei kleine, dreiseitig pyramidale Faserknorpel, welche auf den Spitzen der *Cartilagines arytaenoideae* aufsitzen, mit ihren nach hinten und innen gekrümmten obern Enden einander fast berührend.

f) Cartilagines Wrisbergianae s. cuneiformes (Wrisbergische oder keilförmige Knorpel) liegen, wenn sie vorkommen, als zwei, keilförmig zugespitze, kleine Faserknorpel dicht über den vorigen, in den als *Ligg. aryepiglottica* bezeichneten Schleimhautfalten, deren jede eines derselben einschlieſst.

Bänder: Durch dieselben werden die Knorpel des Kehlkopfes sowohl mit den darüber und darunter liegenden Theilen, als auch unter einander verbunden; sie sind theils paarig, theils unpaar, und zerfallen in folgende Gruppen:

1. Verbindung des Schildknorpels mit dem Zungenbein. — *a) Lig. thyreohyoideum medium* (mittleres Schild-Zungenbeinband), platt und ziemlich dick, geht von der *Incisura thyreoidea sup.* aufwärts zur hintern Fläche und dem obern Rande der *Basis ossis hyoidei. b) Ligg. thyreohyoidea lateralia* (seitliche Schild-Zungenbeinbänder), länglichrund und dünn, erstrecken sich von den Enden der *Cornua thyreoidea sup.* zu denen der *Cornua majora ossis hyoidei*, und enthalten gewöhnlich jedes einen kleinen rundlichen Knorpel oder Knochen, *Corpusculum triticeum* (Waizenkörper), analog den Sesambeinen. *c) Membrana thyreohyoidea s. obturatoria laryngis* (Schild-Zungenbeinhaut) ist eine breite Schicht verdichteten Zellgewebes, welche den ganzen Raum zwischen dem obern Rande des Schildknorpels und dem Zungenbein ausfüllt, die *Ligg. thyreohyoidea medium* und *lateralia* überziehend; sie wird von der *A.* und *V. laryngea sup.* und dem *R. internus* des *N. laryngeus sup.* durchbohrt.

2. Verbindung des Ringknorpels mit dem Schildknorpel und mit der Luftröhre. — *a) Lig. cricothyreoideum medium, s. conoideum* (Ring-Schildknorpelband oder kegelförmiges Band) erstreckt sich als ein starkes, plattes Band vom obern Rande des *Arcus cartilaginis cricoideae* zur

Incisura thyreoidea inf. media; an diesem Bande wird die Operation der Laryngotomie ausgeführt, wobei eine, bisweilen über dasselbe hinlaufende kleine Arterie, die *A. laryngea inf.*, zu beachten ist. *b*) *Ligg. cricothyreoidea lateralia s. capsularia* (seitliche Ring-Schildknorpelbänder) sind zwei mit Synovialhäuten versehene Faserkapseln, welche die untern Schildhörner in den seitlichen Gelenkflächen des Ringknorpels befestigen, und nach hinten durch einige schräg über das Gelenk verlaufende platte Faserbündel verstärkt werden. *c*) *Lig. cricotracheale* (Ring-Luftröhrenband) ist ein starkes ringförmiges Band, welches zwischen dem untern Rande des Ringknorpels und dem obern Ende der Luftröhre ausgespannt ist.

3. Verbindung der Giefsbeckenknorpel mit dem Ringknorpel und mit den Santorinianischen Knorpeln. — *a*) *Ligg. cricoarytaenoidea* (Ring-Giefsbeckenbänder) sind zwei Faserkapseln mit Synovialhäuten zur Verbindung der Gelenkflächen an den Grundflächen der *Cartilagines arytaenoideae* mit denen am obern Rande der *Lamina cartilaginis cricoideae;* der hintere Umfang derselben wird durch einige schräg verlaufende platte Faserbündel verstärkt. *b*) *Ligg. arytaeno-Santoriniana* sind zwei kurze Faserbändchen, welche die Spitzen der *Cartilagg. arytaenoideae* mit den *Cartilagg. Santorinianae* verbinden.

4. Bänder des Kehldeckels. — *a*) *Lig. thyreoepiglotticum* (Schild-Kehldeckelband), von länglichrunder Form, erstreckt sich von der *Incisura thyreoidea sup* zum Stiel der *Epiglottis.* *b*) *Lig. hyoepiglotticum* (Zungenbein-Kehldeckelband), ein kurzes breites Band, geht vom obern Rande der *Basis ossis hyoidei* zur vordern Fläche der *Epiglottis.* — Aufserdem hängt der Kehldeckel durch mehrere Schleimhautfalten, sowohl mit der Zungenwurzel, als mit den Giefsbeckenknorpeln zusammen, mit ersterer durch die drei *Ligg. glossoepiglottica* (s. p. 616), mit letztern durch die beiden *Ligg. aryepiglottica* (s. p. 637).

5. Bänder innerhalb der Höhle des Kehlkopfs. — *a*) *Ligg. thyreoarytaenoidea superiora s. ventriculorum laryngis* (obere Stimmbänder oder Taschenbänder) sind zwei, aus verdichtetem Zellgewebe und elastischen Fasern zusammengesetzte Bänder, welche sich in fast horizontaler Richtung von der innern Fläche des Winkels des Schildknorpels, woselbst sie unterhalb der Anheftung des *Lig. thyreoepiglotticum* dicht neben einander entspringen, divergirend nach hinten zur Mitte der vordern Kante der Giefsbeckenknorpel erstrecken. *b*) *Ligg. thyreoarytaenoidea inferiora s. Ligg. glottidis s. Chordae vocales* (untere oder eigentliche Stimmbänder oder Stimmritzenbänder) sind zwei feste elastische Faserbänder, welche, mit den vorigen fast

parallel laufend, unter denselben von der innern Fläche des Winkels des Schildknorpels und von dem obern Theil des *Lig. cricothyreoideum medium* entspringen, divergirend nach hinten gehen, und sich an die *Proc. glottidis* der Gieſsbeckenknorpel anheften; zwischen beiden bleibt eine längliche Spalte, die Stimmritze (*Glottis s. Rima glottidis*), welche, entsprechend der Divergenz beider Bänder, von vorn nach hinten allmählig breiter wird, und vorn spitz, hinten dagegen abgerundet endet.

Muskeln: Während die Bewegungen des ganzen Kehlkopfs von den *Mm. sternothyreoidei*, *thyreohyoidei* und den übrigen sich an das Zungenbein ansetzenden Muskeln (s. p. 177 ff.) ausgehen, sind für die der einzelnen Knorpel desselben folgende kleinere, mit beiden Enden an dieselben angeheftete Muskeln bestimmt, welche sämmtlich, mit alleiniger Ausnahme des *M. arytaenoideus transversus*, paarig sind:

M. cricothyreoideus;
M. cricoarytaenoideus posticus;
M. arytaenoideus transversus;
M. cricoarytaenoideus lateralis;
M. thyreoarytaenoideus;
M. thyreoepiglotticus;
M. aryepiglotticus.

1. *M. cricothyreoideus* (Ring-Schildknorpelmuskel) liegt, bedeckt von der Schilddrüse, an der vordern Seite des untern Theils des Kehlkopfs, ist länglich viereckig und ziemlich dick, und besteht gewöhnlich aus zwei, durch eine dünne Zellstofflage gesonderten Portionen; er entspringt von der vordern Fläche des *Arcus cartilaginis cricoideae*, neben dem *Lig. cricothyreoideum medium*, steigt schräg nach aufsen in die Höhe, und heftet sich an den untern Rand und den zunächst gelegenen Theil der innern Fläche des Schildknorpels, die *Incisura thyreoidea inf. lateralis* bis zum *Cornu inf. cartilaginis thyreoideae* hin ausfüllend.

2. *M. cricoarytaenoideus posticus* (hinterer Ring-Gieſsbeckenmuskel) liegt an der hintern Seite des untern Theils des Kehlkopfs, von der Schleimhaut des Schlundkopfs überzogen, und ist platt und rautenförmig; er entspringt in der Vertiefung an der hintern Fläche der *Lamina cart. cricoideae*, geht schräg nach oben und aufsen, und heftet sich an den *Proc. muscularis* und den hintern Umfang der Grundfläche der *Cart. arytaenoidea*.

3. *M. arytaenoideus transversus* (querer Gieſsbeckenmuskel) liegt oberhalb des vorigen Muskelpaars, ebenfalls von der Schleimhaut des Schlundkopfs bekleidet, ist unpaar und von länglich viereckiger Gestalt, und bedeckt in querer Richtung die hintere Fläche beider Gieſsbeckenknorpel, sich von der hintern äufsern Kante des einen zu der des andern erstreckend. Seine

hintern oberflächlichen Fasern haben eine schräge Richtung, und bilden zwei Bündel, welche, sich einander durchkreuzend, von der Basis je eines Gieſsbeckenknorpels zur Spitze des andern verlaufen und als *Mm. arytaenoidei obliqui* (schräge Gieſsbeckenmuskeln) unterschieden werden.

4. *M. cricoarytaenoideus lateralis* (seitlicher Ring-Gieſsbeckenmuskel), von länglich dreieckiger Form, entspringt vom obern Rande des *Arcus cartilaginis cricoideae*, geht, bedeckt von der Seitenplatte des Schildknorpels, schräg nach oben und hinten, und heftet sich an den äuſsern Umfang des *Processus muscularis* der *Cartilago arytaenoidea*.

Fig. 142.

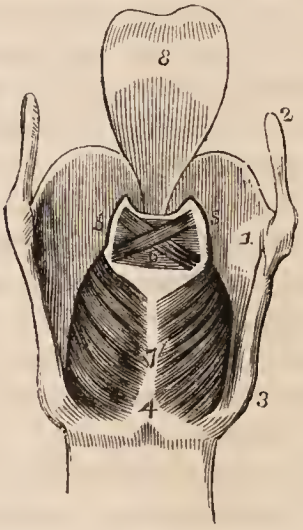

Fig. 143.

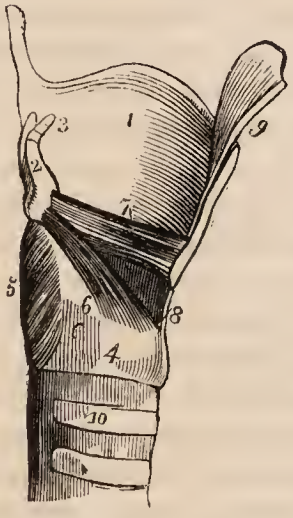

5. *M. thyreoarytaenoideus* (Schild-Gieſsbeckenmuskel), breit und dünn, entspringt neben dem Winkel des Schildknorpels, vom untern Theil der innern Fläche der Seitenplatte und dem *Lig. cricothyreoideum medium*, geht an der äuſsern Seite

---

Fig. 142. Der Kehlkopf, von hinten gesehen. — 1. *Cartilago thyreoidea;* 2. *Cornu ascendens,* und 3. *Cornu descendens* der rechten Seitenplatte. 4. *Cartilago cricoidea.* 5,5. *Cartilagines arytaenoideae.* 6. *Mm. arytaenoidei transversus* und *obliqui.* 7. *Mm. cricoarytaenoidei postici.* 8. *Epiglottis.*

Fig. 143. Der Kehlkopf, von der Seite gesehen, nach Hinwegnahme einer Seitenplatte des Schildknorpels. — 1. Linke Seitenplatte der *Cart. thyreoidea*, von innen. 2. *Cart. arytaenoidea.* 3. *Cart. Santoriniana.* 4. *Cart. cricoidea.* 5. *M. cricoarytaenoideus posticus.* 6. *M. cricoarytaenoideus lateralis.* 7. *M. thyreoarytaenoideus.* 8. *Lig. cricothyreoideum medium.* 9. Linke Hälfte der *Epiglottis.* 10. Anfang der Luftröhre.

des *Lig. thyreoarytaenoideum inf.* nach hinten, an seinem untern Rande mit dem vorigen Muskel zusammenhängend, und heftet sich an die äufsere Fläche der *Cartil. arytaenoidea* und des *Proc. glottidis.* — Etwas höher findet sich gewöhnlich noch ein zweiter, in ähnlicher Richtung verlaufender schmaler und platter Muskel, *M. thyreoarytaenoideus sup. s. minor*, welcher unter der *Incisura thyreoidea sup.* von der innern Fläche der Seitenplatte des Schildknorpels entspringt, nach aufsen vom *Lig. thyreoarytaenoideum inf.* rückwärts geht und sich an den untern Theil der hintern äufsern Kante der *Cartilago arytaenoidea* anheftet.

6. *M. thyreoepiglotticus* (Schild - Kehldeckelmuskel), plattlänglich und schmal, entspringt von der innern Fläche des Schildknorpels, oberhalb des vorigen Muskels, geht, mit diesem unterwärts verschmolzen, nach hinten und oben, und verbreitet sich an der äufsern Seite des durch Einstülpung der Schleimhaut gebildeten *Sacculus laryngis*, nur mit einigen Fasern sich bis zum Seitenrande der *Epiglottis* fortsetzend.

7. *M. aryepiglotticus* (Giefsbecken - Kehldeckelmuskel) besteht aus mehrern einzelnen Bündeln, welche von der Spitze des Giefsbeckenknorpels aus dem *M. arytaenoideus obliquus* entspringen, innerhalb der *Ligg. aryepiglottica*, die *Cartilagg. Wrisbergianae* umgebend, nach vorn aufwärts steigen, und sich an den Seitenrand der *Epiglottis* anheften. — Aufserdem findet sich (nach Hilton) noch ein *M. aryepiglotticus inf.*, welcher schmal und sehnig von der vordern Kante des Giefsbeckenknorpels, dicht über der Anheftung des untern Stimmbandes, entspringt, etwas schräg nach vorn aufsteigt, sich an die innere Seite der obern Hälfte des *Sacculus laryngis* ausbreitend, und mit seinem breitern Ende sich an den Seitenrand des Kehldeckels anheftet.

Wirkung. — Die *Mm. cricothyreoidei* und *arytaenoideus* verengern die Stimmritze, die erstern, indem sie den Schildknorpel nach vorn und unten ziehen, und dadurch die Stimmbänder anspannen und ihren Zwischenraum verschmälern, der letztere, indem er beide Giefsbeckenknorpel und folglich die Ansatzenden beider Stimmbänder einander nähert. Die *Mm. cricoarytaenoidei postici*, *cricoarytaenoidei laterales* und *thyreoarytaenoidei* erweitern die Stimmritze, die erstern, indem sie die Giefsbeckenknorpel nach hinten und unten ziehen, und dadurch die Stimmbänder anspannen und von einander entfernen, die beiden letztern, indem sie die Giefsbeckenknorpel gegen die vordere und äufsere Wand des Kehlkopfs anziehen, und dadurch die Stimmbänder erschlaffen und ihren Zwischenraum erweitern. Die *Mm. thyreoepiglottici* und *aryepiglottici* ziehen den Kehldeckel abwärts und rückwärts gegen die obere Mündung des Kehlkopfs, wodurch diese, namentlich während des Schlingens, geschlossen wird; au-

fserdem sollen sie den *Sacculus laryngis* comprimiren, und dadurch theils die Form desselben verändern, theils die Entleerung der von ihm bedeckten Schleimdrüsen befördern.

Schleimhaut: Die von den angeführten Knorpeln, Bändern und Muskeln begrenzte, in ihrem obern Theile ovale, in dem untern Theil runde Höhle des Kehlkopfs (*Cavum laryngis*) wird von einer, dicht an ihre Wände angehefteten, Schleimhaut ausgekleidet. Diese hängt mit der Zungenschleimhaut, welche, unter Bildung der *Ligg. glossoepiglottica*, von der Zungenwurzel zum Kehldeckel tritt, ununterbrochen zusammen, geht von den Seitenrändern des letztern, nachdem sie denselben überzogen, in Form zweier, die *Mm. aryepiglottici* und die *Cartilagines Wrisbergianae* einschliefsender Falten, *Ligg. s. Frenula aryepiglottica* (Gieſsbecken-Kehldeckelbänder), schräg abwärts und rückwärts zu den Santorinischen und Gieſsbeckenknorpeln, daselbst in die Schleimhaut des Schlundes übergehend, und überzieht alsdann die ganze innere Fläche des Kehlkopfs und die in seiner Höhle ausgespannten Bänder, um nach unten sich in die Schleimhaut der Luftröhre fortzusetzen. Zwischen dem obern und untern Stimmbande jederseits bildet sie eine Einstülpung, die Seitentasche des Kehlkopfs (*Ventriculus laryngis s. Morgagnii*), welche sich gewöhnlich mit einer sackförmigen Verlängerung, von Einigen *Sacculus laryngis* genannt, zwischen dem *Lig. thyreoarytaenoideum sup.* und der Seitenplatte des Schildknorpels bis zum obern Rande der letztern hinauferstreckt; der *Sacculus laryngis* ist an seiner, dem *Lig. thyreoarytaenoideum sup.* zugewandten Seite von dem *M. aryepiglotticus inf.* und von einer sehnigen Membran, welche nach unten an das *Lig. thyreoarytaenoideum sup.*, nach vorn an die *Epiglottis* und nach oben an den obern Rand der *Cartilago thyreoidea* angeheftet ist, bedeckt, während seine dem Schildknorpel zugewandten Seite an den *M. thyreoepiglotticus* gränzt, zeigt an seiner innern Oberfläche die Mündungen einer grofsen Zahl kleiner, im Unterschleimhautzellgewebe sitzender Schleimdrüsen, und ist an seinem Eingange mit zwei kleinen klappenförmigen Falten der Schleimhaut versehen, durch welche das Secret jener Drüschen in der Richtung gegen die Stimmbänder hingeleitet wird. Auch an andern Stellen der Schleimhaut des Kehlkopfs finden sich gröfsere Haufen von Schleimdrüsen, so zwischen *Epiglottis* und *Membrana thyreohyoidea*, ferner im untern Theil der *Ligg. aryepiglottica*. Die innere Oberfläche der Schleimhaut ist durchweg glatt, blafsroth und mit Flimmerepithelium überzogen.

Gefäfse und Nerven:

Die Arterien des Kehlkopfs sind die *A. laryngea sup.*, welche aus der *A. thyreoidea sup.*, seltner aus dem Stamme der *A.*

carotis ext., und die *A. laryngea inf.*, welche aus der *A. thyreoidea inf.* entspringt, je eine für jede Seite. Die Venen ergiefsen sich auf entsprechende Weise als *Vv. laryngeae* in die *Vv. thyreoideae*, und durch diese in die *Vv. jugulares communes* und *internae*. Die Lymphgefäfse gelangen in die *Gl. cervicales profundae*, *superiores* und *inferiores*. — Die Nerven stammen jederseits vom *N. vagus*, dessen *N. laryngeus sup.* vorzüglich die *Mm. cricothyreoideus*, *cricoarytaenoideus post.* und *arytaenoideus transversus*, der *N. laryngeus inf.* dagegen die übrigen Muskeln des Kehlkopfs versorgt, während beide, mit einander zusammenhängend, sich an die Schleimhaut desselben verbreiten.

II. Von der Luftröhre.

Die Luftröhre (*Trachea s. Arteria aspera*) erstreckt sich als eine, etwa 4 Zoll lange, hinten abgeplattete, im Uebrigen rundliche Röhre, vom untern Ende des Kehlkopfs an längs der Mittellinie des Halses, vor der Speiseröhre und hinter den *Mm. sternothyreoidei*, *sternohyoidei* und der Schilddrüse, senkrecht abwärts, tritt durch die obere Oeffnung des Thorax in die Brusthöhle, woselbst sie hinter dem *Sternum* und der *V. anonyma sinistra* bis hinter den *Arcus aortae* hinabsteigt, und theilt sich hier, dem dritten Rückenwirbel gegenüber, in zwei unter einem stumpfen Winkel divergirende seitliche Aeste, einen rechten und einen linken. Der rechte Luftröhrenast (*Bronchus dexter*), stärker aber kürzer, als der linke, geht fast horizontal nach aufsen, gelangt, unter dem Bogen der *V. azygos* und hinter der *A. pulmonalis dextra* und der *V. cava sup.* fortlaufend, zur Wurzel der rechten Lunge, und spaltet sich daselbst für die drei Lappen derselben in zwei Aeste, von denen der untere alsbald noch einen dritten abgiebt; der linke Luftröhrenast (*Bronchus sinister*) läuft schräg nach aufsen und unten, tritt unter dem *Arcus aortae*, dann hinter der *A. pulmonalis sinistra* vorbei zur Wurzel der linken Lunge, und dringt, in zwei Aeste gespalten, in die beiden Lappen derselben. An der Theilungsstelle der Luftröhre in ihre beiden Aeste, Bifurcation der Luftröhre genannt, und an diesen selbst sitzt ein Haufen schwärzlicher Lymphdrüsen, die *Gl. bronchiales*.

Die Grundlage der Luftröhre, durch welche sie ihre Krümmung und einen ziemlichen Grad von Steifigkeit erhält, bilden 15 bis 20 übereinander liegende Cförmige Knorpelringe (*Cartilagines annulares tracheae*), welche, nach hinten zu offen, sich über den vordern und seitlichen Umfang der Luftröhre erstrecken, an

ihrer äufsern Seite platt, an der innern convex, und am obern, so wie am untern Rande etwas verdünnt erscheinen und, durch niedrige, ziemlich gleichmäfsige Zwischenräume von einander getrennt, nur an ihren hintern, bisweilen gespaltenen Enden hin und wieder mit einander verschmelzen. Der erste derselben, durch das *Lig. cricotracheale* mit dem Kehlkopf verbunden, ist gröfser als die übrigen, bis auf den letzten, welcher ebenfalls ansehnlicher und gewöhnlich von dreieckiger Form ist; an den *Bronchi*, von denen der rechte etwa 8, der linke 11 solcher Knorpelringe enthält, sind diese kleiner, sonst denen an der Luftröhre ähnlich. Die Zwischenräume der Knorpelringe sind von einem sehnigen Fasergewebe ausgefüllt, welches dieselben als Zwischenbänder verbindet und aufserdem ihre beiden Flächen als Perichondrium überzieht. — Die hintere Wand der Luftröhre und ihrer Aeste, an welcher sich keine Knorpel vorfinden, besteht aus einer festen Zellhaut, welche mit der angrenzenden Speiseröhre zusammenhängt, und aus einer vor derselben liegenden dünnen Muskelschicht, welche aus Querfasern zusammengesetzt und an die beiden Enden der Knorpelringe angeheftet ist. An der vordern Fläche der Muskelschicht verlaufen in senkrechter Richtung zahlreiche, durch Zellstoff vereinigte Bündel gelber elastischer Fasern, durch welche die Luftröhre und ihre Aeste der Länge nach einige Elasticität erhalten; ähnliche, aber schwächere Bündel elastischer Längsfasern sind an der innern Fläche der Knorpelringe befindlich. Die ganze Höhle der Luftröhre und ihrer Aeste ist von einer genau an die elastische Faserschicht angehefteten Schleimhaut ausgekleidet, welche, eine Fortsetzung der Schleimhaut des Kehlkopfs, ebenfalls von Flimmerepithelium überzogen ist und die Mündungen zahlreicher Schleimdrüsen enthält. Diese liegen in gröfsern und kleinern Haufen, theils an der äufsern Fläche der Schleimhaut, theils auf der Bandmasse in den Zwischenräumen der Knorpelringe und zwischen der Muskelschicht und Zellhaut der hintern Wand.

Gefäfse und Nerven. — Die Arterien des obern Theils der Luftröhre stammen aus den beiden *Aa. thyreoideae inf.*, die des untern Theils und der *Bronchi* aus den *Aa. mammariae int.* und den *Aa. bronchiales.* Die Venen münden theils in die *Vv. thyreoideae inf.*, theils in die *Vv. mammariae int.*, und vermittelst der *Vv. bronchiales* auch in die *V. azygos.* Die Lymphgefäfse des Halstheils der Luftröhre gelangen in die *Gl. cervicales profundae inf.*, die des Brusttheils und der *Bronchi* in die *Gl. bronchiales.* — Die Nerven der Luftröhre entspringen beiderseits aus dem *N. vagus*, dessen *N. laryngeus inf.* den Halstheil, so wie die *Rr. pulmonales*, in Verbindung mit Fäden des *N. sympathicus*, den Brusttheil derselben und die *Bronchi* versorgen.

III. Von der Schilddrüse.

Die Schilddrüse (*Glandula thyreoidea*) liegt, zunächst bedeckt von den *Mm. sternothyreoidei*, vor dem obern Theil der Luftröhre und dem Kehlkopf, mit denen sie durch lockern Zellstoff zusammenhängt, und stellt einen blauröthlichen, ungefähr halbmondförmig gekrümmten Blutgefäfsknoten dar, welcher in zwei gröfsere Seitenlappen oder Hörner, *Lobi s. Cornua glandulae thyreoideae lateralia*, und in einen kleinen, diese brückenförmig verbindenden Mitteltheil, *Isthmus glandulae thyreoideae*, zerfällt. Die Seitenlappen bedecken, in etwas schräger Richtung nach hinten aufsteigend, den seitlichen Umfang des obersten Theils der Luftröhre und des Ringknorpels, so wie den hintern Theil des Schildknorpels, und enden verschmälert am obern Rande des letztern; der *Isthmus* liegt in querer Richtung vor dem obern Ende der Luftröhre und dem Bogen des Ringknorpels, und verlängert sich häufig nach oben in einen, über den vordern Winkel des Schildknorpels bis gegen die *Incisura thyreoidea sup.* sich fortsetzenden prismatischen Lappen, *Pyramis s. Cornu glandulae thyreoideae medium.* Dieser ist bisweilen von einem, oberwärts an die Basis des Zungenbeins angehefteten oder mit dem *M. thyreohyoideus* zusammenhängenden platten Muskel, *M. thyreoideus s. levator glandulae thyreoideae*, bedeckt.

Die Gröfse der Schilddrüse ist bei verschiedenen Individuen ungleich, im Allgemeinen bei Kindern und Frauen beträchtlicher, als bei Erwachsenen und Männern; durch krankhafte Vergröfserung bildet sie die unter dem Namen des Kropfes (*Struma s. Bronchocele*) bekannte Anschwellung am Halse. Ihre feinere Struktur sowohl, als ihre Function ist ebenso, wie bei den übrigen Blutgefäfsknoten, noch unbekannt; sie hat ein festes Gefüge und eine glatte Oberfläche, besteht aus zahlreichen, durch Zellgewebe zusammengehaltnen Blutgefäfs- und Lymphgefäfsknäueln mit dazwischen liegenden Haufen rundlicher Körperchen, und ist äufserlich von einer festen Zellhaut umschlossen.

Gefäfse und Nerven. — Die Arterien der Schilddrüse sind jederseits die *A. thyreoidea sup.* aus der *A. carotis externa*, und die *A. thyreoidea inf.* aus der *A. subclavia*, sowie bisweilen noch eine *A. thyreoidea ima* aus der *A. anonyma.* Die Venen entsprechen den Arterien und ergiefsen sich jederseits als *V. thyreoidea sup.* in die *V. jugularis int.* und als *Vv. thyreoideae inf.* und *ima* in die *V. anonyma.* Die Lymphgefäfse gelangen in die *Gl. cervicales profundae.* — Die Nerven stammen zu beiden Seiten aus den *Nn. laryngei sup.* und *inf.* des *N. vagus* und dem *Ganglion cervicale medium* des *N. sympathicus.*

IV. Von den Lungen.

Die Lungen (*Pulmones*) sind zwei unregelmäfsig kegelförmige Organe, welche zu beiden Seiten des Herzens frei innerhalb der Brusthöhle liegen, die eine in der rechten, die andere in der linken Hälfte derselben, ihre ganze Höhe ausfüllend. Man

Fig. 144.

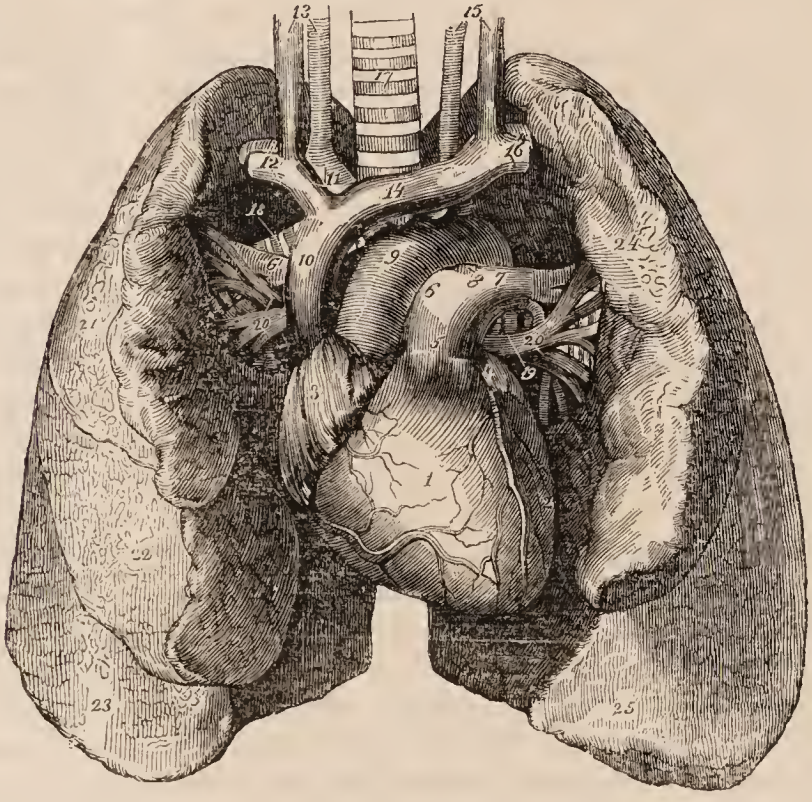

Fig. 144. Die Lungen, in Verbindung mit dem Herzen und der Luftröhre. — 1. Die rechte Herzkammer, nebst den auf ihr verlaufenden *Vasa coronaria cordis.* 2. Die linke Herzkammer. 3. Der rechte Vorhof. 4. Der linke Vorhof. 5. *A. pulmonalis communis.* 6,6. *A. pulmonalis dextra.* 7. *A. pulmonalis sinistra.* 8. Der obliterirte *Ductus arteriosus Botalli.* 9. *Arcus aortae.* 10. *V. cava sup.* 11. *A. anonyma* und *V. anonyma dextra.* 12. *A.* und *V. subclavia dextra.* 13. *A. carotis* und *V. jugularis communis dextra.* 14. *V. anonyma sinistra.* 15. *A. carotis* und *V. jugularis communis sinistra.* 16. *A.* und *V. subclavia sinistra.* 17. *Trachea.* 18. *Bronchus dexter.* 19. *Bronchus sinister.* 20,20. *Vv. pulmonales,* nebst 6 und 18 der rechten Lungenwurzel, nebst 7 und 19 der linken Lungenwurzel angehörend. 21. Oberer Lappen, 22. mittlerer Lappen, und 23. unterer Lappen der rechten Lunge. 24. Oberer Lappen, und 25. unterer Lappen der linken Lunge.

unterscheidet an jeder eine Basis, eine Spitze, eine äufsere und eine innere Fläche und drei Ränder, einen vordern, einen hintern und einen untern. Die Basis oder die untere Fläche ist concav und breit, und ruht auf dem entsprechend convexen Zwerchfell; die Spitze oder das obere Ende ist schmal und abgerundet, und reicht bis über die Höhe der ersten Rippe hinauf. Die äufsere Fläche, von allen die gröfste, schmiegt sich genau an die Rippenwand an und hat eine, dieser entsprechende convexe Form; die innere Fläche gränzt an den Herzbeutel und ist etwas concav, besonders an der linken Lunge, gegen welche das Herz sich anlehnt. Der vordere Rand, in welchem diese beiden Flächen sich vereinigen, ist scharf, mehrfach ausgeschnitten und kürzer, als der hintere, welcher stumpf und breit erscheint; der untere Rand bildet die Gränze zwischen der Basis und den beiden Seitenflächen, ist ebenfalls zugeschärft, und besteht aus zwei, vorn winkelig zusammenstofsenden Abtheilungen. An der innern Fläche, in der Nähe des hintern Randes, findet sich eine längliche Vertiefung, in welche der entsprechende Bronchus, so wie die Gefäfse und Nerven der Lunge ein- und austreten, diese mit der Luftröhre und mit dem Herzen verbindend, weshalb diese Stelle als die Lungenwurzel (*Radix pulmonis*) bezeichnet wird. Das Lageverhältnifs der Lungengefäfse und des Bronchus zu einander ist daselbst folgendes: von vorn aus betrachtet, liegen an beiden Lungen zuerst die *Vv. pulmonales*, dahinter die *A. pulmonalis*, und am weitesten nach hinten der *Bronchus;* von oben aus gesehen dagegen, findet sich an der rechten Lungenwurzel gerade die entgegengesetzte Reihenfolge, nämlich zuerst der *Bronchus*, darunter die *A. pulmonalis* und am tiefsten die *Vv. pulmonales*, während an der linken Lungenwurzel, wo der Bronchus fast senkrecht hinabsteigt, zuerst die *A. pulmonalis*, darunter der *Bronchus* und dann die *Vv. pulmonales* liegen.

Eine jede Lunge zerfällt durch einen, schräg von hinten und oben nach vorn und unten laufenden tiefen Einschnitt, *Incisura interlobularis*, in zwei Lappen, einen kleinern obern und einen gröfsern untern, *Lobi pulmonis*, *superior* und *inferior;* ein zweiter, weniger tiefer, fast horizontaler Einschnitt findet sich am obern Lappen der rechten Lunge, wodurch an dieser auch noch ein dritter Lappen, *Lobus pulmonis medius*, welcher keilförmig und kleiner ist, als die beiden übrigen, entsteht. Aufser durch die Zahl ihrer Lappen unterscheiden sich beide Lungen auch durch ihren Umfang, indem die rechte Lunge überhaupt gröfser und um so viel, als das Herz mehr in die linke Brusthälfte hineinragt, breiter ist, als die linke Lunge, während diese dagegen, wegen der stärkern Convexität des Zwerchfells auf der rechten Seite, wo es von der Leber aufwärts gedrängt wird, an Länge die rechte Lunge übertrifft. Das Volumen der Lungen überhaupt ist,

ebenso wie das Gewicht, nicht nur individuell, in Uebereinstimmung mit der verschiedenen Gröfse des Brustkastens, sondern auch nach der beträchtlichern oder geringern Anfüllung mit Blut und Luft verschieden, im Allgemeinen aber bei Männern ansehnlicher, als bei Frauen. Das specifische Gewicht der Lungensubstanz ist gröfser, als das des Wassers, in welchem sie daher, ehe noch durch das Athmen Luft in sie eingedrungen, untersinkt, wogegen sie, nachdem dieſs einmal geschehen, sich auf demselben schwimmend erhält.

Die Lungensubstanz ist von schwammiger elastischer Beschaffenheit, knistert beim Drucke, so wie beim Einschneiden, und läfst auf der Schnittfläche eine schaumige, aus Blut, Luft, Schleim und Wasser gemischte Flüssigkeit hervortreten. Ihre Farbe ist im frühern Lebensalter blafsroth, beim Erwachsenen dagegen grauroth mit kleinen blauschwärzlichen Flecken und Streifen, welche theils von abgelagertem Pigment, theils von der durchschimmernden Blutmasse herrühren. Sie ist in gröfsere und kleinere, durch dünne Zellstofflagen innig verbundene Läppchen, *Lobuli pulmonis*, abgetheilt, und wird aus Luftgefäfsen, Blutgefäfsen, Lymphgefäfsen, Nerven und Zellstoff in folgender Weise zusammengesetzt:

1. Die Luftgefäfse oder Bronchien (*Vasa aërophora s. Bronchia*) sind die durch fortgesetzte dichotomische Theilung immer feiner und zahlreicher werdenden Zweige, in welche die Hauptäste der *Bronchi*, nach ihrem Eintritt in die Lungenwurzel, zerfallen, bilden die baumförmig verbreitete Grundlage des Lungengewebes und endigen in sehr kleine geschlossene Anhänge, die Lungenbläschen oder Luftzellen (*Vesiculae pulmonales s. Cellulae aëreae*). Die stärkern, von den *Bronchi* zunächst ausgehenden Luftgefäfse stimmen in ihrer Struktur noch ganz mit jenen überein, indem sie ebenfalls aus Knorpeln, elastischen Fasern, Muskelfasern, Zellhaut und Schleimhaut zusammengesetzt sind; ihre Knorpel stellen indefs keine vollständigen Bogen dar, sondern bestehen aus einzelnen, unregelmäfsig geformten kleinen Stücken, die am häufigsten an den Theilungsstellen der Luftgefäfse sich vorfinden. An Zweigen, deren Lumen weniger als eine halbe Linie beträgt, sind keine Knorpel mehr wahrzunehmen, und an den allerfeinsten Zweigen fehlen auch die elastischen und Muskelfasern, so dafs ihre äufserst dünnen Wände blofs von Zellhaut und Schleimhaut gebildet werden. Auf dem Ende eines jeden dieser letztern sitzt ein Häufchen in dasselbe mündender Lungenbläschen, welche eine rundliche oder eckige Form haben, aus einer zarten, durchsichtigen, in die Schleimhaut des entsprechenden Luftgefäfses unmittelbar übergehenden Haut bestehen, und in verschiedener Anzahl dicht neben einander liegen, ohne indefs mit einander zusammenzuhängen; sie bilden, in Verbindung mit dem dazu gehörenden Luftgefäfsästchen, ein ungefähr eine halbe Linie

grofses, traubenförmiges Lungenläppchen, deren mehrere alsdann, auf einem stärkern, gemeinschaftlichen Luftgefäfsstämmchen aufsitzend und durch Zellstoff mit einander verbunden, ein gröfseres Lungenläppchen, und diese wiederum durch ihre Vereinigung ein noch gröfseres darstellen, wodurch endlich die den Hauptlappen zunächst untergeordneten, an der Oberfläche der Lungen durch schwache Furchen angedeuteten Lungenläppchen zu Stande kommen. Die Schleimhaut, welche von den *Bronchi* aus die Luftgefäfse bis in die Lungenbläschen hinein auskleidet, wird in diesem Verlaufe allmälig immer dünner, und ist durchweg mit Flimmerepithelium versehen.

2. Die Blutgefäfse sind Verästelungen, theils der *Vasa pulmonalia*, theils der *Vasa bronchialia*. *a*) Die *Vasa pulmonalia* (Lungengefäfse) stehen ausschliefslich dem kleinen Blutkreislauf vor, indem die *A. pulmonalis* das venöse Blut den Lungen zuführt, die *Vv. pulmonales* dagegen dasselbe, nachdem es hier in arterielles umgewandelt worden, wieder zum Herzen zurückleiten, und stimmen in ihrer Verbreitung im Allgemeinen mit der des *Bronchus* überein. Die *A. pulmonalis* dringt an der rechten Lunge mit drei, an der linken mit zwei Hauptästen in die Lungenwurzel, zerfällt durch fortgesetzte dichotomische Spaltung in immer feinere und zahlreichere Zweige, welche in Begleitung der Luftgefäfse, meistens oberhalb derselben verlaufend, die gröfsern und kleinern Lungenläppchen durchdringen, und geht zuletzt in ein äufserst feines und dichtes, die Lungenbläschen einzeln umspinnendes Capillargefäfsnetz über. Aus diesem entstehen alsdann die Venen vermittelst sehr zarter Wurzeln, sammeln sich, indem sie zugleich einen grofsen Theil des Blutes der Bronchialgefäfse aufnehmen, zu immer stärkern und dabei an Zahl abnehmenden Stämmchen, welche meistens unterhalb der Luftgefäfse verlaufen, und gelangen zuletzt, in einige Hauptstämme vereinigt, zur Lungenwurzel, aus welcher sie als *Vv. pulmonales* hervortreten. *b*) Die *Vasa bronchialia* (Bronchialgefäfse), welche dem grofsen Kreislauf angehören, dienen zur Ernährung der Lungensubstanz und verbreiten sich ebenfalls dendritisch durch dieselbe, jedoch mit weit dünnern und weniger zahlreichen Zweigen, als die Lungengefäfse. Die *Aa. bronchiales* gelangen, 2 bis 4 an der Zahl aus der *Aorta descendens thoracica* oder den obersten *Aa. intercostales*, seltner aus der *A. subclavia* oder der *A. mammaria int.* entspringend, mit dem entsprechenden *Bronchus* in die Lungenwurzel, dringen in geschlängeltem Verlauf durch die Lungensubstanz, und verbreiten sich an alle Theile derselben, sowohl an die Luftgefäfse, vorzüglich an die Schleimhaut derselben, als auch an die Wände der Lungengefäfse, an das verbindende Zellgewebe, und zwischen der Oberfläche der Lunge und der sie überziehenden Pleura; nur an den Lungenbläschen selbst scheinen

sie zu fehlen. Die aus ihren Capillarnetzen entspringenden Venen gehen theils in die Anfänge der *Vv. pulmonales* über, theils sammeln sie sich, zumal die den gröfsern Luftgefäfsen angehörenden, in einige besondere *Vv. bronchiales*, welche sich in die *V. azygos* oder in die oberen *Vv. intercostales*, seltner in die *V. cava sup.* ergiefsen.

3. Die Lymphgefäfse verlaufen theils an der Oberfläche der Lunge, theils durch die Substanz derselben, wo sie die Verzweigungen der *Vasa pulmonalia* begleiten (s. p. 445).

4. Die Nerven kommen aus den von Zweigen des *N. vagus* und einigen Fäden des *N. sympathicus* gebildeten *Plexus pulmonales ant.* und *post.*, gelangen zur Lungenwurzel, und durchdringen mit den gröfsern Zweigen des Bronchus und der *Vasa pulmonalia* das Lungengewebe, bis zu dessen kleinsten Läppchen sie sich indefs nicht verfolgen lassen.

5. Der Zellstoff umgiebt und durchsetzt die Substanz der Lungen, die verschiedenen Theile derselben, sowie die einzelnen Lungenläppchen mit einander aufs Genaueste verbindend, ist dehnsam und durchaus fettlos, und enthält hin und wieder Ablagerungen von schwarzem Pigment, welches aus Haufen verschieden geformter Pigmentzellen besteht und die schwärzlichen Flecken der Lungensubstanz erzeugt.

Die Oberfläche der Lunge wird von einer dicht an ihr angehefteten, sehr dünnen Haut, der *Pleura pulmonalis*, bekleidet.

Pleurae (Brustfelle oder Brusthäute) sind zwei geschlossene seröse Säcke, welche, innerhalb der Brusthöhle befindlich und vollkommen von einander getrennt, der eine die rechte, der andere die linke Hälfte der Brustwandungen bekleiden und vermittelst eines, sich in ihre eigene Höhle einstülpenden Theils die Oberfläche der Lunge überziehen, so dafs demnach eine jede Pleura aus zwei, unmittelbar in einander übergehenden Theilen oder Blättern, einem äufsern und einem innern, besteht. Der äufsere, den Brustwandungen angehörende Theil, der Brustfellsack (*Saccus pleurae*) im engern Sinne, zerfällt in die *Pleura costalis* (Rippenfell), welche an die innere Fläche der von den Rippen und Zwischenrippenmuskeln gebildeten Brustwand angeheftet ist, sich sowohl vorn am Brustbein, als auch hinten neben der Wirbelsäule senkrecht gegen den Herzbeutel einwärts schlägt, auf diesem alsdann bis zur Lungenwurzel fortlaufend, und oberwärts vermittelst einer, die Lungenspitze beutelförmig umhüllenden Verlängerung über die erste Rippe bis zum untern Theil des Halses hinaufreicht, — und in die *Pleura diaphragmatica*, welche an die obere Fläche des Zwerchfells fest angewachsen ist; die *Pleura costalis* der linken Brusthälfte ist kleiner, als die der rechten, indem sie in ihrem untern Theile sich nicht ganz bis zum

Brustbein erstreckt, sondern an den äufsern Enden der linken Rippenknorpel endet, während die der rechten Brusthälfte sich ebendaselbst über das Brustbein hinweg bis zum linken Seitenrande desselben fortsetzt. Der innere, auf der Lunge aufliegende Theil, *Pleura pulmonalis* (Lungenfell), erstreckt sich von der Lungenwurzel, daselbst den *Bronchus* und die ein- und austretenden Gefäfse und Nerven einhüllend, über die ganze Oberfläche der Lunge, hängt mit dieser durch kurzen Zellstoff sehr innig zusammen, ohne indefs zwischen die Lungenläppchen einzudringen, und bekleidet auch die einander zugekehrten Flächen der einzelnen Hauptlappen, sich in die Einschnitte zwischen denselben einsenkend und am Grunde derselben von je einem Lappen zum andern als eine kleine Falte, *Lig. interlobulare*, übergehend. Am untern Ende des hintern Randes der Lunge steigt von der *Pleura pulmonalis* eine dreieckige Falte, *Lig. pulmonis* genannt, abwärts zur *Pleura diaphragmatica*, sich an diese anheftend, und bildet die einzige Befestigung der sonst nirgends an die Brustwandungen angehefteten Lunge. Der die *Pleura pulmonalis* von der *Pleura costalis* und der *Pleura diaphragmatica* trennende, überall geschlossene Raum, *Cavum pleurae*, enthält eine geringe Quantität seröser Feuchtigkeit, welche von der glatten, mit Pflasterepithelium bekleideten Oberfläche der *Pleura* abgesondert wird und dieselbe schlüpfrig erhält.

In der Mitte der Brusthöhle sind beide *Pleurae* einander zugewandt und bilden daselbst gemeinschaftlich eine, beide Brusthälften von einander trennende, fast senkrechte Scheidewand, *Mediastinum* (Mittelfell), welche aus zwei, durch den Herzbeutel und die durch ihn hindurchtretenden Gefäfse und die Luftröhre geschiedenen Abtheilungen besteht, einer vordern, *Mediastinum anticum*, welche sich vom Brustbeine bis zur vordern Wand des Herzbeutels, und einer hintern, *Mediastinum posticum*, welche sich von der Wirbelsäule bis zur hintern Wand des Herzbeutels erstreckt. Jedes *Mediastinum* ist aus zwei Blättern, *Laminae mediastini*, zusammengesetzt, von denen das eine der rechten, das andere der linken *Pleura costalis* angehört, den sich einwärts gegen den Herzbeutel schlagenden Theil derselben darstellend; beide Blätter liegen indefs nicht dicht an einander, sondern werden durch einen, von mehreren Organen ausgefüllten Zwischenraum, *Cavum mediastini*, von einander getrennt. Das *Cavum mediastini antici*, welches sich zwischen der vordern Brustwand und der vordern Fläche des Herzbeutels befindet, hat eine etwas schräge Richtung, indem nur sein oberer Theil hinter dem Brustbeine, der untere dagegen hinter den linken Rippenknorpeln herabsteigt, ist durchgängig flach und oben schmäler als unten, und enthält in einem fettreichen lockern Zellgewebe zahlreiche Lymphgefäfse nebst den *Glandulae lymphaticae*

sternales und *mediastinales ant.*, die beiden *Nn. phrenici*, die *Vasa mammaria int.* der linken Seite, so wie den obern Theil derselben an der rechten Seite, die Ursprünge der *Mm. sternohyoidei, sternothyreoidei* und *triangularis sterni*, und im frühern Lebensalter die Thymusdrüse. Das *Cavum mediastini postici*, von gröfserem Umfange als das vorige, liegt genau vor der Wirbelsäule, zwischen dieser und der hintern Wand des Herzbeutels, und wird ausgefüllt von dem *Oesophagus*, der *Aorta thoracica descendens*, den *Vv. azygos* und *hemiazygos*, einem Theil der obern *Vasa intercostalia*, dem *Ductus thoracicus*, zahlreichen Lymphgefäfsen nebst den *Glandulae mediastinales posteriores* und den *Nn. vagi* und *splanchnici majores*.

V. Von der Thymusdrüse.

Die Thymus- oder Brustdrüse oder Thymus schlechthin (*Glandula thymus, s. Thymus*) ist ein länglich platter Blutgefäfsknoten, dessen Verrichtungen eben so unbekannt sind, wie die der Schilddrüse. Sie liegt zum Theil im *Cavum mediastini antici*, zum Theil an der vordern Fläche des Halses, indem sie sich von der Gegend der 4ten Rippe bis nahe an das untere Ende der Schilddrüse hinauferstreckt, nach vorn an das Brustbein und die *Mm. sternohyoidei* und *sternothyreoidei*, nach hinten an den Herzbeutel, die den *Arcus aortae* und dessen Aeste überziehende *Fascia thoracica* und die Luftröhre angeheftet, und besteht aus zwei, durch Zellstoff mit einander verbundenen, selten vollkommen symmetrischen Seitenhälften, von denen eine jede in ein längeres oberes und ein kürzeres unteres Horn, *Cornu thymi superius* und *inferius* ausläuft. — Die Thymus gehört nur der frühern Lebensperiode an; beim Embryo von zwei bis drei Monaten ist sie zuerst als sehr kleiner Körper zu unterscheiden, wächst von da ab bis zum achten Monat allmälig, im neunten dagegen plötzlich äufserst bedeutend, und hat bei der Geburt ein Gewicht von durchschnittlich einer halben Unze. Bis zum Ende des ersten Lebensjahres nimmt ihre Gröfse noch fortwährend zu, worauf sie einige Jahre unverändert bleibt, dann aber allmälig immer kleiner wird, so dafs sie zur Zeit der Pubertät entweder gänzlich geschwunden ist, oder nur rudimentär noch eine längere Zeit fortbesteht.

Die Substanz der Thymus ist mäfsig weich und von blafsröthlicher Farbe, besteht, gleich der Schilddrüse, aus einem Convolut von Blut- und Lymphgefäfsen, zwischen denen Haufen rundlicher Körnchen eingestreut sind, und wird durch dünne Zell-

stoffschichten in zahlreiche, theils gröfsere, theils kleinere Läppchen abgetheilt. Diese liegen (nach Astley Cooper) in spiraler Richtung um eine, im Innern jeder Seitenhälfte befindliche, sich durch die ganze Länge derselben erstreckende Höhle, und bestehen aus lauter Hirsekorn- bis Erbsengrofsen Zellen, deren mehrere in eine gemeinschaftliche, an ihrer Basis liegende kleine Höhle münden, welche unmittelbar mit der Centralhöhle zusammenhängt; letztere fand Cooper von einer gefäfsreichen Membran ausgekleidet, und diese durch eine Schicht unter ihr liegender Bandfasern, welche in verschiedener Richtung verlaufen und die Mündungen der Zellen und Höhlen kreisförmig umgeben, mehrfach gerunzelt. Innerhalb der hohlen Räume findet sich eine weifse, milchähnliche Flüssigkeit, welche viele röthliche Kügelchen enthält; diese sind kleiner, als Blutkörperchen, von

Fig. 145.

Fig. 145. Ein senkrechter Durchschnitt der Thymus eines achtmonatlichen Fötus; nach einem Präparate aus der Sammlung von Astley Cooper. — 1. Die obern Hörner der Thymus, ebenso wie die untern, von einander getrennt, während in ihrem übrigen Theile beide Seitenhälften durch Zellgewebe mit einander verbunden sind. 2. Die Zellenräume, aus denen die Läppchen der Thymus bestehen, und welche überall an der Durchschnittsfläche zum Vorschein kommen. 3,3. Die grofse Höhle, welche sich im Innern einer jeden Seitenhälfte vorfindet; die gröfsern und kleinern Oeffnungen, welche über ihre ganze Oberfläche verbreitet erscheinen, sind die Mündungen der in der Substanz der Thymus eingeschlossenen kleinen Höhlen.

ovaler Gestalt und unregelmäfsigem Umfange, und mit je einem Centralkern versehen. Die chemische Analyse jener Flüssigkeit, welche indefs, wegen zu geringer Menge derselben beim Menschen, an der Thymus eines Kalbsfötus, wo sie viel reichlicher vorkömmt, angestellt wurde, ergab (nach Dr. Dowler in Richmond) in 100 Theilen ungefähr 16 Theile fester Substanzen, nämlich: Faserstoff, Eiweifs, Schleim, Extracte, salzsaures und phosphorsaures Kali, phosphorsaures Natron und eine Spur von Phosphorsäure. — Die Oberfläche der Thymus ist von einer, sie kapselförmig umschliefsenden festen Zellhaut überzogen, und erscheint daher glatt und eben.

Fig. 146.

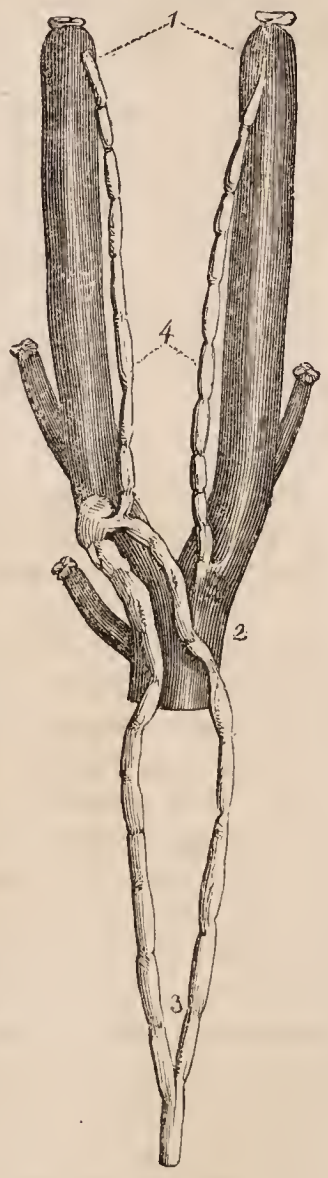

Gefäfse und Nerven. — Die *Aa. thymicae* stammen jederseits aus der *A. mammaria int.* und den *Aa. thyreoideae sup.* und *inf.*, selten direct aus der *A. subclavia* oder der *A. carotis comm.* Die *Vv. thymicae* ergiefsen sich in die *Vv. mammariae int.*, und einige kleine Zweige in die *Vv. thyreoideae.* Die Lymphgefäfse gelangen in die *Gl. mediastinales ant.* Beim Kalbe fand Cooper zwei starke Lymphkanäle, welche, an den obern Hörnern der Thymus beginnend, zu dem Vereinigungswinkel der *Vv. jugularis comm.* und *subclavia* der entsprechenden Seite herabsteigen und sich in diesen ergiefsen; er betrachtet dieselben als die eigentlichen Ausführungsgänge der Thymus, durch welche die in deren Höhlen enthaltene milchige Flüssigkeit dem Venensysteme zugeführt wird, und vermuthet aus den dem Blute sehr analogen Bestandtheilen dieser letztern,

Fig. 146. Verlauf und Endigung der Lymphkanäle, welche Cooper an der Thymus des Kalbes gefunden hat. — 1. *V. jugularis communis* der rechten und der linken Seite. 2. *V. cava sup.* 3. *Ductus thoracicus,* sich in zwei Aeste spaltend, und, nachdem sich diese wiederum vereinigt, in das untere Ende der linken *V. jugularis communis* mündend. 4. Die beiden Lymphkanäle der Thymus, von denen der linke in das Ende des *Ductus thoracicus,* der rechte, diesem gegenüber, in die *V. jugularis communis* der rechten Seite einmündet.

dies Organ sei dazu bestimmt, die während des Fötuslebens gänzlich fehlende und einige Zeit nachher noch unvollkommene Chylification vermittelst der Verdauungsorgane, durch diese eigenthümliche Sekretion zu ersetzen. — Die Nerven der Thymus sind äufserst fein, und stammen vorzüglich aus dem *Ganglion thoracicum primum* des *N. sympathicus* beider Seiten, selten auch aus dem *N. vagus*.

Von den Verdauungsorganen.

Die Verdauungs- oder Assimilationsorgane (*Organa digestionis s. assimilationis*) bestehen aus dem Speisekanal, und einigen, mit diesem zusammenhängenden drüsigen Organen, der Leber, dem Pankreas und der Milz. Der Speisekanal oder Nahrungsschlauch (*Canalis cibarius s. Tubus alimentarius*), auch die ersten Wege (*Primae viae*) genannt, erstreckt sich, zum Theil unter mannigfachen Krümmungen und Windungen, ununterbrochen vom Munde bis zum After, an seiner innern Fläche von einer, sich continuirlich durch seine ganze Länge fortsetzenden Schleimhaut ausgekleidet, und zerfällt in fünf, an Form und Struktur von einander verschiedene Hauptabtheilungen: die Mundhöhle, den Schlundkopf, die Speiseröhre, den Magen und den Darmkanal. Die ersten drei dieser Abtheilungen, welche hauptsächlich zur Aufnahme und Fortleitung der Speisen bestimmt sind, werden als die Ingestionsorgane, die beiden übrigen dagegen nebst den drüsigen Organen, da sie die Umwandlung der Speisen in den Chylus vermitteln, als die Chylificationsorgane oder eigentliche Digestionsorgane bezeichnet; während erstere von dem Munde an längs des Halses und der Brusthöhle bis zum Zwerchfell hinabsteigen, sind letztere fast gänzlich in der Bauchhöhle, welche sie gröfstentheils ausfüllen, eingeschlossen.

Die Bauchhöhle oder Unterleibshöhle (*Cavum abdominis*) liegt zwischen der Brust- und Beckenhöhle, von ersterer durch das Zwerchfell geschieden, in letztere dagegen unmittelbar übergehend. Sie hat eine aufrecht eiförmige Gestalt, mit stärkerer Wölbung nach vorn, wird gröfstentheils von Weichgebilden, nämlich oberwärts vom Zwerchfell, vorn und seitlich von den mit der Haut

bedeckten Bauchmuskeln und der *Linea alba*, hinten zum Theil von Rückenmuskeln, und nur in der Mitte ihrer hinteren Seite von einer Knochensäule, den Lendenwirbeln, begränzt, und ist daher von veränderlichem, je nach der Ausdehnung oder Zusammenziehung dieser Wände, gröfserem oder geringerem Umfange. Zur genaueren Lagebestimmung der in ihr eingeschlossenen Organe theilt man die Bauchhöhle in verschiedene Gegenden (*Regiones*). Dies geschieht, indem man sich quer durch dieselbe zwei horizontale Linien gezogen denkt, die eine in gleicher Höhe mit den vordern Enden der rechten und linken zwölften Rippe, die andere zwischen den erhabensten Stellen beider Hüftbeinkämme, und dieselben vermittelst zweier senkrechter Linien durchschneidet, welche, eine auf jeder Seite, vom hintern Ende des 8ten Rippenknorpels zum horizontalen Ast des Schambeins herabsteigen; hierdurch entstehen drei etagenförmig über einander liegende Abtheilungen, von denen eine jede wiederum in drei Theile, einen mittlern und zwei symmetrische seitliche, zerfällt. Die oberste Abtheilung heifst: *Regio epigastrica* (Oberbauchgegend); ihr mittlerer Theil: *Regio epigastrica* im engern Sinne *s. Epigastrium* (Magengegend), und ihre beiden seitlichen Theile: *Regiones hypochondriacae s. Hypochondria* (Unterrippengegenden). Die mittlere Abtheilung heifst: *Regio mesogastrica* (Mittelbauchgegend); ihr mittlerer Theil: *Regio umbilicalis* (Nabelgegend), und ihre beiden seitlichen Theile: *Regiones lumbales* (Lendengegenden). Die unterste Abtheilung heifst: *Regio hypogastrica* (Unterbauchgegend); ihr mittlerer Theil: *Regio hypogastrica* im engern Sinne *s. Hypogastrium*, und ihre beiden seitlichen Theile: *Regiones inguinales* (Weichen). Ferner unterscheidet man den obersten, zunächst dem *Proc. xiphoideus* des Brustbeins liegenden Theil der *Regio epigastrica* als *Scrobiculus cordis s. Scrobs* (Herzgrube), die vordern, an die vordere Bauchwand gränzenden Theile der *Regiones lumbales* als *Regiones iliacae* (Darmgegenden), und den untersten mittlern Theil der *Regio hypogastrica*, zunächst dem Schambogen, als Anfang der *Regio pubis* (Schamgegend).

Die Wandungen der Bauchhöhle sind an ihrer innern Oberfläche von einer serösen Haut, dem Bauchfell (*Peritonaeum*) ausgekleidet, und die in ihr eingeschlossenen Verdauungsorgane von einwärts gestülpten Fortsetzungen dieser letztern überzogen; die häutigen Duplikaturen, welche das Peritonäum beim Uebergange von den Bauchwandungen auf die Unterleibsorgane und zwischen diesen selbst bildet, werden als Bänder des Bauchfells (*Ligg. peritonaei*) bezeichnet.

I. Von der Mundhöhle.

Die Mundhöhle (*Cavum oris*) beginnt im untern Theile des Gesichts mit einer queren Oeffnung, der Mundspalte (*Rima oris*), erstreckt sich in horizontaler Richtung, unterhalb der Nasenhöhle, rückwärts, und mündet hinten vermittelst einer ebenfalls queren, ungleichmäfsigen Spalte, der Rachenenge (*Isthmus faucium*), in den Schlundkopf. Sie hat eine länglich runde Gestalt und einen, durch die Beweglichkeit ihrer meistens nachgiebigen Wände, veränderlichen Umfang, enthält die Apparate zum Kauen und zur Speichelabsonderung, so wie das Geschmacksorgan, und bildet aufserdem einen Theil der Athmungswerkzeuge und, in so fern in ihr vorzüglich die Artikulation der Töne geschieht, zugleich das Sprachorgan. Als Begränzungen der Mundhöhle erscheinen nach vorn die Lippen, zu beiden Seiten die Backen, oberwärts der harte Gaumen, welcher sie von der Nasenhöhle trennt, nach hinten das Gaumensegel, durch welches sie von dem Schlundkopf abgegränzt wird, und unterwärts, von der Haut des Halses überzogen, die *Mm. geniohyoidei* und *mylohyoidei*. Auf diesen ruht die Zunge (s. p. 615), den Boden der Mundhöhle grofsentheils bedeckend; vor und neben derselben ragen von oben und von unten her die *Proc. alveolares* der Ober- und der Unterkieferbeine nebst den in ihnen enthaltenen Zähnen (s. p. 61) hervor und theilen die Mundhöhle, durch das Aneinanderstofsen beider Zahnreihen, in zwei Räume, einen engern vordern, *Cavea buccarum*, welcher vor jenen, und in einen gröfsern hintern, *Cavea maxillarum*, welcher hinter jenen befindlich ist. In naher Beziehung zur Mundhöhle stehen die Speicheldrüsen, welche theils unter, theils neben ihr liegen.

Die Wände der Mundhöhle sind an ihrer ganzen innern Oberfläche von der Mundschleimhaut (*Membrana mucosa oris*) ausgekleidet, welche, den Anfang der allgemeinen Schleimhaut des Speisekanals darstellend, vorn, an der Mundspalte, in die Gesichtshaut, hinten, durch die Rachenenge, in die Schleimhaut des Schlundkopfes und des Kehlkopfes übergeht. Sie ist mit einem starken Pflasterepithelium und zahlreichen Schleimdrüsen versehen, und hängt durch kurzes Zellgewebe mit den von ihr überzogenen Theilen zusammen; an den *Proc. alveolares*, sowie an den Zahnhälsen, wo das verbindende Zellgewebe besonders dick, fest und mit der Beinhaut verschmolzen ist, liegt sie als Zahnfleisch (*Gingiva*) dicht an, schlägt sich, ohne die Zahnkronen zu überziehen, in die Alveolen hinein, und tritt am Boden der Mundhöhle von der innern Fläche des Unterkiefers horizontal einwärts, um in die Zungenschleimhaut überzugehen.

1. Die Lippen (*Labia oris*) bilden die vordere Wand der Mundhöhle, indem die Oberlippe (*Labium oris sup.*) vom untern Umfange der Nase aus hinabsteigt, die Unterlippe (*Labium oris inf.*) vom Kinn aus aufwärts steigt, und beide mit ihren einander zugekehrten freien Rändern die Mundspalte begränzen. Letztere, auch Mund (*Os*) im engern Sinne genannt, verläuft in querer Richtung, hat eine längliche, bei den Bewegungen der Lippen sich mehr oder minder zurundende Form, und endet nach beiden Seiten in die Mundwinkel (*Anguli oris*), an denen beide Lippen in einander übergehen. Die Oberlippe ist etwas stärker als die Unterlippe, in der Mitte ihrer äufsern Fläche mit einer senkrechten, bis zum *Septum nobile narium* hinaufreichenden flachen Rinne, *Philtrum*, versehen, und zu beiden Seiten derselben mit kürzern oder längern Haaren besetzt, welche den Knebel- oder Schnauzbart (*Mystax*) darstellen. Zwei schwache, nach aufsen convexe Furchen, *Sulci nasolabiales*, ziehen sich, eine auf jeder Seite, vom Nasenflügel an zwischen Backe und Lippen abwärts; eine breitere quere Furche, *Sulcus mentolabialis*, verläuft in horizontaler Richtung zwischen Unterlippe und Kinn, und ist mit zahlreichen Haaren besetzt, die sich beim Manne zum Spitzbart (*Pappus*) entwickeln. — Die Lippen bestehen aus je zweien Platten, einer äufsern, welche einen Theil der Gesichtshaut, und einer innern, welche einen Theil der Mundschleimhaut darstellt; letztere schlägt sich von den angehefteten Rändern der Lippen aus gegen den vordern Theil der *Proc. alveolares* zurück, und bildet in der Mitte derselben zwei kleine senkrechte Falten, die Lippenbändchen (*Frenulum labii superioris* und *Frenulum labii inferioris*), eine stärkere an der Oberlippe, eine schwächere an der Unterlippe. Beide Platten werden durch die Lippenmuskeln (s. p. 166 ff.), eine dünne Lage fetthaltigen Zellgewebes, und zahlreiche, der innern Platte angehörende Schleimdrüsen, *Glandulae labiales*, von einander getrennt, und gehen am Lippenrande, da wo der rothe Theil desselben aufhört, ununterbrochen in einander über.

2. Die Backen (*Buccae*), deren oberer, die Jochbeine bedeckender Theil, Wange (*Gena s. Mala*) genannt wird, erstrecken sich, als die beiden Seitenwände der Mundhöhle, von den Lippen aus nach hinten, oberwärts bis zu den untern Augenlidern, unterwärts bis zur Basis des Unterkiefers reichend. Sie bestehen, gleich den Lippen, deren ununterbrochene Fortsetzung sie bilden, aus einer von der Gesichtshaut gebildeten äufsern Platte, und einer, den seitlichen Theil der Mundschleimhaut darstellenden innern Platte, zwischen denen die *Mm. buccinator, zygomatici, risorius Santorini* und *depressor anguli oris*, ferner eine ansehnliche Fettanhäufung, und zahlreiche Schleimdrüsen, *Glandulae buccales*, eingeschlossen sind. Ihre Schleimhaut

geht oberwärts und unterwärts, sich gegen die *Proc. alveolares* umbiegend, in das Zahnfleisch, so wie hinterwärts, über den vordern Rand des *Ramus maxillae inf.*, in das Gaumensegel über, und zeigt ungefähr in der Mitte einer jeden Backe eine kleine rundliche Oeffnung, welche die Mündung des *Ductus Stenonianus* (s. p. 656) darstellt.

3. Der harte Gaumen (*Palatum durum*) bildet die etwas gewölbte, vorn und seitlich von den *Proc. alveolares* der Oberkieferbeine überragte, obere Wand der Mundhöhle, diese von der Nasenhöhle scheidend, und besteht aus einer von Fortsätzen der Oberkiefer- und der Gaumenbeine gebildeten knöchernen Grundlage (s. p. 56), deren obere, der Nasenhöhle zugewandte Fläche von der Nasenschleimhaut, die untere, der Mundhöhle angehörende Fläche dagegen von dem obern Theil der Mundschleimhaut, der Gaumenhaut (*Membrana mucosa palati*) überzogen wird. Diese ist durch kurzes straffes Zellgewebe an die Beinhaut fest angeheftet, enthält zahlreiche kleinere und gröfsere Schleimdrüsen, und bildet in der Mittellinie des Gaumens eine von vorn nach hinten verlaufende erhabene Leiste, zu deren beiden Seiten sie der Quere nach gerunzelt erscheint. Vorn und seitlich geht die Gaumenhaut in das Zahnfleisch, so wie hinterwärts in das Gaumensegel über; in ihrem vordern Theile, dicht hinter den innern Schneidezähnen, bildet sie, entsprechend dem *Foramen incisivum*, ein Wärzchen mit einer rundlichen Oeffnung, als Ausgang eines, durch den knöchernen *Canalis incisivus* hindurchtretenden, häutigen Canälchens, *Canalis nasopalatinus*, welches, vermittelst einer doppelten Mündung am Boden der Nasenhöhle, zu beiden Seiten des vordern Theils der Nasenscheidewand (s. p. 614) beginnend, die Mundschleimhaut mit der Nasenschleimhaut verbindet.

4. Das Gaumensegel oder der Gaumenvorhang oder der weiche Gaumen (*Velum palatinum s. palati s. pendulum, s. Palatum molle s. mobile*) hängt vom hintern Rande des harten Gaumens, in Form eines, der Quere nach ausgespannten, oben und zu beiden Seiten angehefteten Vorhangs, etwas schräg nach hinten zu herab, und bildet die hintere bewegliche Wand der Mundhöhle, durch welche diese theilweis vom Schlundkopfe und von den hintern Nasenöffnungen (*Choanae*) geschieden wird. Sein unterer freier Rand stöfst an die Zungenwurzel, von oben her den *Isthmus faucium* begränzend, zeigt in der Mitte, entsprechend der *Spina nasalis post.*, eine tiefer herabhängende, kegelförmige Verlängerung, das Zäpfchen (*Uvula s. Staphyle s. Gargareon*), und ist neben diesem jederseits in zwei, sich bogenförmig in divergirender Richtung nach aufsen und unten krümmende Schenkel, Gaumenbögen (*Arcus palati*) gespalten. Durch die Divergenz dieser, nach innen zu freien, nach aufsen

zu festsitzenden Bögen, von denen der vordere, dünnere und gewölbtere, *Arcus palatoglossus s. palati ant.*, an der Seitenwand der Mundhöhle bis zum Rande der Zunge, der hintere, dickere und geradere, *Arcus palatopharyngeus s. palati post.*, an der Seitenwand des Schlundkopfes bis zum mittlern Theil desselben, sich allmälig verlierend, herabsteigt, entsteht zwischen beiden, jederseits neben dem Zäpfchen, eine dreieckige, mit der Basis nach unten gewandte Vertiefung, welche von einem plattovalen, drüsigen Gebilde, wegen seiner mandelähnlichen Gestalt Mandel (*Tonsilla*) genannt, ausgefüllt wird. Letztere liegt daher nur an ihrer innern, dem *Isthmus faucium* zugewandten Fläche frei, an ihrem übrigen Umfange dagegen zwischen den Gaumenbögen eingeschlossen, und wird nach aufsen zu nur durch die anliegende Wand des Schlundkopfs von der *A. carotis int.* getrennt; bisweilen tritt sie so stark nach unten hervor, dafs sie am obern Theile des Halses, in gleicher Höhe mit dem Winkel des Unterkiefers, durch die äufsern Bedeckungen durchzufühlen ist. — Seiner Struktur nach ist das Gaumensegel eine Schleimhautfalte, deren vorderes Blatt oberwärts mit der Schleimhaut des Gaumens, seitwärts mit der der Backen und der Zunge, das hintere dagegen oberwärts mit der Schleimhaut der Nasenhöhle, seitwärts mit der des Schlundkopfs ununterbrochen zusammenhängt, und welche an den Gaumenbögen, durch Einstülpung der Schleimhaut vom untern Rande aus, in zwei Falten getheilt ist. Beide Blätter sind durch Zellgewebe mit einander verbunden, und schliefsen zwischen sich mehrere Muskeln ein (s. p. 186 ff.), von denen die einen, nämlich die *Mm. palatoglossus* und *palatopharyngeus* jederseits in den gleichbenannten Gaumenbögen enthalten sind, die andern, nämlich die *Mm. levator veli palatini* und *tensor veli palatini* beider Seiten theilweis in das Gaumensegel eintreten, endlich der kleine *M. azygos uvulae* das Zäpfchen ausfüllt. In dem verbindenden Zellgewebe liegen zahlreiche Schleimdrüsen, welche an einigen Stellen, so im Zäpfchen und in der Nähe der Mandeln, in besonderer Menge sich vorfinden; aus einem Haufen solcher, durch Zellgewebe zusammengehaltener kleiner Drüsen bestehen auch die Mandeln selbst, deren Oberfläche von der Schleimhaut überzogen ist, und durch viele Gruben- und Spaltförmige Einsenkungen derselben, in denen die Ausführungsgänge jener Drüsen sich öffnen, höckerig erscheint.

5. Die Speicheldrüsen (*Glandulae salivales*) sind drei, symmetrisch zu beiden Seiten der Mundhöhle, unweit von einander liegende paarige Drüsen: die *Gl. parotis*, die *Gl. submaxillaris* und die *Gl. sublingualis*. Sie haben einen conglomerirten Bau, aus zahlreichen Lappen und diesen untergeordneten Läppchen zusammengesetzt, welche durch Zellgewebe mit einander vereinigt und sämmtlich von einer gemeinschaftlichen zellig-faserigen

Membran umgeben werden. Die kleinsten Läppchen bestehen aus einem Häufchen äufserst kleiner *Acini*, welche traubenförmig auf einem aus ihnen hervortretenden Canälchen aufsitzen, deren mehrere sich alsdann zu je einem stärkern Canälchen, und diese zuletzt sämmtlich zum Ausführungsgang der Drüse, *Ductus salivalis* (Speichelgang) vereinigen. Letzterer tritt einfach, nur bei der *Gl. sublingualis* mehrfach, aus der Drüse hervor, besteht aus einer festen Zellhaut, welche von einer Fortsetzung der Mundschleimhaut ausgekleidet ist, und mündet, nach längerm oder kürzerm Verlauf, in die Mundhöhle. — Die Speicheldrüsen dienen zur Absonderung des Speichels (*Saliva*), einer an sich klaren und wasserhellen, jedoch gewöhnlich mit Schleim gemischten, und alsdann trüben und flockigen Flüssigkeit, welche aus einer Auflösung von mehr als 1 Procent fester Bestandtheile (Speichelstoff, Schleim, Extracte, Chlorkalium, milchsaures Kali, milchsaures Natron, Natron mit Schleim, phosphorsaurer Kalk und Kieselerde) in Wasser besteht, meistens alkalisch reagirt und, den Speisen beigemischt, dieselben erweicht und für die Verdauung vorbereitet.

a) Die *Glandula parotis s. Parotis* schlechthin (Ohrspeicheldrüse), die gröfste der drei Speicheldrüsen, liegt, bedeckt von der Haut und dem obern Ende des *M. platysma myoides*, in der Gegend dicht vor dem äufsern Ohr, sich oberwärts bis zur Höhe des *Arcus zygomaticus*, unterwärts bis zu der des *Angulus maxillae inf.*, nach hinten bis zum *Meatus auditorius ext.* und dem vordern Rande des *M. sternocleidomastoideus*, und nach vorn bis gegen die Mitte der äufsern Fläche des *M. masseter* erstreckend. Sie ist von unregelmäfsig länglicher Gestalt, in ihrem hintern Theile dick, im vordern platt, und dringt mit jenem in den winkeligen Raum zwischen dem *Ramus maxillae inf.* und dem *Proc. mastoideus*, während dieser auf dem hintern Theil des *M. masseter* aufliegt. Ihre innere Fläche, welche nach vorn an den *M. masseter*, weiter hinten an die *Mm. pterygoidei* und die vom *Proc. styloideus* entspringenden Muskeln, so wie an die *A. carotis int.* und *V. jugularis int.* gränzt, ist genau an diese Theile geheftet und von unebener Beschaffenheit, die äufsere Fläche dagegen, welche von der *Fascia parotideo-masseterica* (s. p. 284) bekleidet wird, ist glatt und etwas convex. In der Substanz der *Parotis* eingebettet, liegen die *A. carotis ext.*, die *V. facialis post.* und der *Pes anserinus* des *N. facialis*, dessen Aeste, so wie die *A. transversa faciei*, am vordern Rande der Drüse, dagegen die *A. temporalis superficialis* am obern Rande derselben zum Vorschein kommen. Aus dem obern Theile ihres vordern Umfangs tritt ihr ziemlich dickwandiger, dabei verhältnifsmäfsig enger Ausführungsgang, *Ductus Stenonianus* (Stensonscher Speichelgang) hervor, geht, in Begleitung der *A. transversa fa-*

ciei, quer über die äufsere Fläche des *M. masseter* nach vorn, biegt sich vor dem vordern Rande desselben einwärts, die Fettmasse auf dem *M. buccinator* und diesen selbst, so wie die Schleimhaut der Backe durchbohrend, und mündet mit einer rundlichen Oeffnung in der Mitte der innern Fläche der letztern, dem 2ten vordern oder 1sten hintern Backenzahn des Oberkiefers gegenüber. — Häufig findet sich noch eine kleine Nebendrüse, *Parotis accessoria*, welche, vor der Hauptdrüse auf dem *M. masseter* liegend, vermittelst eines besondern kleinen Ausführungsganges in den *Ductus Stenonianus* mündet.

b) Die *Glandula submaxillaris* (Unterkieferspeicheldrüse oder Kinnbackendrüse), weit kleiner als die *Parotis* und von plattovaler Gestalt, liegt im hintern Theile des *Trigonum submaxillare*, unter dem *M. mylohyoideus* zunächst der innern Seite des Unterkieferwinkels, diesen nach unten zu überragend und daselbst von der *Fascia cervicalis* und dem *M. platysma myoides* bedeckt, reicht hinterwärts bis an die *Parotis*, von welcher sie indefs meistens durch das *Lig. stylomaxillare* getrennt ist, und setzt sich nach oben und vorn über den hintern Rand des *M. mylohyoideus*, bisweilen bis dicht an die *Gl. sublingualis* fort. An ihrer äufsern Fläche verläuft die *V. facialis ant.*, an der innern, in die Substanz der Drüse eingesenkt, die *A. maxillaris int.*, und dicht über ihr liegt das *Ganglion maxillare*. Aus ihrem vordern Umfange tritt ihr Ausführungsgang, *Ductus Whartonianus*, hervor, läuft oberhalb des *M. mylohyoideus*, nach aufsen vom *M. hyoglossus* und unterhalb der *Gl. sublingualis*, vorwärts und einwärts zur entsprechenden Seite des Zungenbändchens, und mündet daselbst, die Schleimhaut durchbohrend, auf der *Caruncula sublingualis*.

c) Die *Glandula sublingualis* (Unterzungenspeicheldrüse), die kleinste der Speicheldrüsen und von länglich abgeplatteter Form, liegt auf dem vordern Theil des *M. mylohyoideus* zunächst dem Zungenbändchen, dicht unter der Schleimhaut, durch welche man sie von der Mundhöhle aus durchfühlt, gränzt auswärts an die innere Fläche des horizontalen Theils des Unterkiefers, einwärts an die *Mm. genioglossus* und *geniohyoideus*, und reicht mit ihrem vordern zugespitzten Ende bis in die Vertiefung neben der *Spina mentalis int.*, mit dem hintern bis nahe an die *Gl. submaxillaris*. Aus ihrem obern Umfange treten 8 bis 12 kleine Ausführungsgänge, *Ductus Riviniani*, hervor, und münden entweder, einzeln die Schleimhaut durchbohrend, zerstreut in der Nähe des Zungenbändchens, oder vereinigen sich theilweis zu einem gemeinschaftlichen gröfsern Gange, *Ductus Bartholinianus*, welcher sich in den *Ductus Whartonianus* oder neben diesem auf der *Caruncula sublingualis* öffnet.

Gefäfse und Nerven:

Die Arterien der zur Mundhöhle gehörenden Theile stammen aus verschiedenen Aesten der *A. carotis ext.*, und zwar gelangen: zu den Lippen die *Aa. coronariae labii sup.* und *inf.* aus der *A. maxillaris ext.*; zu den Backen die *A. transversa faciei* aus der *A. temporalis superficialis* und die *Aa. buccinatoria* und *infraorbitalis* aus der *A. maxillaris int.*; zum harten Gaumen die *A. palatina ant.* aus der *A. pterygopalatina*, einem Aste der *A. maxillaris int.*, so wie zum Gaumensegel Zweige aus der *A. pterygopalatina* und die *A. palatina ascendens* aus der *A. maxillaris ext.* beider Seiten; zu den Zähnen und dem Zahnfleische Zweige der *Aa. alveolares sup.* und *inf.*, so wie der *A. infraorbitalis* aus der *A. maxillaris int.*; zur *Gl. parotis* die *Aa. parotideae*, meistens direkt aus der *A. carotis ext.*; zur *Gl. submaxillaris* gleichnamige Zweige aus der *A. maxillaris ext.*, und zur *Gl. sublingualis* ein gleichnamiger Zweig aus der *A. lingualis*. — Die Venen entsprechen im Allgemeinen den Arterien, und ergiefsen sich von den Lippen, den Backen, dem harten Gaumen, dem Gaumensegel, der obern Zahnreihe und der *Gl. submaxillaris* in die *V. facialis ant.*, dagegen von der untern Zahnreihe, der *Gl. parotis* und der *Gl. sublingualis* in die *V. facialis post.* — Die Lymphgefäfse gelangen von den oberflächlichen Theilen in die *Gl. lymphaticae submaxillares*, von den tiefen dagegen in die *Gl. faciales prof.*

Die Nerven dieser Theile entspringen theils aus dem 2ten und 3ten Hauptaste des *N. trigeminus*, theils aus dem *N. facialis*, theils aus dem Gangliensystem. Es verbreiten sich nämlich: in der Oberlippe die *Nn. labiales sup.* vom *N. infraorbitalis* des *R. secundus n. trig.*, und in der Unterlippe die *Nn. labiales inf.* vom *N. alveolaris inf.* des *R. tertius n. trig.* und Zweige vom *N. subcutaneus maxillae inf.* des *N. facialis*; in den Backen Zweige von den *Nn. subcutaneus malae* und *infraorbitalis* des *R. secundus n. trig.*, der *N. buccinatorius* vom *R. tertius n. trig.* und die *Nn. buccales* vom *N. facialis*, zusammen das *Rete buccale* bildend; im harten Gaumen die *Nn. palatini ant.* und *ext.*, so wie der *N. nasopalatinus Scarpae* vom *G. sphenopalatinum*; im Gaumensegel die *Nn. palatini ext.* und *int.*, einige Fäden vom *N. pterygoideus int.*, so wie vom *N. lingualis* des *R. tertius n. trig.*, und die *Rr. tonsillares* des *N. glossopharyngeus*; an die Zähne und das Zahnfleisch Zweige vom *N. trigeminus*, und zwar an die obere Zahnreihe die *Nn. dentales sup.* des *R. secundus n. trig.* und an die untere Zahnreihe die *Nn. dentales inf.* vom *N. alveolaris inf.* des *R. tertius n. trig.*; in der *Gl. parotis* die *Nn. parotidei* des *N. facialis*, und Fäden der *Rr. communicantes cum faciali* vom *N. temporalis superf.*

des *R. tertius n. trig.;* in den *Gl. submaxillaris* und *sublingualis* Zweige vom *R. tertius n. trig.*, theils vermittelst des *N. lingualis*, theils vermittelst des *N. mylohyoideus* vom *N. alveolaris inf.*, aufserdem aber noch in der *Gl. submaxillaris* Fäden vom *Ganglion maxillare* und von der *Chorda tympani* des *N. facialis*.

II. Vom Schlundkopf.

Der Schlundkopf oder Schlund (*Pharynx*) ist der sich sackförmig nach oben hin erweiternde zweite Abschnitt des Speisekanals, welcher hinter der Nasen- und Mundhöhle in senkrechter Richtung von der Basis des Schädels bis hinter die *Cartilago cricoidea* hinabsteigt, sich daselbst ununterbrochen in die Speiseröhre fortsetzend; sein mittlerer, der Mundhöhle gegenüber liegender Theil wird als Rachen oder Rachenhöhle (*Fauces*) unterschieden. Er hat eine Länge von vier bis fünf Zoll und eine trichterförmige, nach unten zu an Weite abnehmende und von vorn nach hinten etwas abgeplattete Gestalt, ist unterwärts und zum grofsen Theil nach vorn offen, nach oben, hinten und zu beiden Seiten dagegen geschlossen, und hängt mit den angränzenden Theilen überall durch lockeres fettarmes Zellgewebe zusammen. Seine obere, an der Schädelbasis angeheftete Wand, auch das Schlundgewölbe (*Fornix pharyngis*) genannt, erstreckt sich in horizontaler Richtung vom vordern Umfange des *For. magnum* an, über die untere Fläche der *Pars basilaris ossis occipitis*, der die *For. lacera anteriora* ausfüllenden Knorpelmassen und der Spitzen der *Partes petrosae oss. temporum* hinweg, nach vorn bis zum obern Umfang der Choanen; seine hintere senkrecht herabsteigende Wand liegt an der vordern Fläche der fünf obern Halswirbel und der diese bedeckenden *Mm. recti capitis antici* und *longi colli;* seine seitlichen Wände endlich stofsen an die grofsen Gefäfsstämme des Halses und die von den *Cornua majora ossis hyoidei* und von den *Proc. styloidei* entspringenden Muskeln, und zeigen an ihrer innern Fläche dicht hinter den *Choanen*, in gleicher Höhe mit der untern Muschel, jede eine ovale, nach unten und innen gewandte Oeffnung, welche das *Ostium pharyngeum* der *Tuba Eustachii* darstellt. Nach vorn zu ist der Schlundkopf nur in seinem untern, hinter dem Kehlkopfe gelegenen Theile durch eine eigne Wand geschlossen, während sein übriger Theil sich theils in benachbarte Höhlen, und zwar durch die *Choanae* in die Nasenhöhle, durch den *Isthmus faucium* in die Mundhöhle und durch das *Ostium laryngis pharyngeum* in den Kehlkopf öffnet, theils

durch das *Velum palatinum* und die Zungenwurzel nebst dem Kehldeckel von denselben abgegränzt wird.

Fig. 147.

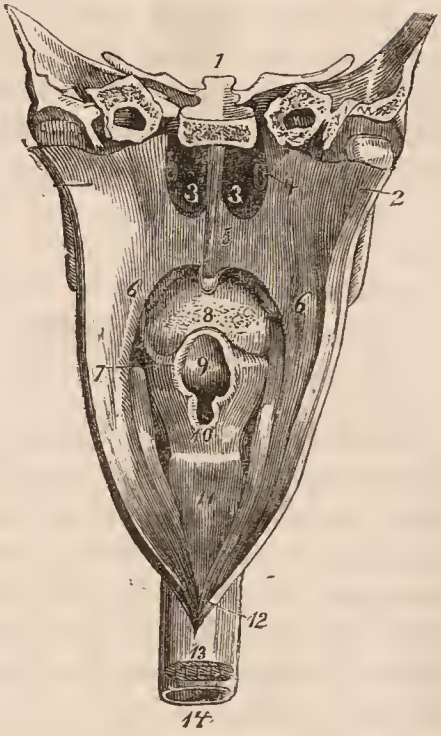

Die Wände des Schlundkopfs sind aus drei Häuten zusammengesetzt, von denen die äufsere eine Muskelhaut, die mittlere eine faserige Zellhaut und die innere eine Schleimhaut darstellt. Die Muskelhaut findet sich nur am hintern und seitlichen Umfange des Schlundkopfs, auch hier indefs am obern Theile fehlend, und besteht aus den sich theilweise einander deckenden und von beiden Seiten her in der *Raphe pharyngis* (s. p. 184.) zusammenstofsenden *Mm. constrictores pharyngis* nebst den *Mm. stylopharyngei* und den Enden der *Mm. palatopharyngei*. Die Zellhaut (*Tunica propria s. vasculosa s. nervea pharyngis, s. Fascia pharyngea*), von fibröszelligem Gefüge und fester Beschaffenheit, verbindet die Muskelhaut mit der Schleimhaut, findet sich indefs auch an dem Theil der seitlichen und hintern Wand, wo die Muskelhaut fehlt, und heftet sich oberwärts an die Basis des Schädels. Die Schleimhaut, von röthlichem, glänzendem Ansehen und mit vielen Schleimdrüsen und einem Pflasterepithelium versehen, erstreckt sich längs der ganzen Ausdehnung des Schlundkopfs, bildet ganz allein die obere Wand, so wie den an die hintere Fläche des Kehlkopfs angehefteten untern Theil der vordern Wand desselben, und geht an den Choa-

---

Fig. 147. Das Gaumensegel und der Schlundkopf, von hinten aus gesehen. — 1. Die im queren Durchmesser senkrecht durchsägte *Basis cranii*. 2,2. Der von hinten aufgeschnittene Schlundkopf, nach beiden Seiten zurückgelegt. 3,3. Die Choanen, durch das *Vomer* von einander getrennt. 4. *Ostium pharyngeum* der rechten *Tuba Eustachii*. 5. Das Gaumensegel, sich jederseits in den *Arcus palatopharyngeus* (6.), und in den *Arcus palatoglossus* (7.) trennend; in der Vertiefung zwischen diesen beiden bemerkt man die *Tonsilla*. 8. Die Zungenwurzel, auf welcher die *Uvula* aufliegt. 9. Der Kehldeckel. 10. *Ostium pharyngeum* des *Larynx*. 11. Hintere Wand des Kehlkopfs. 12. Innere Fläche des Schlundkopfs, beim Uebergange desselben in die Speiseröhre. 13. Die Speiseröhre, und 14. die Luftröhre, beide im horizontalen Durchschnitt.

nen in die Schleimhaut der Nasenhöhle, am *Isthmus faucium* in die der Mundhöhle, am *Ostium laryngis pharyngeum* in die des Kehlkopfs, nach unten in die der Speiseröhre, und von beiden Seitenwänden aus in die hintern Gaumenbögen, so wie durch die Mündungen der *Tubae Eustachii* in die Schleimhaut dieser letztern, und durch diese mittelbar in die der Paukenhöhle über. — Die Verrichtung des Schlundkopfs besteht hauptsächlich in der Aufnahme und Fortleitung der Nahrung aus der Mundhöhle in die Speiseröhre; aufserdem dient er der ein- und ausgeathmeten Luft zum Durchgange, und nimmt an der Artikulation der Töne einigen Antheil.

Gefäfse und Nerven. — Die Arterien des Schlundkopfs stammen zu beiden Seiten aus mehreren Zweigen der *A. carotis ext.*, vorzüglich aus der *A. pharyngea ascendens*, ferner, vermittelst der *A. palatina ascendens* aus der *A. maxillaris ext.* und vermittelst der *A. pterygopalatina* aus der *A. maxillaris int.*; aufserdem erhält er gewöhnlich einige Aestchen von den *Aa. thyreoideae sup.* und *inf.* Die Venen bilden den *Plexus* (*venosus*) *pharyngeus*, aus welchem die *Vv. pharyngeae* hervortreten, um sich, gesondert oder mit der *V. lingualis* vereinigt, jederseits in die *V. jugularis int.* oder die *V. facialis communis* zu ergiefsen. Die Lymphgefäfse gelangen in die *Gl. cervicales profundae sup.* und *inf.* — Die Nerven des Schlundkopfs entspringen aus den zum *Plexus* (*nerv.*) *pharyngeus* vereinigten Zweigen des *N. glossopharyngeus*, des *N. vagus* (sowohl des Stammes desselben, als des *N. laryngeus sup.*) und des *Ganglion cervicale supremum n. sympathici.*

III. Von der Speiseröhre.

Die Speiseröhre (*Oesophagus*) ist eine 8 bis 9 Zoll lange, den engsten Theil des Speisekanals darstellende Röhre, welche hinter der *Cartilago cricoidea*, in der Gegend des 5ten Halswirbels, aus dem untern Ende des Schlundkopfs entsteht, längs des untern Theils des Halses und der hintern Wand der Brusthöhle, hier innerhalb des *Cavum mediastini postici*, in gerader, nur zuletzt etwas nach vorn gebogener Richtung bis zum *Hiatus oesophageus* des Zwerchfells hinabsteigt und, durch diesen in die Bauchhöhle eindringend, alsbald an der *Cardia* des Magens in diesen übergeht. Am Halse und im obern Theile der Brusthöhle gränzt sie hinterwärts an die Mitte der Wirbelsäule, nach vorn an die Luftröhre, dem linken Rand derselben näher liegend, als dem rechten, und zu beiden Seiten an die *A. carotis communis*, *V. jugularis communis*, *N. vagus* und *R. recurrens* desselben; im weitern

Verlaufe durch die Brusthöhle liegt sie, bedeckt vom Herzbeutel, bis unterhalb des 7ten Brustwirbels noch immer dicht vor der Wirbelsäule, links vom *Ductus thoracicus* und der *V. azygos*, und rechts von der *Aorta descendens thoracica*, vom 8ten Halswirbel an dagegen vor letzterer, zwischen ihr und dem Herzbeutel zum Zwerchfell hinabsteigend. — Die äufsere Fläche des *Oesophagus* ist durch eine Lage Zellgewebe an die benachbarten Theile angeheftet; er selbst besteht aus zwei Häuten, einer äufsern oder Muskelhaut, und einer innern oder Schleimhaut, welche durch eine dünne, aber feste Zellhaut (*Tunica propria s. vasculosa s. nervea oesophagi*) mit einander verbunden sind. Zwischen letzterer und der Schleimhaut findet sich, nach Einigen, noch eine besondere Schicht longitudinaler elastischer Fasern. Die sehr ansehnliche Muskelhaut zerfällt in zwei, sich einander bedeckende Lagen, eine äufsere stärkere, welche aus Längsfasern, und eine innere schwächere, welche aus Kreisfasern zusammengesetzt ist; die Fasern sind gröfstentheils glatt, nur im obern Drittel der Speiseröhre quergestreift, und hängen oberwärts mit der Muskelhaut des Schlundkopfes, unterwärts mit der des Magens ununterbrochen zusammen. Die Schleimhaut ist eine unmittelbare Fortsetzung der Schleimhaut des *Pharynx*, jedoch dünner und, zumal in ihrem untern Theile, blässer als dieselbe, und geht unterwärts in die Schleimhaut des Magens über; sie ist ziemlich schlaff und im leeren Zustande der Speiseröhre der Länge nach gefaltet, enthält zahlreiche, theils in ihr, theils dicht unter ihr einzeln oder haufenweis liegende Schleimdrüsen, und wird von einem starken Pflasterepithelium überzogen. — Die Speiseröhre bildet den Verbindungskanal zwischen Schlundkopf und Magen, und befördert den Durchgang der Nahrung durch die, theils in longitudinaler, theils in kreisförmiger Richtung erfolgende Contraction ihrer zum gröfsten Theil unwillkührlichen Muskelfasern.

Gefäfse und Nerven. — Die Arterien der Speiseröhre sind die direkt aus der *Aorta* stammenden *Aa. oesophageae*, und an ihrem obern Theile Zweige der *A. thyreoidea inf.* beider Seiten und der *Aa. bronchiales*, so wie an ihrem untern Ende Zweige der *Aa. phrenicae* und der *A. coronaria ventriculi sinistra*. Die Venen ergiefsen sich vom Halstheile in die *Vv. thyreoideae inf.*, vom Brusttheile in die *Vv. azygos* und *hemiazygos*, und vom untern Endtheile in die *Vv. phrenicae* und *gastrica sup.* Die Lymphgefäfse gelangen theils in die *Gl. cervicales prof. inf.*, theils in die *Gl. mediastinales post.*, und theils in die *Gl. gastro-epiploicae sup.* — Die Nerven der Speiseröhre stammen jederseits aus dem *N. laryngeus inf.* des *N. vagus*, hauptsächlich aber aus dem von den Stämmen beider *Nn. vagi* gebildeten und Fäden vom Brusttheil des Gangliennervensystems aufnehmenden *Pl. oesophageus.*

IV. Vom Magen.

Der Magen (*Ventriculus s. Stomachus s. Gaster*) ist ein in Form eines Dudelsacks gekrümmter, länglicher Sack, welcher, den weitesten Theil des Speisekanals darstellend, sich in querer, von links nach rechts etwas absteigender Richtung durch die *Regio epigastrica* erstreckt, und durch eine, an seinem obern Umfange, unweit des linken Endes, befindliche runde Oeffnung, *Cardia s. Ostium oesophageum* (Magenmund) in die Speiseröhre, so wie durch eine zweite, sein rechtes Ende einnehmende ähnliche Oeffnung, *Pylorus s. Ostium duodenale* (Pförtner oder rechter Magenmund) in das, den Anfangstheil des Darmkanals bildende *Duodenum* ununterbrochen übergeht. Seine Weite nimmt von links nach rechts allmählig, jedoch ungleichmäfsig ab. Am weitesten erscheint sein, links von der *Cardia* liegendes, in das linke *Hypochondrium* bis zur concaven Fläche der Milz hin reichendes geschlossenes linkes Ende, *Fundus ventriculi s. Saccus coecus s. Portio splenica* (Magengrund, oder Blindsack, oder Milztheil des Magens), welches indefs ohne deutliche Gränze in den mittlern, sich nach rechts hin immer mehr verengenden, ansehnlichsten Theil des Magens, *Corpus ventriculi*, übergeht; am engsten ist sein, von letzterem durch eine schwache Einschnürung abgegränzter rechter Endtheil, *Portio pylorica* (Pförtnertheil), welcher, nach rechts schräg aufsteigend, im rechten *Hypochondrium*, hinter dem *Lobus quadratus* der Leber, am *Pylorus* endet. Letzterer ist äufserlich durch eine deutliche Einschnürung, inwendig durch einen kreisförmigen oder spiralen Vorsprung, *Valvula pylori* (Pförtnerklappe), angedeutet; der ihm zunächst liegende, etwas ausgedehntere Theil der Höhle des Magens wird *Antrum pylori* genannt. — Man unterscheidet an dem Magen eine vordere und eine hintere Wand; erstere gränzt theils an die hintere Fläche der Leber, theils dicht an die vordere Bauchwand, letztere an das Zwerchfell, das *Pancreas* und die linke Nebenniere. Beide Wände gehen ununterbrochen in einander über, am obern Umfange des Magens vermittelst eines, sich von der *Cardia* bis zum *Pylorus* erstreckenden, gröfstentheils concaven Randes, *Curvatura minor* (kleine Magenkrümmung oder kleiner Bogen), und am untern Umfange desselben vermittelst eines, die ganze Länge des Magens einnehmenden convexen Randes, *Curvatura major* (grofse Magenkrümmung oder grofser Bogen), welcher an das *Colon transversum* gränzt. Im angefüllten Zustande ändert sich die ganze Richtung des Magens, so dafs nicht blofs seine beiden Wände auseinander weichen und die Ränder sich in Flächen verwandeln, sondern er zugleich eine Drehung

um seine Axe vornimmt, wobei die *Curvatura major* sich nach vorn und die *Curvatura minor* nebst der *Cardia* nach hinten, die vordere Wand dagegen nach oben, und die hintere Wand nach unten wendet.

Aufser den, an den frühern Abtheilungen des Speisekanals angegebenen Häuten, nämlich einer Schleimhaut, einer Muskelhaut und einer beide verbindenden Zellhaut, findet sich am Magen noch eine seröse Haut, welche seinen äufsern glatten Ueberzug darstellt.

a) Die seröse Haut oder der Peritonäalüberzug des Magens ist eine Fortsetzung des Bauchfells, welche den Magen an seiner ganzen Oberfläche überzieht, mit Ausnahme beider Curvaturen,

Fig. 148.

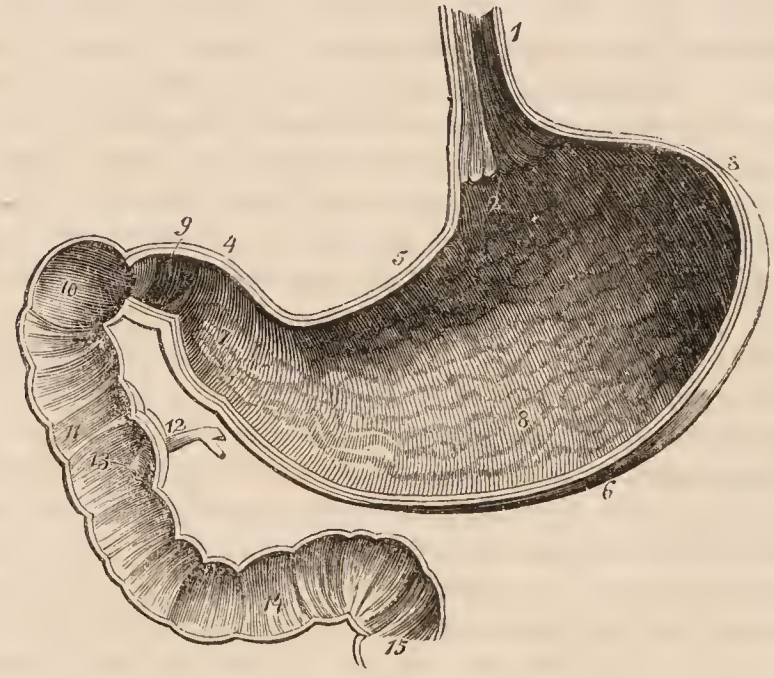

Fig. 148. Ein Theil der Speiseröhre, des Magens und des Zwölffingerdarms, nach Abtragung ihrer vordern Wand. — 1. Das untere Ende der Speiseröhre, an deren freiliegender innerer Fläche die Längsfalten der Schleimhaut wahrzunehmen sind. 2 bis 9. Der Magen in seiner natürlichen Lage. 2. *Cardia*, woselbst das dickere Epithelium der Speiseröhre mit einem gezackten Rande endet. 3. *Fundus ventriculi*. 4. *Portio pylorica*. 5. *Curvatura minor*. 6. *Curvatura major*. 7. *Antrum pylori*. 8. Falten der Schleimhaut im *Corpus ventriculi*. 9. *Pylorus*. 10. *Pars transversa sup.* des *Duodenum*. 11. *Pars descendens* desselben. 12. *Ductus choledochus* und *pancreaticus*. 13. Mündung derselben an der hintern Wand des *Duodenum*. 14. *Pars transversa inf.* des *Duodenum*. 15. Anfang des *Jejunum*.

an denen die Gefäfse und Nerven verlaufen. Durch ihren Zusammenhang mit den serösen Ueberzügen benachbarter Organe entstehen folgende bandartige Falten: das *Lig. phrenico-gastricum* zwischen dem Zwerchfell, links neben dem *Hiatus oesophageus*, und der linken Seite der *Cardia;* das *Lig. gastro-lienale* zwischen dem Magengrunde und dem *Hilus* der Milz; das *Omentum minus s. Lig. gastro-hepaticum* (kleines Netz) zwischen der concaven Fläche der Leber und der *Curvatura minor* des Magens, und das *Lig. s. Omentum gastro-colicum* zwischen der *Curvatura major* des Magens und dem *Colon transversum*, den Anfang des *Omentum majus* darstellend.

b) Die Muskelhaut des Magens, weniger stark und blässer, als die der Speiseröhre, besteht aus drei, sich einander deckenden Lagen, von denen die äufsere aus Längsfasern, die mittlere aus Kreisfasern und die innere aus schrägen Fasern zusammengesetzt ist. Die Längsfasern hängen mit denen der Speiseröhre ununterbrochen zusammen, und verlaufen, sich von der *Cardia* aus strahlenförmig verbreitend, theils an der vordern und hintern Wand des Magens schräg nach rechts, nach links und gerade abwärts, theils längs der *Curvatura minor* und über die *Valvula pylori* straff hinweg bis zum *Duodenum*, in dessen Längsfasern übergehend. Die von jenen bedeckten, weit stärkern Kreisfasern umgeben den Magen ringförmig, in fast paralleler Richtung mit einander um die Querachse desselben verlaufend, finden sich in der ganzen Länge des Magens vom *Fundus* bis zum *Pylorus*, und sammeln sich an letzterm zu einem stärkern muskulösen Ringe, *Sphincter pylori*, welcher zur Bildung der *Valvula pylori* beiträgt. Die am meisten nach innen liegenden schrägen Fasern, welche sich indefs nur am obern Theil der linken Hälfte des Magens vorfinden, bilden eine Fortsetzung der Kreisfasern der Speiseröhre, und verlaufen, in paralleler Richtung mit diesen, ebenfalls ringförmig, um die *Cardia* und den darunter liegenden Abschnitt des Magens, sich mit der vorigen Lage rechtwinkelig kreuzend. — Die in so verschiedener Richtung erfolgende Contraction dieser Muskellagen erzeugt die wurmförmige Bewegung (*Motus peristalticus*) des Magens, durch welche die Speisen mit den Wänden desselben in vielfache Berührung gebracht, und dann durch den *Pylorus* hindurch in den Darmkanal getrieben werden.

c) Die Schleimhaut des Magens hängt ununterbrochen mit der Schleimhaut der Speiseröhre zusammen, ist im jugendlichen Alter von blafsröthlicher, im spätern Alter von grauweifser, während der Verdauung dagegen von hellrother Farbe und bisweilen von deutlichen Gefäfsnetzen durchzogen, und erzeugt am *Pylorus*, indem sie sich zu einer, den *Sphincter pylori* einschliefsenden Falte erhebt, die *Valvula pylori*. Sie ist sehr weich und dehnsam, und bildet im leeren Zustande des Magens zahlreiche gröfsere und

kleinere Falten, erstere vorzüglich an der *Cardia*, wo sie eine strahlenförmige Anordnung haben, und gegen den *Pylorus* hin, wo sie geschlängelt in longitudinaler Richtung des Magens verlaufen. An ihrer äufsern Fläche ist sie sehr innig mit der ziemlich starken Zellhaut (*Tunica propria s. vasculosa s. nervea ventriculi*), und durch diese mit der Muskelhaut verbunden; ihre innere freie Fläche ist von einem sehr dünnen Cylinderepithelium überzogen, welches an der *Cardia* mit einem gezackten Rande in das entsprechend gezackte Ende des weit stärkern Pflasterepitheliums der Speiseröhre eingreift, und erscheint dem bloſsen Auge vollkommen glatt, dem bewaffneten dagegen überall mit kleinen, netzförmig verbundenen Wülsten, *Plicae villosae* (Zottenfalten), besetzt, deren Zwischenräume rundliche oder eckige Grübchen darstellen. — In der Schleimhaut und der an ihr angehefteten Zellhaut finden sich, aufser einigen zerstreuten, besonders in der Nähe der *Cardia* vorkommenden, rundlich abgeplatteten Schleimdrüsen, eine aufserordentliche Menge länglich cylindrischer Bälge, welche, dicht und parallel neben einander stehend, mit ihren blind geschlossenen, bisweilen höckerigen Enden der Zellhaut, mit ihren offenen, etwas engeren Enden der freien Fläche der Schleimhaut zugekehrt sind, und in den Grübchen der letztern, jede in einem besondern oder mehrere gemeinsam, münden. Diese über die ganze Schleimhaut des Magens verbreiteten Bälge, Magensaft- oder Labdrüsen genannt, dienen höchst wahrscheinlich zur Absonderung des Magensafts (*Succus gastricus*), einer sauer reagirenden klaren Flüssigkeit, welche aus einer wäfsrigen Lösung eines proteïnartigen thierischen Stoffes, Pepsin oder Chymosin, mehrerer freier Säuren, besonders Salzsäure und Essigsäure, verschiedener salzsaurer, schwefelsaurer und phosphorsaurer Salze, und eines Alkohol- und Wasserextracts besteht und, während der Verdauung den Speisen beigemischt, diese in eine gleichmäfsige weiche Masse, den *Chymus* (Speisebrei) verwandelt.

Gefäfse und Nerven. — Die Arterien des Magens sind die *A. coronaria ventriculi sinistra* aus der *A. coeliaca*, die *A. coronaria ventriculi dextra*, die *A. gastroduodenalis* und die aus dieser entspringende *A. gastroëpiploica dextra* aus der *A hepatica*, und die *A. gastroëpiploica sinistra*, so wie die *Aa. gastricae breves* aus der *A. lienalis*, von denen die ersten beiden der *Curvatura minor* und den obern zwei Dritteln der vordern und hintern Wand, die folgende dem *Pylorus*, die darauf folgenden beiden der *Curvatura major* und dem untern Drittel der vordern und hintern Wand, und die letztgenannten dem *Fundus ventriculi* angehören. Die Venen, den meistens gleichnamigen Arterien entsprechend, ergiefsen sich, theils direkt in die Pfortader, theils in den einen und andern Hauptstamm derselben. Die

Lymphgefäfse gelangen, durch die *Gl. gastroëpiploicae sup.* und *inf.*, zum Theil auch durch die *Gl. splenico-pancreaticae* durchtretend, in den *Plexus lymphat. coeliacus.* — Die Nerven des Magens sind die von beiden *Nn. vagi* gebildeten *Plexus gastrici*, ferner der dem Gangliensystem angehörende *Plexus coronarius ventriculi sup.*, und Fäden der ebenfalls von jenem stammenden *Plexus hepaticus* und *lienalis.*

V. Vom Darmkanal.

Der Darmkanal oder die Gedärme (*Canalis s. Tractus intestinalis, s. Intestina*) ist ein am *Pylorus* beginnender häutiger Schlauch, welcher, 5 bis 6mal so lang als der ganze Körper, unter vielfachen Windungen durch die Bauch- und Beckenhöhle hinabsteigt und mittelst des Afters an die Aufsenfläche des Körpers mündet. Er zerfällt in zwei Hauptabschnitte, von denen der mit dem Magen direkt zusammenhängende, engere und beträchtlich längere als Dünndarm, und der von diesem aus sich bis zum After fortsetzende, weitere und kürzere als Dickdarm bezeichnet wird.

A. Vom Dünndarm.

Der Dünndarm oder die dünnen Därme (*Intestinum tenue s. angustum, s. Enteron, s. Intestina tenuia*) hat eine Länge von 13 bis 27 Fufs, und eine Weite von durchschnittlich ungefähr einem Zoll, erstreckt sich als ein Haufen von Schlingen durch die ganze *Regio mesogastrica* und *hypogastrica*, oberwärts und zu beiden Seiten vom Dickdarm eingefafst, bis in die Beckenhöhle hinab, und geht in der *Fossa iliaca dextra* unter einem fast rechten Winkel in den Dickdarm über (s. Fig. 108). Zur genauern Bestimmung seiner Lage- und Strukturverhältnisse theilt man den Dünndarm in drei Abtheilungen: den Zwölffingerdarm, den Leerdarm und den Krummdarm, von denen indefs nur der erstere eine bestimmte Abgränzung hat, die anderen beiden dagegen, denen auch der gemeinsame Namen Gekrösdarm (*Intestinum mesentericum*) beigelegt wird, unmerklich in einander übergehen.

1. Der Zwölffingerdarm oder Gallendarm (*Intestinum duodenum*), so genannt nach seiner Länge, die ungefähr 12 Querfingerbreit beträgt, hat eine etwas beträchtlichere Weite und dickere Wände, als der übrige Dünndarm, und bildet einen huf-

eisenförmigen, mit seiner Convexität nach rechts, mit seiner Concavität nach links gewandten und in letztere das *Caput pancreatis* aufnehmenden Bogen, an welchem man drei Theile, einen obern queren, einen absteigenden und einen untern queren, unterscheidet. Der obere quere Theil (*Pars transversa s. horizontalis duodeni superior*), $1\frac{1}{2}$ bis 2 Zoll lang, geht vom *Pylorus* aus nach rechts, hinten und ein wenig aufwärts, gränzt nach vorn an den *Lobus quadratus* der Leber und den Hals der Gallenblase, und berührt nach hinten den obern Umfang des *Caput pancreatis* und die *Pars lumbalis* des Zwerchfells. Der absteigende Theil (*Pars descendens duodeni*), fast noch einmal so lang, als der vorige Theil, steigt von demselben nach einer plötzlichen Krümmung, *Flexura duodeni prima*, in einem leicht nach rechts gewölbten Bogen bis zum 4ten Lendenwirbel hinab, und gränzt auf diesem Wege rechts an das *Colon ascendens*, links an das *Caput pancreatis*, vorn an den *Lobus dexter* der Leber und die *Flexura coli dextra*, und hinten an die rechte Niere, die *V. cava inf.* und den ihn alsbald schräg durchbohrenden *Ductus choledochus*. Der untere quere Theil (*Pars transversa s. horizontalis duodeni inferior*), von allen drei Theilen der längste, geht, nach einer abermaligen Krümmung, *Flexura duodeni secunda*, nach links und etwas aufwärts gegen die linke Seite des 3ten Lendenwirbels, um daselbst mit einer, nach vorn gerichteten letzten Krümmung, *Flexura duodeni tertia s. duodeno-jejunalis*, in das *Jejunum* überzugehen; er gränzt vorn an das *Colon transversum*, hinten an die *V. cava inf.* und die *Aorta*, und oben an den untern Rand des *Pancreas*, von diesem durch die *A.* und *V. mesenterica sup.* geschieden.

2. Der Leerdarm (*Intestinum jejunum*) erstreckt sich vom Ende des *Duodenum* an, ungefähr ein Drittel der ganzen Länge des noch übrigen Dünndarms betragend, unter zahlreichen unbeständigen Windungen durch die *Regio umbilicalis* und die linke *Regio iliaca* bis in die linke Seite des Beckens, woselbst er ohne bestimmte Gränze in das *Ileum* übergeht. Nach dem Tode findet man ihn gewöhnlich ganz leer, woher sein Name.

3. Der Krummdarm (*Intestinum ileum*), welcher die letzten zwei Drittel des Dünndarms ausmacht, ist etwas enger, dünnwandiger und blässer, als das *Jejunum*, dessen ununterbrochene Fortsetzung er darstellt, windet sich auf gleiche Weise durch den untern Theil der *Regiones iliacae* und die *Regio hypogastrica*, mit mehreren Schlingen in die Beckenhöhle, beim Manne zwischen Harnblase und Mastdarm, beim Weibe theils zwischen Harnblase und Gebärmutter, theils zwischen letzterer und Mastdarm hinabtretend, und steigt zuletzt aus dem Becken über den *M. psoas major dexter* schräg nach rechts aufwärts, um sich in der *Fossa iliaca dextra* in die innere Wand des Dick-

darms, eine kurze Strecke über dem Anfange desselben, fast rechtwinkelig einzusenken.

Man unterscheidet am Dünndarm, ähnlich wie am Magen, drei Häute, welche sich folgendermafsen verhalten:

a) Die seröse Haut oder der Peritonäalüberzug, eine Fortsetzung des Bauchfells, bekleidet den Dünndarm in seiner ganzen Länge, läfst jedoch das *Duodenum* theilweis, besonders an seiner der hintern Bauchwand dicht anliegenden hintern Seite, unbedeckt, während sie sich am *Jejunum* und *Ileum* fast im ganzen Umfange vorfindet. An der *Pars transversa duodeni sup.* ist sie vollständiger vorhanden, als am übrigen Theil des *Duodenum*, und hängt daselbst oberwärts durch eine, von der rechten Hälfte der *Fossa transversa hepatis* herabsteigende Falte, *Lig. hepatico-duodenale*, mit dem serösen Ueberzuge der Leber, so wie linkerseits mit dem der vordern Wand des Magens zusammen; an der *Pars descendens duodeni* dagegen bekleidet sie blofs die vordere Seite, einen Theil der obern Platte des *Mesocolon transversum* darstellend und sich rechterseits von der *Flexura duodeni prima* aus vermittelst einer horizontalen dreieckigen Falte, *Lig. duodeno-renale*, gegen das obere Ende der rechten Niere fortsetzend, während sie an der *Pars transversa duodeni inf.* sowohl die vordere, als die untere Seite überzieht, an ersterer von der obern, an letzterer von der untern Platte des *Mesocolon transversum* gebildet. — Am *Jejunum* und *Ileum* fehlt der seröse Ueberzug nur in der Mittellinie ihrer hintern Seite, woselbst er durch eine, beträchtlich lange und breite, gegen beide Enden sich verschmälernde Falte, *Mesenterium* (Dünndarmgekröse), in den Peritonäalüberzug der hintern Bauchwand übergeht. Durch diese Falte, deren kürzerer hinterer Rand, *Radix mesenterii*, von der linken Seite des 2ten Lendenwirbels zum obern Ende der *Synchondrosis sacroiliaca dextra* schräg herabsteigt, während der vordere, weit längere mit krauser Faltung am hintern Umfange des *Jejunum* und *Ileum* ihrer ganzen Länge nach festsitzt, sind diese Därme äufserst beweglich an die hintere Bauchwand angeheftet und daher in ihrer Lage sehr veränderlich; beide Platten des *Mesenterium*, von denen die eine nach rechts und oben, die andere nach links und unten gerichtet ist, liegen in ihrer ganzen Breite bis zum vordern Rande hin, wo sie zur serösen Haut des Darms aus einander treten, dicht an einander, durch mehr oder minder fettreiches Zellgewebe vereinigt, und schliefsen zwischen sich die jenem angehörenden Gefäfse, Lymphdrüsen und Nerven ein.

b) Die Muskelhaut, durch eine dünne Zellschicht mit dem Peritonäalüberzug verbunden, findet sich in der ganzen Länge des Dünndarms, ist dünner und blässer als die Muskelhaut des Magens, und nimmt vom *Duodenum* gegen das Ende des *Ileum* allmälig an Stärke ab. Sie besteht aus zwei Lagen, von denen die

äufsere schwächere aus Längsfasern, die innere stärkere aus Kreisfasern zusammengesetzt ist; letztere liegen weit gedrängter als die erstern, und sind an der Einsenkungsstelle des *Ileum* in den Dickdarm zu einem stärkern Bündel angehäuft.

c) Die Schleimhaut, eine ununterbrochene Fortsetzung der Schleimhaut des Magens, ist ebenso weich und schlaff, dagegen blässer als diese, besonders im *Ileum*, während sie im *Duodenum* häufig von eingedrungener Galle gelbgefärbt erscheint, und wird nach aufsen durch die locker angeheftete Zellhaut (*Tunica propria s. vasculosa s. nervea intestinorum*) mit der Muskelhaut verbunden. An ihrer, von einem dünnen Cylinderepithelium überzogenen innern Fläche bildet sie in der ganzen Länge des Dünndarms, den Anfang des *Duodenum* und das untere Ende des *Ileum* ausgenommen, zahlreiche in die Höhle des Darms klappenförmig vorspringende Falten, *Plicae conniventes*, s. *Valvulae conniventes Kerkringii* (Kerkringsche oder zusammengeneigte Falten), welche, in der Querrichtung des Darms verlaufend, jede die Hälfte oder drei Viertel eines Kreises beschreiben, eine halbmondförmige Gestalt haben, sich von der Mitte aus nach beiden Enden hin verschmälernd, und im leeren Zustande des Darms eine dachziegelförmig zusammengeneigte Lage darbieten, während der Anfüllung des Darms dagegen senkrecht gegen die Achse desselben gerichtet sind, durch entsprechende Zwischenräume von einander getrennt. Die Höhe dieser Falten ist ungleich, und nimmt, ebenso wie ihre Anzahl, im Allgemeinen vom *Duodenum* gegen das Ende des *Ileum* allmälig ab; zwischen beiden Platten einer jeden Falte ist die angränzende Zellhaut eingeschoben, dagegen schliefsen sie nirgends Muskelfasern ein. — In der *Pars descendens duodeni*, am Uebergang der hintern Wand in die innere, bildet die Schleimhaut eine bis zur Mitte derselben senkrecht herabsteigende, ungefähr einen Zoll lange, schwache Falte, *Plica longitudinalis duodeni s. Diverticulum Vateri*, welche von dem zwischen Muskel- und Schleimhaut schräg fortlaufenden und letztere hervordrängenden *Ductus choledochus* erzeugt wird, und an deren warzenförmig hervorragendem untern Ende sich die Mündung dieses letzteren neben dem des *Ductus pancreaticus* vorfindet.

Die freie Oberfläche der Schleimhaut, auch die der *Valvulae conniventes*, ist mit dicht gedrängten, sehr kleinen flockigen Fortsätzen, Darmzotten (*Villi intestinorum*) besetzt, wodurch sie ein sammtartiges Ansehn erhält. Dieselben finden sich, mit alleiniger Ausnahme der obern Hälfte des *Duodenum*, wo blofs kleine Erhabenheiten, ähnlich wie im Magen, vorkommen, in der ganzen Ausdehnung des Dünndarms, weshalb die Schleimhaut desselben auch als *Tunica villosa* (Zottenhaut) bezeichnet wird, nehmen jedoch vom *Duodenum* bis gegen das Ende des *Ileum* sowohl an Höhe als an Zahl ab. Sie haben theils eine dreieckig

blattförmige, theils eine walzenförmige oder pyramidale Gestalt, und ragen mit ihren abgerundeten oder spitzen Enden frei in die Höhle des Darms hinein, in senkrechter oder schräger Richtung auf der Oberfläche der Schleimhaut aufsitzend. Sie sind, als Anhänge der letztern, in ihrem Gefüge derselben analog und von ähnlicher weicher und lockrer Beschaffenheit, werden von sehr feinen Capillargefäfsnetzen durchzogen, und enthalten im Innern ein ihrer Längenaxe nach verlaufendes Lymphgefäfs, welches aus feinen Netzen oder, nach Andern, mit einer blinden Anschwellung, *Ampulla Lieberkuehniana*, in der Nähe des freien Endes der Zotte entsteht. Obgleich sie indefs nirgends an ihrer Oberfläche offne Mündungen zeigen, besitzen sie dennoch im hohen Grade die Fähigkeit, Flüssigkeiten einzusaugen, wobei sie sich aufrichten und an Umfang zunehmen; die Aufsaugung geschieht durch Imbibition und ist für den Ernährungsprocefs von besonderer Wichtigkeit.

Die Substanz der Dünndarmschleimhaut und zum Theil auch der angränzenden Zellhaut ist von äufserst zahlreichen kleinen Drüsen durchsetzt, welche in folgende vier Arten zerfallen: 1) *Glandulae s. Cryptae Lieberkuehnianae* (Lieberkühnsche Drüsen), einfach längliche Bälge, welche, als Ausstülpungen der Schleimhaut, in der Dicke derselben liegen, inwendig von einem ähnlichen Epithelium ausgekleidet werden und sich, eine jede vermittelst einer rundlichen Mündung, in die Höhle des Darms öffnen. Sie finden sich in aufserordentlicher Menge durch die ganze Länge des Dünndarms, und stehen dicht gedrängt und fast parallel neben einander; ihre Mündungen erscheinen als kreisrunde Grübchen in den Zwischenräumen der Zotten, bis gegen acht zwischen je zwei derselben, und geben der Oberfläche der Schleimhaut ein siebartig durchlöchertes Ansehen. 2) *Gl. solitariae* (Einzelstehende Drüsen), runde, etwas abgeplattete Kapseln, welche, mit Schleim gefüllt, einerseits die Schleimhaut flach hügelförmig erheben, andrerseits sich in die Zellhaut eindrücken. Sie kommen einzeln zerstreut, nirgends haufenweis, durch die ganze Länge des Dünndarms vor, um so zahlreicher, je näher gegen das untere Ende desselben, sind mit Darmzotten besetzt und zeigen an ihrer freien Oberfläche einen oder mehrere Pünktchen, welche vielleicht ihre Mündungen darstellen. 3) *Gl. Peyerianae s. agminatae* (Peyersche oder Haufendrüsen), kleinere oder gröfsere Drüsengruppen von ovalem, selten rundlicheckigem Umfange, welche, 20 bis 30 an der Zahl, im *Jejunum* und *Ileum*, vorzugsweise jedoch im untern Theile des letztern, vorkommen und stets die der Anheftungsstelle des *Mesenterium* gegenüberliegende vordere Wand des Darms einnehmen, wo sie als weifsgefleckte, etwas verdickte und undurchsichtige, bis gegen mehrere Zoll lange, höckerige Flecke auffallend hervortreten. Jeder derselben besteht aus einer, oft mehrere Hundert betragenden Anzahl mehr oder minder dicht neben

einander stehender, den *Gl. solitariae* ähnlicher kleiner Drüsen, von denen eine jede, einen hügeligen Vorsprung an der freien Oberfläche der Schleimhaut bildend, mit einem Kranze von 3 bis 10 länglichen Oeffnungen umgeben, selten auch mit einer solchen in der Mitte ihrer freien Oberfläche versehen ist; die kranzförmig gestellten Oeffnungen führen in kurze Röhrchen, die schief gegen die Drüse hin verlaufen, ohne indefs mit ihr deutlich genug zusammenzuhängen, um als Ausführungsgänge derselben betrachtet werden zu können. In den Zwischenräumen der einzelnen Drüschen finden sich sowohl Lieberkühnsche Grübchen, welche sich von den jene umgebenden Oeffnungen durch ihre kreisrunde Form und ihren beträchtlichern Umfang unterscheiden, als auch Darmzotten; sie selbst dagegen sind nicht, gleich den *Gl. solitariae*, mit Zotten besetzt, sondern ragen mit glatter Oberfläche in die Höhle des Darms hinein. Am Rande eines jeden Drüsenhaufens hören die *Valvulae conniventes* plötzlich auf, und an seiner äufsern Fläche ist die Zellhaut verdickt und daselbst die Schleimhaut mit der Muskelhaut viel inniger, als an andern Stellen des Darms, vereinigt. 4) *Gl. Brunnerianae s. Brunnianae* (Brunnersche oder Brunnsche Drüsen), traubenförmig zusammengesetzte Drüschen, welche sich nur im *Duodenum*, am zahlreichsten in der *Pars transversa sup.* desselben, nach Einigen indefs auch hin und wieder im Anfang des *Jejunum* vorfinden, eine abgeplattete Form und körnige Oberfläche haben und, tief in der Zellhaut sitzend, mit je einem kurzen Ausführungsgang an der Oberfläche der Schleimhaut münden.

Die *Gl. solitariae* und *Peyerianae* dienen zur Absonderung des Schleims, mit welchem die innere Oberfläche des Dünndarms bedeckt ist, während die *Gl. Lieberkuehnianae* und vielleicht auch die *Gl. Brunnerianae* zur Sekretion des Darmsafts (*Succus entericus*) bestimmt scheinen. Diese, dem Magensaft ähnliche, sauer reagirende Flüssigkeit hauptsächlich bewirkt die Umwandlung des in den Dünndarm gelangten Chymus in Chylus (s. p. 439), welcher, alsbald von den Darmzotten aufgesogen, zu den in diesen wurzelnden Chylusgefäfsen und durch diese in den grofsen Hauptstamm des Lymphgefäfssystems gelangt. Die Aufsaugungsfläche wird bedeutend vergröfsert durch die in die Höhle des Darms hineinragenden *Valvulae conniventes*, welche lediglich zu diesem Zwecke da sind; zur innigern und mehrfachern Berührung des Darminhalts mit der Oberfläche der Schleimhaut und zur Ausstofsung der unbrauchbaren Stoffe dienen die Contraktionen der Muskelhaut, welche als *Motus peristalticus* des Darms, diesen in geschlängelter Richtung gegen sein unteres Ende hin fortschieben.

Gefäfse und Nerven. — Die Arterien des Dünndarms stammen aus verschiedenen Zweigen der *Aorta abdominalis*, und

zwar die des *Duodenum* theils aus der *A. gastroduodenalis* der *A. hepatica*, theils aus der *A. duodenalis inf.* der *A. mesenterica sup.*, und die des *Jejunum* und *Ileum* als *Aa. intestinales jejunales* und *ileae* aus der *A. mesenterica sup.* und aus der *A. ileocolica*, einem Aste der letztern. Die Venen, gleichbenannt mit den Arterien, ergiefsen sich in die *V. mesenterica sup.*, und durch diese in die Pfortader. Die Lymphgefäfse, soweit sie von der Zottenhaut ausgehen, als Chylusgefäfse bezeichnet, gelangen in die *Gl. mesentericae*. — Die Nerven des Dünndarms stammen aus dem *Pl. mesentericus sup.* des Gangliensystems; das *Duodenum* erhält auch Fäden aus den *Pl. gastrici* und dem *Pl. hepaticus.*

B. Vom Dickdarm.

Der Dickdarm oder die dicken Därme (*Intestinum crassum s. amplum*), durchschnittlich 5 bis 6 Fufs lang und beträchtlich weiter, als der Dünndarm, umgiebt diesen in bogenförmig gekrümmter Richtung oberwärts und zu beiden Seiten, und steigt hierauf in das Becken hinab, sich bis zum After fortsetzend (s. Fig. 109). Man unterscheidet an ihm drei ununterbrochen in einander übergehende Abtheilungen, den Blinddarm, den Grimmdarm und den Mastdarm, von denen der letztere, gleich dem Dünndarm, eine cylindrische Form und ebene Oberfläche hat, die erstern beiden dagegen von fast dreieckig prismatischer Gestalt erscheinen und ihrer ganzen Länge nach von drei, in fast gleichen Abständen verlaufenden bandförmigen Streifen (*Taeniae coli*) durchzogen werden, zwischen denen die Darmwände sich zu drei Reihen blasenförmiger, durch quere Einschnürungen von einander getrennter Auftreibungen oder Zellen (*Cellulae s. Sacci s. Haustra coli*) ausdehnen.

1. Der Blinddarm (*Intestinum coecum s. Caput coli*) ist der etwas erweiterte Anfang des Dickdarms, welcher, in Form eines nach unten blindgeschlossenen, abgerundet kegelförmigen Sackes unterhalb der Einsenkungsstelle des *Ileum* hinabragend, in der *Fossa iliaca dextra* dicht vor der *Fascia iliaca* liegt, eine Länge von ungefähr 2 Zoll und eine wenig geringere Weite hat, und oberwärts unmerklich in den Anfang des Grimmdarms übergeht. Von seinem hintern innern Umfang entspringt ein gewöhnlich 3 Zoll, selten bis gegen 6 Zoll langer, hohler Fortsatz, *Processus vermiformis s. Appendix vermicularis* (wurmförmiger Fortsatz oder Wurmanhang), welcher, in Form und Dicke ähnlich einem Spulwurm, gewunden aufwärts steigt, an seinem freien, stumpf zugespitzten Ende geschlossen, an seinem

angehefteten Ende dagegen offen ist, und mit der Höhle des *Coecum* frei communicirt, nur selten an seiner Mündung in dieselbe durch eine unvollkommene Klappe verengt.

2. Der Grimmdarm (*Intestinum colon*) läuft vom *Coecum* aus zuerst gerade aufwärts bis hinter den rechten Lappen der Leber, von da, nach einer winkeligen Krümmung, *Flexura coli dextra s. hepatica*, quer nach links gegen das untere Ende der Milz, und alsdann, nach einer zweiten winkeligen Krümmung, *Flexura coli sinistra s. lienalis*, senkrecht abwärts, um zuletzt, unter Bildung einer stark S förmigen Krümmung, *Flexura sigmoidea*, in den Mastdarm überzugehen; diese verschiedenen Strecken unterscheidet man als den aufsteigenden, den queren und den absteigenden Grimmdarm. Der aufsteigende Grimmdarm (*Colon ascendens s. dextrum*), nächst dem *Coecum* der weiteste Theil des Dickdarms, erstreckt sich in fast senkrechter Richtung von der *Regio iliaca dextra* bis in die *Regio hypochondriaca dextra*, nach aufsen an die Bauchwandungen, nach innen an die *Pars desc. duodeni* und die Windungen des *Jejunum* und *Ileum*, nach vorn an diese und den rechten Leberlappen, und nach hinten an den rechten *M. quadratus lumborum* und die rechte Niere gränzend. Der Quergrimmdarm (*Colon transversum*), länger als jeder der beiden andern Theile, läuft von der *Flexura coli dextra* an, in horizontaler, etwas nach vorn und bisweilen nach unten gewölbter Richtung, durch den obern Theil der *Regio umbilicalis* bis in die *Regio hypochondriaca sinistra*, und gränzt auf diesem Wege nach vorn an die Leber und die Bauchwandungen, von diesen durch die vordere Wand des *Omentum majus* getrennt, nach hinten an die *Pars transversa duodeni inf.* und das *Pancreas*, nach oben an die Gallenblase, die *Curvatura major* des Magens und das untere Ende der Milz, und nach unten an die Windungen des *Jejunum*. Der absteigende Grimmdarm (*Colon descendens s. sinistrum*) hat einen gleichen Verlauf und ähnliche Begränzungen wie das *Colon ascendens*, indem er von der *Flexura coli sinistra* zur *Regio iliaca sinistra* fast senkrecht herabsteigt, nach aufsen an die Bauchwandungen, nach innen und nach vorn an die Windungen des *Jejunum* und *Ileum*, und nach hinten an den linken *M. quadratus lumborum* und die linke Niere, so wie zum Theil an die linke *Pars costalis* des Zwerchfells gränzend; sein unterster und engster Theil, die *Flexura sigmoidea s. iliaca*, *s. S romanum* (Hüftkrümmung oder römisches S) hat eine zuerst nach rechts und oben, dann nach links und unten gekrümmte Richtung und liegt, vorn und zu beiden Seiten von den Windungen des Dünndarms umgeben, auf der *Fascia iliaca*, vor dem linken *M. psoas major*, dann zwischen diesem und dem Körper des 5ten Lendenwirbels.

3. Der Mastdarm (*Intestinum rectum*), 6 bis 7 Zoll

lang, geht, als unmittelbare Fortsetzung des *Colon*, vom vordern Umfang der *Synchondrosis sacroiliaca sinistra* mit einer leichten Krümmung nach rechts zur concaven Seite des Kreuzbeins, steigt in der Mittellinie desselben, seiner Aushöhlung folgend, abwärts, und wendet sich in seinem untern Theil schräg nach hinten, um am After zu enden. Er macht daher in seinem Verlaufe zwei Krümmungen, die eine, in seinem obern Theile, nach rechts, die andere, gegen sein unteres Ende, von vorn nach hinten, nimmt an Weite von seinem obern Ende an, welches enger ist, als die *Flexura sigmoidea*, bis zum After allmälig zu, und bildet oberhalb des letztern eine sackförmige Ausdehnung von veränderlichem Umfange. Nach vorn hin gränzt er beim Manne an die Harnblase, die Samenbläschen und die Prostata, beim Weibe an die Gebärmutter und die Scheide, wird jedoch oberwärts von der Harnblase oder der Gebärmutter durch einige Windungen des Dünndarms geschieden, und steht daselbst mit mehrern Aesten der *A. hypogastrica* und des *Plexus sacralis* in Berührung; sein ungefähr $1\frac{1}{2}$ Zoll langes unteres Ende ist von den *Mm. levatores ani* umgeben, und wird, in Folge seiner rückwärts geneigten Richtung, nach vorn hin von der *Pars membranacea* der Harnröhre beim Manne, so wie von der Scheide beim Weibe, durch einen dreieckigen Zwischenraum getrennt, dessen nach unten liegende Grundfläche den Damm (*Perinaeum*) darstellt. Am hintern Ende des letztern, ungefähr 1 Zoll vor der Spitze des Steifsbeins, befindet sich der After (*Anus*), eine rundliche Oeffnung, in deren Umfang die Haut mit Haaren besetzt ist und zahlreiche strahlenförmig geordnete Falten bildet, welche indefs während der Ausdehnung des Afters beim Durchgang der Excremente verschwinden.

Die Wände des Dickdarms sind aus denselben Häuten, wie die des Dünndarms zusammengesetzt, deren Verhalten indefs in mehrfacher Beziehung verschieden ist.

a) Die seröse Haut oder der Peritonäalüberzug ist nicht im ganzen Verlauf des Dickdarms gleich vollständig, sondern fehlt am untern Ende desselben gänzlich nnd an einigen andern Stellen theilweis. Letzteres ist der Fall am *Coecum*, am *Colon ascendens* und am *Colon descendens*, an denen sie nur die vordere und die beiden seitlichen Wände bekleidet, die durch kurzes Zellgewebe an die angränzenden Theile angeheftete hintere Wand dagegen freiläfst, sich zu beiden Seiten derselben vermittelst je einer schmalen, aus zwei, weit von einander abstehenden Platten zusammengesetzten, senkrechten Falte, *Mesocolon ascendens s. dextrum* (aufsteigendes Grimmdarmgekröse) am *Colon ascendens*, und *Mesocolon descendens s. sinistrum* (absteigendes Grimmdarmgekröse) am *Colon descendens* genannt, nach hinten zurückschlagend und einwärts in die benachbarte Platte des *Mesenterium*,

auswärts in den Peritonäalüberzug der Bauchwandungen übergehend; wegen dieser straffen Anheftung an die hintere Bauchwand sind diese Darmstrecken fast ganz unbeweglich, und nur am *Coecum*, welches bisweilen auch an seiner hintern Wand von der serösen Haut überzogen und durch ein breiteres *Mesocoecum* (Blinddarmgekröse) an die *Fascia iliaca* angeheftet ist, können bedeutendere Lageveränderungen stattfinden. — Einen vollständigen serösen Ueberzug dagegen und eine weit freiere Beweglichkeit besitzen der *Proc. vermiformis*, der durch eine, seiner Windung entsprechende, dreieckige kleine Falte, *Mesenteriolum proc. vermiformis* (Gekröschen des Wurmanhangs) mit dem *Mesenterium* zusammenhängt, ferner die *Flexura sigmoidea*, an welcher das *Mesocolon desc.* etwas breiter ist und beide Platten desselben dicht an einander liegen, endlich das *Colon transversum*, in dessen ganzem Verlaufe zwei schmale Streifen unbedeckt sind, der eine an seiner hintern Seite für das *Mesocolon transversum*, der andere an seiner vordern Seite für das *Omentum majus*. Das *Mesocolon transversum* (Quergrimmdarmgekröse) ist eine in der Mitte beträchtlich breite, sich gegen beide Enden hin etwas verschmälernde, horizontale Falte, welche vom *Peritonaeum* der hintern Bauchwand gegen das *Colon transversum* verläuft, und deren beide Platten Anfangs weit von einander entfernt liegen, allmälig aber, indem die obere Platte über das *Pancreas* und die *Pars descendens* und *transversa inf. duodeni* hinweg schräg nach vorn herabsteigt, die untere Platte dagegen unter der letztern vorbei mehr horizontal nach vorn geht, sich allmälig einander nähern, bis sie in der Nähe des Darms dicht an einander liegen; die obere Platte geht zu beiden Seiten ununterbrochen in die äufsern Platten des *Mesocolon ascendens* und *descendens* über, daselbst einige Falten bildend, rechts eine vom Körper der Gallenblase zur *Flexura coli dextra* verlaufende und mit dem *Lig. hepatico-duodenale*, so wie mit dem kleinen Netz zusammenhängende, das *Lig. hepatico-colicum*, links eine zwischen der *Flexura coli sinistra* und dem untern Ende der Milz ausgespannte, das *Lig. colico-lienale*, und eine von der linken *Pars costalis* des Zwerchfells hinter der Milz vorbei zur *Flexura coli sinistra* schräg herabsteigende, das *Lig. pleuro-colicum*, — während die untere Platte zu beiden Seiten mit den innern Platten des *Mesocolon ascendens* und *descendens* und unterwärts mit der *Radix mesenterii* ununterbrochen zusammenhängt. Das *Omentum majus s. Epiploon majus* (grofses Netz) bedeckt die Windungen des *Jejunum* und *Ileum* als ein, sogleich bei der Eröffnung der Bauchhöhle erscheinender, fast die ganze Breite derselben einnehmender häutiger Vorhang, der, von ansehnlichen Fettanhäufungen und Blutgefäfsen durchzogen, bis in die Gegend des Nabels oder selbst bis ins Becken hinabreicht, daselbst mit

einem unregelmäfsigen freien Rande endend, und aus zwei, gröfstentheils dicht an einander liegenden und am untern Rande sich in einander umbiegenden Wänden, einer vordern und einer hintern, besteht; die vordere Wand beginnt als *Omentum gastrocolicum* von der *Curvatura major* des Magens, die hintere Wand am untern Ende des erstern vom vordern Umfang des *Colon transversum*, eine jede aus zwei Platten bestehend, durch deren Vereinigung daher vom *Colon transversum* an bis zum freien Rande das *Omentum majus* aus vier Platten zusammengesetzt ist. *) Aufserdem bildet der seröse Ueberzug des *Colon* in der ganzen Länge desselben bis über die *Flexura sigmoidea* hinab, theils gröfsere, theils kleinere Fortsätze, *Appendices epiploicae s. Omentula* (netzförmige Anhänge) welche, mehr oder minder beträchtlich mit Fett angefüllt, an der freien Oberfläche des Darms franzenförmig vorspringen. — Am *Rectum* ist nur das obere Drittel vollständig von der serösen Haut bekleidet und hinterwärts durch eine schmale, nach oben in das untere Ende des *Mesocolon desc.* übergehende Falte, *Mesorectum* (Mastdarmgekröse) an den linken obern Theil des Kreuzbeins beweglich angeheftet, während sein mittleres Drittel nur an der vordern Fläche von derselben bedeckt erscheint, und das untere Drittel gänzlich derselben entbehrt.

b) Die Muskelhaut besteht, ebenso wie am Dünndarm, aus zwei Lagen, einer äufsern, aus Längsfasern, und einer innern, aus Kreisfasern gebildeten, die indefs keine ganz gleichmäfsig verbreitete Schichten darstellen. Die Längsfasern nämlich sind am *Coecum* und *Colon* in drei, fast gleich weit von einander abstehende platte Bündel, *Ligg. coli*, zusammengedrängt; diese, äufserlich als *Taeniae coli* erscheinenden, gegen 4 Linien breiten Bündel, von denen das eine breitere in der Mitte der vordern Seite des Darms, die beiden andern schmäleren an beiden Rändern der hintern Seite desselben verlaufen, sind fast um die Hälfte kürzer, als die übrigen Häute des Darms, und bewirken daher eine busenkrausenartige Zusammenziehung derselben, wodurch in ihren Zwischenräumen die *Cellulae coli* entstehen. Am *Coecum* nähern sich alle drei *Ligg. coli* einander und überziehen als gleichförmige Lage den *Proc. vermiformis;* an der *Flexura sigmoidea* dagegen breiten sich ihre Fasern auseinander, so dafs sie endlich ebenfalls zusammenstofsen und am *Rectum* als eine dasselbe vollständig bekleidende, ziemlich dicke Schicht bis zum Af-

*) Dieser vom *Colon transversum* an herabhängende Theil des grofsen Netzes wird von Einigen als *Omentum colicum* bezeichnet, während Andere hierunter einen sich bisweilen am *Colon ascendens* hinziehenden Fortsatz des grofsen Netzes verstehen.

ter hinabsteigen. Die Kreisfasern sind gleichmäfsiger über den ganzen Dickdarm verbreitet, jedoch am *Coecum* und *Colon*, wo sie sowohl auf den *Cellulae coli*, als auch in den Einschnürungen zwischen denselben vorkommen, weit schwächer entwickelt, als am *Rectum*, und sammeln sich am untern Ende des letztern zu einem dicken Muskelringe, *M. sphincter ani int.* (innerer Schliefsmuskel des Afters). Dieser, so wie überhaupt die ganze Muskelhaut am untern Drittel des *Rectum* bildet den Uebergang zu den willkührlichen Muskeln, indem ihre Fasern, gleich denen dieser letztern, schon eine quere Streifung zeigen, während die des übrigen Theils des Dickdarms, ebenso wie die des Dünndarms, des Magens und der Speiseröhre eine glatte Oberfläche besitzen.

c) Die Schleimhaut, durch eine dünne Zellschicht mit der Muskelhaut verbunden, ist blässer als die des Dünndarms und in ihrer Struktur von dieser verschieden. Sie besitzt keine Zotten und keine *Valvulae conniventes*, sondern erscheint eben und glatt, und nur bei mikroskopischer Betrachtung mit feinen Fältchen versehen; dagegen bildet sie im *Coecum* und *Colon*, in Verbindung mit der Muskelhaut, drei, durch die *Taeniae coli* getrennte Reihen halbmondförmiger Falten, *Plicae sigmoideae coli*, welche, genau den äufsern Einschnürungen zwischen den *Cellulae coli* gegenüber, senkrecht und fast parallel mit einander in die Höhle des Darms vorspringen. An der Einsenkungsstelle des *Ileum* in den Dickdarm findet sich eine, trichterförmig in die Höhle des letztern hineinragende Falte, *Valvula coli s. Bauhini s. Falloppiae s. Tulpii* (Dickdarm- oder Grimmdarmklappe), welche aus zwei halbkreisförmigen, eine längliche spaltförmige Oeffnung umschliefsenden Falten, einer obern und einer untern, besteht; sie stellt eine Duplikatur der Schleimhaut dar, deren concave, der Höhle des *Ileum* zugekehrte Fläche noch mit Zotten besetzt, die convexe, der Höhle des Dickdarms zugekehrte Fläche dagegen vollkommen glatt ist, und schliefst zwischen ihren beiden Platten ein stärkeres Bündel von Kreisfasern ein, durch welches, so wie durch den mechanischen Gegendruck der Kothmassen ihre centrale Oeffnung geschlossen, und dadurch der Rücktritt jener aus dem Dickdarm in den Dünndarm verhindert wird. Im *Rectum* fehlen die *Plicae sigmoideae*, wogegen man in demselben, jedoch nicht constant, drei klappenförmige Vorsprünge der Schleimhaut wahrnimmt, den einen, unweit seines obern Endes, an der hintern Wand, den zweiten, ungefähr in der Mitte des Kreuzbeins, an seinem seitlichen Umfange, und den dritten, constantesten und beträchtlichsten, *Plica annularis*, dicht über dem After; aufserdem finden sich in der Schleimhaut des *Rectum* im leeren und erschlafften Zustande desselben zahlreiche Längsfalten, *Columnae recti*, ähnlich wie in der Speiseröhre. —

Die in der Schleimhaut des Dickdarms enthaltenen kleinen Drüsen sind zweierlei Art, theils länglich schlauchförmige, entsprechend den *Gl. Lieberkuehnianae*, theils abgeplattet rundliche, analog den *Gl. solitariae* des Dünndarms; die erstern stehen dicht neben einander, am gedrängtesten im *Rectum*, wo sie zugleich am längsten sind, und münden mit engen Oeffnungen an der Oberfläche der Schleimhaut, dieselbe siebförmig durchbohrend, die letztern dagegen liegen mehr zerstreut, am zahlreichsten im *Coecum* und *Proc. vermiformis*, und heben die Schleimhaut zu rundlichen Hervorragungen empor, auf deren Mitte ihre Mündungen erscheinen. Das Sekret dieser Drüsen besteht theils in Schleim, theils, vorzüglich innerhalb des *Coecum*, in Darmsaft, durch dessen Beimischung der vom *Ileum* in den Dickdarm übergehende Inhalt einer letzten Verarbeitung (Nachverdauung) unterworfen wird, um hierauf als Koth oder Excremente (*Faeces s. Stercora*), in welchem die unverdauten Speisereste mit unlöslichen Bestandtheilen der Galle, Schleim und Salzkrystallen gemischt sind, durch den ziemlich langsamen *Motus peristalticus* des Dickdarms bis zum After fortzurücken.

Gefäfse und Nerven. — Die Arterien des Dickdarms kommen theils von der *A. mesenterica sup.*, welche sich vermittelst der *A. ileocolica* an das *Coecum* und den *Proc. vermiformis*, vermittelst der *A. colica dextra* an das *Colon ascendens*, und vermittelst der *A. colica media* an das *Colon transversum* verbreitet, theils von der *A. mesenterica inf.*, aus welcher die *A. colica sinistra* zum *Colon descendens* nebst der *Flexura sigmoidea*, und die *A. haemorrhoidalis int.* zur obern Hälfte des *Rectum* hingeht, während die untere Hälfte dieses letztern jederseits von der *A. haemorrhoidalis media*, so wie von Zweigen der *A. sacra media*, und der After von den *Aa. haemorrhoidales ext.* aus der *A. pudenda communis* versorgt wird. Die Venen, gleichbenannt mit den Arterien, ergiefsen sich aus dem *Coecum*, *Colon ascendens* und *Colon transversum* in die *V. mesenterica sup.*, so wie aus dem *Colon descendens* und *Rectum* in die *V. mesenterica inf.*, und durch dieselben in die Pfortader; ein Theil des Venenbluts vom *Rectum* jedoch gelangt jederseits durch den *Plexus* (*ven.*) *haemorrhoidalis* in die *V. hypogastrica*. Die Lymphgefäfse gelangen gröfstentheils zu den *Gl. mesentericae*, von der untern Hälfte des *Colon descendens* zu den *Gl. lumbales* und vom *Rectum* zu den *Gl. sacrales*. — Die Nerven des Dickdarms stammen vom *N. sympathicus*, und zwar theils vom *Plexus mesentericus sup.*, theils vom *Pl. mesentericus inf.*; an der untern Hälfte des *Rectum* verbreitet sich der *Plexus* (*nerv*) *haemorrhoidalis*, welcher aus Zweigen, sowohl des *Pl. hypogastricus* vom Gangliensystem, als auch des 3ten und 4ten *N. sacralis* zusammengesetzt ist.

Drüsige Anhänge des Darmkanals.

I. Von der Leber.

Die Leber (*Hepar s. Jecur*), das gröfste drüsige Organ des Körpers, ist ein 4 bis 6 Pfund schwerer, gegen 12 Zoll langer, rothbrauner Körper von abgerundet länglicher, keilförmig abgeplatteter Gestalt und dient dazu, das Pfortaderblut vor seiner Vermischung mit dem übrigen Venenblute zu verändern und eine für die Chylifikation nothwendige Flüssigkeit, die Galle, abzusondern. Sie liegt, dicht unter dem Zwerchfell, im obern Theil der rechten Hälfte der Bauchhöhle, mit ihrem gröfsten Durchmesser die Quere derselben einnehmend und sich nach links bis in die *Regio hypochondriaca sinistra*, selbst bis ans obere Ende der Milz erstreckend, hat eine schräg von hinten und oben nach vorn und unten geneigte Richtung, und bedeckt die rechte Nebenniere

Fig. 149.

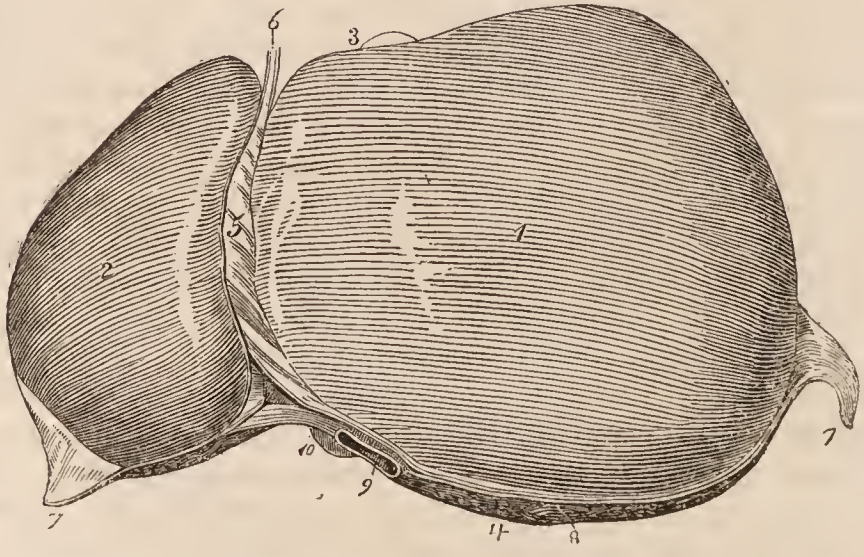

Fig. 149. Die convexe Fläche der Leber, von oben und hinten aus betrachtet. — 1. *Lobus dexter.* 2. *Lobus sinister.* 3. Der scharfe oder vordere untere Rand; rechts neben der Nummer bemerkt man die *Incisura vesicalis*, vom Grund der Gallenblase überragt. 4. Der stumpfe oder hintere obere Rand. 5. *Ligam. suspensorium hepatis.* 6. *Ligam. teres hepatis*, durch die *Incisura interlobularis* hindurchtretend. 7,7. *Ligg. triangularia hepatis*, als die beiden Enden des *Lig. coronarium.* 8 Der vom Bauchfell unbedeckte Theil des stumpfen Randes. 9. *V. cava inf.* 10. Hervorragendste Stelle des *Lobus Spigelii.*

und Niere, einen Theil des *Colon ascendens* und *Colon transversum*, die *Pars transversa sup.* und *descendens* des *Duodenum*, und die linke Hälfte des Magens nebst dem *Omentum minus*.

Man unterscheidet an der Leber zwei Ränder, einen stumpfen und einen scharfen, zwei Enden, ein rechtes und ein linkes, und zwei Flächen, eine convexe und eine concave. Der stumpfe (oder hintere obere) Rand, dick und abgerundet, liegt in gleicher Höhe mit der 6ten oder 7ten Rippe dicht vor dem mittlern Theil des Zwerchfells, die *V. cava inf.*, und bisweilen auch den *Oesophagus* berührend, und hat eine schwach gewölbte Richtung; der scharfe (oder vordere untere) Rand, von rechts nach links immer dünner werdend, ragt, vorzüglich in der aufgerichteten Stellung des

Fig. 150.

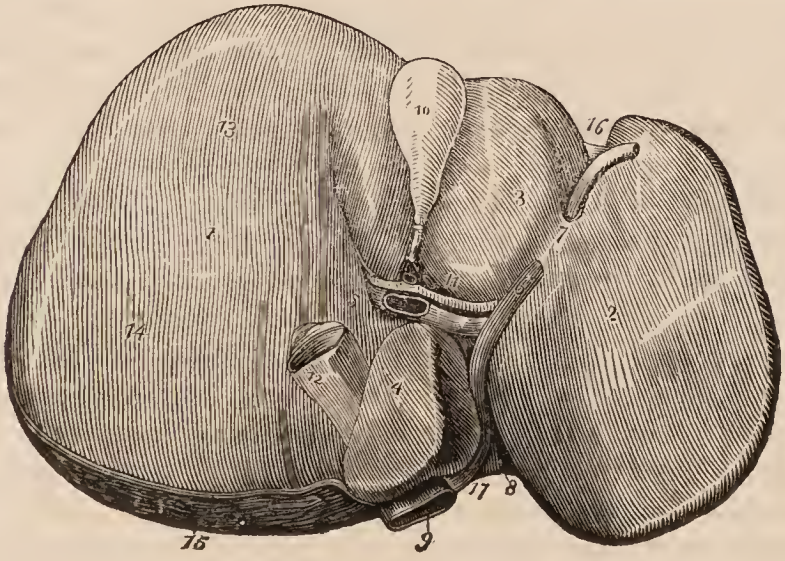

Fig. 150. Concave Fläche der Leber, vom stumpfen Rande aus betrachtet — 1. *Lobus dexter.* 2. *Lobus sinister.* 3. *Lobus quadratus.* 4. *Lobus Spigelii.* 5. *Tuberculum caudatum.* 6. *Lig. teres hepatis*, die *Fossa venae umbilicalis* ausfüllend, über welche die Lebersubstanz brückenartig (7.) hinweggeht 8. *Fossa ductus venosi*, das bis zur *V. cava inf.* (9.) sich fortsetzende *Lig. venosum* enthaltend. 10. Die Gallenblase, in der *Fossa vesicae felleae* befindlich. 11. *Fossa transversa hepatis*, in welcher man zunächst der Gallenblase den *Ductus hepaticus*, mehr links die *A. hepatica* und hinter beiden die *V. portae* wahrnimmt. 12. Unteres Ende der *V. cava inferior.* 13. *Impressio colica* und 14. *Impressio renalis* am rechten Leberlappen. 15. Der vom Bauchfell unbedeckte Theil des stumpfen Randes. 16. *Incisura interlobularis*, durch welche das *Lig. suspensorium hepatis* hindurchtritt. 17. Stelle, woselbst der stumpfe Rand an die Wirbelsäule gränzt.

Körpers, frei unter dem 7ten bis 10ten rechten Rippenknorpel hinter den Bauchwandungen hervor, verläuft ebenfalls convex in aufsteigender Richtung von rechts nach links, und ist gegen das linke Ende hin durch einen tiefen Ausschnitt, *Incisura interlobularis*, so wie bisweilen weiter rechts durch einen flachern, *Incisura vesicalis*, unterbrochen. Das rechte Ende, gleich dem stumpfen Rande dick und abgerundet, liegt vor der rechten Niere und ragt, ein wenig abwärts gebogen, bis zur *Regio iliaca dextra* hinab; das viel kürzere linke Ende ist dünn und scharf, und liegt höher, die vordere Wand des Magens und bisweilen die *Cardia* bedeckend. Die convexe (oder obere vordere) Fläche sieht nach oben, vorn und rechts gegen das Zwerchfell, ist, entsprechend der Aushöhlung desselben, gleichmäfsig gewölbt und hat eine vollkommen glatte und ebene Beschaffenheit; die concave (oder untere hintere) Fläche ist nach unten, hinten und links gewandt, erscheint, im Ganzen betrachtet, flach ausgehöhlt, und wird in der Mitte von drei, in Form eines H zusammenstofsenden Vertiefungen durchzogen und dadurch in mehrere ungleiche Abschnitte getheilt.

Die drei Vertiefungen an der concaven Fläche sind: die *Fossa transversa*, die *Fossa longitudinalis sinistra* und die *Fossa longitudinalis dextra*, von denen die erste die verbindende Querlinie, und die beiden übrigen die seitlichen Längslinien des H darstellen. *a*) Die *Fossa transversa s. Porta s. Hilus hepatis* (Quergrube oder Pforte), eine tiefe und breite Grube, welche, ungefähr 2 Zoll lang, am hintern Drittel der Leber, von der Mitte derselben horizontal nach links verläuft und die meisten der zur Leber ein- und austretenden Theile enthält, nach vorn den *Ductus hepaticus*, weiter hinten und links die *A. hepatica*, und noch weiter hinten und mehr rechts die *V. portae*, sämmtlich umgeben von einer festen Zellgewebscheide (*Capsula Glissonii*) und in dieser eingeschlossenen zahlreichen Lymphgefäfsen und Nerven. *b*) Die *Fossa longitudinalis sinistra* (linke Längengrube) erstreckt sich als eine schmale Rinne von der *Incisura interlobularis* des scharfen Randes an, rückwärts neben dem linken Ende der *Fossa transversa* vorbei, bis zur gegenüberliegenden Stelle des stumpfen Randes, und zerfällt in zwei, durch die *Fossa transversa* geschiedene Abtheilungen, eine längere vordere, *Fossa venae umbilicalis* (Nabelvenengrube), und eine kürzere hintere, *Fossa ductus venosi* (Grube für den Blutadergang); erstere wird von der beim Fötus offnen, nach der Geburt zu einem rundlichen sehnigen Strange, *Lig. teres hepatis s. Chorda venae umbilicalis*, verwachsenden *V. umbilicalis*, letztere von dem beim Fötus die *V. umbilicalis* mit der *V. cava inf.* verbindenden, später in ein plattes Bändchen, *Lig. venosum*, verwandelten *Ductus venosus Arantii* ausgefüllt. *c*) Die *Fossa longitudinalis dex-*

tra (rechte Längengrube) verläuft, mit der vorigen nach hinten zu convergirend, ebenfalls vom scharfen zum stumpfen Rande, in einer das rechte Ende der *Fossa transversa* durchschneidenden Linie, und ist durch diese in zwei vollkommen getrennte Abtheilungen geschieden; von diesen ist die vordere flachere, *Fossa vesicae felleae* (Gallenblasengrube), welche am scharfen Rande, gewöhnlich vermittelst der *Incisura vesicalis*, breit beginnend, sich nach hinten zu immer mehr verschmälert, zur Aufnahme der Gallenblase, die hintere, beträchtlich tiefere, *Fossa venae cavae* (Hohlvenengrube), welche vom hintern Umfange des rechten Endes der *Fossa transversa* schräg nach links hin, den stumpfen Rand der Leber durchschneidend, verläuft, zur Aufnahme der *V. cava inf.* bestimmt. Bisweilen geht über die eine oder die andere dieser Gruben, am häufigsten über die *Fossa venae umbilicalis*, nächstdem über die *Fossa venae cavae*, die Lebersubstanz brückenartig hinweg und verwandelt dieselbe in einen geschlossenen Kanal.

Durch die *Fossa longitudinalis sinistra* wird die Leber an ihrer concaven Fläche in zwei, durch die *Incisura interlobularis* auch an der convexen Fläche angedeutete, ungleiche Seitenhälften geschieden, von denen die rechte, mehr als drei Viertel ihres ganzen Umfangs betragende, als *Lobus dexter* (rechter Lappen), die linke, das übrige Viertel ausmachende, als *Lobus sinister* (linker Lappen) bezeichnet wird. Während letzterer vollkommen eben erscheint, treten am *Lobus dexter*, zu beiden Seiten begränzt von den *Fossae longitudinales dextra* und *sinistra*, zwei durch die *Fossa transversa* von einander getrennte, untergeordnete Lappen, der eine, *Lobus quadratus*, vor dieser, der andere, *Lobus Spigelii*, hinter dieser hervor. Der *Lobus quadratus s. anterior* (viereckiger oder vorderer Lappen) erstreckt sich, rechts von der *Fossa vesicae felleae*, links von der *Fossa venae umbilicalis* eingeschlossen, vom scharfen Rande der Leber bis zum vordern Umfang der *Fossa transversa*, und hat eine länglich viereckige, abgeflachte Gestalt. Der *Lobus Spigelii s. posterior* (Spigelscher oder hinterer Lappen) reicht, rechts von der *Fossa venae cavae*, links von der *Fossa ductus venosi* begränzt, vom hintern Umfang der *Fossa transversa* bis zum stumpfen Rande der Leber, ist von starkgewölbter dreieckiger, mit der Basis nach vorn gerichteter Form, und spaltet sich an dieser in zwei divergirende Fortsätze, in einen rechten, mehr oder minder abgeplatteten, *Tuberculum caudatum* (geschwänzter Höcker), welcher das rechte Ende der *Fossa transversa* von der *Fossa venae cavae* trennt, und in einen linken kegelförmigen, *Tuberculum papillare* (warzenförmiger Höcker), welcher gegen die *Fossa ductus venosi* hin vorspringt. Der rechts von der *Fossa longitudinalis dextra* liegende Theil des *Lobus dexter* ist im Ganzen

eben, zeigt jedoch zwei, durch eine quere Erhöhung von einander getrennte schwache Eindrücke, einen vordern, *Impressio renalis*, welcher vom obern Theil der rechten Niere, und einen hintern, *Impressio colica*, welcher von der *Flexura coli dextra* erzeugt wird; aufserdem bemerkt man daselbst, ebenso wie an andern Stellen der Leber, hin und wieder tiefe Spalten, *Rimae caecae* (blinde Ritzen).

Die Oberfläche der Leber ist von einer glatten und glänzenden, durch eine dünne Zellschicht genau mit ihr verbundenen serösen Haut überzogen, welche nur am stumpfen Rande des *Lobus dexter*, sowie in den *Fossae longitudinales* und *transversa* fehlt, indem der erstere durch eine Lage festen Zellgewebes mit dem angränzenden Theile des Zwerchfells verwachsen ist, letztere aber von den sie ausfüllenden Gebilden bedeckt werden. Der seröse Ueberzug ist eine Fortsetzung des Bauchfells und hängt mit demselben durch folgende Falten zusammen: *a*) Das *Lig. coronarium hepatis* (Kranzband der Leber) verläuft in der ganzen Länge des stumpfen Randes zwischen diesem und dem angränzenden Theil des Zwerchfells, ist im mittlern Drittel, woselbst seine beiden Platten durch die ganze Dicke des stumpfen Randes der Leber von einander getrennt sind, schmal und straff, nach beiden Enden hin dagegen, woselbst jene dicht an einander liegen, breiter und freier, und geht durch Spaltung ihrer obern Platte an der Gränze zwischen *Lobus dexter* und *Lobus sinister* in die folgende Falte über. Seine beiden Endtheile, von denen der linke gröfser ist, als der rechte, haben, indem sie nach aufsen allmälig an Breite zunehmen, eine dreieckige Form, und werden daher als *Ligg. triangularia hepatis dextrum* und *sinistrum*, besonders unterschieden. *b*) Das *Lig. suspensorium hepatis* (Aufhängeband der Leber), von sichelförmiger Gestalt und ansehnlicher Länge und Breite, erstreckt sich mit seinem untern Rande von der *Incisura interlobularis* an über die convexe Fläche der Leber, entsprechend der Gränze zwischen beiden Hauptlappen, bis zum *Lig. coronarium*, mit seinem obern längsten Rande vom Nabel aufwärts längs der *Linea alba* und der Mittellinie des Zwerchfells bis zu demselben Punkte, und mit seinem vordern freien Rande vom Nabel zur *Incisura interlobularis* und durch diese hindurch zur *Fossa venae umbilicalis*. Seine beiden Platten, zwischen denen zahlreiche Lymphgefäfse verlaufen, weichen gegen das hintere Ende zu aus einander, um sich in die entsprechenden Hälften des *Lig. coronarium* umzubiegen, während sie im vordern Rande das *Lig. teres hepatis* (rundes Leberband) einschliefsen, welches als ein runder Strang vom Nabel an durch die *Incisura interlobularis* und *Fossa venae umbilicalis* bis zum linken Ende der *Fossa transversa* verläuft, daselbst theils mit dem *Lig. venosum*, theils mit den Wänden der *V. portae* ver-

schmelzend. — Aufser diesen Falten, durch welche die Leber am Zwerchfell und der vordern Bauchwand aufgehängt ist, finden sich an der concaven Fläche derselben noch einige andere, welche durch den Zusammenhang ihres serösen Ueberzuges mit dem angränzenden Baucheingeweide erzeugt werden, nämlich: *c*) Das *Omentum minus s. Epiploon minus s. Lig. gastrohepaticum* (kleines Netz), welches als eine breite, den *Lobus Spigelii* vom übrigen Theil der Leber trennende Wand, von der *Fossa ductus venosi*, der linken Hälfte der *Fossa transversa* und dem angränzenden Theil des *Lobus sinister* zur *Curvatura minor* des Magens herabsteigt, mit dem linken Rande an den rechten Umfang der *Cardia* stofsend, mit dem rechten in die folgende Falte übergehend. *d*) Das *Lig. hepatico-duodenale s. duodeno-hepaticum*, welches, den rechten Randtheil des vorigen darstellend, von der rechten Hälfte der *Fossa transversa hepatis* zur *Pars transversa sup. duodeni* herabsteigt, mit seinem nach rechts gewandten freien Rande das *Foramen Winslowii* (s. Bauchfell) begränzt, und zwischen beiden Platten die zur *Fossa transversa hepatis* gelangenden Nerven und Gefäfse, von denen die *A. hepatica* nach links, der *Ductus hepaticus* nach rechts, und die *V. portae* zwischen und hinter beiden liegt, nebst der sie scheidenartig umgebenden *Capsula Glissonii* einschliefst. *e*) Das *Lig. hepatico-colicum*, zwischen dem Körper der Gallenblase und der *Flexura coli dextra* ausgespannt, sieht mit seinem freien sichelförmigen Rande nach rechts, und hängt unterwärts mit dem *Lig. hepatico-duodenale* und dem *Omentum minus* zusammen. *f*) Das *Lig. hepatico-renale* geht vom hintern Theil der concaven Fläche des rechten Leberlappens, in der Nähe des *Lig. duodenorenale*, senkrecht zum obern Ende der rechten Niere hinab, mit seinem freien concaven Rande nach vorn gewandt.

Nach Ablösung des serösen Ueberzuges erscheint die Substanz der Leber. Dieselbe ist fest, unelastisch und leicht brüchig, hat ein gefleckes Ansehn, indem dunkelbraune und hellgelbe Stellen, von ältern Anatomen als braune oder Rindensubstanz und gelbe oder Marksubstanz unterschieden, mit einander abwechseln, und wird nach allen Richtungen von dünnen, aus Zellgewebe gebildeten Scheidewänden durchsetzt, welche an der Oberfläche, sowie auf Durchschnitten als netzartig verbundene weifse Linien sich darstellen. Durch dieses häutige, von feinen Gefäfsen durchzogene Zwischengewebe (*Tela interlobularis*) wird die Substanz der Leber in unzählige, ungefähr hirsekorngrofse rundliche Läppchen (*Lobuli hepatis*) getheilt; diese liegen dicht an einander, mit ihrer platten Basis senkrecht oder schräg auf einem Venenästchen aufsitzend, an ihrer übrigen Oberfläche dagegen von der *Tela interlobularis* kapselförmig umkleidet, haben eine etwas zusammengedrückte, auf dem Längsdurchschnitt eichenblattähn-

liche, auf dem Querdurchschnitt drei-, vier- oder fünfeckige Gestalt, und enden mit einer rundlichen, an der freien Oberfläche der Leber und der diese durchziehenden Kanäle dagegen mit einer stumpf abgeschnittenen Spitze. — Neuere Beobachtungen machen die Existenz von häutigen Scheidewänden in der Leber und die lobuläre Zusammensetzung dieser letzteren zweifelhaft, und sprechen für eine durchaus gleichförmige Beschaffenheit der Lebersubstanz.

Die Elemente, aus denen die Substanz der Leber zusammengesetzt ist, sind Blutgefäfse, Gallengänge, Zellgewebe, Lymphgefäfse und Nerven. Die Blutgefäfse zerfallen, wie bei allen Organen, in zuleitende und wegleitende; die zuleitenden bestehen aus zwei verschiedenartigen Stämmen, der Pfortader, welche das Venenblut der übrigen Chylificationsorgane, und der Leberpulsader,

Fig. 151.

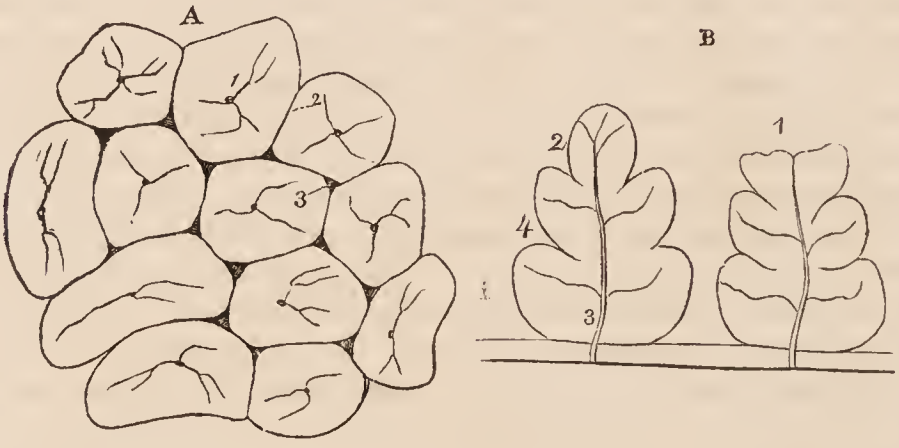

Fig. 151. Ansicht der Leberläppchen, bei mäfsiger Vergröfserung betrachtet, nach einer Darstellung von *Kiernan*.

A. Ein Querdurchschnitt, an welchem die Läppchen von eckiger Form erscheinen. 1. *V. intralobularis*, in der Mitte jedes Läppchens aus mehreren Wurzeln entstehend. 2. Der zwischen je zwei Läppchen befindliche, und 3. der durch das Zusammenstofsen mehrerer Läppchen gebildete Raum, welcher von der *Tela interlobularis* ausgefüllt wird.

B. Ein Längsdurchschnitt durch zwei Läppchen, ähnlich der Form eines Baumblatts. 1. Ein an der Oberfläche der Leber liegendes Läppchen, dessen Spitze stumpf abgeschnitten erscheint. 2. Ein Läppchen aus der Mitte der Leber mit rundlicher Spitze. 3. Die durch die Längsachse desselben verlaufende *V. intralobularis*, an der Basis des Läppchens in die *V. sublobularis* mündend. 4. Die von der *Tela interlobularis* kapselförmig bekleidete freie Oberfläche desselben.

welche das hauptsächlich zur Ernährung bestimmte Arterienblut zuführt, während die wegleitenden in die Lebervenen zusammentreten. Das genauere Verhalten dieser Theile ist folgendes: *a*) die Pfortader (*V. portae*), welche von der *Fossa transversa hepatis* aus vermittelst ihrer beiden Aeste in die beiden Hauptlappen der Leber eindringt, verzweigt sich baumförmig durch die Substanz derselben, indem sie durch fortgesetzte, meist dichotomische Spaltung in immer feinere Zweige zerfällt, von denen überall untergeordnete Zweige seitlich abgehen. Ihre feinsten Zweige treten als *Vv. interlobulares* zwischen die einzelnen Läppchen, bilden, durch Anastomosen mit einander, ein diese umspinnendes, durch die ganze Leber continuirlich zusammenhängendes Capillarnetz, und dringen in die Substanz der Läppchen, daselbst in die Anfänge der Lebervenen übergehend. *b*) Die Leberpulsader (*A. hepatica*), weit dünner als die vorige, an deren vordern Seite sie, ebenfalls vermittelst zweier Aeste in die *Fossa transversa* eindringt, verzweigt sich, genau die Pfortader begleitend, jedoch mit sparsameren und gerader verlaufenden Zweigen, durch die Leber, giebt an die übrigen Gewebstheile, hauptsächlich an die Gallengänge Aestchen, und endet im Capillarnetz der Pfortader, zwischen und in den Läppchen. Aufser von der *A. hepatica*, erhält die Leber bisweilen auch Zweige aus der *A. coronaria ventriculi sinistra* oder der *A. mesenterica sup.*, und ihr seröser Ueberzug aus der *A. mammaria int.*, der *A. epigastrica*, oder der *A. phrenica* der rechten Seite. *c*) Die Lebervenen (*Vv. hepaticae*) entstehen aus dem von der Pfortader und der Leberarterie gebildeten Capillarnetze, indem in jedem Läppchen mehrere feine Wurzeln zu einem durch die Längsachse desselben verlaufenden centralen Aestchen, *V. intralobularis*, zusammentreten, diese in stärkere, an den Grundflächen der Läppchen sich hinziehende Zweige, *Vv. sublobulares*, einmünden, und durch Vereinigung dieser letztern zu immer stärkern, gegen den stumpfen Rand der Leber hin verlaufenden Stämmchen endlich die in die *V. cava inf.* sich ergiefsenden *Vv. hepaticae* hervorgehen. *d*) Die Gallengänge oder Gallenkanäle (*Ductus biliarii s. biliferi*), welche den baumförmig durch die ganze Leber verbreiteten Galle absondernden Theil derselben darstellen, beginnen innerhalb der Läppchen, deren Hauptmasse sie ausmachen, und zwischen denselben als netzförmig verbundene, in ihren Zwischenräumen die etwas dünnern capillaren Blutgefäfse aufnehmende Röhrchen, verlaufen, indem sie sich zu successiv immer stärkern Stämmchen vereinigen, dicht neben den Verzweigungen der *V. portae* und der *A. hepatica* in der Richtung gegen die *Fossa transversa*, und treten in dieser vermittelst zweier Stämme, eines weitern rechten und eines dünnern, aber längern linken, aus bei den Hauptlappen der Leber hervor, um alsbald in den Ausfüh-

rungsgang der Leber, den *Ductus hepaticus*, zusammenzufliefsen. Die feinsten Gallengänge sind blofs aus Epithelium gebildet, welches an den stärkern äufserlich von einer Zellhaut bekleidet ist und aus an einander gereihten Epitheliumzellen besteht, durch deren Auseinanderzerrung in der zum Behufe der mikroskopischen Untersuchung losgeschabten und gepreſsten Lebersubstanz viele kernhaltige durchsichtige Körperchen, die sogenannten Leberzellen, sichtbar werden. *e*) Das Zellgewebe umgiebt die *V. portae*, die *A. hepatica* und den *Ductus hepaticus* während ihres Verlaufes zwischen den Platten des *Lig. hepatico-duodenale* und in der *Fossa transversa hepatis* mit einer gemeinsamen festen Hülle, *Capsula Glissonii* (Glissonsche Kapsel), von welcher scheidenförmige Fortsetzungen über die durchweg genau neben einander liegenden Zweige jener röhrigen Gebilde hingehen und zuletzt, von den Netzen derselben durchzogen, als *Tela interlobularis* die einzelnen Läppchen bekleiden. Die isolirt verlaufenden *Vv. hepaticae* und deren Zweige dagegen sind nicht von Fortsetzungen der *Capsula Glissonii* umgeben, sondern liegen frei in Canälen der Lebersubstanz und sind an diese dicht angeheftet, weshalb ihre Mündungen auf Durchschnitten derselben nicht zusammengefallen, sondern geöffnet erscheinen. *f*) Die Lymphgefäfse verlaufen theils an der Oberfläche, theils in der Tiefe der Leber (s. p. 450.), lassen sich indefs, ebenso wie die Nerven, nicht bis in die Läppchen hinein verfolgen. *g*) Die Nerven, im Verhältnifs zur Gröfse der Leber nur klein und sparsam, dringen als *Plexus hepatici dexter* und *sinister*, welche theils vom *Plexus coeliacus* des Gangliensystems, theils von Zweigen der *Nn. vagus* und *phrenicus* der rechten Seite gebildet werden, in Begleitung der beiden Aeste der *A. hepatica* von der *Fossa transversa* aus in die Leber, und verzweigen sich durch dieselbe.

Apparat zur Fortleitung und Aufbewahrung der Galle. — Derselbe besteht aus dem *Ductus hepaticus*, dem *Ductus cysticus* nebst der Gallenblase und dem *Ductus choledochus* (s. Fig. 120). Der *Ductus hepaticus* (Lebergang) steigt, aus der *Fossa transversa hepatis* hervortretend, im *Lig. hepatico-duodenale* an der rechten Seite der *A. hepatica* nach links abwärts, vereinigt sich, nach einem Verlaufe von $1\frac{1}{2}$ bis 2 Zoll, hinter der *Flexura duodeni prima* mit dem *Ductus cysticus*, und geht alsdann als *Ductus choledochus* weiter. — Der *Ductus cysticus* (Gallenblasengang) ist ein kaum einen Zoll langer Gang, welcher, enger als der vorige, rechts neben demselben vom Halse der Gallenblase aus in schräger Richtung nach hinten herabsteigt und unter spitzem Winkel in den rechten Umfang desselben einmündet. Die Gallenblase (*Vesicula s. Vesica fellea s. Cystis*) ein häutiger Sack von birnförmiger Gestalt und 3 bis 4 Zoll Länge, liegt in der *Fossa vesicae felleae*, durch kurzes Zellgewebe in dersel-

ben befestigt, an ihrer frei aus derselben hervortretenden untern Fläche dagegen vom serösen Ueberzug der concaven Fläche der Leber bekleidet, stöfst mit ihrem blindgeschlossenen weiteren Ende, dem Grunde (*Fundus vesicae felleae*), an den scharfen Rand der Leber, entsprechend der *Incisura vesicalis* und bisweilen frei über diese hinaus bis dicht an die Bauchdecken reichend, während ihr, sich nach hinten zu immer mehr verengender längster mittlerer Theil, der Körper (*Corpus vesicae felleae*), das *Colon transversum* und die *Pars transversa sup. duodeni* bedeckt und ihr dünneres offenes Ende, der Hals (*Cervix vesicae felleae*), an die *Fossa transversa hepatis* gränzt, und geht an letzterem, unter einer zickzackförmigen, zuerst nach vorn, dann nach hinten gerichteten Krümmung ununterbrochen in den *Ductus cysticus* über. — Der *Ductus choledochus* (gemeinschaftlicher Gallengang), $2\frac{1}{2}$ Zoll lang und weiter als der *Ductus hepaticus*, läuft in fortgesetzter Richtung dieses letztern, nach Vereinigung desselben mit dem *Ductus cysticus*, schräg nach links abwärts, zuerst zwischen beiden Platten des *Lig. hepaticoduodenale*, rechts von der *A. hepatica* und vor der *V. portae*, dann in der Substanz des *Caput pancreatis* hinter dem innern Umfange der *Pars descendens duodeni*, durchbohrt die Muskelhaut dieses Darmtheils oberhalb seiner Mitte, und läuft alsdann zwischen jener und der Schleimhaut, die *Plica longitudinalis duodeni* erzeugend, ungefähr $\frac{1}{2}$ Zoll lang fort, um sich am untern Ende dieser Falte mit einer engen, schräg zulaufenden Mündung, dicht neben der des *Ductus pancreaticus*, in die Höhle des *Duodenum* zu öffnen.

Die Wände der Gallenblase, so wie die der Gänge, bestehen aus zwei locker mit einander verbundenen Häuten, einer derben Zellhaut und einer diese auskleidenden Schleimhaut. Die Zellhaut, an der freiliegenden Fläche und am Grunde der Gallenblase von der serösen Haut überzogen, besteht aus weifsen, glänzenden, sich in verschiedener Richtung einander durchkreuzenden festen Fasern, und scheint, besonders an den Gängen, Contractilität zu besitzen, welche indefs, nach Einigen, von deutlich vorhandenen Muskelfasern herrührt; die Schleimhaut, von der sie durchdringenden Galle gewöhnlich gelb gefärbt, setzt sich durch die Mündung des *Ductus choledochus* in die Darmschleimhaut fort, ist, gleich dieser, von Cylinderepithelium ausgekleidet und mit zahlreichen Schleimbälgen versehen, und erhebt sich in der ganzen Ausdehnung der Gallenblase zu niedrigen, mit einander netzförmig verbundenen Fältchen, die im Halse der Gallenblase bis in den *Ductus cysticus* hinein zu einer, mehrere Windungen bildenden spiralen Klappe an einander gereiht sind. Auf den Wänden der Gallenblase verbreiten sich ihre Gefäfse und Nerven, nämlich die vom *R. dexter* der *A. hepatica* entspringende *A. cystica*, die in die *V. portae* mündende *V. cystica*, die zu den

Gl. hepaticae gelangenden Lymphgefäfse und die aus dem *Plexus hepaticus dexter* des Gangliensystems stammenden Nerven.

Durch den *Ductus hepaticus*, als gemeinschaftlichen Stamm sämmtlicher durch die Leber verbreiteter Gallengänge, wird die in letztern aus dem Inhalt des capillaren Blutgefäfsnetzes abgesonderte Galle ausgeführt, und gelangt theils direkt in den *Ductus choledochus* und durch diesen in das *Duodenum*, zum gröfsten Theil aber durch den *Ductus cysticus* rückwärts in die Gallenblase, woselbst sie sich ansammelt, um während der Verdauung wiederum durch den *Ductus cysticus* in den *Ductus choledochus*, und durch diesen in das *Duodenum* zu fliefsen. — Die Galle (*Fel s. Bilis s. Chole*) ist eine, durch ihren Hinzutritt die Chylification unterstützende bittre Flüssigkeit, welche, sowie sie aus der Leber hervortritt, braungelb und wäfsrig erscheint, während ihres Verweilens in der Gallenblase dagegen eine grünliche Farbe und consistentere Beschaffenheit annimmt, und, bei mikroskopischer Untersuchung, die Anwesenheit sparsamer Körnchen von der Gröfse der Pigmentkörnchen, und an denselben Molekularbewegung erkennen läfst. Sie reagirt alkalisch und ist, nach Berzelius' letzter Analyse der Ochsengalle, aus folgenden, in einer grofsen Menge von Wasser aufgelösten festen Bestandtheilen zusammengesetzt: Bilin oder Gallenstoff, identisch mit Gmelin's Gallenzucker, eine scharf bittre kohlenstoffreiche Substanz, durch deren Umwandlung oder Zersetzung andere Körper, wie Fellinsäure, Cholinsäure, Bilifellinsäure, Bilicholinsäure, Fellansäure, Cholansäure, Cholidinsäure, Taurin, Dyslysin, Choleïnsäure, und durch Verbindung mit andern Bestandtheilen der Galle, Thenard's Gallenharz und Pikromel entstehen; Cholepyrrhin oder Gallenbraun, ein Farbestoff, der sich leicht verändert und in Biliverdin (Gallengrün) und Bilifulvin (Gallengelb) geschieden wird; Gallenschleim, von der den Gallenapparat auskleidenden Schleimhaut abgesondert; Fette, theils in seifenartiger Verbindung als ölsaure, margarinsaure und stearinsaure Alkalien, theils nicht verseift, als Cholesterin, theils als phosphorhaltiges Fett; Salze, nämlich Chlornatrium, schwefelsaures, phosphorsaures und milchsaures Natron und phosphorsaurer Kalk; endlich Alkohol- und Wasserextracte.

II. Von der Bauchspeicheldrüse.

Die Bauchspeicheldrüse (*Pancreas*) ist eine grauröthliche, 6 bis 7 Zoll lange und verhältnifsmäfsig schmale und dünne Drüse, welche, in querer Richtung vor der hintern Bauchwand liegend,

mit ihrem rechten, stark angeschwollenen und hakenförmig abwärts gekrümmten Ende, dem Kopfe (*Caput pancreatis*), die Concavität des *Duodenum* ausfüllt, und mit ihrem linken, weit schwächern abgerundeten Ende, dem Schwanze (*Cauda pancreatis*), den *Hilus* der Milz und die linke Niere berührt, während ihr gleichmäfsig breiter mittlerer Theil, der Körper (*Corpus pancreatis*), die Wirbelsäule in der Gegend des 1sten und 2ten Lendenwirbels bedeckt (siehe Fig. 107, 9.). Wegen ihrer von vorn nach hinten abgeplatteten Form unterscheidet man eine vordere und eine hintere Fläche, so wie einen obern und einen untern Rand. Die schwach convexe vordere Fläche gränzt an den Magen nebst dem *Omentum minus* und dem *Lig. gastrolienale*, ferner an die *Pars descendens duodeni* und das *Colon transversum*, die fast ebene hintere Fläche an die *Pars lumbalis* des Zwerchfells, von dieser durch die *V. portae* und die *A.* und *V. mesenterica sup.* getrennt, der ziemlich dicke obere Rand, mit einer tiefen, bisweilen kanalförmig geschlossenen Furche zur Aufnahme der *A.* und *V. lienalis* versehen, an die *Pars transversa sup. duodeni*, den *Lobus Spigelii* und die *A. coeliaca*, und der mehr scharfe untere Rand, unter welchem die *A.* und *V. mesenterica sup.* hervortreten, an die *Pars transversa inf. duodeni* und den Anfang des *Jejunum*. Die Befestigung der Bauchspeicheldrüse in ihrer Lage geschieht theils durch kurzes Zellgewebe, welches ihre hintere Fläche mit der hintern Bauchwand und das *Caput pancreatis* mit dem *Duodenum* verbindet, theils durch das Bauchfell, welches ihre vordere Fläche als obere Platte, und ihren untern Rand als untere Platte des *Mesocolon transversum* straff überzieht, so dafs die Beweglichkeit dieses Organs nur äufserst gering ist.

In ihrer Structur und Consistenz gleicht die Bauchspeicheldrüse den Speicheldrüsen der Mundhöhle, woher auch ihr Name. Sie besteht ebenfalls aus einer Menge durch schlaffes Zellgewebe genau mit einander verbundener Läppchen, welche wiederum aus kleinern und immer kleinern Läppchen, und diese endlich aus einem Haufen traubenförmig auf einem feinen Röhrchen aufsitzender Bläschen (*Acini*) zusammengesetzt sind. Durch die Vereinigung dieser Röhrchen zu immer stärkeren Gängen entsteht zuletzt der gemeinschaftliche Ausführungsgang, *Ductus pancreaticus s. Wirsungianus* (Bauchspeichelgang oder Wirsungscher Gang), welcher, durchweg in der Drüsenmasse eingelagert, durch die ganze Länge des Pankreas, näher zur vordern als zur hintern Fläche, verläuft, von der *Cauda* bis zum *Caput* allmälig an Dicke zunimmt und zuletzt die *Pars descendens duodeni* am hintern innern Umfange schräg durchbohrt, um in dieselbe vermittelst einer engen Oeffnung, dicht unter der des *Ductus choledochus* und von dieser durch ein Fältchen der Schleimhaut getrennt, zu münden.

Bisweilen ist der *Ductus pancreaticus* Anfangs eine Strecke weit in zwei nebeneinander laufende Gänge gespalten, und in seltenen Fällen finden sich zwei getrennt von einander in das *Duodenum* mündende Ausführungsgänge, von denen der kleinere, *Ductus pancreaticus parvus*, dem *Caput pancreatis* angehörend, sich gewöhnlich mit dem Hauptstamme vor seiner Einmündung vereinigt. — In den bläschenartigen Anfängen des Ausführungsganges geschieht die Absonderung einer klaren fadenziehenden Flüssigkeit, *Succus pancreaticus* (pankreatischer Saft oder Bauchspeichel), welche aus Wasser und mehreren festen Bestandtheilen, namentlich vielem Eiweifs, Käsestoff, Extracten und Salzen besteht, neutral oder sauer reagirt und mikroskopische durchsichtige Kügelchen in geringer Anzahl enthält. Durch den *Ductus pancreaticus*, vorzüglich während der Verdauung, in das *Duodenum* eindringend, vermischt sich der pankreatische Saft sogleich mit der Galle, und übt in Verbindung mit dieser einen noch nicht genau bekannten Einfluss auf die Chylification.

Gefäfse und Nerven. — Die Arterien der rechten Hälfte des Pankreas sind Zweige der *A. pancreatico-duodenalis* aus der *A. hepatica* und der *A. duodenalis inf.* aus der *A. mesenterica sup.*; die der linken Hälfte sind die *Rr. pancreatici* aus der *A. lienalis*. Die Venen ergiefsen sich theils durch die *V. mesenterica sup.*, theils durch die *V. lienalis* in die Pfortader. Die Lymphgefäfse gelangen, durch die *Gl. splenico-pancreaticae* hindurchgehend, zu den *Gl. coeliacae*. — Die Nerven des Pankreas, klein und sparsam, stammen aus den *Plexus gastrici* der *Nn. vagi*, hauptsächlich aber aus den *Plexus hepaticus*, *lienalis* und *mesentericus sup.* des Gangliensystems.

III. Von der Milz.

Die Milz (*Lien s. Splen*) ist ein blauröthlicher, abgeplattet ovaler Körper von weicher schwammiger Consistenz und veränderlicher Gröfse und Schwere, der im hintern Theile des rechten Hypochondrium neben dem *Fundus* des Magens liegt, mit der einen Fläche nach aufsen, mit der andern nach innen, mit dem einen Rande nach vorn, mit dem andern nach hinten, und mit dem einen Ende nach oben, mit dem andern nach unten gekehrt (siehe Fig. 107, 10.). Die äufsere Fläche, zugleich etwas nach oben und hinten gerichtet, ist eben und gleichmäfsig convex, und berührt, in der Gegend der 9ten bis 11ten linken Rippe, die *Pars costalis* des Zwerchfells; die innere Fläche, zugleich etwas nach vorn gewandt, ist leicht concav und wird durch eine längs ihrer Mitte senkrecht herablaufende, mit mehreren Löchern versehene Furche, *Hilus lienis s. lienalis* (Milzeinschnitt), durch

welche die Gefäfse der Milz ein- und austreten, in zwei Abtheilungen geschieden, von denen die vordere an den *Fundus* des Magens, die hintere an die linke *Pars lumbalis* des Zwerchfells und die *Cauda pancreatis* gränzt. Der vordere Rand ist dünn, scharf und mehrfach eingekerbt, der hintere Rand dick, abgerundet und gewöhnlich eben; der erstere liegt frei neben dem *Fundus* des Magens, der letztere vor der linken *Pars lumbalis* des Zwerchfells und der linken Nebenniere. Das obere Ende, breit und dick, gränzt in der Höhe der linken 8ten Rippe an das Zwerchfell, selten an die sich weit nach links erstreckende Leber, das untere Ende dagegen, stumpf zugespitzt und dünn, vorn an die *Flexura coli sinistra*, hinten an den obern Theil der linken Niere. — Bisweilen findet sich, vorzüglich am untern Ende, eine einfache oder mehrfache Nebenmilz (*Lienculus*, *s. Lien succenturiatus s. accessorius*), von rundlicher Form und von der Gröfse einer Haselnufs und darüber.

An ihrer Oberfläche ist die Milz, den *Hilus* ausgenommen, vollständig von einer serösen Haut überzogen, welche eine Fortsetzung des Peritonäums darstellt und mit dem Peritonäalüberzuge benachbarter Organe durch mehrere, die Befestigung der Milz in ihrer Lage vermittelnde Duplikaturen zusammenhängt. Von diesen verläuft die eine, *Lig. phrenico-lienale s. suspensorium lienis*, zwischen dem obern Ende der Milz und der untern Fläche des Zwerchfells, die andere, weit ansehnlichere, *Lig. gastro-lienale*, die ein- und austretenden Gefäfse und Nerven der Milz einschliefsend, zwischen dem *Hilus* der Milz und dem *Fundus* des Magens, und eine dritte kleinste, *Lig. colico-lienale*, vom untern Ende der Milz zur obern Platte des *Mesocolon transversum*. — Bedeckt von der serösen Haut und mit dieser innig verbunden, findet sich ein zweiter, festerer und stärkerer, aber ebenfalls dünnhäutiger und durchscheinender Ueberzug von fibröser Beschaffenheit, die eigenthümliche oder Faserhaut (*Tunica propria s. albuginea lienis*). Diese bekleidet nicht blofs die ganze Oberfläche der Milz, sondern dringt auch in die Substanz derselben, theils vermittelst röhriger Scheiden (*Capsulae Malpighii*), welche sich vom *Hilus* aus, die Gefäfse und deren Verzweigung umgebend, einwärts fortsetzen, theils vermittelst plattrunder Fäden (*Trabeculae lienis*), welche, von der ganzen innern Fläche dieser Haut ausgehend, die Milz in allen Richtungen durchziehen, und sowohl mit einander, als mit jenen röhrigen Scheiden zusammenhängen. Das hierdurch gebildete, innerhalb der Milz ausgespannte fibröse Fachwerk dient als Grundlage und Stütze für das in seinen Zwischenräumen enthaltene Milzgewebe (*Parenchyma s. Pulpa lienis*), eine weiche, fast flüssige, röthliche Masse, welche aus den Verzweigungen der Lymph- und Blutgefäfse und zahlreichen, zwischen diesen einge-

streuten rundlichen, den Chyluskügelchen analogen Körperchen besteht, aufserdem aber eine beträchtliche Menge schon mit unbewaffnetem Auge sichtbarer weislicher Bläschen, *Corpuscula Malpighii lienis*, enthält; letztere sitzen in Träubchen von 6 bis 8 zusammen, jedes an einem besondern Arterienästchen, das auf seiner Oberfläche sich ausbreitet, befestigt, und bestehen jedes aus einer zarten Hülle und vielen darin eingeschlossenen, in einer trüben Flüssigkeit schwimmenden Körnchen, welche mit den bereits erwähnten übereinstimmen.

Die Milz liefert kein besonderes Sekret und besitzt daher auch keinen Ausführungsgang; sie gehört in die Reihe der Blutgefäfsknoten und ist den Chylificationsorganen wegen des Uebergangs ihres Venenbluts in das Pfortadersystem beizuzählen.

Gefäfse und Nerven. — Die Arterien der Milz, ausgezeichnet durch ihre dicken Wände, ihr beträchtliches Lumen und ihren meist geschlängelten Verlauf, kommen aus der *A. lienalis*, deren Endäste, von den scheidenförmigen Fortsetzungen der *Tunica propria lienis* überzogen, in den *Hilus* der Milz eindringen, sich durch die Substanz derselben, ohne mit einander zu anastomosiren, immer weiter verzweigen, und zuletzt, indem sie sich pinselförmig spalten, in feine Capillarbüschel enden. Die Venen beginnen aus letztern mit verhältnifsmäfsig weiten Wurzeln, vereinigen sich, unter Bildung zahlreicher Anastomosen und stellenweiser sinuöser Erweiterungen, zu immer stärkern, die Arterien begleitenden sehr dünnwandigen Zweigen, deren innere Fläche von den feinen Oeffnungen (*Stigmata Malpighii*) der seitlich einmündenden Aestchen siebförmig durchlöchert erscheint, und treten zuletzt vermittelst mehrerer, den Endästen der *A. lienalis* an Zahl entsprechender Stämmchen, durch den *Hilus lienis* hervor, um alsbald in die *V. lienalis*, einen der Hauptstämme der *V. portae*, zusammenzufliefsen. Die Lymphgefäfse verlaufen in sehr beträchtlicher Zahl, theils an der Oberfläche, theils in der Substanz der Milz, und gelangen zu den am *Hilus lienis* befindlichen *Gl. splenico-pancreaticae;* sie enthalten eine durch beigemischte Blutkörperchen röthlich gefärbte Lymphe. — Die Nerven der Milz stammen aus dem *Plexus lienalis* des Gangliensystems und dringen mit der *A. lienalis* in die Substanz der Milz.

Vom Bauchfell.

Das Bauchfell (*Peritonaeum*) ist eine sich durch die ganze Bauchhöhle erstreckende und, wegen vielfacher Faltung, diese an Umfang weit übertreffende seröse Haut, welche einen überall geschlossenen Sack darstellt, im weiblichen Körper jedoch am *Ostium abdominale* einer jeden Muttertrompete durchbohrt ist, daselbst

mit der Schleimhaut des Geschlechtsapparates zusammenhängend. Wie an allen serösen Häuten, unterscheidet man auch an dieser zwei Blätter, ein äufseres, welches die innere Fläche der Bauchwandungen bekleidet, und ein inneres eingestülptes, welches die in der Bauchhöhle enthaltenen Eingeweide überzieht, und zwar vollständig die meisten Digestionsorgane, dagegen nur theilweis die Harn- und Geschlechtsorgane, weshalb man jene als *Organa intra saccum peritonaei sita*, diese als *Organa extra saccum peritonaei sita* zu bezeichnen pflegt. Das äufsere Blatt (*Lamina externa s. parietalis, s. Peritonaeum abdominale*) ist weit dicker und fester, als das innere, hängt durch eine mehr oder minder lockre Zellschicht mit den Bauchwandungen zusammen, und wird, entsprechend den verschiedenen Wänden der Bauchhöhle, in eine vordere, eine obere, eine hintere und eine untere Wand eingetheilt. Das innere Blatt (*Lamina interna s. visceralis, s. Peritonaeum viscerale*) hauptsächlich durch Einstülpung von der hintern Wand aus gebildet, ist sehr dünn und mit den von ihm überzogenen Eingeweiden innig verbunden, und hat, wegen der Menge und des verschiedenen Verhaltens der letztern, einen etwas verwickelten Verlauf. Der Uebergang des einen Blatts in das andere, sowie der des innern von einem Organe zum andern geschieht vermittelst der bei den betreffenden Organen beschriebenen Duplikaturen, Bänder des Bauchfells, welche an den Gedärmen als Gekröse (*Mesenterium, Mesocolon etc.*) und an den Curvaturen des Magens als Netz (*Omentum s. Epiploon*) bezeichnet werden. Da beide Blätter ein ununterbrochenes, sackförmig geschlossenes Continuum darstellen, so kann bei der Beschreibung des Bauchfells von jedem beliebigen Punkte ausgegangen werden. Verfolgt man dasselbe vom Nabel aus aufwärts, und dann in derselben Richtung immer weiter, bis man zu dem Ausgangspunkte wieder zurückkehrt, so ist sein Verlauf folgender:

Von der Nabelgegend aufsteigend überzieht das Bauchfell, an die *Fascia transversalis* angeheftet, die hintere Fläche der vordern Bauchwand, dann die concave Fläche der *Pars costalis* und eines Theils des *Centrum tendineum* des Zwerchfells, und bildet in der Mittellinie längs dieses ganzen Verlaufs das zur convexen Fläche der Leber tretende *Lig. suspensorium hepatis*. Vom Zwerchfell schlägt es sich abwärts auf die zunächst darunter liegenden Eingeweide, auf die Leber als *Lig. coronarium* und *Ligg. triangularia hepatis*, auf den Magen als *Lig. phrenico-gastricum* und auf die Milz als *Lig. phrenico-lienale*, um in den Peritonäalüberzug derselben überzugehen. Als solcher verläuft das Bauchfell vom stumpfen Rande der Leber über die convexe Fläche derselben zum scharfen Rande, um diesen herum zur concaven Fläche derselben und an dieser zu beiden Seiten, nach aufsen von jeder *Fossa longitudinalis hepatis*,

Fig. 152.

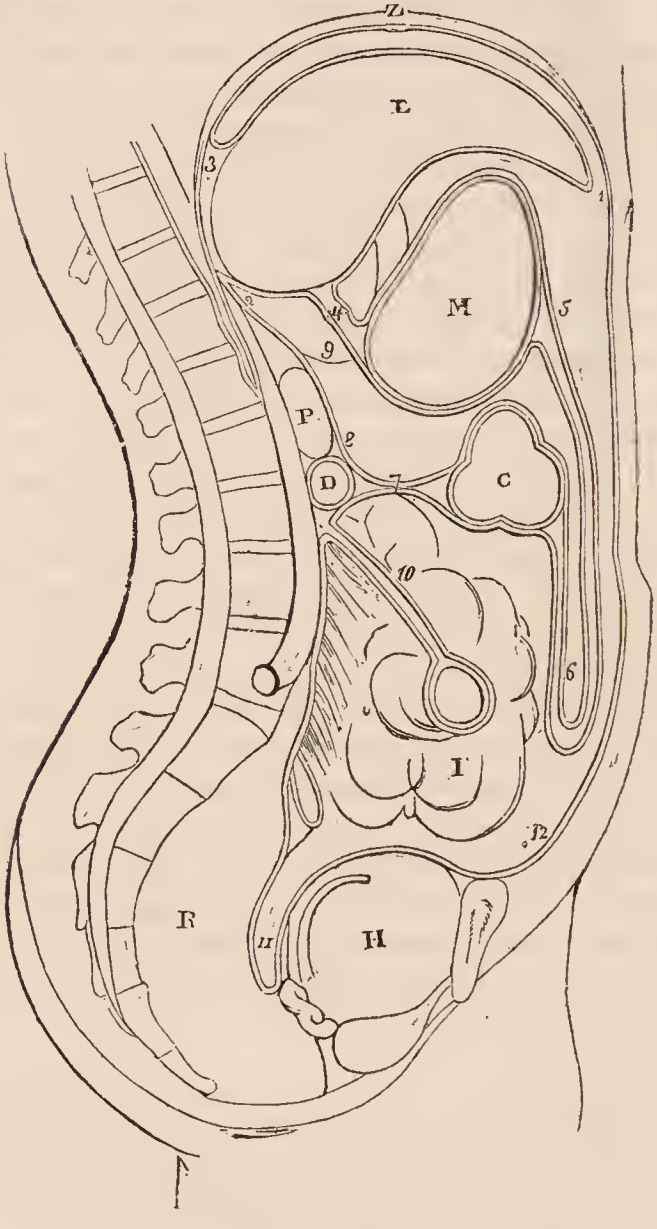

Fig. 152. Das Bauchfell an einem durch die Längenaxe des Körpers in der Richtung von vorn nach hinten geführten senkrechten Durchschnitt. — Z. Das Zwerchfell. L. Die Leber. M. Der Magen. C. Das *Colon transversum*. P. Das *Pancreas*. D. Der untere horizontale Theil des *Duodenum*. I. Das *Jejunum* und *Ileum*. R. Das *Rectum*. H. Die Harnblase. 1. Das äufsere Blatt des Bauchfells, hinter der vordern Bauchwand und an der concaven Fläche des Zwerchfells verlaufend; 2. Der an der *Pars lumbalis diaphragmatis* verlaufende Theil desselben. 3. *Lig. coronarium hepatis*. 4. *Omentum minus*, dessen vordere Platte von der *Fossa*

wiederum zum stumpfen Leberrande, in der Mitte dagegen nur bis zur *Fossa transversa hepatis;* hier geht es, nach unten umbiegend, in die vordere Platte des *Omentum minus* und des *Lig. hepatico-duodenale* über, gelangt als solche zur *Curvatura minor* des Magens und zur *Pars transversa sup.* des *Duodenum* und überzieht die vordere Fläche dieser Organe, linkerseits als vordere Platte des *Lig. gastro-lienale* zur Milz, rechterseits als *Lig. hepatico-renale* und *Lig. duodeno-renale* zur rechten Nebenniere und Niere sich fortsetzend. Von der *Curvatura major* des Magens steigt es als vordere Platte des *Lig. gastro-colicum* bis zum *Colon transversum*, und von hier aus als die vorderste der vier Platten des *Omentum majus* bis zum freien Rande desselben abwärts, begiebt sich hierauf als hinterste Platte des *Omentum majus* wiederum aufwärts bis zum *Colon transversum* und geht, dieses unterwärts bekleidend, endlich in die untere Platte des *Mesocolon transversum* über, welche sich rückwärts, unter der *Pars transversa inf. duodeni* vorbei, gegen die hintere Bauchwand fortsetzt.

Mit dem bisher beschriebenen Theil des innern Blattes des Bauchfells steht ein hinterwärts von ihm ausgehender sackförmiger Anhang desselben, *Saccus omentalis s. epiploicus s. peritonaei minor* (Netzsack oder kleiner Bauchfellsack) im Zusammenhange. Dieser beginnt am freien Rande des *Lig. hepatico-duodenale*, indem letzteres, um seine hintere Platte zu bilden, sich nach hinten und links umschlägt, und geht, sich nach allen Seiten ausbreitend, als hintere Platte des *Omentum minus* weiter nach links zum rechten Umfang der *Cardia*, als Ueberzug des *Lobus Spigelii* aufwärts bis zum stumpfen Leberrande, und

---

transversa hepatis zur vordern Fläche des Magens herabgeht, während die hintere sich oberwärts über den *Lobus Spigelii*, unterwärts über die hintere Fläche des Magens fortsetzt. 5. *Lig. gastro-colicum,* von den sich an der *Curvatura major* des Magens wieder vereinigenden beiden Platten des vorigen gebildet. 6. Das *Omentum majus,* aus vier Platten zusammengesetzt. 7. Das *Mesocolon transversum*, dessen obere Platte (8.) vor dem Pankreas vorbei bis zum hintern Rande des *Lobus Spigelii* aufwärts steigt, den *Saccus omentalis* schliefsend. 9. *Foramen Winslowii*, unterwärts begränzt von der nach vorn laufenden *A. hepatica,* welche durch eine punktirte Linie angedeutet ist. 10. Das *Mesenterium*, oberwärts mit der untern Platte des *Mesocolon transversum* zusammenhängend. 11. *Excavatio recto-vesicalis.* 12. Der Peritonäalüberzug der untern Hälfte der vordern Bauchwand, gegen den Ausgangspunkt (1) aufsteigend, und mit diesem zusammenfliefsend.

als Bekleidung der hintern Wand des Magens abwärts, vom *Fundus* des letztern aus als hintere Platte des *Lig. gastro-lienale* zur Milz tretend. An der *Curvatura major* des Magens angelangt, steigt er als hintere Platte des *Lig. gastro-colicum*, dann als 2te Platte des *Omentum majus* abwärts, vom freien Rande dieses letzteren aber, sich rückwärts umbiegend, als 3te Platte desselben wiederum aufwärts bis zum *Colon transversum*, bekleidet dieses oberwärts, und geht in die obere Platte *) des *Mesocolon transversum* über, welche, rechterseits das *Lig. hepatico-colicum*, linkerseits das *Lig. colico-lienale* und *Lig. pleuro-colicum* bildend, längs der vordern Fläche der *Pars transversa inf.* und *Pars descendens duodeni*, so wie des *Pancreas* und des obern Theils der *Pars lumbalis diaphragmatis* in die Höhe steigt, um endlich am hintern Rande des *Lobus Spigelii* mit dem Peritonäalüberzug desselben wiederum zusammenzufliefsen. Den Eingang zum *Saccus omentalis*, durch welchen man in die Höhle desselben gelangt, bildet eine ovale, ungefähr einen halben Zoll lange Oeffnung, *Foramen Winslowii* (Winslowsches Loch), welche sich hinter dem *Lig. hepatico-duodenale*, zwischen diesem und dem *Lig. duodeno-renale*, gerade unter dem *Tuberculum caudatum* der Leber befindet und zum Vorschein kömmt, wenn man den Magen nach unten und vorn zieht, und zugleich die Leber in die Höhe hebt; durch diese Oeffnung kann man beim Foetus den ganzen *Saccus omentalis*, und folglich auch das *Omentum majus* so aufblasen, dafs seine vordere und hintere Wand auseinander weichen, während diese nach der Geburt immer mehr mit einander verwachsen und die vom *Foramen Winslowii* aus eingeblasene Luft daher nur in den hinter dem kleinen Netze und dem Magen gelegenen Theil des *Saccus omentalis* eindringt.

---

*) Andern Untersuchungen zu Folge trennen sich beide Platten der hintern Wand des grofsen Netzes nicht am *Colon transversum* von einander, um dieses oberwärts und unterwärts zu überziehen und dann die beiden Platten des *Mesocolon transversum* darzustellen, sondern gehen, genau mit einander vereinigt, über das *Colon transversum* und dessen Gekröse, an dieselben angewachsen, aufwärts bis zum untern Rande des Pankreas; hier erst weichen beide Platten auseinander, und die vordere, dem *Saccus omentalis* angehörende, setzt sich weiter aufwärts an der hintern Bauchwand fort, während die hintere, vom *Saccus peritonaei major* stammende, nach hinten und unten umbiegend, als obere Platte des *Mesocolon transversum* schräg nach vorn herabsteigt, dann das *Colon transversum* als vollständiger Peritonäalüberzug bekleidet und hierauf zur untern Platte des *Mesocolon transversum* wird.

Nachdem das Bauchfell als Fortsetzung der untern Platte des *Mesocolon transversum* zur hintern Bauchwand getreten, steigt es vor dieser, die Arterien- und Venenstämme, so wie die Nerven- und Lymphgefäfsgeflechte mit ihren Ganglien, ferner die Nieren und Harnleiter und die angränzenden Muskeln bedeckend, abwärts, und bildet dabei drei, in einander übergehende longitudinale Falten, in der Mitte das *Mesenterium*, dessen beide Platten nach vorn zum serösen Ueberzug des *Jejunum* und *Ileum* auseinander treten, auf der rechten Seite das *Mesocolon ascendens*, welches am *Colon ascendens*, und auf der linken Seite das *Mesocolon descendens*, welches am *Colon descendens* sich zum Peritonäalüberzuge ausbreitet. Letzterer hängt oberwärts mit dem Peritonäalüberzuge des *Colon transversum* ununterbrochen zusammen und verlängert sich, gleich diesem, an seiner freien Fläche zu den *Appendices epiploicae*, während er unterwärts vom *Colon ascendens* aus sich über das *Coecum* und den *Proc. vermiformis* fortsetzt, an diesem das *Mesenteriolum processus vermiformis* bildend, und ebenso vom *Colon descendens* sich über die *Flexura sigmoidea* zum *Rectum* hinab begiebt; auf gleiche Weise gehen *Mesocolon ascendens* und *Mesocolon descendens* oberwärts in das *Mesocolon transversum* über, während unterwärts das erstere am *Coecum* endet, das letztere sich als *Mesorectum* in die Beckenhöhle hinein fortsetzt.

Vom *Rectum* wendet sich das Bauchfell, nachdem es die gröfsere obere Hälfte desselben bekleidet hat, beim Manne nach vorn zur Harnblase, jederseits eine horizontale halbmondförmige Falte, *Plica recto-vesicalis s. semilunalis Douglasii*, und zwischen diesen beiden eine tiefe Tasche, *Excavatio recto-vesicalis*, bildend, überzieht dann die hintere Fläche, einen Theil des seitlichen Umfangs und das obere Ende der Harnblase und geht von dieser auf die vordere Bauchwand über. Beim Weibe, wo der Mastdarm von der Harnblase durch die Gebärmutter getrennt wird, schlägt sich das Bauchfell von ersterem auf letztere, jederseits eine *Plica recto-uterina s. semilunaris Douglasii* und zwischen diesen eine *Excavatio recto-uterina* bildend, umhüllt alsdann den oberhalb der *Vagina* befindlichen Theil des *Uterus*, sich von jedem Seitenrande desselben vermittelst einer ansehnlichen, zwischen ihren beiden Platten das *Ovarium*, die *Tuba Falloppiae* und das *Lig. uteri rotundum* einschliefsenden Falte, *Lig. uteri latum*, zur Seitenwand des Beckens ausspannend, und tritt endlich vom vordern Umfang des *Cervix uteri* zum hintern Umfange der Harnblase, unter Bildung einer flachen Tasche, *Excavatio vesico-uterina*, und einer niedrigen Falte, *Plica vesico-uterina*, auf jeder Seite derselben, um alsdann, wie beim Manne, sich fortzusetzen.

An der vordern Bauchwand angelangt, steigt das Bauchfell von

der *Regio pubis* und den *Regiones inguinales* aus hinter der *Fascia transversa* aufwärts, bis es in der Nabelgegend wiederum zu der Stelle, von der ausgegangen wurde, zurückkehrt. Längs dieser ganzen Strecke bildet es drei schwach hervorspringende Falten, eine mittlere, *Plica urachi*, welche, vom *Urachus* erzeugt, senkrecht hinter der *Linea alba* zum Nabel emporsteigt, und zwei seitliche, *Plicae pubo-umbilicales*, welche, von den *Ligg. vesicalia lateralia* erzeugt, in convergirender Richtung mit einander, schräg gegen den Nabel hin verlaufen, eine jede von der *Plica urachi* in der Schamgegend durch eine dreieckige Vertiefung des Bauchfells, *Fossa inguinalis interna*, getrennt. Eine zweite, ansehnlichere Vertiefung des Bauchfells, *Fossa inguinalis externa*, findet sich in der Leistengegend, nach aufsen von jeder *Plica pubo-umbilicalis*, und wird durch eine, von der *A.* und *V. epigastrica* erzeugte niedrige longitudinale Falte, *Plica epigastrica*, in zwei Abtheilungen geschieden, eine innere, dem *Annulus inguinalis ant.* gegenüberliegende, *Fovea inguinalis int.*, (innere Leistengrube), und eine äufsere, dicht hinter dem *Annulus inguinalis post.* befindliche, *Fovea inguinalis externa* (äufsere Leistengrube); an jener entsteht der innere, an dieser der äufsere Leistenbruch.

Von den Harnorganen.

Die Harnorgane oder Harnwerkzeuge (*Organa uropoëtica*) bestehen aus den Nieren nebst den Harnleitern, der Harnblase und der Harnröhre, von denen die erstern innerhalb der Bauchhöhle, die zweite in der Beckenhöhle und die letzte theils hinter, theils vor dem Schambogen liegen. Aufserdem gehören hierher, wegen ihres nachbarlichen Zusammenhangs mit den Nieren, die in Betreff ihrer Function noch räthselhaften Nebennieren.

I. Von den Nieren.

Die Nieren (*Renes s. Nephri*) sind zwei länglich abgeplattete Drüsen von braunröthlicher Farbe und derber Consistenz, welche dicht vor der hintern Bauchwand, bedeckt vom Peritonaeum, symmetrisch zu beiden Seiten der drei obern Lendenwir-

bel liegen, die eine rechts, die andere links von der Wirbelsäule. Sie sind von bohnenförmiger Gestalt, so dafs man an jeder zwei schwach gewölbte Flächen, eine erhabenere vordere und eine mehr abgeplattete hintere, zwei stark gekrümmte Ränder, einen convexen äufsern und einen concaven innern, und zwei abgerundete Enden, ein breiteres und platteres oberes, und ein etwas schmäleres unteres, unterscheidet. Der concave Rand ist der Länge nach mit einer tiefen, von zwei hervorragenden Lippen begränzten Furche, *Hilus renis s. renalis* (Niereneinschnitt) versehen, durch welche die Gefäfse und Nerven, so wie der Ausführungsgang hindurchgehen, und zwar am meisten nach vorn die Venen, dahinter die Arterien mit den Nerven, und am weitesten nach hinten der Anfang des Harnleiters. Die Begränzungen einer jeden Niere innerhalb der Bauchhöhle sind: nach vorn, an der rechten Niere der *Lobus dexter* der Leber, das *Duodenum* und das *Colon ascendens* nebst der *Flexura coli dextra*, an der linken Niere das untere Ende der Milz, die *Cauda pancreatis* und das *Colon descendens* nebst der *Flexura coli sinistra;* nach hinten der *M. quadratus lumborum* und die *Pars costalis* des Zwerchfells in der Gegend der letzten beiden Rippen; nach innen der *M. psoas major* und die *Pars lumbalis* des Zwerchfells; nach aufsen die seitliche Bauchwand; nach oben die Basis der Nebenniere, mit welcher sie genau zusammenhängt, und nach unten die Windungen des Dünndarms. Von allen diesen Organen jedoch ist die Niere sowohl durch eine, sie rings umgebende, reichlich mit Fett durchzogene dicke Zellstofflage, *Capsula renis adiposa s. Fascia renis* (Fettkapsel der Niere), als auch an ihrer vordern Seite durch das locker über sie hinge-

Fig. 153.

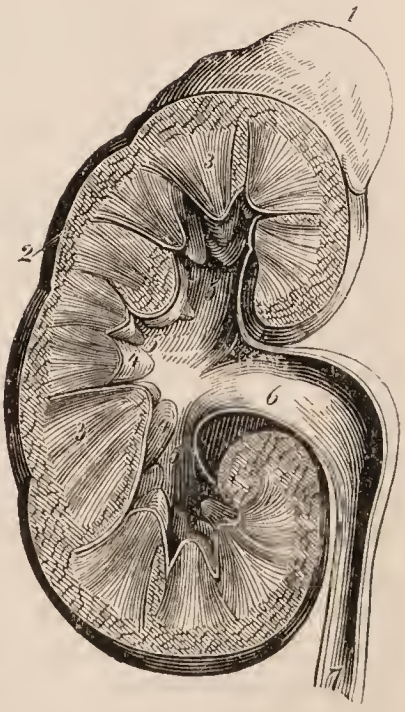

Fig. 153. Die Niere nebst dem Harnleiter, in senkrechter Richtung von einem Rande zum andern durchschnitten. — 1. Die Nebenniere, auf dem obern Ende der Niere aufsitzend. 2. Die Rindensubstanz der Niere. 3,3. Die von der Marksubstanz gebildeten *Pyramides Malpighii.* 4,4. Die Nierenwärzchen, in die Nierenkelche hineinragend. 5,5,5. Drei gröfsere Nierenkelche, in welche die kleineren zusammenfliefsen. 6. Das durch die Vereinigung der vorigen gebildete Nierenbecken. 7. Der Harnleiter.

spannte Bauchfell, so wie an der hintern durch das vordere Blatt der Ursprungsaponeurose des *M. transversus abdominis* geschieden, und wird durch eben diese Theile befestigt und unbeweglich in ihrer Lage erhalten. — Fast niemals sind beide Nieren an Gewicht und Umfang vollkommen gleich, und im Allgemeinen ist die rechte kürzer und platter als die linke; auch liegt erstere weiter unten, als letztere, was von der sie tiefer hinabdrängenden Leber herrührt.

Die durch Abtragung der Fettkapsel freigelegte Oberfläche der Niere erscheint glatt und eben, nur am concaven Rande mehrfach eingekerbt; sie wird von einer dünnen und durchscheinenden, aber festen Faserhaut, *Tunica propria s. albuginea renis*, gebildet, welche die Niere ringsum bekleidet und am *Hilus* auf die Oberfläche der durch diesen hindurchtretenden Gebilde übergeht. Unmittelbar unter jener Haut und mit derselben locker verbunden, findet sich das dichte und feste Nierengewebe (*Parenchyma renis*), an welchem man, besonders deutlich auf Durchschnitten von einem Rande zum andern, zwei scharf geschiedene Substanzen, eine dem *Hilus* näher liegende innere oder Marksubstanz, und eine diese gröfstentheils umgebende äufsere oder Rindensubstanz, unterscheidet. Die Marksubstanz (*Substantia renum medullaris s. tubulosa*), von blafsröthlicher Farbe und streifigem Ansehn, ist in 8 bis 15 Kegel, *Pyramides Malpighii* (Malpighische Pyramiden) gesondert, von denen ein jeder die convexe Basis gegen die Peripherie kehrt, mit der rundlichen, von zahlreichen feinen Oeffnungen durchbohrten Spitze, *Papilla renalis* (Nierenwärzchen) dagegen im *Hilus renis* endet; doch stimmt die Zahl der letztern nicht mit der der Malpighischen Pyramiden überein, indem von diesen oft zwei, bisweilen selbst drei in ein gemeinschaftliches Nierenwärzchen übergehen. Die Rindensubstanz (*Substantia renum corticalis s. vasculosa*), dunkler gefärbt, weicher und ungestreift, umgiebt die Marksubstanz fast vollständig, indem sie nicht nur den peripherischen Theil der Niere darstellt, sondern auch, unter dem Namen der *Columnae Bertini*, zwischen die einzelnen *Pyramides Malpighii* bis dicht an die Nierenwärzchen eindringt und jene von einander scheidet, so dafs die Niere in eine entsprechende Zahl von Abtheilungen zerfällt, welche beim Embryo wirklich getrennte kegelförmige Lappen, *Lobi renum s. Renculi* darstellen. Beide Substanzen bestehen indefs aus denselben Elementen, nämlich den für die Absonderung bestimmten Harnkanälchen, den sich zwischen diesen verbreitenden Blut- und Lymphgefäfsen und Nerven, und aus verbindendem Zellgewebe, und die Verschiedenheit ihres Ansehens beruht lediglich auf der verschiedenen Anordnung dieser Gebilde.

a) Die Harnkanälchen (*Ductus s. Tubuli uriniferi*) sind

mikroskopische Röhrchen, welche die Niere von der Peripherie bis zu den Nierenwärzchen hin ununterbrochen durchziehen, an ersterer theils mit blindgeschlossenen, häufig schleifenförmig umgebogenen und bis in die *Columnae Bertini* hineinreichenden Enden, theils mit anastomotischen Verbindungen beginnend, und in den Oeffnungen der Nierenwärzchen, unter ganz geringer Zunahme an Weite, mündend. Ihr Verhalten in den beiden Substanzen der Niere ist verschieden; während sie in der Rindensubstanz, wo sie als *Tubuli corticales s. Ductus uriniferi contorti* bezeichnet werden, einen vielfach gewundenen Verlauf haben, zeigen sie in der Marksubstanz, woselbst sie *Tubuli Belliniani s. Ductus uriniferi recti* heifsen, eine ganz gerade Richtung, und verbinden sich, haufenweis gegen je ein Nierenwärzchen hin convergirend, unter äufserst spitzen Winkeln zahlreich mit einander. Jedes einfach mündende Harnkanälchen entsteht demnach durch die Vereinigung einer beträchtlichen Menge derselben, welche ein von der Basis der *Pyramis Malpighii* gegen die Spitze derselben verjüngt zulaufendes, kegelförmiges Bündel, *Pyramis Ferreinii* (Ferreinsche Pyramide) darstellen; diese Sonderung in Bündel, von welcher das gestreifte Ansehen der Marksubstanz herrührt, erstreckt sich, wie auch die gerade Richtung der Harnkanälchen, bis in die Rindensubstanz hinein, und die Verbindung der Ferreinschen Pyramiden, deren sich viele Hundert in jeder Malpighischen Pyramide vorfinden, unter einander ist sehr innig. — Die Harnkanälchen bestehen aus einer dünnen Schleimhaut, welche von einem, aus dicht an einander gedrängten, abgeplatteten Zellen gebildeten Epithelium ausgekleidet ist, und sich über die Oberfläche der Nierenwärzchen fortsetzt.

b) Die Blutgefäfse, von denen die Niere in aufserordentlicher Menge durchzogen ist, stammen aus der *A. renalis*, welche, in mehrere Aeste gespalten und häufig mehrfach an Zahl, in den *Hilus renis* eindringt, verlaufen durch die *Columnae Bertini*, sich baumförmig verzweigend und an den Grundflächen der Malpighischen Pyramiden in Bögen anastomosirend, zum peripherischen Theil der Rindensubstanz, wo sie sich in ein dichtes, die weit dickeren *Tubuli corticales* umspinnendes Capillarnetz zertheilen, und begeben sich in langgestreckten Maschen zwischen den *Pyramides Ferreinii* und den einzelnen *Tubuli Belliniani* durch die Marksubstanz bis zu den Nierenwärzchen. Das Capillarnetz der Rindensubstanz ist mit einer grofsen Menge, dem blofsen Auge als röthliche Pünktchen erscheinender rundlicher oder ovaler Körper, *Corpuscula Malpighii renum s. Glomeruli*, durchsäet, welche an feinen Arterienästchen, wie Beeren an ihren Stielen hängen, von Zellgewebskapseln lose umgeben; diese Körperchen stehen mit den Harnkanälchen in keinem Zusammenhang (was dagegen von ihren Kapseln vermuthet wird), sondern sind

Gefäfsknäuel, in welche einerseits eine kleine, in mehrere Aeste aufgelöste Arterie eindringt, sich darin vielfach hin und her windet und verästelt, und dann wieder auf der andern Seite mit mehreren Zweigchen hervortritt, um in das Capillargefäfsnetz der Rindensubstanz überzugehen. Aus letzterem, so wie aus den Gefäfsmaschen zwischen den Harnkanälchen der Marksubstanz entstehen die Venenwurzeln, begeben sich, unter einander zusammenhängend, durch die *Columnae Bertini* gegen den *Hilus renis*, und treten aus diesem mit mehrern, sich zur *V. renalis* vereinigenden Stämmen hervor.

c) Die Lymphgefäfse verlaufen in grofser Zahl theils oberflächlich an der *Tunica propria* und der *Capsula adiposa*, theils in der Tiefe in Begleitung der Blutgefäfse, und gelangen, aus dem *Hilus renis* hervortretend, in die *Gl. lumbales*.

d) Die Nerven kommen aus dem *Plexus renalis* des Gangliensystems, dringen mit den Aesten der *A. renalis* in den *Hilus renis*, und verbreiten sich von hier aus durch die Substanz der Niere, in welcher man sie jedoch nicht sehr weit verfolgen kann.

Das Sekret der Nieren, welches in den Harnkanälchen aus dem diese umspinnenden Capillargefäfsnetze abgeschieden wird, ist der Harn oder Urin (*Urina s. Lotium*), eine klare, bläfser oder dunkler gefärbte Flüssigkeit von salzigem Geschmacke und eigenthümlichem Geruche, die im frischen Zustande sauer, nach einiger Zeit aber alkalisch reagirt, sich unter Bildung von kohlensaurem Ammoniak zersetzend. Der Harn enthält 7 bis 8 Procent feste Bestandtheile in Wasser aufgelöst; dieselben sind theils organischer Natur, nämlich Harnstoff, Harnsäure und Extracte, theils unorganische Salze, als phosphorsaures Natron, saures phosphorsaures Ammoniak, phosphorsaure Kalk- und Talkerde, schwefelsaures Kali, schwefelsaures Natron, Chlornatrium und Chlorammonium, auch Milchsäure und milchsaures Natron, endlich Spuren von Kieselerde. Die Menge der festen Bestandtheile wechselt indefs nicht blofs nach der von Alter, Lebensweise etc. bedingten Individualität, sondern auch bei demselben Individuum nach der Beschaffenheit des kurz vorher Genossenen und nach andern äufsern Einflüssen. — Durch die Oeffnungen der sämmtlich gegen den *Hilus* convergirenden Nierenwärzchen hervorsiekernd, gelangt der Harn aus jeder Niere durch einen langen häutigen Gang, dessen erweitertes oberes Ende als Nierenbecken, der übrige Theil als Harnleiter bezeichnet wird, in den zu seiner Ansammlung bestimmten Behälter, die Harnblase, um nach kürzerem oder längerem Verweilen in demselben durch die Harnröhre ausgeleert zu werden.

Das Nierenbecken (*Pelvis renalis*), ein ungefähr $\frac{1}{2}$ Zoll weiter, von vorn nach hinten abgeplatteter länglicher Sack, entsteht

im *Hilus* jeder Niere durch die Vereinigung zweier oder dreier aus der Tiefe desselben kommender kurzer Schläuche, *Calices renales majores* (grofse Nierenkelche), deren jeder wiederum aus mehreren, je eine oder zwei Nierenwärzchen becherförmig umfassenden, noch kleinern Schläuchen, *Calices renales minores* (kleine Nierenkelche), zusammengesetzt ist, tritt aus dem *Hilus renis*, hinter den ein- und austretenden Gefäfsen, über den Rand der Niere hervor, und geht unterwärts, sich allmälig verengend, in den Harnleiter über. — Der Harnleiter (*Ureter*), eine fast einen Fufs lange häutige Röhre von der Dicke eines Gänsefederkiels, steigt auf jeder Seite, als ununterbrochene Fortsetzung des Nierenbeckens, hinter dem Bauchfell und den in entgegengesetzter Richtung herabsteigenden *Vasa spermatica int.*, im Zellgewebe vor dem *M. psoas major* und vor den *Vasa iliaca communia*, sich mit diesen kreuzend, schräg einwärts und vorwärts in die Beckenhöhle hinab, tritt hier, sich Anfangs zur Seite des Mastdarms, dann beim Manne vor letzterem und hinter dem *Vas deferens*, beim Weibe vor dem obern Theil der Scheide, in derselben Richtung fortsetzend, zum untern Theil der hintern Wand der Harnblase, und dringt in diese, ungefähr $1\frac{1}{2}$ Zoll von dem Harnleiter der andern Seite entfernt, schräg ein, um nach einem kurzen Verlauf zwischen der Muskel- und Schleimhaut derselben, in die Höhle der Harnblase (s. p. 710) zu münden. Bisweilen findet sich an der einen oder andern Seite ein doppelter Harnleiter, und in andern Fällen ist das Nierenbecken nebst einem Theile des Harnleiters gespalten, wo alsdann das erstere zu fehlen scheint; diese Formen gehören indefs zu den Bildungsfehlern.

Die Wände, sowohl des Nierenbeckens nebst der Nierenkelche, als auch des Harnleiters bestehen aus einer äufsern ziemlich festen Zellhaut und einer innern dünnen Schleimhaut, welche letztere unterwärts in die Schleimhaut der Harnblase, oberwärts an den Nierenwärzchen in die der Harnkanälchen übergeht; zwischen beiden findet sich eine sehr feine Muskellage, an welcher man eine äufsere und eine innere Schicht von Längsfasern und eine mittlere Schicht von Kreisfasern, sämmtlich dem organischen Muskelsysteme angehörend, unterscheidet. — Die Arterien des Nierenbeckens und obern Theils des Harnleiters stammen aus der *A. renalis*, die des mittlern Theils des letztern aus der *A. spermatica int.* und aus der *A. iliaca communis*, und die des untern Theils aus den *Aa. vesicales inf.* Die Venen entsprechen den Arterien. Die Lymphgefäfse gelangen in die *Gl. lumbales.* Die Nerven sind feine Fäden des Gangliensystems, und kommen theils vom *Plexus renalis*, theils vom *Plexus spermaticus*, theils vom *Plexus hypogastricus.*

II. Von den Nebennieren.

Die Nebennieren (*Renes succenturiati, s. Glandulae s. Capsulae suprarenales*) sind zwei von vorn nach hinten abgeplattete kegelförmige Körper, von denen jeder mit seiner concaven Basis auf dem obern Ende einer Niere mützenförmig aufsitzt, während sein oberes abgerundetes Ende sich der Wirbelsäule zuneigt. Die rechte Nebenniere ist niedriger, aber breiter als die linke; sie liegt hinter dem rechten Leberlappen, dagegen die linke hinter der Milz und dem Grunde des Magens. Nach hinten gränzen beide an die *Pars costalis* des Zwerchfells in der Höhe des 10ten Rückenwirbels, und nach innen an das *Ganglion coeliacum*, ferner die rechte an die *V. cava inf.* und die linke an die *Aorta abdominalis*. Ihre Oberfläche erscheint uneben und von mehren Furchen, besonders einer an der vordern Seite, durch welche Gefäfse hindurchtreten, durchschnitten, und ist von einer dünnen, aber festen Zellhaut ringsum eingeschlossen; eine Centralhöhle der Nebenniere existirt nicht und, was als solche beschrieben worden, ist die in der Mitte erweichte Marksubstanz oder das Lumen der *V. suprarenalis*.

Man unterscheidet an der Nebenniere zwei Substanzen, eine gelblichbraune äufsere oder Rindensubstanz, und eine dunkelbraune innere oder Marksubstanz; erstere ist von fester Consistenz und in senkrechter Richtung gegen die Peripherie hin gestreift, letztere dagegen von weicher und flockiger Beschaffenheit. Diese Verschiedenheit beruht indefs hauptsächlich auf der verschiedenen Art der Verbreitung der Blutgefäfse, aus denen, wie aus Lymphgefäfsen, Nerven und verbindendem Zellstoff nebst einer eingestreuten körnigen Masse das ganze Gewebe der Nebenniere besteht. Die Vertheilung der Blutgefäfse geschieht in der Weise, dafs die aus der *A. phrenica*, dem Stamme der *Aorta abdominalis* und der *A. renalis* stammenden *Aa. suprarenales*, indem sie theils sogleich in die Oberfläche der Nebenniere eindringen, theils zuvor eine Strecke in den Furchen derselben verlaufen, sich in der Rindensubstanz zu einem dichten Capillargefäfsnetz verzweigen, dessen langgestreckte, senkrecht gegen die Marksubstanz gerichtete Maschen, so wie zahlreiche, ungetheilt bis in letztere vordringende und dann verzweigt nach aufsen wieder umbiegende Aestchen, das streifige Ansehn der Rindensubstanz erzeugen; die vorzüglich an der Gränze beider Substanzen entstehenden Venen vereinigen sich, indem sie unter vielen Windungen und netzförmigen Verbindungen die Marksubstanz durchziehen, zu der aus der Mitte derselben hervortretenden *V. suprarenalis*, welche sich von der rechten Nebenniere in die *V. cava*

inf., von der linken in die *V. renalis sinist.* ergiefst. Die Lymphgefäfse, beträchtlich an Zahl, gelangen, in Verbindung mit denen der Nieren, zu den *Gl. lumbales*. Die Nerven, welche vom Gangliensystem als *Plexus suprarenalis* abgehen, dringen, hauptsächlich mit den mittlern *Aa. suprarenales*, in die Nebenniere und sind daselbst mit zahlreichen kleinen Ganglien besetzt.

Ueber die Funktion der Nebennieren läfst sich Nichts mit Bestimmtheit angeben; sie scheinen zu den fötalen Organen zu gehören, deren Thätigkeit mit dem Fortgang des Lebens erlischt, und mögen beim Foetus mit den Harn- und Geschlechtswerkzeugen in genauer Beziehung stehen, während dies später durchaus nicht der Fall ist.

III. Von der Harnblase.

Die Harnblase oder Urinblase (*Vesica urinaria s. urinae*) ist ein länglichrunder von vorn nach hinten etwas zusammengedrückter häutiger Sack, welcher, mit seinem längsten Durchmesser in etwas schräger Richtung von oben und vorn nach unten und hinten aufrecht stehend, den vordern Theil der Beckenhöhle einnimmt und zum Behälter für den aus den Nieren herabfliefsenden Harn bestimmt ist. Man unterscheidet an derselben eine vordere und eine hintere Wand, zwei in jene unmerklich übergehende Seitenränder, welche sich im angefüllten Zustande der Harnblase zu Wänden ausdehnen, und zwei abgerundete Enden, ein oberes gewölbteres, den Blasenscheitel (*Vertex vesicae*), und ein unteres platteres, den Blasengrund (*Fundus s. Basis vesicae*); der zwischen beiden Enden liegende Theil wird als der Blasenkörper (*Corpus vesicae*), und eine vom untern vordern Umfange desselben, dicht vor und über dem Blasengrund, abgehende kurze trichterförmige Verlängerung, welche sich in die Harnröhre fortsetzt, als der Blasenhals (*Collum s. Cervix vesicae*) bezeichnet. Bisweilen findet sich, besonders häufig bei Frauen nach öftern Schwangerschaften, an einer oder beiden Seiten der Blase oberhalb des *Fundus*, eine rundliche buchtförmige Erweiterung, *Sinus s. Recessus vesicae.*

Der Umfang der Harnblase nimmt, je nach ihrer gröfsern oder geringern Anfüllung mit Harn, zu und ab, und in gleichem Maafse mit ihrer stärkern Ausdehnung vermindert sich ihre Abplattung und rückt ihr Scheitel hinter der vordern Bauchwand höher hinauf. Im zusammengezognen Zustande der Harnblase liegt letzterer hinter dem obern Rande der *Symphysis ossium pubis*, während die vordere Blasenwand an deren, so wie der Schambeine

hintere Fläche, und jeder Seitenrand an die entsprechende seitliche Beckenwand, oberwärts lockerer, unterwärts genauer angeheftet ist, und die hintere Blasenwand beim Manne an den Mastdarm, beim Weibe an die Gebärmutter sich anlehnt, von diesen Organen jedoch nach oben zu durch die vom Bauchfell gebildete *Excavatio recto-vesicalis* oder *vesico-uterina* und den in diesen befindlichen Windungen des Dünndarms geschieden wird. Der Blasengrund stöfst beim Manne vorn an das Mittelfleisch, hinten an den Endtheil des Mastdarms, von diesem jederseits durch den *Ureter*, das *Vas deferens* und die *Vesicula seminalis* getrennt, beim Weibe dagegen an die Scheide, und ragt während der Anfüllung der Blase hinten tiefer hinab; der Blasenhals liegt über dem vordern Theil des Mittelfleisches, hinter und unter der *Symph. pubis*, daselbst in den Anfang der Harnröhre übergehend, und ist beim Manne von einem Theil der *Prostata* umgeben.

Fig. 154.

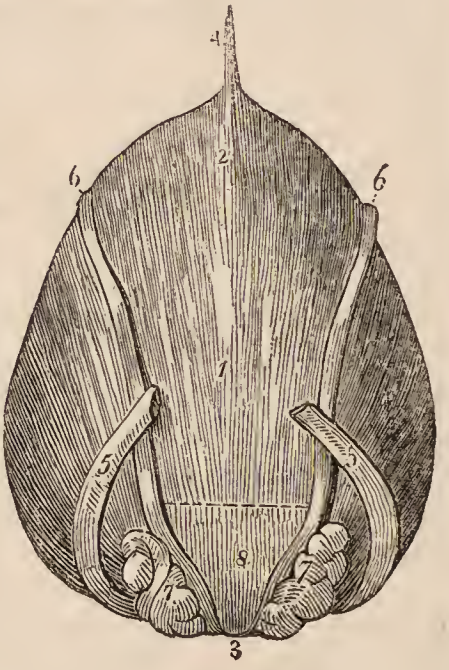

Zur Befestigung der Harnblase in ihrer Lage dienen: *a*) der *Urachus s. Lig. suspensorium vesicae s. vesicale medium* (Harnstrang oder Aufhängeband der Blase), ein rundlicher Strang, welcher vom vordern Umfang der Mitte des Blasenscheitels ausgeht, und, sich allmälig verdünnend, hinter der *Linea alba* zum Nabel emporsteigt; beim Foetus bildet er einen offnen, mit der Höhle der Harnblase zusammenhängenden Gang. *b*) Die *Ligg. vesicalia lateralia s. Chordae arteriarum umbilicalium* (Seitenbänder der Blase), zwei dem vorigen ähnliche Stränge, welche, als Fortsetzungen der *Aa. umbilicales* (s. p. 383), der eine rechts, der andere links, zuerst an der Seitenfläche der Harnblase angeheftet, dann hinter der vordern Bauchwand, convergirend aufwärts steigen und am Nabel, in

---

Fig. 154. Die Harnblase eines Mannes, von hinten gesehen, nach Entfernung ihres Peritonäalüberzuges. — 1. *Corpus vesicae.* 2. *Vertex vesicae.* 3. *Fundus s. Basis vesicae.* 4. *Urachus.* 5,5. Die beiden *Ureteres.* 6,6. Die *Vasa deferentia.* 7,7. Die *Vesiculae seminales.* 8. Der dreieckige Zwischenraum zwischen beiden *Vasa deferentia* am untern hintern Umfang der Harnblase, unterhalb der *Excavatio recto-vesicalis*, an welchem die Blase bei der Operation des Blasenstichs vom Mastdarm aus punktirt wird.

Verbindung mit dem *Urachus*, sich im Gewebe der *Linea alba* verlieren. *c*) Die *Ligg. pubo-vesicalia, medium* und *lateralia s. Ligg. vesicae anteriora*, eine Bandmasse, welche, den vordern Theil der *Fascia pelvis* darstellend, von der hintern Fläche des *Lig. arcuatum inf.* und der Schambeine zum untern Theil der vordern Wand der Blase und beim Manne als *Ligg. pubo-prostatica medium* und *lateralia*, zum obern Umfang der den Blasenhals bedeckenden *Prostata* hingehen. *d*) *Ligg. vesicalia inferiora*, ebenfalls Fortsetzungen der *Fascia pelvis*, welche, eine auf jeder Seite, vom *M. levator ani* zur Seitenfläche der Blase oberhalb des *Fundus* emporsteigen. *e*) Die *Fascia recto-vesicalis*, welche unter dem Blasengrund, beim Manne, zwischen jenem und der vordern Fläche des Mastdarms verläuft (s. Fig. 95 und 97). *f*) Das *Peritonaeum*, welches, indem es beim Manne vom Mastdarm, unter Bildung der *Excavatio* und *Plicae recto-vesicales*, beim Weibe von der Gebärmutter, unter Bildung der *Excavatio* und *Plicae vesico-uterinae*, zur Harnblase tritt, deren hintere Wand, so wie einen Theil des seitlichen Umfangs und des Scheitels überzieht, um alsdann den *Urachus* und die *Ligg. vesicalia lateralia* zur vordern Bauchwand zu begleiten.

Aufser dem, nur theilweisen serösen Ueberzug, welchen die Harnblase vom Bauchfell erhält, unterscheidet man an ihr zwei, sich einander bedeckende Häute, von denen die äufsere eine Muskelhaut, die innere eine Schleimhaut darstellt.

Die Muskelhaut ist ziemlich stark und besteht aus zwei, jedoch nicht ganz vollständigen Schichten, einer oberflächlichen, welche aus Längsfasern und einer tiefen, welche aus unregelmäfsig vertheilten schiefen und queren Fasern, sämmtlich dem organischen Muskelsystem angehörend, zusammengesetzt ist. Die Längsfaserschicht verläuft in bogenförmiger Richtung über die vordere Wand, den Scheitel und die hintere Wand der Blase, sich mit ihrem vordern Ende sehnig an der hintern Fläche der *Symphysis oss. pubis* und des angränzenden Theils der *Prostata*, und mit ihrem hintern Ende am hintern Umfange des Blasenhalses und der *Prostata* anheftend, und ist daher im Stande, die ganze Blase abwärts zusammenzudrücken und den in ihr angesammelten Harn gegen den Blasenhals hinzutreiben, weshalb diese Schicht auch als *M. detrusor urinae* (Herabdrücker des Harns) bezeichnet wird. Die schiefen Fasern befinden sich hauptsächlich an den Seitenflächen der Blase und bilden, sich in mannigfacher Richtung durchkreuzend, Bündel mit freien Zwischenräumen, durch welche die Schleimhaut bruchartig hervordringen kann; einige dieser Bündel, *Mm. ureterum* genannt, verlaufen vom Blasenhalse rückwärts gegen das Ende der Harnleiter, und scheinen sich an diesen zu verbreiten. Die queren Fasern sind am Blasenhalse

am stärksten und bilden, indem sie diesen kreisförmig umgeben, den *M. sphincter vesicae* (Schliefsmuskel der Harnblase), während sie weiter oben nur dünne, mehr schräg verlaufende zerstreute Bündel darstellen. Durch die schiefen und queren Fasern wird die Blase in der verschiedensten Richtung contrahirt und dadurch die vollständige Austreibung des Harns bewirkt; die Verschliefsung der Blase und die Zurückhaltung des Harns dagegen scheint weniger vom *M. sphincter vesicae*, als vielmehr von einem elastischen Ringe, der, nach A. Cooper, bedeckt von der *Prostata*, das *Collum vesicae* und die *Pars prostatica urethrae* umgiebt, und an welchen der *M. detrusor urinae* sich hinterwärts anheftet, auszugehen.

Die Schleimhaut, auswärts durch eine starke Zellschicht mit der Muskelhaut verbunden und einwärts von einem dünnen Epithelium bekleidet, ist, mit Ausnahme der etwas gefäfsreichern Gegend des Blasenhalses, von blasser Farbe, mit zahlreichen, aber sehr kleinen Schleimbälgen versehen, und im zusammengezogenen Zustande der Blase runzelig, im ausgedehnten dagegen ganz glatt. Sie hängt sowohl mit der Schleimhaut der Harnleiter und durch diese mit den Harnkanälchen, als auch mit der der Harnröhre und durch diese mit den Ausführungsgängen der zu den Geschlechtsorganen gehörenden Drüsen und mit den Samenkanälchen zusammen. Im *Fundus vesicae* bildet die Schleimhaut zwei convergirend nach vorn und innen verlaufende wulstige Vorsprünge, *Plicae uretericae*, welche von den zwischen Muskel- und Schleimhaut herabsteigenden Harnleitern erzeugt werden, und an deren vordern, ungefähr $\frac{3}{4}$ Zoll von einander entfernten Enden sich die beiden schrägen spaltförmigen Mündungen dieser letztern vorfinden. Von diesen aus setzen sich zwei stärkere, durch die etwas vorspringenden *Mm. ureterum* erzeugte erhabene Leisten convergirend nach vorn hin fort, bis sie im Anfange der Harnröhre winkelig zusammenstofsen, und begränzen ein, mit seiner Spitze nach vorn gekehrtes Dreieck, *Trigonum vesicae Lieutaudii s Corpus trigonum*, das durch eine glattere Oberfläche und blässere Farbe sich von der benachbarten Schleimhaut unterscheidet.

Gefäfse und Nerven. — Die Arterien der Harnblase sind die *Aa. vesicales sup.*, *media* und *inf.*, welche, paarig zu beiden Seiten, aus der *A. hypogastrica* und verschiedenen Aesten derselben, namentlich aus dem offen gebliebenen Theil der *A. umbilicalis*, so wie aus den *Aa. haemorrhoidalis media*, *ischiadica* und *pudenda communis* entspringen. Die Venen bilden die ansehnlichen *Plexus* (*ven.*) *vesicales*, welche sich auf beiden Seiten in die *V. hypogastrica* ergiefsen. Die Lymphgefäfse gelangen jederseits in den *Plexus lymph. hypogastricus*. — Die Nerven der Harnblase stammen aus dem Gangliensystem, jederseits

einen *Plexus* (*nerv.*) *vesicalis* bildend, theilweis auch als *Nn. vesicales inf.* aus dem 3ten und 4ten *N. sacralis*.

IV. Die Harnröhre.

Die Harnröhre (*Urethra*) ist ein, hauptsächlich aus einer dünnen Schleimhaut bestehender dehnsamer Gang, welcher, in ununterbrochener Fortsetzung des Blasenhalses, sich von diesem aus unter der *Symphysis ossium pubis* vorbei nach vorn erstreckt, und an den äufsern Geschlechtstheilen mit einer engen Oeffnung mündet. Sie leitet den in der Blase angesammelten Harn, und beim Manne auch den Samen, so wie die übrigen Sekrete der Geschlechtsorgane, aus dem Körper, und ist sowohl in ihrer Länge, als in ihrem übrigen Verhalten in beiden Geschlechtern sehr verschieden.

1) Die männliche Harnröhre (*Urethra virilis*) hat eine Länge von 6 bis 9 Zoll und eine fast Sförmige Richtung, indem sie vom Blasenhalse aus zuerst in einem nach unten convexen Bogen unter der *Symphysis pubis* hindurchtritt, und dann schwach aufwärts gekrümmt an der untern Seite des *Penis* und durch die Eichel sich bis zur Spitze derselben fortsetzt, durch stärkeres Vor- und Abwärtsziehen des *Penis* jedoch eine fast gerade Richtung erhält. Sie wird in drei, unmittelbar in einander übergehende und an Länge, so wie an Weite ungleiche Abschnitte getheilt, von denen der hinterste *Pars prostatica*, der folgende *Pars membranacea*, und der vorderste *Pars cavernosa* genannt wird. *a*) Die *Pars prostatica urethrae* (Vorsteherdrüsentheil der Harnröhre), ungefähr 1 Zoll lang, steigt vom Blasenhalse aus, sich allmälig verengend, schräg nach vorn abwärts und ist ringsum von der *Prostata* umgeben, deren oberer Abschnitt indefs kaum halb so dick ist, als der untere. Sie bildet den nachgiebigsten und, im ausgedehnten Zustande, den weitesten Theil der Harnröhre, wird jedoch durch einen, sie zunächst umgebenden Ring von contractilem Gewebe in steter Zusammenziehung erhalten und nur während der Harn- und Samenausleerung durch den sich theilweis an jenen anheftenden *M. detrusor urinae* erweitert. An der innern Fläche ihrer untern hintern Wand (dem Boden) erhebt sich eine, in der Richtung ihrer Längenaxe verlaufende längliche Erhabenheit, *Colliculus seminalis s. Caput gallinaginis s. Veru montanum* (Samenhügel oder Schnepfenkopf), welche in der Mitte am höchsten ist und sich sowohl nach hinten gegen die Spitze des *Trigonum vesicae*, als nach vorn gegen den Anfang der *Pars membranacea urethrae* hin allmälig ab-

Fig. 155.

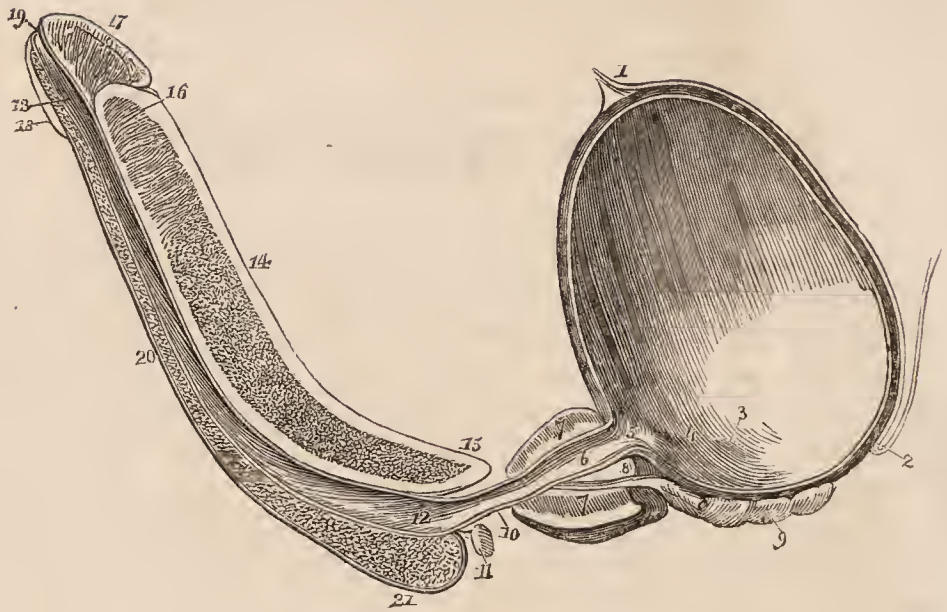

Fig. 155. Die männliche Harnröhre, an einem, durch die ganze Länge des *Penis*, der *Prostata* und der Harnblase geführten senkrechten Durchschnitt. — 1. Ursprung des *Urachus* vom Scheitel der Harnblase. 2. *Excavatio recto-vesicalis.* 3. Mündung des rechten *Ureter* an der innern Fläche des *Fundus vesicae.* 4. Die vom *M. ureteris* erzeugte erhabene Leiste, welche den rechten Schenkel des *Trigonum vesicae Lieutaudii* bildet. 5. *Collum vesicae urinariae*, sich in den Anfang der Harnröhre fortsetzend; die dahinter befindliche Erhöhung ist die Spitze des *Trigonum vesicae*, welche sich krankhafter Weise zu einem stärkern Vorsprung, *Uvula vesicae* genannt, erhebt. 6. *Pars prostatica urethrae.* 7,7. Die *Prostata*, deren oberhalb der Harnröhre gelegener Abschnitt bedeutend dünner erscheint, als der untere. 8. Der mittlere Lappen der *Prostata*, unter welchem der *Ductus ejaculatorius* verläuft. 9. *Vesicula seminalis* der rechten Seite, an deren vorderm Ende das kurz vor seinen Uebergang in den *Ductus ejaculatorius* abgeschnittene *Vas deferens* sichtbar ist. 10. *Pars membranacea urethrae.* 11. *Glandula Cowperi* der rechten Seite mit ihrem Ausführungsgange. 12. *Pars cavernosa urethrae.* 13. *Fossa navicularis.* 14. *Corpus cavernosum penis* der rechten Seite, an welchem man deutlich das schwammige Gefüge erkennt. 15. *Crus penis dextrum.* 16. Das vordere Ende des *Corpus cavernosum penis*, woselbst der Durchschnitt ein wenig mehr nach links gefallen ist, so dafs ein Theil des *Septum penis* zum Vorschein kömmt; auch sieht man hier, wie die *Tunica albuginea* des *Corpus cavernosum penis* hinter der *Corona glandis* geschlossen endet. 17. *Glans penis;* 18. Unterer Theil derselben. 19. *Orificium cutaneum urethrae.* 20. *Corpus cavernosum urethrae;* 21. *Bulbus urethrae.*

dacht; dieselbe wird durch einen, in die Harnröhre hineinragenden und von der Schleimhaut derselben überzogenen Vorsprung der darunter liegenden *Prostata* gebildet, ist von vielen kleinen Löchern, den Mündungen der Ausführungsgänge der *Prostata* umgeben, und zeigt auf ihrem vordern Theile die unpaare Oeffnung der *Vesicula prostatica*, so wie zu beiden Seiten derselben die beiden spaltförmigen Mündungen der *Ductus ejaculatorii*. *b*) Die *Pars membranacea s. Isthmus urethrae* (häutiger Theil der Harnröhre oder Harnröhrenenge), der engste und kürzeste, höchstens $\frac{3}{4}$ Zoll lange Abschnitt der Harnröhre, läuft, einen halben Zoll unterhalb der *Symphysis oss. pubis* (s. Fig. 96) leicht gekrümmt nach vorn, mit seiner Concavität aufwärts, mit seiner Convexität abwärts gegen das Mittelfleisch gekehrt, und liegt zwischen beiden Blättern der *Fascia perinaei prof.*, umgeben von der queren Portion des *M. constrictor urethrae membranaceae* (dem *M. pubourethralis Wilsonii*). Ihr hinteres, mit der *Pars prostatica* zusammenhängendes Ende gränzt an den vordern Umfang der *Prostata*, während ihr vorderes, in die *Pars cavernosa* übergehendes Ende unterwärts von dem *Bulbus urethrae* bedeckt wird; an ihrer innern Fläche finden sich die Mündungen zahlreicher kleiner Schleimdrüsen, *Gl. Littrii* genannt. Dieser Abschnitt der Harnröhre ist einer stärkern Ausdehnung und Verengerung fähig, als die beiden übrigen, und bildet den gewöhnlichen Sitz einer wichtigen Krankheit, der Strikturen. *c*) Die *Pars cavernosa urethrae* (Zellkörpertheil der Harnröhre), der vorderste und bei Weitem längste Abschnitt der Harnröhre, verläuft, umgeben vom *Corpus cavernosum urethrae*, längs der untern Seite des *Penis* bis zur Spitze der Eichel, und endet daselbst mit einer senkrechten Spalte, *Ostium s. Orificium cutaneum urethrae* (äufsere Harnröhrenmündung), an welcher die Schleimhaut der Harnröhre in die äufsere Haut übergeht. Die Länge der *Pars cavernosa* variirt nach der Länge des *Penis* und beträgt im erschlafften Zustande desselben bis gegen 5 Zoll, im erigirten dagegen bis gegen 8 Zoll; ihre Weite ist durchweg fast ganz gleich, beträchtlicher jedoch gegen beide Enden hin, besonders in der Nähe des vordern, indem sie im hintern Theil der Eichel eine $\frac{1}{2}$ bis $\frac{3}{4}$ Zoll lange, besonders die untere Wand einnehmende Erweiterung, *Fossa navicularis urethrae* (kahnförmige Grube der Harnröhre) bildet. An ihrer innern Fläche erscheinen zahlreiche Mündungen von Litterschen Drüsen, und gröfsere, nach vorn gerichtete Schleimgruben, *Lacunae Morgagnii*, von denen eine, besonders ansehnliche, ungefähr $1\frac{1}{2}$ Zoll hinter dem *Orificium cutaneum* vorzukommen pflegt; am Boden ihres hintern Endes, zunächst ihres Ueberganges in die *Pars membranacea*, bemerkt man zwei feine Oeffnungen als Mündungen der Ausführungsgänge der *Gl. Cowperi*.

b) Die weibliche Harnröhre (*Urethra muliebris*) ist nur $1\frac{1}{2}$ bis höchstens 2 Zoll lang, also viel kürzer, dagegen beträchtlich weiter und dehnsamer, als die männliche Harnröhre. Sie steigt in einem schwach nach unten convexen Bogen, sich allmälig verengernd, vom Blasenhalse aus längs der Mittellinie der vordern Wand der Mutterscheide, dann unterhalb der *Symphysis oss. pubis* und zwischen den *Crura clitoridis* hindurch, schräg nach vorn abwärts, und endet zwischen den beiden *Labia pudendi minora*, einige Linien vor und über dem *Introitus vaginae*, vermittelst des *Ostium s. Orificium cutaneum urethrae*; dieses ist rundlicher, als beim Manne, liegt bald oberflächlicher, bald tiefer, und ist von einem wulstigen Rande umgeben. Ihre, mehre Längsfalten bildende Schleimhaut zeigt an ihrer innern Fläche kleinere und gröfsere Mündungen von Schleimdrüsen, und ist äufserlich von einer contractilen Zellschicht, und innerhalb der Beckenhöhle von einer Muskelschicht, ähnlich wie die *Pars membranacea* der männlichen Harnröhre, eingeschlossen; oberwärts ist sie durch das sich vom Blasenhalse aus über sie fortsetzende *Lig. pubo-vesicale medium* an den untern Umfang der *Symphysis oss. pubis* angeheftet.

Gefäfse und Nerven. — Die Arterien der Harnröhre stammen theils aus den *Aa. vesicales inf.*, theils aus der *A. bulbo-urethralis*, theils aus der *A. dorsalis penis* beim Manne, und der *A. dorsalis clitoridis* beim Weibe. Die Venen entsprechen den Arterien und ergiefsen sich in den *Plexus* (*ven.*) *pudendalis*. Die Lymphgefäfse gelangen in den *Plexus lymph. hypogastricus*. — Die Nerven der Harnröhre entspringen theils aus den *Plexus hypogastrici inf.* des Gangliensystems, theils aus dem *N. pudendus communis* beider Seiten.

Von den Geschlechtsorganen.

Die Geschlechtsorgane oder Geschlechtstheile (*Organa genitalia s. sexualia, s. Partes genitales*) dienen zur geschlechtlichen Fortpflanzung, und zerfallen in die Zeugungsorgane (*Organa generationis*), in denen die Bildung des Samens und Entwickelung des befruchteten Keims geschieht, und in die Begattungsorgane (*Organa copulationis*), welche zur geschlechtlichen Vereinigung, beim Weibe aufserdem zum Durchgange der Frucht,

bestimmt sind; erstere liegen gröfstentheils innerhalb, letztere aufserhalb der Beckenhöhle, weshalb beide auch als innere und äufsere Geschlechtstheile unterschieden werden. Sie sind in beiden Geschlechtern, wie in ihrer Function, so in ihrer äufsern Beschaffenheit völlig verschieden, obgleich ein beiden zu Grunde liegender gemeinsamer Typus sich deutlich nachweisen läfst.

A. Männliche Geschlechtstheile.

Die männlichen Geschlechtstheile (*Genitalia virilia*) bestehen aus den beiden Hoden nebst den dazu gehörenden Theilen, den beiden Samenblasen, der Vorsteherdrüse, den beiden Cowperschen Drüsen und der Ruthe, von denen blofs die letztere Begattungsorgan, die übrigen Zeugungsorgane sind.

I. Von den Hoden.

Die Hoden sind die beiden Samen absondernden Drüsen, welche, in einer taschenförmigen Verlängerung der Haut, dem Hodensacke, eingeschlossen, frei an einem dicken Bündel verschiedener Gewebe, dem Samenstrange, herabhängen.

1. Der Hodensack (*Scrotum*) ragt als ein beide Hoden und einen Theil der Samenstränge enthaltender Beutel frei zwischen *Penis* und *Perinaeum* herab, und zwar gewöhnlich auf der einen Seite, zumal der linken, etwas tiefer, als auf der andern. Sein Umfang ist sehr verschieden, selbst bei demselben Individuum, wo er bald grofs und schlaff, bald, besonders nach Einwirkung der Kälte, klein und zusammengezogen erscheint; längs seiner Mittellinie in der Richtung von vorn nach hinten verläuft eine erhabene Leiste oder Naht, *Raphe scroti*, welche durch Verwachsung des beim Foetus hier in zwei Hälften gespaltenen Skrotum entsteht und sich nach vorn längs der untern Fläche des *Penis*, so wie nach hinten längs des *Perinaeum* fortsetzt. Der Hodensack besteht aus einer Falte der äufsern Haut, welche nach vorn mit der Haut des *Penis*, nach hinten mit der des *Perinaeum* und zu beiden Seiten mit der der Oberschenkel ununterbrochen zusammenhängt, sich indefs durch eine dunklere Färbung, stärkere und krause Haare, zahlreiche Talgdrüsen mit eigenthümlich riechender Absonderung, und quere, gegen die *Raphe* hin gerichtete Runzeln von der übrigen Hautbedeckung unterscheidet. Die Haut des Hodensacks ist dünn, äufserst dehnsam und durchaus

fettlos, und hängt an ihrer innern Fläche genau mit einer sie vollständig auskleidenden, noch weit dünnern Membran, wegen ihrer röthlichen Farbe *Tunica dartos* (Fleischhaut des Hodens) genannt, zusammen. Diese bildet eine Fortsetzung der *Fascia superficialis communis* und besteht, gleich dieser, aus einer Schicht verdichteten Zellstoffs, jedoch mit zahlreich dieselbe durchziehenden Blutgefäfsen, von denen ihre röthliche Farbe herrührt; sie besitzt eine beträchtliche Contractilität und bewirkt die Querrunzelung des *Scrotum*, indem ihre Fasern, in schwächere und stärkere Bündel vereinigt und vielfach unter spitzen Winkeln mit einander zusammenfliefsend, sämmtlich in der Längsrichtung des *Scrotum*, fast parallel mit der *Raphe scroti*, verlaufen. Von letzterer aus schlägt die *Tunica dartos* sich einwärts und bildet, indem sie das *Scrotum* ungefähr in der Mitte durchschneidet, eine senkrechte Scheidewand, *Septum scroti*, durch welche jenes in zwei, völlig von einander getrennte, zur Aufnahme je eines Hodens bestimmte Räume abgetheilt wird.

Die Arterien des Hodensacks stammen jederseits aus den *Aa. pudendae ext.* der *A. femoralis* und aus der *A. perinaea* der *A. pudenda communis*, von denen erstere die *Aa. scrotales ant.* für den vordern, letztere die *Aa. scrotales post.* für den hintern Umfang desselben abgiebt. Die Venen verhalten sich auf entsprechende Weise. Die Lymphgefäfse gelangen in den *Plexus lymph. inguinalis.* Die Nerven des Hodensacks kommen von den *Nn. ileoinguinalis, spermaticus ext., cutaneus femoris post.* und *pudendus communis* beider Seiten.

2. Die Hoden (*Testiculi s. Testes s. Didymi s. Orchides*) stellen zwei ovale, an beiden Seiten und hinten leicht abgeplattete Körper dar, an deren jedem man daher zwei gewölbte Flächen, eine äufsere und eine innere, zwei breite Ränder, einen convexen vordern und einen geraden hintern, und zwei abgerundete Enden, ein oberes und ein unteres, unterscheidet. Sie liegen innerhalb des Hodensacks, symmetrisch zu beiden Seiten des *Septum scroti*, und zwar in schräger Richtung, so dafs jeder mit seinem obern Ende zugleich nach vorn und aufsen, mit dem untern nach hinten und innen, mit der innern Fläche nach vorn und oben, mit der äufsern nach hinten und unten, mit dem vordern Rande nach innen und unten, und mit dem hintern nach aufsen und oben gewandt ist. Der ganze hintere Rand und der angränzende Theil der äufsern Fläche des Hodens ist von einem plattlänglichen schmalen Anhange desselben, dem Nebenhoden (*Epididymis s. Parastata cirsoides*) bedeckt; dieser hat eine gekrümmte Form und hängt an seinem obern dickern Ende, *Caput epididymidis*, mit dem obern Ende des Hodens ununterbrochen zusammen, während sein schwächerer mittlerer Theil, *Corpus epididymidis*, sich ein wenig von diesem entfernt,

und sein unteres, wieder etwas stärkeres Ende, *Cauda epididymidis*, an den untern Theil des Hodens dicht angeheftet ist und, sich nach innen und oben umbiegend, in das *Vas deferens* übergeht. Die Oberfläche des Hodens erscheint, mit Ausnahme desjenigen Theils, an welchen der Nebenhode sich anlehnt, glatt und glänzend weifs, und seine Consistenz ziemlich fest, indem die an sich gelbliche und weiche Drüsensubstanz des Hodens zunächst von einer Faserhaut, *Tunica albuginea*, und diese wiederum von einer serösen Haut, *Tunica vaginalis propria*, umgeben ist.

Die *Tunica vaginalis propria testis* (besondere oder eigene Scheidenhaut des Hodens) hängt beim Foetus ununterbrochen mit dem Bauchfell zusammen und bildet, nach Abschnürung desselben (s. *Descensus testic.*), einen vollständig geschlossenen ovalen Sack, an welchem man, wie an andern serösen Häuten, ein äufseres und ein inneres Blatt unterscheidet. Das äufsere Blatt umgiebt den Hoden nebst dem Nebenhoden als eine weite Hülle, in welcher jener sich frei bewegen kann, läfst jedoch am hintern Rande des Hodens einen longitudinalen Streifen für den Durchtritt der Gefäfse und Nerven unbedeckt, und geht zu beiden Seiten desselben, sich nach vorn hin einstülpend, in das innere Blatt über. Dieses überzieht als *Tunica vaginalis reflexa s. serosa testis*, zunächst den Nebenhoden, am vollständigsten den Körper desselben, tritt von diesem vermittelst einer schmalen Falte, *Lig. epididymidis*, gegen den hintern Umfang des Hodens und bekleidet alsdann die ganze Oberfläche dieses letztern, mit Ausnahme des erwähnten Streifens, sich innig an die *Tunica albuginea* anschmiegend; an seinem Uebergange vom *Caput epididymidis* auf den Hoden findet sich sehr häufig ein rundlicher hydatidenartiger kleiner Anhang, und bisweilen noch mehrere am hintern Umfange des Hodens. Die Höhle zwischen beiden Blättern enthält eine geringe Quantität seröser Flüssigkeit, die sich krankhafter Weise in gröfserer Menge ansammeln kann, wo alsdann der sogenannte Wasserbruch (*Hydrocele*) entsteht.

Die *Tunica albuginea testis* (weifse oder Faserhaut des Hodens) ist eine dicke und feste Faserhaut von glänzend weifser Farbe, welche den Hoden an seinem ganzen Umfange, und vermittelst einer weit dünnern Fortsetzung auch den Nebenhoden umgiebt. Ihre äufsere ganz glatte Fläche ist, mit Ausnahme des erwähnten Streifens am hintern Rande des Hodens, vom innern Blatte der *Tunica vaginalis propria* überzogen, ihre innere rauhe Fläche dagegen durch eine Lage Zellstoff an die Hodensubstanz angeheftet. Am hintern Rande des Hodens ist sie mit vielen feinen Oeffnungen für den Durchtritt der Gefäfse, Nerven und *Vasa efferentia* versehen, und verdickt sich daselbst zu einem longitu-

dinalen, jedoch nicht ganz bis zu beiden Enden des Hodens reichenden Vorsprung, *Corpus Highmori s. Mediastinum testis*, welcher keilförmig in den Hoden hineinragt und sich in eine Menge, die Substanz desselben in strahlenförmiger Richtung scheidewandartig durchsetzender platter Streifen, *Trabeculae s. Septula testis*, denen ähnliche von der innern Fläche der *Tunica albuginea* aus entgegenkommen, spaltet. Einige Anatomen unterscheiden zwischen *Tunica albuginea* und Hodensubstanz als innere Lage der erstern noch eine besondere *Tunica vasculosa testis*, in welcher die Gefäfse des Hodens, auf gleiche Weise wie in der *Pia mater*, sich ausbreiten, und von welcher Fortsätze mit den *Septula testis* in die Hodensubstanz eindringen sollen; indefs ist diese Trennung nur künstlich.

Fig. 156.

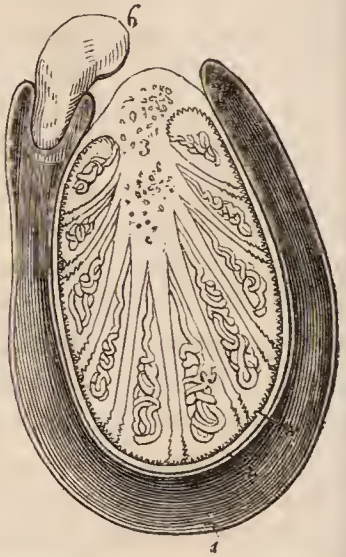

Die Substanz des Hodens (*Parenchyma s. pulpa testis*) besteht aus einem Convolut von dünnen, jedoch die Capillargefäfse an Feinheit bei Weitem nicht erreichenden, Absonderungsröhrchen, den Samenkanälchen, und zahlreich zwischen diesen verbreiteten Gefäfsen und Nervenenden, und wird durch die von der *Tunica albuginea* abgehenden Scheidewände in mehrere hundert kegelförmige Läppchen (*Lobuli testis*) gesondert, deren Basis gegen die Peripherie, die Spitze gegen den hintern Rand des Hodens gekehrt ist. Ein jedes Läppchen wiederum besteht aus einem oder mehren, gegen je 2 Fufs langen,

---

Fig. 156. Horizontaler Durchschnitt des Hodens. — 1. Die Höhle der *Tunica vaginalis propria testis*, deren äufseres Blatt am hintern Rande des Hodens sich in das innere, demselben dicht anliegende, umbiegt. 2. *Tunica albuginea testis*. 3. *Corpus Highmori*, von dessen vorderem Umfange zahlreiche *Septula testis* in strahlenförmiger Richtung durch die Substanz des Hodens bis gegen die innere Fläche der *Tunica albuginea* hingehen; die punktförmigen Oeffnungen in demselben sind die Lumina der durchschnittenen Gefäfse und des *Rete testis*, von denen die erstern mehr gegen den hintern Rand des Hodens, die letztern weiter nach vorn sich befinden. 4. Die von einigen Anatomen angenommene *Tunica vasculosa testis*. 5. Ein *Lobulus testis*, bestehend aus einem in Form eines kegelförmigen Knäuels gewundenen Samenkanälchen und zuletzt in einen *Tubulus seminiferus rectus* übergehend; ähnliche Läppchen bemerkt man zwischen den übrigen *Septula testis*. 6. Durchschnitt des Nebenhodens.

aber vielfach gewundenen Samenkanälchen (*Canaliculi seminales s. Tubuli seminiferi serpentini*), welche, selten blind geschlossen, meistens durch schlingenförmige Anastomosen mit benachbarten Samenkanälchen beginnen und, unter Beibehaltung ihres Durchmessers, aber zu kegelförmigen, den Läppchen entsprechenden Knäueln zusammengewickelt, gegen das *Corpus Highmori* hin verlaufen. In der Nähe des letztern verliert sich ihre gewundene Richtung und sämmtliche Samenkanälchen, deren jeder Hoden an 800 enthält, vereinigen sich zu 20 bis 30 gestreckt verlaufenden stärkern Röhrchen, *Ductuli s. Tubuli seminiferi recti*, welche, indem sie das *Corpus Highmori* durchsetzen, sich in demselben zu einem langmaschigen Netze, *Rete testis s. Rete vasculosum Halleri* verbinden. Aus diesem treten oberwärts, die *Tunica albuginea* durchbohrend, 9 bis 20 zartere Röhrchen, *Vasa efferentia testis*, hervor, begeben sich in fast paralleler Richtung, ein jedes zu einem kegelförmigen Knäuel, *Conus vasculosus*, dessen Spitze dem *Rete testis*, die Basis dem Nebenhoden zugekehrt ist, zusammengewickelt, gegen das *Caput epididymidis*, und vereinigen sich in demselben nach und nach zu einem einfachen, sehr langen und dünnen Gange, *Canalis epididymidis*. Dieser bildet, sich aufs Vielfältigste hin und her windend und durch Zellgewebe zusammengehalten, den ganzen, äufserlich in Läppchen abgetheilten Nebenhoden, und geht am untern Ende der *Cauda epididymidis*, allmälig an Weite zunehmend, in den, sich sogleich nach innen und oben umbiegenden Ausführungsgang des Hodens, das *Vas deferens*, über. — Dicht vor dem Anfange des letztern entspringt bisweilen aus dem *Canalis epididymidis* ein verschieden langes, gelbliches Röhrchen, *Vasculum aberrans Halleri*, selten in mehrfacher Zahl,

Fig. 157.

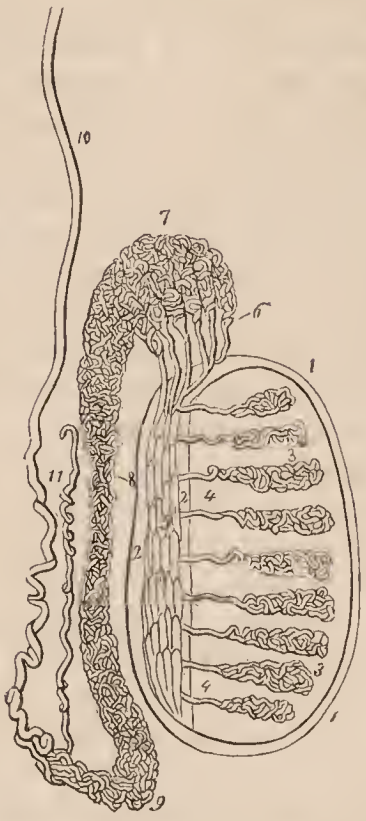

Fig. 157. Senkrechter Durchschnitt des Hodens. — 1,1. *Tunica albuginea testis.* 2,2. *Corpus Highmori.* 3,3. *Lobuli testis.* 4,4. *Tubuli seminiferi recti.* 5,5. *Rete testis.* 6. *Vasa efferentia testis.* 7. *Coni vasculosi,* das *Caput epididymidis* darstellend. 8. *Corpus epididymidis.* 9. *Cauda epididymidis.* 10. *Vas deferens.* 11. *Vasculum aberrans Halleri.*

steigt, Anfangs geschlängelt, dann gerade und an Dicke zunehmend, zwischen dem *Vas deferens* und Nebenhoden eine Strecke aufwärts, und endet dann gewöhnlich blind geschlossen; dasselbe scheint zur Sekretion einer sich mit dem Samen vermischenden schleimigen Flüssigkeit bestimmt.

Das *Vas deferens s. Ductus deferens* (Samenleiter oder Samengang) ist eine rundliche, enge, gerade ausgestreckt gegen 2 Fufs lange Röhre, welche, am Ende der *Cauda epididymidis* als unmittelbare Fortsetzung des *Canalis epididymidis* beginnend, zuerst geschlängelt, dann in immer geraderer Richtung, am hintern Rande des Hodens und durch den hintern Theil des Samenstrangs bis zum Bauchring aufwärts steigt, durch diesen und den Leistenkanal hindurchtretend, in die Beckenhöhle gelangt, und sich hier alsbald in einem Bogen einwärts und rückwärts um den Seitenrand der Harnblase zur hintern Fläche derselben herabkrümmt. Hier steigt es, in kreuzender Richtung mit der entsprechenden *A. umbilicalis* und dem hinter ihm befindlichen *Ureter*, schräg einwärts zum *Fundus vesicae* herab, läuft hier längs des innern Randes seiner *Vesicula seminalis*, wieder etwas geschlängelt und abgeplattet, bis zum hintern Umfange der *Prostata* fort, und geht, nicht weit von dem Samenleiter der andern Seite entfernt, theils nach aufsen in die *Vesicula seminalis*, theils nach unten in den *Ductus ejaculatorius* über. Die Wände dieses Ganges sind, im Verhältnifs zu seinem geringen Durchmesser, aufserordentlich dick, und bestehen aus drei Häuten, von denen die innere eine mit vielen Unebenheiten versehene und, gleich den Samenkanälchen, von Cylinderepithelium ausgekleidete Schleimhaut, die mittlere eine bräunliche elastische Muskelhaut, und die äufsere eine feste Zellhaut darstellt.

Die Hoden dienen zur Sekretion des Samens (*Semen virile s. Sperma*), einer dicklichen und klebrigen Flüssigkeit von gelblich weifser Farbe und eigenthümlich penetrantem Geruche, von der die Befruchtung des Eies ausgeht. Der Samen besteht aus einem eigenen Extractivstoff (Spermatin), phosphorsaurem Kalk nebst Spuren von salzsaurem Kalk, Natron und einer grofsen Menge Wasser, und enthält, wie die mikroskopische Untersuchung ergiebt, eine grofse Zahl sich frei bewegender belebter Wesen, Samenthierchen (*Spermatozoa*) mit einem dickern kopfartigen Ende und von diesem ausgehenden fadenartigen Schwanz, und sparsam dazwischen eingestreuten feinen Körnchen (*Granula seminis*). Von den Samenkanälchen abgesondert, gelangt der Samen durch die *Vasa efferentia* in den *Canalis epididymidis*, und durch diesen in das *Vas deferens*, welches ihn langsam der *Vesicula seminalis* zuführt.

3. Der Samenstrang (*Funiculus spermaticus*) ist ein über $\frac{1}{2}$ Zoll dickes strangförmiges Bündel, welches vom hintern Lei-

steuring aus durch den Leistenkanal, die schräge Richtung desselben verfolgend, hindurchtritt, und vom vordern Leistenring an innerhalb des Hodensackes zum hintern Umfange des Hodens gerade herabsteigt; seine Länge ist häufig auf der linken Seite beträchtlicher, als auf der rechten, weshalb auch der entsprechende Hoden tiefer herabhängt. Er besteht aus den neben einander liegenden Arterien, Venen, Lymphgefäfsen und Nerven des Hodens nebst dem Samenleiter, sämmtlich vereinigt durch Zellstoff und eine sie gemeinsam umschliefsende Hülle, *Tunica vaginalis communis testis et funiculi spermatici* genannt. *a*) Die Arterien sind die *A. spermatica int.* aus der *Aorta abdominalis* und die *A. deferentialis* aus einer der *Aa. vesicales*, von denen die erstere, gegen den hintern Rand des Hodens hinabsteigend, in mehrere Aeste gespalten die *Tunica albuginea* durchbohrt, um sich zwischen den Hodenläppchen und auf den Samenkanälchen zu verbreiten, die letztere das *Vas deferens* bis zum Nebenhoden begleitet. *b*) Die Venen, entsprechend den Arterien, bilden um die *A. spermatica int.*, indem sie, im Samenstrange aufsteigend, zahlreiche gewundene Aestchen abgeben und sich vielfach unter einander vereinigen, ein Rankengeflecht (*Plexus pampiniformis*, s. p. 431), welches die Hauptmasse des Samenstranges ausmacht. *c*) Die Lymphgefäfse verlaufen vom Hoden und Nebenhoden aus, in Begleitung der Blutgefäfse, aufwärts durch den Samenstrang und gelangen in die *Gl. lumbales*. *d*) Die Nerven bilden den vom Gangliensystem stammenden *Plexus spermaticus*, welcher mit der *A. spermatica int.* zum Hoden hinabsteigt, und sich in diesem, durch das *Corpus Highmori* hindurchdringend, auf eine noch nicht genau gekannte Weise verbreitet. *e*) Der Samenleiter verläuft im hintersten Theile des Samenstrangs, woselbst er als ein harter Strang von der Dicke eines Gänsefederkiels sich durch die Hautbedeckung durchfühlen und leicht von den Gefäfsen trennen läfst.

Die *Tunica vaginalis communis testis et funiculi spermatici* (gemeinsame Scheidenhaut des Hodens und Samenstrangs) ist eine faserige Zellhaut, welche als Fortsetzung der *Fascia transversalis* am hintern Leistenring beginnt, durch den Leistenkanal und Hodensack hinabtretend, den Samenstrang nebst dem von seinen Hüllen bekleideten Hoden scheidenförmig überzieht und unter diesem geschlossen endet. Sie hat daher die Form eines cylindrischen, nach unten zu erweiterten Sackes, umschliefst jedoch keine Höhle, sondern hängt an ihrer innern Fläche längs des Samenstranges durch Zellstoff mit den Theilen desselben, und am Hoden mit dem äufsern Blatte der *Tunica vaginalis propria testis* zusammen. Nach aufsen ist sie von einer dünnen, jedoch unvollständigen Muskelschicht, *M. cremaster s. Tunica erythroides* (s. p. 213), bedeckt, und an den Stellen, wo

in dieser Lücken sind, an die *Tunica dartos* angeheftet. — Die Gefäfse dieser Haut und des *M. cremaster* kommen von der *A. spermatica ext.* aus der *A. epigastrica*, und sammeln sich in die gleichnamige Vene; ihre Nerven erhalten sie vom *N. spermaticus ext.* des *N. genitocruralis.*

Zum bessern Verständnifs der anatomischen Verhältnisse des Hodens, besonders in Betreff seiner Hüllen, mufs Einiges über seine Lage beim Foetus und sein allmäliges Hinabsteigen in den Hodensack (*Descensus testiculorum*) angeführt werden.

Descensus testiculorum. — Beim Foetus liegen in der ersten Zeit die Hoden innerhalb der Bauchhöhle, dicht vor und etwas unter den Nieren, bekleidet von einer Einstülpung des Bauch-

Fig. 158.

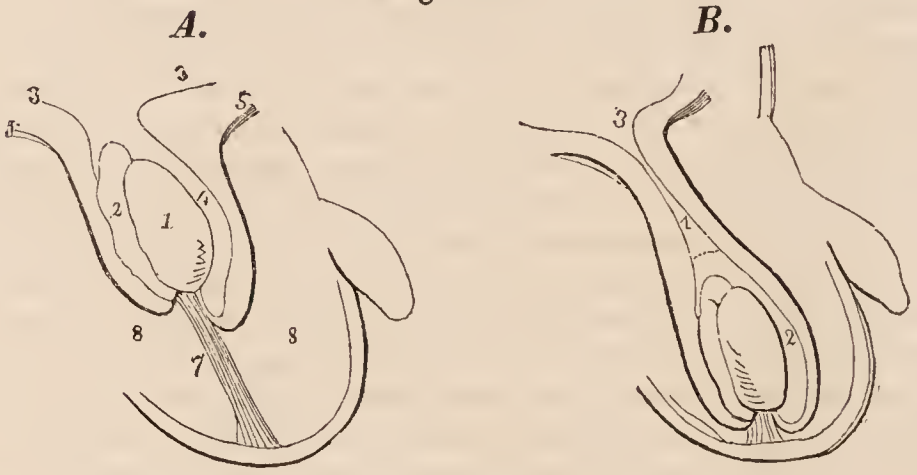

Fig. 158. Abrifs des *Descensus testiculorum* in zwei verschiedenen Stadien.

A. Stadium des Durchgangs des Hodens durch den Leistenkanal. — 1. Der Hoden. 2. Der Nebenhoden. 3. Die beiden Platten des *Mesorchium.* 4. *Proc. vaginalis peritonaei.* 5. Der vom Schambein kommende Schenkel der Muskelschicht des *Gubernaculum*; 6. der am *Lig. Poupartii* angeheftete Schenkel, und 7. das *Gubernaculum Hunteri* nebst dem zum Grund des Hodensacks verlaufenden Schenkel seiner Muskelschicht. 8,8 Höhle des Scrotum.

B. Stadium des Eintritts des Hodens in den Hodensack. Das *Gubernaculum Hunteri* ist bis auf einen kleinen Rest geschwunden und der *M. cremaster* mit dem Hoden bis zum Grunde des Scrotum hinabgezogen. — 1. Der obere, sich von der Mitte aus schliefsende Theil des *Proc. vaginalis.* 2. Sein offen gebliebener, die spätere *Tunica vaginalis propria testis* bildender Theil, dessen obere Gränze durch eine punktirte Linie angedeutet ist. 3. Zusammenhang des *Proc. vaginalis* mit dem Bauchfellsacke.

fells und nach hinten durch eine Duplikatur desselben, *Mesorchium* (Hodengekröse), angeheftet. Zwischen den beiden Platten des letztern treten oberwärts die Gefäfse und Nerven zum Hoden und in der Mitte das *Vas deferens* von diesem zum untern Theil der Harnblase, während unterwärts ein kegelförmiger Strang, *Gubernaculum Hunteri* (Leitband des Hodens), vom untern Ende des Hodens und Nebenhodens aus an der vordern Seite des *M. psoas major*, dann durch den Leistenkanal und Hodensack hinabsteigt, um sich im Grunde des letztern mit seinem dickern Ende zu befestigen. Das *Gubernaculum* besteht theils aus Zellstoff, theils aus einer gallertartigen Masse, und wird von einer dünnen Muskelschicht umgeben, deren unteres Ende, nach den Untersuchungen Curling's, in drei Schenkel getheilt ist, von denen der äufsere breiteste im Leistenkanal mit dem *Lig. Poupartii* zusammenhängt, der mittlere plattlängliche durch den Bauchring bis zum Grund des Hodensacks, wo er in die *Tunica dartos* übergeht, herabsteigt, und der innere sich an den horizontalen Ast des Schambeins und die Scheide des *M. rectus abdominis* anheftet; aufserdem soll eine Anzahl Muskelfasern sich vom *M. obliquus abdominis int.* über die vordere Seite des *Gubernaculum* hinüberschlagen.

Gegen Ende des 3ten Monats des Foetuslebens beginnen die Hoden allmälig tiefer hinabzutreten, erreichen bis zum 6ten Monat den hintern Leistenring, und dringen im 7ten Monat durch den Leistenkanal hindurch in den Hodensack; häufig indefs geht dies so langsam von Statten, dafs auch nach der Geburt, bisweilen selbst beim Erwachsenen, sich einer oder beide Hoden noch im Leistenkanal oder selbst in der Bauchhöhle befinden, welcher Zustand als Kryptorchismus bezeichnet wird. Beim Eindringen des Hodens in den Leistenkanal schiebt er, von seinem Peritonäalüberzug bekleidet, den angränzenden Theil des Bauchfells bruchsackartig vor sich her und bildet auf diese Weise einen, durch den Leistenkanal bis allmälig zum Grunde des Hodensacks sich fortsetzenden cylindrischen Beutel, *Processus vaginalis peritonaei* (Scheidenfortsatz oder Scheidenkanal), welcher oberwärts mit dem Bauchfellsacke communicirt, unten geschlossen endet, während gleichzeitig das *Mesorchium*, durch das Auseinandertreten seiner beiden Platten, nach und nach schwindet. Allmälig schliefst sich der Scheidenkanal, und zwar von seiner Mitte aus zuerst gegen die Bauchhöhle, dann gegen den Hoden hin, und nur sein, diesen umschliefsender unterer Theil bleibt offen und bildet, in Verbindung mit dem ursprünglichen Peritonäalüberzug des Hodens, die *Tunica vaginalis propria testis*; öfters jedoch findet man auch den obern Theil desselben nach der Geburt noch eine Strecke weit wegsam, und bisweilen noch beim Erwachsenen im vordern Theil des Samenstrangs einen durch Obli-

teration desselben entstandenen Zellgewebsstreifen, *Habenula s. Ruinae processus vaginalis.* Das Fortrücken des Hodens erfolgt nach Curling, durch die Muskelschicht des *Gubernaculum*, indem er durch die vom *Lig. Poupartii* und dem *M. obliquus abdominis int.* ausgehenden Fasern in den Leistenkanal hinein, durch den an das Schambein angehefteten Schenkel gegen den Bauchring, und durch den im Grund des Hodensacks befestigten Schenkel gegen diesen hin geleitet wird; allmälig verschwindet auch das *Gubernaculum* und bildet vielleicht, indem der Hoden sich in dasselbe hineinsenkt, die spätere *Tunica vaginalis communis testis et funic. sperm.*, während seine von dem Hoden mit herabgezogene Muskelschicht zum *M. cremaster* wird.

II. Von den Samenblasen.

Die Samenblasen oder Samenbläschen (*Vesiculae seminales*) sind zwei abgeplattet längliche, an ihrer Oberfläche mit vielen gewundenen Furchen versehene Körper, welche, durch einen dreieckigen Zwischenraum von einander getrennt, den Grund der Harnblase bedecken (s. Fig. 154 7.), an dieser mit ihrer vordern Fläche durch Zellgewebe angeheftet, während die hintere Fläche den Mastdarm berührt, von diesem jedoch oberwärts durch die vom Bauchfell gebildete *Excavatio recto-vesicalis*, unterwärts durch die von der *Fascia pelvis* ausgehende *Fascia recto-vesicalis* geschieden. Sie haben eine Länge von $1\frac{1}{2}$ bis 2 Zoll und erstrecken sich, jede längs der äufsern Seite des entsprechenden *Vas deferens*, in convergirender Richtung schräg nach vorn und innen bis zur Basis der Prostata; ihre obern, weiter von einander entfernten Enden sind stumpf und geschlossen, die untern, einander näher liegenden spitz und offen. An ihrer Oberfläche ist jede Samenblase von einer festen, mit der *Fascia pelvis* zusammenhängenden Zellhaut bekleidet, welche sich in ihre Furchen einsenkt, und daselbst am stärksten entwickelt ist. Wird dieselbe gelöst, so läfst eine jede Samenblase sich in eine dreimal so lange und verhältnifsmäfsig dünnere Röhre ausziehen, welche sowohl selbst blind endet, als auch blind geschlossene kurze Seitenäste abgiebt und, indem sie in zahlreiche, durch die straffe Zellhaut zusammengehaltene Windungen zusammengelegt ist, die verkürzte und an der Oberfläche abwechselnd erhabene und vertiefte Form der Samenblase erzeugt; diese Röhre ist aus denselben Häuten zusammengesetzt, wie der Samenleiter, ihre sehr runzelige Schleimhaut jedoch mit einem Pflasterepithelium versehen. Am untern Ende hängt jede Samenblase nach innen mit dem Kanal des *Vas deferens* zusammen, während sie sich zugleich nach unten mit dem Ende desselben zu einem gemeinschaftlichen, ungefähr $\frac{3}{4}$ Zoll

langen Ausführungsgange, *Ductus ejaculatorius* (Samenausspritzungsgang), vereinigt. Dieser dringt, in fortgesetzter Richtung der Samenblase, durch die Basis der Prostata, dann zwischen dem seitlichen und mittlern Lappen derselben, neben der *Vesicula prostatica* vorbei, nach vorn und innen, gelangt, sich kegelförmig zuspitzend, bis zur Mitte des *Colliculus seminalis* und mündet daselbst, selten mit dem gleichnamigen Gange der andern Seite vereint, gewöhnlich durch die Mündung der *Vesicula prostatica* von ihm getrennt, vermittelst einer länglichen Oeffnung in die Harnröhre.

Die Samenblasen dienen als Behälter zur Ansammlung des Samens, welcher ihnen von den *Vasa deferentia*, als deren verlängerte Anhänge sie überhaupt nur zu betrachten sind, zugeführt wird, und bewirken aufserdem, durch Absonderung einer dem Samen sich beimischenden schleimigen Flüssigkeit, Veränderungen in der Beschaffenheit desselben. Durch die *Ductus ejaculatorii* wird alsdann, in Folge des Begattungsreizes, der so veränderte Samen in die *Pars prostatica* der Harnröhre ergossen, welches theils durch die eigene Contraction der Samenblasen, theils durch die des *M. levator ani* geschieht.

Die Arterien der Samenblasen kommen aus den *Aa. vesicalis media* und *inf.* und der *A. haemorrhoidalis media.* Die Venen gehen in die *Plexus vesicalis* und *haemorrhoidalis* über. Die Lymphgefäfse gelangen in den *Plexus lymph. hypogastricus.* Die Nerven sind Fäden des *Plexus vesicalis* vom *Plexus hypogastricus inf.* des Gangliensystems.

III. Von der Vorsteherdrüse.

Die Vorsteherdrüse (*Prostata s. Parastata adenoides*) ist eine abgeplattet rundliche, an Form und Umfang einer grofsen Kastanie ähnliche feste Drüse, welche, von der *Pars prostatica urethrae* durchbohrt, innerhalb des Beckens dicht vor der Harnblase liegt (s. Fig. 97 7,7. und Fig. 155 7,7.), mit dem nach hinten und zugleich nach oben gewandten breitern und leicht ausgehöhlten Ende, der Grundfläche (*Basis prostatae*) bis über den Blasenhals, und mit dem nach vorn und unten gekehrten schmälern abgerundeten Ende, der Spitze (*Apex prostatae*), bis zur *Pars membranacea* reichend. Von ihren beiden zusammengedrückten Flächen sieht die eine, schwach convexe, nach vorn und oben gegen die *Symphysis oss. pubis*, von dieser durch einen, von den *Ligg. pubo-prostatica medium* und *lateralia* ausgefüllten, Raum getrennt, die andere, fast platte, nach unten und hinten gegen die vordere Wand des Mastdarms, an welcher sie dicht anliegt, so dafs sie von der Höhle desselben aus, 2 bis 3

Zoll oberhalb des Afters, durchgefühlt werden kann; ihre beiden Seitenränder sind dick und stark gewölbt und gränzen an den *M. levator ani.* Der längste Durchmesser ist der von einem Seitenrande zum andern (die Breite), dann folgt der zwischen Grundfläche und Spitze (die Höhe oder Länge), und der kürzeste ist der zwischen beiden Flächen (die Dicke); ersterer beträgt gegen $1\frac{1}{2}$ Zoll, der zweite ungefähr 1 Zoll und der letzte höchstens $\frac{3}{4}$ Zoll. Die *Pars prostatica urethrae* verläuft, indem sie die Prostata durchbohrt, in der Längenrichtung derselben, liegt jedoch nicht genau in der Mitte, sondern von der obern Fläche halb so weit entfernt, als von der untern. Längs der Mittellinie beider Flächen verläuft in der Richtung von der Grundfläche zur Spitze je eine seichte Furche, durch welche die Prostata in zwei Seitenlappen (*Lobi prostatae laterales*) abgegränzt ist; aufserdem entsteht an der untern hintern Fläche durch zwei von der Grundfläche aus convergirend eine Strecke weit sich fortsetzende schwächere Furchen noch ein dritter mittlerer Lappen (*Lobus prostatae medius*), welcher eine dreieckige Form hat und im höhern Alter sich oft krankhafter Weise stärker entwickelt.

Die Oberfläche der Prostata ist glatt und von einer, mit dem hintern Blatte der *Fascia perinaei prof.* und der *Fascia pelvis* zusammenhängenden festen Zellhaut umgeben, welche von einem Theil des *M. constrictor urethrae membran.* bedeckt wird und nach hinten den Enden des *M. detrusor urinae* zur Anheftung dient. Die von jener eingeschlossene Substanz der Prostata hat ein dichtes und festes Gefüge, und besteht aus vielen dicht an einander liegenden Läppchen, deren jedes aus einer Menge blindgeschlossener Bläschen zusammengesetzt ist und in einen feinen Ausführungsgang übergeht; diese durchsetzen die Substanz der Drüse und münden mit zahlreichen Oeffnungen am Boden der Harnröhre neben und auf dem *Colliculus seminalis.* Im mittlern Theil der Prostata, unterhalb der Harnröhre, befindet sich ein 3 bis 6 Linien langes, unpaares flaschenförmiges Säckchen, *Vesicula prostatica s. Utriculus prostaticus*, dessen geschlossenes weiteres Ende der hintern Fläche der Prostata zugekehrt ist, während der verhältnifsmäfsig lange Hals sich zum *Colliculus seminalis* erhebt, um auf der Höhe desselben mit einer länglichen Mündung zwischen den beiden Oeffnungen der *Ductus ejaculatorii* zu enden. Die Wände dieses Säckchens sind aus einer äufsern Faserhaut und einer diese auskleidenden, mit vielen Schleimdrüschen versehenen Schleimhaut zusammengesetzt, und stehen jederseits mit einem *Ductus ejaculatorius* in Berührung. — Das Sekret der Prostata ist eine helle klebrige Flüssigkeit, *Liquor prostaticus*, welche trübe Flocken und darin Körnchen enthält und, beim Eindringen des Samens in die Harnröhre, sich diesem beimischt; die Bedeutung der *Vesicula prostatica* ist noch unbekannt.

Die Arterien der Prostata kommen aus den *Aa. haemorrhoidalis media*, *vesicales media* und *inf.* und *pudenda communis* beider Seiten. Die Venen bilden auf der Oberfläche der Prostata ein Geflecht, welches zum *Plexus pudendalis* gehört. Die Nerven stammen vom Gangliensystem und bilden den mit den *Pl. hypogastrici inf.* zusammenhängenden *Pl. prostaticus.*

IV. Von den Cowperschen Drüsen.

In einiger Entfernung vor der Prostata, dicht hinter und über dem *Bulbus urethrae*, liegen zwei, ungefähr erbsengrofse, länglichrunde, bräunliche Körper, die Cowperschen Drüsen (*Gl. Cowperi s. Prostatae inferiores*), oberwärts von der *Pars membranacea urethrae*, unterwärts von der queren Portion des *M. constrictor urethrae membranaceae* begränzt, und zwischen beiden Blättern der *Fascia perinaei prof.* eingeschlossen (s. Fig. 97 16. und Fig. 155 11.). Gewöhnlich sind sie paarig, bisweilen indefs findet sich noch eine dritte kleinere, zwischen uud etwas vor jenen beiden, seltener nur eine einzige. Sie haben eine höckerige Oberfläche und feste Consistenz, und bestehen aus mehreren, durch Zellgewebe vereinigten Läppchen, welche aus länglichen Drüsenbläschen und von diesen abgehenden Röhrchen zusammengesetzt ist; durch Vereinigung dieser letztern, oder, nachdem sie in eine gemeinschaftliche Centralhöhle eingemündet, entsteht an jeder Drüse ein dünner, gegen $\frac{3}{4}$ Zoll langer, selten doppelter Ausführungsgang, welcher, sich allmälig verengend, unter dem hintern Ende der *Pars cavernosa urethrae* nach vorn läuft, diese alsbald durchbohrt und auf dem Boden derselben mit einer äufserst feinen Oeffnung, unweit von dem der andern Seite, mündet.

Das Sekret dieser Drüsen ist eine fadenziehende klebrige Flüssigkeit, ähnlich dem *Liquor prostaticus* und wahrscheinlich, gleich diesem, zur Vermischung mit dem Samen bestimmt. — Ihre Arterien kommen vermuthlich aus der *A. pudenda communis*, und ihre Nerven aus dem *N. pudendus communis* und dem *Plexus hypogastricus.*

V. Von der Ruthe.

Die Ruthe oder das männliche Glied (*Penis s. Membrum virile s. Coles s. Priapus*) hängt von der vordern Beckenwand, über und vor dem Hodensacke, als ein an Länge und Dicke viele Verschiedenheiten darbietender länglichrunder Körper schräg nach vorn herab, und wird in das hintere (obere) angeheftete breitere Ende, die Wurzel (*Radix penis*), den mittleren längsten Theil, den Körper (*Corpus penis*), und das freie vordere (untere)

spitzere Ende, die Eichel (*Glans s. Balanus s. Caput penis*) eingetheilt. Während Wurzel und Körper eine fast dreieckig prismatische Gestalt haben, so dafs man an ihnen drei Flächen unterscheiden kann, eine obere (vordere) breitere und plattere, Rücken (*Dorsum penis*) genannt, und zwei seitliche abgerundete, nach unten in einen Winkel zusammenstofsende, erscheint die, durch ihre bläulichere Farbe und glattere Oberfläche sich von dem übrigen Theil des *Penis* unterscheidende Eichel, von kegelförmiger, unterwärts abgeflachter Gestalt, mit ihrer schräg zulaufenden, durch einen vorspringenden Rand, die Eichelkrone (*Corona glandis*), angedeuteten Basis dem *Corpus penis* zugewandt, und an ihrer freien abgerundeten Spitze von der senkrechten Mündung der Harnröhre durchbohrt. Hinter der Eichelkrone befindet sich eine tiefe kreisförmige Furche, der Hals der Eichel (*Collum glandis*), welche unterwärts, die Eichelkrone unterbrechend, in eine, sich längs der unteren Fläche der Eichel bis zur Harnröhrenmündung fortsetzende longitudinale Furche übergeht. — Der *Penis* besteht aus einem Ueberzug der äufsern Haut, einer darunter liegenden Zellhaut, *Fascia penis*, und drei von dieser gemeinschaftlich umhüllten, die Hauptmasse des *Penis* ausmachenden cylindrischen Körpern, den beiden *Corpora cavernosa penis*, und dem, die *Pars cavernosa urethrae* einschliefsenden, unpaaren *Corpus cavernosum urethrae*.

Die äufsere Haut des Penis ist, wie die des Hodensacks, deren ununterbrochene Fortsetzung sie darstellt, etwas dunkler von Farbe, als die übrige Hautbedeckung, sehr dünn, schlaff und fettlos und mit äufserst sparsamen Härchen besetzt, die im vordern Theil des *Penis* ganz fehlen, während der zunächst oberhalb der *Radix penis* gelegene, die Schambeinfuge bedeckende Theil der Haut, Schamberg (*Mons pubis*) genannt, mit einem starken Fettpolster und dicht gedrängten krausen Haaren, den Schamhaaren (*Pubes*), versehen ist. Nachdem sie die Wurzel und den Körper des Penis überzogen hat, tritt sie vom vordern Ende des letztern als eine sackförmige verschiebbare Falte, die Vorhaut (*Praeputium penis*) über das *Collum glandis* und die Eichel hinweg, nach vorn mit einer weiten Oeffnung, durch welche die Spitze der letztern mit der Harnröhrmündung hervorblickt, endend. Die Vorhaut besteht demnach aus zwei, sich an der Vorhautmündung in einander umbiegenden Platten, einer äufsern und einer innern, von denen jene der übrigen Haut des Penis gleicht, diese röther, weicher und feuchter erscheint und sich somit mehr den Schleimhäuten nähert; dieselbe Beschaffenheit hat auch der am hintern angehefteten Rande des innern Blattes beginnende Ueberzug des *Collum glandis* und der ganzen Eichel, welcher, genau an das darunter liegende *Corpus cavernosum* angeheftet und mit vielen Gefühlswärzchen versehen, sich, immer

dünner und zarter werdend, bis zur Harnröhrenmündung fortsetzt und durch diese ununterbrochen in die Schleimhaut der Harnröhre übergeht, während er zugleich durch eine, von der longitudinalen Furche an der unteren Fläche der Eichel ausgehende kurze

Fig. 159.

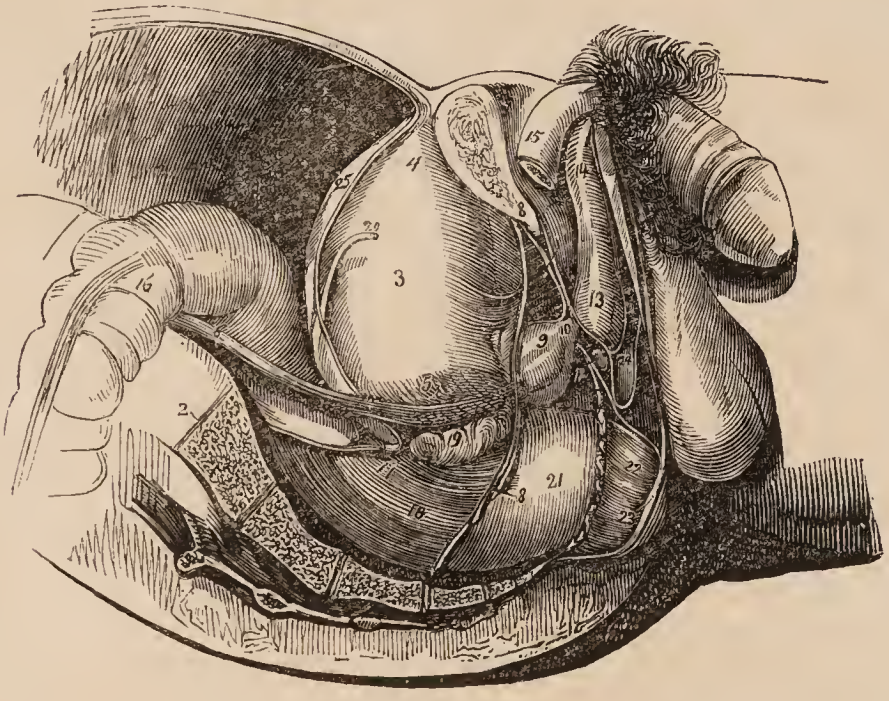

Fig. 159. Seitliche Ansicht der männlichen Geschlechtstheile *in Situ*. Die rechte Hälfte des Beckens ist durch einen senkrechten, in der Richtung der *Conjugata* geführten Durchschnitt abgetragen. — 1. Durchschnittsfläche der Schambeinfuge. 2. Das Kreuzbein, senkrecht durchsägt. 3. Harnblase; 4. *Vertex vesicae;* 5. *Fundus vesicae.* 6. *Ureter* der rechten Seite. 7. *Collum vesicae.* 8,8. *Fascia pelvis*, von welcher, oberhalb des *Collum vesicae*, das von ihr gebildete *Lig. vesicale inf.* zur Harnblase tritt. 9. *Prostata*, die *Pars prostatica urethrae* umgebend. 10. *Pars membranacea urethrae*, zwischen den beiden Blättern der *Fascia perinaei prof.* (11) eingeschlossen. 12. *Gl. Cowperi*, von derselben Fascie bedeckt. 13. *Bulbus urethrae.* 14. *Corpus cavernosum urethrae.* 15. *Crus penis* der rechten Seite. 16. Oberer Theil des *Rectum.* 17. *Excavatio recto-vesicalis.* 18. Mittlerer Theil des *Rectum.* 19. Rechte *Vesicula seminalis.* 20. Rechtes *Vas deferens.* 21. Unterer, vom absteigenden Blatte der *Fascia pelvis* bekleideter Theil des *Rectum.* 22. Ein Theil des *M. levator ani.* 23. *M. sphincter ani ext.* 24. Der Zwischenraum zwischen der *Fascia perinaei superf.* und *Fascia perinaei prof.*, welche man unterwärts in einander übergehen sieht.

senkrechte Hautfalte, das Vorhautbändchen (*Frenulum praeputii s. glandis*) mit der innern Platte der Vorhaut zusammenhängt. Zur leichtern Verschiebbarkeit der letztern über die Eichel dient eine zwischen beiden befindliche, gelblichweifse, scharf riechende schmierige Substanz, *Smegma praeputii*, welche, Anfangs flüssig, bald zu einer blätterigen Masse eintrocknet und aus thierischem Gummi, Käsestoff und mehren Salzen zusammengesetzt ist. Als Absonderungsorgane derselben betrachtete man bisher eine Anzahl kleiner weifslicher Erhöhungen, *Gl. Tysonianae s. praeputiales*, welche sich am Halse und der Krone der Eichel vorfinden; neuern Untersuchungen zufolge aber sind jene Erhöhungen einfache Hauthügel, besetzt mit Gefühlswärzchen, und nehmen an der Sekretion des Smegma, welche von den gewöhnlichen Talgdrüsen ausgeht, keinen Antheil.

Die *Fascia penis* ist eine schlaffe, aus verdichtetem Zellgewebe gebildete Membran, welche, bedeckt von der äufsern Haut, den Penis von der Wurzel bis zum *Collum glandis*, wo sie gegen die Eichel hin sich allmälig verliert, vollständig überzieht, nach unten mit der *Fascia perinaei* und der *Tunica dartos* ununterbrochen zusammenhängt und, gleich dieser, longitudinal verlaufende, aber sparsamere und dünnere röthliche Fasern enthält. An der Wurzel des Penis wird sie dicker und fester, und steigt vom obern Umfange derselben vermittelst eines dreieckigen Bandes, *Lig. suspensorium penis* (Aufhängeband der Ruthe), bedeckt vom Fettpolster des Schambergs, aufwärts, um mit den innern Schenkeln beider Bauchringe zusammenzufliefsen.

Die *Corpora cavernosa penis* (Zellkörper der Ruthe), welche die Rückenseite des Penis von der Wurzel desselben bis zum Halse der Eichel einnehmen, entspringen mit zwei getrennten Schenkeln, *Crura penis*, zwischen denen ein Theil der *Fascia perinaei prof.* ausgespannt ist, längs der innern Ränder der *Rami ascendentes* beider Sitzbeine, laufen, nachdem jene sich am Schambeinwinkel einander genähert, als zwei seitlich zusammengedrückte cylindrische Stränge dicht neben einander nach vorn, und enden zuletzt in eine gemeinschaftliche, abgerundet kegelförmige Spitze, auf welcher die Eichel mützenförmig aufsitzt. Durch ihre Vereinigung entsteht an der Rückenseite des Penis eine längs der Mittellinie desselben verlaufende Längsfurche, in welcher die unpaare *V. dorsalis penis* nebst den gleichnamigen beiden Arterien und Nerven verlaufen; eine weit tiefere, fast dreieckige Längsfurche findet sich an der entsprechenden Stelle der untern Fläche des Penis und ist zur Aufnahme des *Corpus cavernosum urethrae* bestimmt. Die *Corpora cavernosa penis* bestehen aus einer sehr festen äufsern Faserhülle, *Tunica albuginea corpp. cavernosorum penis*, deren meist longitudinal verlaufende gelblichweifse Fasern aufs Innigste mit einander verwebt sind,

und einem in jener eingeschlossenen schwammigen Gewebe, cavernöses oder Schwellgewebe genannt. Die *Tunica albuginea* umgiebt indefs nur die *Crura penis* mittelst vollständig getrennter Scheiden, welche, bedeckt von den *Mm. ischiocavernosi*, mit den Sehnen derselben und hinterwärts mit dem Periosteum der Sitzbeine zusammenhängen; von der Vereinigung der *Crura penis* an fliefst sie ebenfalls in der Mittellinie von beiden Seiten her zusammen und ist von nun an bis zur Eichel, in deren Basis sie mit einem geschlossenen rundlichen Ende hineinragt, nur durch eine einfache, von einer Menge senkrechter Spalten durchbrochne Scheidewand, *Septum corporum cavernosorum penis*, deren Dicke von hinten nach vorn sich allmälig verringert, während zugleich die Zahl ihrer Spalten zunimmt, in zwei seitliche Hälften gesondert. Von der innern Fläche einer jeden dieser letztern gehen zahlreiche röthliche platte Balken (*Trabeculae s. Septula penis*), bestehend aus Sehnen- und Zellgewebe und hin und wieder von Muskelfasern und elastischem Gewebe bekleidet, in den verschiedensten Richtungen einwärts durch das *Corpus cavernosum*, vereinigen sich unter einander zu einem gemeinschaftlichen Netzwerk, dessen, besonders gegen die Centralaxe hin weite Maschen überall von Venen ausgefüllt werden und bilden, in Verbindung mit den sich zwischen ihnen ausbreitenden Arterien, Lymphgefäfsen und Nerven, das schwammige Gewebe des Zellkörpers. Die Vertheilung der Gefäfse in letzterm jedoch ist von der in andern Theilen verschieden und hauptsächlich darauf berechnet, einen schnellen Uebergang des Blutes aus den Arterien in die Venen zu gestatten. Derselbe geschieht daher nicht ausschliefslich durch ein Capillarsystem, sondern die Arterien gelangen, indem sie sich baumförmig verzweigen und ernährende Aestchen an die *Trabeculae* abgeben, vermittelst zahlreicher Zweige durch die Axen dieser letztern in die überall zwischen ihnen liegenden gröfsern Venen, und haben zum Theil eine korkzieherartig gewundene Richtung; über die Bildung der *Aa. helicinae* (s. p. 386) sind die Ansichten noch getheilt. Die Venen, welche das vorherrschendste Gebilde des Zellkörpers ausmachen und auf Querdurchschnitten desselben als zellige Räume erscheinen, sind äufserst dünnwandig, indem sie blofs aus der innern Gefäfshaut bestehen, verlaufen, unter Bildung vieler Anastomosen und sinuöser Erweiterungen, zwischen den *Trabeculae*, diese mit ihren Wänden überziehend, und bilden durch die ganze Länge des *Corpus cavernosum* ein ununterbrochenes Geflecht, welches durch die Lücken im *Septum* mit dem des andern *Corp. cavern. penis* zusammenhängt.

Das *Corpus cavernosum urethrae s. Corpus spongiosum* (Zellkörper der Harnröhre) erstreckt sich, der Länge nach durchbohrt von der *Pars cavernosa urethrae*, längs der untern Seite des Penis, mit seinem mittlern längsten und dünnsten Theile die

untere Furche an der Verbindungsstelle beider *Corpora cavernosa penis* ausfüllend, und nach hinten, so wie nach vorn in eine jene überragende Anschwellung endend. Das hintere Ende, *Bulbus urethrae* (Harnröhrenzwiebel), ist rundlich und liegt, unterwärts und seitlich bedeckt von den *Mm. bulbocavernosi* und oberwärts an die *Pars membranacea urethrae* gränzend, zwischen beiden *Crura penis*; das vordere Ende bildet die Eichel, in welche der mittlere Theil, sich allmälig verdickend, zuletzt übergeht. Seine Länge ist daher beträchtlicher, als die der *Corpp. cavernosa penis*, während seine Dicke, mit Ausnahme der Enden, viel geringer ist. In Betreff seiner Struktur stimmt es mit den *Corpora cavernosa penis* im Allgemeinen überein; jedoch ist die *Tunica albuginea* weit dünner und schickt keine balkenartige Fortsätze durch das schwammige Gewebe, welches daher, besonders in der Eichel, weicher, lockrer und engmaschiger erscheint, als in den *Corpp. cavernosa penis.*

Durch den Begattungsreiz angeregt, tritt in den *Corpp. cavernosa* eine stärkere Blutanhäufung bei gleichzeitiger Anspannung der *Tunica albuginea* ein, wodurch der Penis steif, hart und in allen Dimensionen bedeutend vergrösert wird, und sich in einem spitzen Winkel gegen die vordere Bauchwand in die Höhe richtet, während zugleich die Vorhaut sich von der Eichel zurückzieht. In diesem Zustande, *Erectio penis* genannt, ist die Ruthe geeignet, in die Scheide einzudringen und die stofsweis vor sich gehende Entleerung des Samens, *Emissio s. Ejaculatio seminis*, zu bewirken. Letzterer Akt geschieht durch die Contraktion der *Mm. constrict. urethrae membran.* und *bulbocavernosi*, welche den durch die *Ductus ejaculatorii* in die *Pars membranacea urethrae* ergossenen Samen nebst den Absonderungen der *Prostata* und *Gl. Cowperi* gegen die Harnröhrenmündung hin treiben; die Erektion scheint theils von der Thätigkeit der *Mm. ischiocavernosi*, welche die *Crura penis* zusammendrükken und rückwärts ziehen, theils von einem, in der Gefäfsverbreitung selbst begründeten Verhältnifs abzuhängen.

Gefäfse und Nerven. — Die Arterien der Ruthe sind die *Aa. bulbo-urethralis*, *profunda penis* und *dorsalis penis* aus der *A. pudenda communis* beider Seiten, von denen die erste sich im *Corp. cavernosum urethrae* bis zur Eichel, die zweite in dem entsprechenden *Corp. cavern. penis*, und die letzte hauptsächlich in der Eichel verbreitet. Die Venen gehen in den *Pl. pudendalis* (s. p. 433) über. Die Lymphgefäfse gelangen theils in die *Gl. hypogastricae*, theils in die *Gl. inguinales superf.* — Die Nerven sind die *Nn. dorsales penis* aus den *Nn. pudendi communes*, welche sich hauptsächlich zur Eichel begeben, und der *Pl. cavernosus penis* aus dem Gangliensystem.

B. Weibliche Geschlechtstheile.

Die weiblichen Geschlechtstheile oder die Geburtstheile (*Genitalia muliebria*) bestehen aus den beiden Eierstöcken, den beiden Muttertrompeten, der Gebärmutter, der Mutterscheide und den Schamtheilen, von denen die drei erstgenannten als Zeugungsorgane, die beiden andern als Begattungsorgane fungiren. Aufserdem reihen sich an dieselben, ihrer physiologischen Bedeutung nach, die Brüste.

I. Von den Eierstöcken.

Die Eierstöcke (*Ovaria s. Testes muliebres*), in Form und Function den Hoden analog, sind zwei unregelmäfsig ovale, abgeplattete, gegen $1\frac{1}{2}$ Zoll lange bläulichweifse Körper, welche innerhalb der Beckenhöhle, symmetrisch zu beiden Seiten der Gebärmutter, in fast horizontaler Richtung liegen. An jedem Eierstocke unterscheidet man zwei schwach convexe Flächen, eine vordere und eine hintere, zwei Ränder, einen obern convexen und einen untern geraden oder concaven, und zwei Enden, ein äufseres stumpf abgerundetes, das gefranzte äufsere Ende der Muttertrompete berührendes, und ein inneres zugespitztes, dem Seitenrande der Gebärmutter zugekehrtes; der untere Rand, welcher allein befestigt ist und den Gefäfsen und Nerven zum Durchgange dient, wird auch als *Hilus ovarii* bezeichnet. Die Oberfläche des Eierstocks ist bei jugendlichen Individuen glatt, bei ältern, besonders nach öftern Schwangerschaften, uneben und narbig; ebenso bietet seine Länge und Form vielfache, auch durch Alter und Schwangerschaft bedingte, Verschiedenheiten dar. — An seinem innern Ende hängt jeder Eierstock durch einen, schräg nach innen aufsteigenden, aus festem Zellstoff gebildeten Strang, *Lig. ovarii*, mit dem *Fundus uteri* zusammen. Aufserdem dient zu seiner Befestigung eine Falte des Bauchfells, welche, von der hintern Platte des *Lig. uteri latum* ausgehend, das ganze *Ovarium* vom *Hilus* aus mit einem serösen Ueberzug bekleidet, so dafs dasselbe, gleich den meisten übrigen Unterleibsorganen, frei im Bauchfellsacke liegt.

Seiner Function nach gehört der Eierstock zu den Drüsen, indem in ihm eine eigenthümliche Bildung, nämlich die des menschlichen Keims zu Stande kömmt; dagegen unterscheidet er sich von andern Drüsen durch seinen Bau und den Mangel eines Ausführungsganges. Er besteht aus einer, mit dem serösen Ueberzuge genau verbundenen weifsglänzenden festen Faserhülle, *Tu-*

nica albuginea ovarii, und einem, von dieser eingeschlossenen, aus Gefäfsen und dichtem Zellgewebe gebildeten Parenchym, *Stroma* (Keimlager oder Eilager), in welchem, theils mehr in der Tiefe, theils näher zur Oberfläche, eine Anzahl rundlicher Bläschen, die Graafschen Bläschen, gewöhnlich gegen 15 in jedem Eierstock, eingebettet liegen.

Ein jedes Graafsches Bläschen umschliefst wiederum ein kleineres Bläschen, das Eichen, und dieses wiederum ein drittes, das Keimbläschen, welche sich einzeln folgendermafsen verhalten. *a*) Das Graafsche Bläschen (*Folliculus Graafianus s. Vesicula Graafiana*), im ausgebildeten Zustande gegen 3 Linien im Durchmesser und meist dicht unter der Oberfläche des Eierstocks als eine fluktuirende Erhöhung wahrnehmbar, besteht aus einer häutigen Hülle und einem flüssigen Inhalt. Erstere ist aus zwei, eng mit einander verbundenen Häuten zusammengesetzt, einer äufsern, mit dem *Stroma* zusammenhängenden, faserigen und gefäfsreichen, *Theca folliculi*, und einer innern, weichern und gefäfslosen, *Tunica propria folliculi s. Ovisaccus;* der in letzterer eingeschlossene Inhalt, *Liquor folliculi Graafiani*, ist eine hellgelbe, klebrige, gerinnbare Flüssigkeit, in welcher zahlreiche weifsgelbliche Körnchen, ferner einige gröfsere helle Oeltröpfchen enthalten sind. Die Körnchen liegen haufenweis beisammen, und bilden durch ihre Vereinigung an der innern Fläche der *Tunica propria folliculi* eine, diese vollständig auskleidende körnige Schicht, *Membrana granulosa s. Membrana cumuli*, welche sich an der, nach der Oberfläche des Ovarium gewandten Seite des Graafschen Bläschens zu einer plattrunden, vom übrigen Theile leicht zu trennenden Scheibe, *Discus oophorus s. proligerus* (Eischeibe oder Keimscheibe), verdickt. Diese umschliefst in ihrem, vorzüglich dicken mittlern Theile: *b*) Das Eichen oder Ei oder Bärsches Bläschen (*Ovulum humanum s. primitivum*), welches mithin nicht in der Mitte des Graafschen Bläschens, sondern dicht an seiner, der Oberfläche des Ovarium zugewandten Seite, innerhalb der Eischeibe, liegt. Dasselbe ist kugelrund oder oval, durchsichtig hellgelb und kaum dem unbewaffneten Auge erkennbar; es besteht aus einem durchsichtigen peripherischen Theil, *Zona pellucida s. Oolemma pellucidum*, welches von Einigen als eine Schicht Eiweifs, von Andern als eine, dem spätern Chorion entsprechende Haut betrachtet wird, und einem centralen Theile, Dotterkugel genannt, an welchem man wiederum eine äufsere texturlose häutige Hülle, die Dotterhaut (*Membrana vitelli*), und einen, von dieser eingeschlossenen dickflüssigen, äufserst zahlreiche gröfsere und kleinere Körnchen enthaltenden Inhalt, den Dotter (*Vitellus*) unterscheidet. In letzterem, jedoch dicht an der Dotterhaut, und zwar ebenfalls an der, gegen die Oberfläche des Ovarium gewandten Seite desselben liegt: *c*) das

Keimbläschen oder Purkinjesche Bläschen (*Vesicula germinativa s. prolifera*), ein vollkommen durchsichtiges, kugelrundes oder ovales Bläschen, welches aus einer sehr zarten, strukturlosen häutigen Hülle und einer in dieser eingeschlossenen farblosen, klaren Flüssigkeit besteht; an der innern Fläche der erstern bemerkt man einen dunkeln rundlichen Fleck, den Keimfleck (*Macula germinativa*), welcher aus Körnchen zusammengesetzt scheint.

In Folge einer fruchtbaren Begattung platzt ein Graafsches Bläschen sammt der dasselbe bedeckenden, bereits vorher verdünnten Stelle der Hüllen des Eierstocks, und das in ihm enthaltene Eichen tritt in das *Ostium abdominale* der Muttertrompete. Am Eierstock findet sich alsdann, als Ueberrest des zerrissenen Graafschen Bläschen, zuerst eine kleine Höhle mit einer offnen Mündung, später oberflächlich eine Narbe und darunter ein gelbröthlicher, von weifsen Zellfäden durchzogener, harter Körper, *Corpus luteum* (gelber Körper), welcher durch Exsudation von den Wänden des Graafschen Bläschen aus entsteht und allmälig resorbirt wird.

Gefäfse und Nerven. — Die Arterien jedes Eierstocks sind die *A. spermatica int.* und ein Ast der *A. uterina*, welcher letztere, nach Huschke, oft durch einen langen und starken Verbindungsast mit der *A. suprarenalis* zusammenhängt. Die Venen entsprechen den Arterien. Die Lymphgefäfse gelangen in den *Pl. lymph. lumbalis.* — Die Nerven kommen aus dem *Pl. spermaticus* des Gangliensystems.

II. Von den Muttertrompeten.

Die Muttertrompeten oder Eileiter (*Tubae uterinae s. Fallopianae, s. Oviductus*) sind zwei, ziemlich trompetenförmig endende, 3 bis 4 Zoll lange häutige Röhren, welche, symmetrisch zu beiden Seiten des Gebärmuttergrundes, vor und über den Ovarien, in fast horizontaler, etwas geschlängelter Richtung verlaufen und zur Fortleitung des *Ovulum* aus dem Eierstock in die Gebärmutter bestimmt sind. Sie liegen zwischen beiden Platten des *Lig. uteri latum* im obern Rande desselben und gränzen nach vorn an die Harnblase, nach hinten an das *S romanum* und den Mastdarm, von diesem jedoch durch die *Excavatio recto-uterina* und den in dieser enthaltenen Darmschlingen getrennt Das innere Ende einer jeden Muttertrompete ist in den obern Theil des Seitenrandes der Gebärmutter eingesenkt und hängt mit der Höhle derselben durch eine sehr enge Mündung, *Ostium uterinum*, zusammen; das äufsere, beträchtlich weitere und etwas abwärts gebogene Ende liegt neben und vor dem äufsern Ende des Ovarium und öffnet sich vermittelst einer wieder etwas verengten

Mündung, *Ostium abdominale*, frei in die Bauchhöhle. Letztere Mündung ist von einem, durchweg in längere und kürzere gezackte Zipfel oder Franzen (*Fimbriae s. Laciniae s. Morsus diaboli*) abgetheilten Rande umgeben, welcher sich während der

Fig. 160.

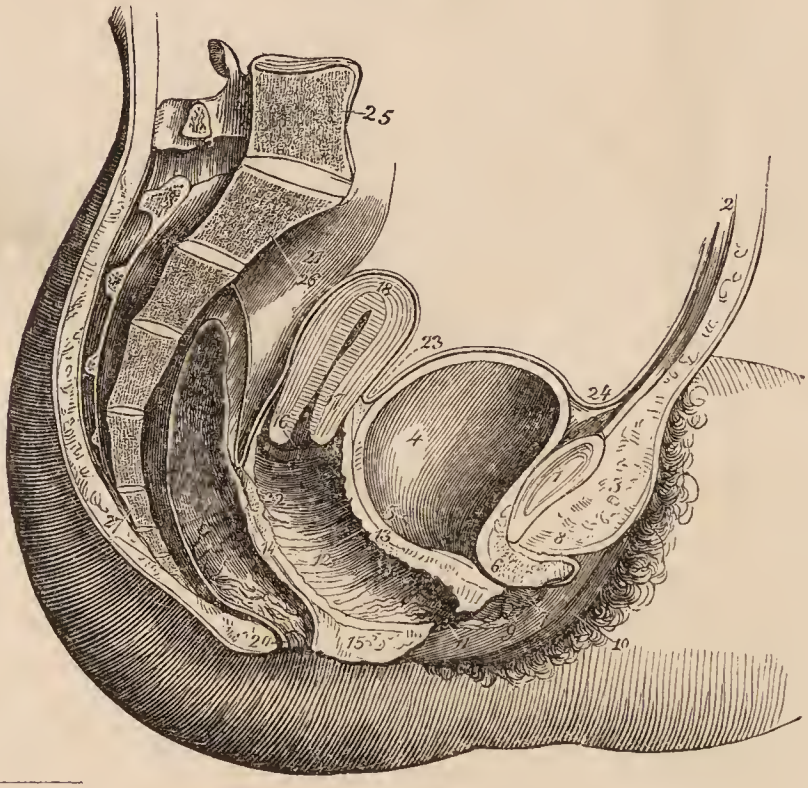

Fig. 160. Seitliche Ansicht der weiblichen Geschlechtstheile *in Situ*, an einem senkrecht durch das Becken, in der Richtung der *Conjugata* geführten Durchschnitt. — 1. *Symphysis oss. pubis.* 2. Vordere Bauchwand. 3. Fettpolster des *Mons pubis.* 4. Harnblase; 5. Mündung des linken Harnleiters. 6. Die Harnröhre, durch das Zusammenfallen ihrer Wände zu einer Spalte verengt; 7. Mündung der Harnröhre. 8. *Clitoris* nebst dem *Praeputium clitoridis*, der Länge nach durchschnitten. 9. Linke kleine Schamlippe. 10. Linke grofse Schamlippe. 11. Eingang zur Mutterscheide. 12. Innere Fläche der Mutterscheide mit den *Columnae rugarum.* 13. Die durch Vereinigung der vordern Wand der Mutterscheide und der hintern Wand der Harnblase gebildete Scheidewand. 14. Die von der hintern Wand der Mutterscheide und der vordern Wand des Mastdarms gebildete Scheidewand. 15. Der Damm. 16,17,18. Die Gebärmutter mit ihrer Höhle, und zwar 16. der Muttermund, 17. der Mutterhals und 18. der Muttergrund. 19. Der aufgeschnittene Mastdarm. 20. Der After. 21. Peritonäalüberzug des obern Theils des Mastdarms. 22. *Excavatio recto-uterina.* 23. *Excavatio vesico-uterina.* 24. *Plica urachi.* 25. Der letzte Lendenwirbel. 26. Das Kreuzbein. 27. Das Steifsbein.

Begattung, unter strahlenförmiger Ausbreitung der Franzen, dicht an die Oberfläche des Eierstocks anlegt, und hierdurch den Eintritt des Ovulum in die Muttertrompete vermittelt.

Aufser dem, vom *Lig. uteri latum* gebildeten serösen Ueberzuge sind an derselben noch zwei Häute zu unterscheiden, eine blasse Muskelhaut und eine diese innerlich auskleidende Schleimhaut. Die Muskelhaut besteht aus einer äufsern Lage longitudinaler und einer innern Lage kreisförmiger ungestreifter Fasern, welche indefs nur unvollständig sind und mit Zellstofffasern abwechseln; die Schleimhaut, mit einem feinen Flimmerepithelium versehen und zahlreiche Längsfalten bildend, geht am *Ostium uterinum* in die Schleimhaut der Gebärmutter über, während sie am *Ostium abdominale* sich in das Bauchfell, also in eine seröse Haut, fortsetzt. — Die Gefäfse und Nerven der Muttertrompeten sind Aeste von denen der Gebärmutter und der Eierstöcke.

III. Von der Gebärmutter.

Die Gebärmutter oder Mutter oder Fruchthälter (*Uterus*) ist ein gegen 3 Zoll langer abgeplattet birnförmiger Behälter, welcher, mit dem breitern Ende nach oben und vorn, mit dem schmälern nach unten und hinten gekehrt, im obern Theil der Beckenhöhle liegt und zur Aufnahme des Ovulum aus der Muttertrompete, so wie zur Aufbewahrung desselben bis zur völligen Entwickelung des Foetus bestimmt ist. Sie gränzt mit ihrer plattern vordern Fläche an die Harnblase, mit der gewölbtern hintern an den Mastdarm, während ihre beiden abgerundeten Seitenränder mit den Muttertrompeten und Eierstöcken zusammenhängen. Ihrer Form nach, zerfällt sie in zwei, durch eine schwache Einschnürung von einander geschiedene Abschnitte, in einen obern breitern und gröfsern, plattkugeligen, den Mutterkörper (*Corpus uteri*), dessen convexes oberes Ende Muttergrund (*Fundus uteri*) genannt wird, und in einen untern kürzern und schmälern, plattcylindrischen, den Mutterhals (*Cervix s. Collum uteri*), welcher ungefähr zwei Fünftel der ganzen Gebärmutter beträgt. Der untere Theil des *Collum uteri* ragt in die Mutterscheide hinab, welche sich rings um denselben, und zwar an seiner hintern Wand weiter oben, als an der vordern, anheftet, und wird daher der Scheidentheil (*Portio vaginalis uteri*) genannt; am freien Ende des letztern findet sich eine, fast seine ganze Breite einnehmende und mehr gegen die hintere Wand der Mutterscheide gerichtete Oeffnung, der Muttermund oder der äufsere Muttermund (*Orificium uteri externum s. Os uteri*), welche ursprünglich eine Querspalte, nach vorangegangenen Geburten aber ein rundliches Loch, *Os tincae*

genannt, darstellt, und von zwei, ununterbrochen in einander fliefsenden wulstigen Rändern, den Muttermundslippen (*Labia orificii uteri s. Labia uterina*), einer vordern dickern und tiefer hinabragenden und einer hintern dünnern und höherstehenden, begränzt wird. — Der Muttermund bildet den Ausgang der Gebärmutterhöhle (*Cavum uteri*), eines engen Raumes, dessen unterer, dem *Collum uteri* angehörender Theil einen von vorn nach hinten abgeplatteten länglichen Kanal, der obere, vom *Corpus uteri* gebildete Theil dagegen ein mit der etwas concaven Basis nach oben gegen den *Fundus uteri*, mit der Spitze nach unten gekehrtes Dreieck darstellt; dieses geht oberwärts jederseits durch einen trichterförmigen Winkel in das *Ostium uterinum* der Muttertrompete, unterwärts durch eine enge Oeffnung, den innern Muttermund (*Orificium uteri int.*), in die Höhle des Mutterhalses unmittelbar über.

Der gröfste Theil der Gebärmutter steckt in einer Falte des Bauchfells (s. p. 699), welche, das *Corpus* nebst dem *Fundus* und die obere Hälfte des *Collum uteri* bekleidend, sich vom vordern Umfange des letztern zur Harnblase, vom hintern Umfange desselben zum Mastdarm begiebt und an jedem Seitenrande der Gebärmutter in eine, horizontal gegen die Seitenwand der Beckenhöhle ausgespannte Verlängerung, *Lig. uteri latum* (breites Mutterband) übergeht. Dieses besteht aus zwei, sich an seinem obern freien Rande in einander umbiegenden Platten, einer vordern und einer hintern, zwischen denen oben die Muttertrompete, etwas weiter unten und hinten der in einer Ausstülpung der hintern Platte aufgenommene Eierstock sammt dem *Lig. ovarii*, ferner ein Theil des *Lig. uteri rotundum*, und die zu allen diesen Organen, so wie zur Gebärmutter gehörenden Gefäfse und Nerven eingeschlossen sind. Der obere, zwischen der Muttertrompete und dem entsprechenden Eierstock nebst seinem Bande ausgespannte Theil des *Lig. uteri latum* hat eine dreieckige, flügelähnliche Gestalt, und wird daher als *Ala vespertilionis* (Fledermausflügel) bezeichnet. — Aufser dem Bauchfell dienen zur Befestigung der Gebärmutter zwei rundliche, 4 bis 5 Zoll lange, muskulöse Stränge, *Ligg. uteri rotunda s. Crura uteri* (runde Mutterbänder), welche zu beiden Seiten der vordern Fläche des *Fundus uteri* aus der Substanz desselben entspringen, zwischen den Platten des *Lig. uteri latum*, allmälig dünner werdend, bogenförmig nach vorn, aufsen und unten gegen den hintern Leistenring verlaufen, dann durch den Leistenkanal hinabsteigen und, am Bauchringe hervortretend, in die *Fascia superficialis* des Schamberges mit mehren Bündeln übergehen. Unterwärts wird ihre Wirkung durch die vom Bauchfell gebildeten *Plicae vesicouterinae* unterstützt, welche daher auch als *Ligg. uteri anteriora inferiora* bezeichnet werden.

Die Substanz der Gebärmutter ist sehr dicht und härtlich, hat auf dem Durchschnitt eine braunröthliche Farbe, und besteht aus drei Schichten, aus dem vom Bauchfell gebildeten, jedoch nur bis zur *Portio vaginalis* hinabreichenden serösen Ueberzug, aus einer dicken, von Gefäfsen, Nerven und Zellgewebe durchzogenen Muskelschicht und aus einer diese auskleidenden Schleimhaut. — Die Muskelschicht, welche die Hauptmasse der Gebärmutterwände ausmacht, ist aus drei concentrischen Lagen zusammengesetzt, deren Verhalten jedoch nur während der Schwangerschaft, wo ihre vielfach mit einander verwebten und eng zusammengedrängten platten Fasern (Uterinfasern) stärker und gesonderter hervortreten, deutlich erkannt wird. Die äufsere Muskellage, die dichteste und stärkste, besteht hauptsächlich aus Längsfasern, welche in der Mittellinie des Uterus eine senkrechte, an den Seiten eine mehr schräge Richtung haben und sich über die *Tubae Fallopianae* und die *Ligg. uteri rotunda* fortsetzen; am *Fundus uteri* finden sich unter jenen quere, und am *Collum* kreisförmige Fasern. Die mittlere Muskellage hat eine schwammige Beschaffenheit, indem sie von vielen äufserst dünnhäutigen Venen durchzogen ist. Die innere Muskellage, die dünnste, bildet zwei hohle Kegel, welche, aus parallelen Kreisfasern zusammengesetzt, mit ihren Spitzen an den Einsenkungsstellen der Muttertrompeten liegen und mit ihren Grundflächen in der Mittellinie der Gebärmutter zusammenstofsen. — Die Schleimhaut ist von weifsröthlicher Farbe und in der untern Hälfte des Mutterhalses mit Pflasterepithelium, sonst durchweg mit Flimmerepithelium versehen, und geht an den *Ostia uterina* in die Schleimhaut der Muttertrompeten, am *Orificium uteri ext.* in die der Mutterscheide über. Innerhalb des Mutterhalses bildet sie, sowohl an der vordern, als an der hintern Wand, eine Längswulst, von welcher nach jeder Seite schräg aufsteigende Fältchen abgehen, so dafs die Form eines Palmzweiges oder eines Baumes, *Arbor vitae uteri s. Palmae plicatae s. Plicae palmatae* genannt, entsteht. Zwischen diesen Fältchen und am äufsern Muttermund dehnen sich die Schleimbälge bisweilen zu gröfsern, mit wässriger Flüssigkeit gefüllten Bläschen aus, die man als *Ovula Nabothi* (Nabothsche Eier) bezeichnet.

Die Arterien der Gebärmutter sind jederseits die *A. uterina* und mit derselben anastomosirende Aeste der *A. spermatica int.* Die Venen bilden, aus der Substanz der Gebärmutter hervortretend, jederseits einen *Pl. uterinus.* Die Lymphgefäfse gelangen theils in die *Gl. lumbales*, theils in die *Gl. hypogastricae.* — Die Nerven stammen zu beiden Seiten aus den *Pl. hypogastricus* und *spermaticus*, mit einigen Fäden auch aus dem 3ten und 4ten *N. sacralis.*

IV. Von der Mutterscheide.

Die Mutterscheide oder Scheide (*Vagina*) ist eine gegen 4 Zoll lange, ungefähr 1 Zoll weite häutige Röhre, welche sich durch den untern Theil der Beckenhöhle, in einem der Krümmung derselben entsprechenden schwachen Bogen, vom *Collum uteri* bis zu den äufsern Schamtheilen erstreckt und zur Aufnahme des *Penis* beim Coitus, so wie zum Durchgange des Kindes während der Geburt dient. Sie gränzt vorn an die Harnblase und die Harnröhre, hinten an den Mastdarm, und wird durch diese Organe, mit denen sie durch lockern Zellstoff zusammenhängt, von vorn nach hinten zusammengedrückt, so dafs sich zwei, gröfstentheils dicht an einander liegende Wände, eine kürzere vordere und eine beträchtlich höher hinaufragende hintere, und zwei abgerundete Seitenränder unterscheiden lassen; letztere stehen mit der *Fascia pelvis* und den *Mm. levatores ani* in Berührung. Ihr weiteres oberes Ende, der Scheidengrund oder das Scheidengewölbe (*Fundus vaginae*) umfafst die *Portio vaginalis uteri*, sich gegen dieselbe umbiegend und in ihr Gewebe übergehend, während ihr, vom *M. constrictor vaginae* umgebenes engeres unteres Ende sich ununterbrochen in die Schamtheile fortsetzt, zwischen den kleinen Schamlippen mit einer rundlichen Oeffnung, dem Scheideneingang oder der Scheidenöffnung (*Introitus s. Orificium vaginae*) mündend.

Die ungefähr eine Linie dicken Wände der Mutterscheide sind äufserst dehnsam und schlaff, und bestehen aus zwei dicht vereinigten Häuten, einer festen Zellhaut, welche von zahlreichen Gefäfsen, insbesondere vielfach gewundenen und netzförmig verbundenen Venen durchzogen ist, und einer jene auskleidenden Schleimhaut, welche unterwärts in die Haut der kleinen Schamlippen übergeht, oberwärts sich gegen den Gebärmutterhals umschlägt, um, die *Portio vaginalis* überziehend, sich durch den Muttermund in die Schleimhaut des *Uterus* fortzusetzen. Die Schleimhaut ist mit zahlreichen Schleimdrüsen versehen und besitzt ein dünnes Pflasterepithelium, das bis zur Mitte des *Collum uteri* hinaufreicht, woselbst es durch einen gezackten Rand von dem Flimmerepithelium der Gebärmutterschleimhaut abgegränzt ist. An der vordern, wie an der hintern Wand der Mutterscheide bildet die Schleimhaut eine grofse Menge dicht über einander liegender, an ihrem freien Rande ausgezackter Querrunzeln, die horizontal über eine in der Mittellinie herabsteigende wulstige Längsnaht, Runzelsäule (*Columna rugarum*) genannt, verlaufen, aber durch öftern Beischlaf und Geburten immer mehr schwinden. Die Runzelsäule der vordern Wand ist in der Regel stärker, als die der hintern und erscheint in manchen Fällen sogar doppelt.

Die Arterien der Scheide stammen jederseits aus verschiedenen Aesten der *A. hypogastrica*, gewöhnlich auch direkt aus dieser vermittelst einer *A. vaginalis*. Die Venen bilden jederseits einen *Pl. vaginalis*. Die Lymphgefäfse gelangen in die *Pl. lymph. hypogastrici*. — Die Nerven sind die *Nn. vaginales* aus dem *Pl. sacralis* und Zweige des *N. pudendus communis* beider Seiten.

V. Von den Schamtheilen.

Die Schamtheile oder das weibliche Schamglied oder die weibliche Scham (*Pudendum muliebre s. Vulva s. Cunnus*) liegen dicht unterhalb des Beckenausgangs, zwischen beiden Oberschenkeln, und reichen nach vorn bis zum Schamberg (*Mons pubis s. Veneris*), dessen Haarwuchs begränzter, das Fettpolster dagegen stärker und daher sein Umfang und seine Convexität bedeutender ist als beim Manne, und nach hinten bis zum Damme, welcher breiter, aber kürzer ist, als der männliche. Sie bestehen aus den beiden grofsen Schamlippen, den beiden kleinen Schamlippen, der Scheidenklappe, dem Kitzler und den Bartholinischen Drüsen.

1. Die grofsen oder äufsern Schamlippen oder Schamlefzen (*Labia pudendi majora s. ext.*) sind zwei stark hervorragende, von einem fettreichen Zellgewebe ausgefüllte Längsfalten der Haut, welche sich vom Schamberge bis zum Damme erstrekken und, dicht neben einander liegend, sämmtliche übrige Schamtheile zwischen sich einschliefsen. Sie werden ihrer ganzen Länge nach durch eine, im jungfräulichen Zustande enge, durch Beischlaf und Geburten sich erweiternde Spalte, die Schamspalte (*Rima pudendi*) von einander geschieden und vereinigen sich am vordern Ende derselben zu einer Art Brücke, *Commissura labiorum ant.*, und ebenso an deren hinterm Ende zu der etwas breitern *Commissura labiorum post.* Letztere geht nach vorn in eine, der Quere nach zwischen den beiden grofsen Schamlippen ausgespannte dünne Hautfalte, das Schambändchen (*Frenulum labiorum pudendi*) über, das beim Gebären einer bedeutenden Ausdehnung fähig ist und alsdann leicht durchreifst; oberhalb dieses Bändchens findet sich eine kleine, mit dem Grunde nach hinten gerichtete halbmondförmige oder kahnförmige Grube, *Fossa navicularis vulvae*, welche zugleich mit jenem schwindet. Die schwach gewölbte äufsere Fläche der grofsen Schamlippen ist mit krausen Haaren besetzt, runzelig und etwas dunkler von Farbe, als die benachbarte Haut des Oberschenkels, während die innere Fläche glatt, haarlos und feucht erscheint und, gleich den kleinen Schamlippen, in welche sie sich ununterbrochen fortsetzt, eine schleimhautähnliche Beschaffenheit zeigt.

2. Die kleinen oder innern Schamlippen oder Schamlefzen (*Labia pudendi minora s. int., s. Nymphae*) sind zwei, zwischen den vorigen eingeschlossene, aber kürzere und dünnere Hautfalten, welche, in paralleler Richtung mit denselben, dicht neben einander verlaufen, eine seitlich zusammengedrückte Form haben und, mehr oder minder tief herabhängend, in einen hahnenkammartig ausgezackten freien Rand übergehen. An ihrem vordern Ende spaltet sich eine jede in zwei Schenkel, einen äufsern gröfsern und einen innern kleinern, von denen der erstere, oberhalb der *Glans clitoridis* fortlaufend, sich mit dem der andern Schamlippe zum *Praeputium clitoridis* vereinigt, der letztere, sich an der Mittellinie der untern Fläche der *Glans clitdisori* anheftend, nebst dem der andern Schamlippe das *Frenulum glandis clit.* bildet. Nach hinten zu werden sie allmälig flacher und verlieren sich zuletzt jederseits, unweit des hintern Umfanges des Scheideneingangs, in der innern Fläche der *Labia pudendi majora.* Die Haut der kleinen Schamlippen ist röthlich, haarlos, weich und feucht, mit zahlreichen, theils einfachen, theils zusammengesetzten Schleimdrüsen versehen, und besitzt somit, besonders an ihrer innern, in die Mutterscheide übergehenden Fläche, die Eigenschaften einer Schleimhaut; sie enthält kein Fett, dagegen ein gefäfsreiches erektiles Gewebe, das eine gewisse Turgescenz dieser Theile gestattet. — Der dreieckige Raum zwischen beiden kleinen Schamlippen, dessen spitzeres vorderes Ende von der *Glans clitoridis*, das breitere hintere von der *Fossa navicularis vulvae* begränzt wird, heifst Vorhof (*Vestibulum s. Pronaos vulvae*) und enthält in der Tiefe den *Introitus vaginae* nebst dem *Hymen*, und weiter nach vorn die Mündung der Harnröhre.

3. Die Scheidenklappe oder das Jungfernhäutchen (*Hymen s. Valvula vaginae*) ist ein dünnes halbmondförmiges Häutchen, welches der Quere nach im hintern Theile des Scheideneingangs ausgespannt ist, mit seinem freien concaven Rande nach vorn, und mit dem angehefteten convexen nach hinten gekehrt. Sie erscheint jedoch nur im jungfräulichen Zustande unversehrt und verschliefst alsdann den Scheideneingang in gröfserer oder geringerer Ausdehnung, selten vollständig; in Folge des Beischlafs wird sie gewöhnlich durchrissen und schrumpft nachher in mehre, gewöhnlich drei, am Umfange des Scheideneingangs festsitzende warzenartige Erhöhungen, *Caruncul ae myrtiformes*, zusammen.

4. Der Kitzler (*Clitoris*) ist ein ungefähr einen Zoll langes cylindrisches Organ, welches hinter der *Commissura labiorum ant.*, versteckt zwischen den vordern Enden der kleinen Schamlippen liegt und dem männlichen Gliede insofern entspricht, als es aus ähnlich gebildeten zwei *Corpora cavernosa* und einer *Glans* besteht. Die *Corpora cavernosa clitoridis* entspringen mit zwei Schenkeln, *Crura clitoridis*, an deren jedem sich ein *M. erector*

clitoridis anheftet, von der vordern Fläche der aufsteigenden Aeste der Sitzbeine, gehen von der *Symphysis oss. pubis* an, oberwärts durch das *Lig. suspensorium clit.* angeheftet, vereint nach vorn, und enden in die *Glans clitoridis.* Diese ragt als ein stumpf zugespitzter erbsengrofser Vorsprung aus dem vordern Ende der Schamspalte hervor, ist vorn und an den Seiten von dem, durch die Vereinigung der äufsern Schenkel beider kleinen Schamlippen gebildeten *Praeputium clitoridis* umgeben und hängt hinterwärts durch ein doppeltes, von den innern Schenkeln der beiden kleinen Schamlippen erzeugtes Fältchen, *Frenulum glandis clitoridis*, mit jenen zusammen.

5. Die Bartholinischen oder Duverneyschen Drüsen (*Gl. Bartholinianae*) sind zwei abgeplattet ovale, ungefähr bohnengrofse röthliche Drüsen, welche, symmetrisch zu beiden Seiten des Scheideneingangs, im Zellstoff des hintern Theils der grofsen Schamlippen liegen, einen conglomerirten Bau haben, und gewöhnlich eine kleine Höhle einschliefsen, aus welcher der ziemlich $\frac{1}{2}$ Zoll lange Ausführungsgang entsteht. Dieser tritt aus dem vordern Theil der Drüse hervor, läuft, bedeckt vom *M. constrictor vaginae*, fast horizontal nach vorn und innen, und mündet in der Mitte der innern Fläche der entsprechenden kleinen Schamlippe mit einer feinen Oeffnung, durch welche das Sekret der Drüse, eine klebrige trübe Flüssigkeit, sich in den Vorhof ergiefst.

Gefäfse und Nerven. — Die Arterien der Schamtheile stammen jederseits, theils aus der *A. pudenda comm.*, theils aus den von der *A. femoralis* entspringenden *Aa. pudendae ext.* Die Venen entsprechen den Arterien. Die Lymphgefäfse gelangen in die *Pl. lymph. inguinales* und *hypogastrici.* — Die Nerven kommen jederseits theils aus den *Nn. ileoinguinalis* und *spermaticus ext.* des *Pl. lumbalis*, theils aus den *Nn. cutaneus femoris post.* und *pudendus comm.* des *Pl. sacralis.*

VI. Von den Brüsten.

Die Brüste oder Milchbrüste oder Milchdrüsen (*Mammae*) liegen als zwei halbkugelförmige, von einer Fettlage und der Haut überzogene Drüsen an der vordern Seite des Thorax, durch eine, der Richtung des Brustbeins entsprechende Vertiefung, den Busen (*Sinus*) von einander geschieden. Beim Manne finden sie sich ebenfalls, aber sehr verkümmert; beim Weibe reichen sie vom der 3ten bis zur 6ten oder 7ten Rippe und ragen mehr oder minder beträchtlich hervor. Ihre hintere, platte Fläche hat eine etwas ovale Form, mit dem längsten Durchmesser der Richtung der Fasern des *M. pectoralis maj.*, an welchen sie durch lockern Zellstoff angeheftet ist, entsprechend; die vordere convexe Fläche ist frei und zeigt in der Mitte, doch mehr nach innen, einen kegel-

förmigen oder stumpfen Vorsprung, die Brustwarze (*Papilla mammae s. Mamilla*), und um dieser einen scharf begränzten dunklen Ring, den Hof oder Warzenhof (*Areola mammae*). Die Brustwarze hat eine bräunliche Farbe und eine sehr runzelige und warzige Oberfläche, und besteht aus einem gefäfsreichen erektilen Gewebe mit einem sehr zarten fettlosen Ueberzuge der Haut; der Hof ist heller als die Warze, nimmt jedoch während der Schwangerschaft eine immer dunklere Färbung an, und erscheint glatter, aber mit höckerartig hervorragenden Talgdrüsen versehen.

Die Struktur der Brüste ist die der conglomerirten Drüsen, tritt jedoch nur gegen das Ende der Schwangerschaft und während des Säugens deutlich hervor. Sie bestehen alsdann aus je 15 bis 20, durch fettreichen Zellstoff genau an einander gehefteten plattgedrückten Lappen, von denen ein jeder aus einer Anzahl untergeordneter Läppchen, und diese wiederum aus je einem Häufchen beerenartig auf einem Röhrchen aufsitzender und in dieses mündender rundlicheckiger Endbläschen (*Acini*) zusammengesetzt sind. Durch die Vereinigung aller zu einem Lappen gehörender Röhrchen entsteht ein stärkerer Ausführungsgang, Milchgang (*Ductus lactiferus s. galactophorus*), deren es daher ebenfalls 15 bis 20 giebt; diese convergiren sämmtlich, ohne mit einander zu anastomosiren, gegen den Warzenhof, bilden in der Nähe desselben längliche Anschwellungen, Milchsäcke oder Milchbehälter (*Sinus s. Sacculi ductuum lactiferorum*), gewöhnlich jeder Milchgang einen, und dringen, in paralleler Richtung mit einander, sich etwas verengend, durch die Brustwarze, um in den Runzeln an der Oberfläche derselben zu münden. — In den Endbläschen geschieht während der letztern Zeit der Schwangerschaft und nach der Geburt die Absonderung der Milch oder Frauenmilch (*Lac femininum*), einer bläulichweifsen, schwach gerinnbaren, süfslichen Flüssigkeit, in welcher eine grofse Menge mikroskopischer runder Kügelchen (Milchkügelchen) enthalten ist. Die Bestandtheile der Milch sind Wasser, Käsestoff, Fett (Butter), Milchzucker, Extrakte, und milchsaure, phosphorsaure und salzsaure Salze.

Die Arterien jeder Brust kommen aus den *Aa. mammaria int.*, *thoracica longa* und *intercostales post.* Die Venen entsprechen den Arterien. Die Lymphgefäfse gelangen theils zu den *Gl. sternales*, theils zu den *Gl. axillares.* Die Nerven stammen aus den *Nn. supraclaviculares* des *Pl. cervicalis* und aus den *Nn. thoracici anteriores* des *Pl. brachialis*, hauptsächlich aber aus den *Nn. pectorales* der *Nn. intercostales.*

Erstes Register*).

A.

Abductio 113
Acervulus cerebri . . 476
» glandulae pinealis 476
Acetabulum 94
Acromion 75
Adductio 113
Aditus ad aquaed. cochleae 29
» » » Sylvii 475
» » » vestibuli 29
» » infundibulum . 475
Adnata oculi 607
Alae cart. thyreoideae . 630
» laterales 23
» lobuli centralis . . 482
» magnae oss. sphenoidei 30
» nasi 611
» parva Ingrassiae . 34
» parvae oss. sphenoidei 30
» pterygoideae . . . 34
» vespertilionis . . . 738
Alveoli 40, 46
Alveus communis . . . 589
Alveus (cerebri) . . . 491
Amphiarthrosis . . . 111
Ampullae Lieberkuehnii 671
» membranaceae 589
» osseae . . . 586
Anastomoses arteriarum 316
Anastomosis Jacobsonii 563
Anguli costarum . . . 73
» maxillae inf. . . 47
» oris 653
Annulus abdominalis . 211
» cruralis 298
» inguinalis ant., ext. 211
» » int., post. 285
» iridis maj., min. . 599
» Vieussenii . . . 305
Ansae 456
» cervicales . . . 527
» lumbales . . . 543
» sacrales 549
Anthelix 575
Antitragus 575
Antrum Highmori . . 38
» pylori 663
Anus 675
Aorta 318
» ascendens . . . 318
» descendens abdominalis, thoracica . 321
Apertura aquaeductus cochleae int. . . 588
» aquaeductus vestibuli int. . . 585
» pelvis inferior 96
» » superior 95
» pyriformis . . 39
» scalae vestibuli 585
Apex cordis 302
» linguae 615
» nasi 611
» patellae 99
» pulmonum . . . 642
» unguis 623
Aponeuroses cf. Fasciae.

*) In den längern, ununterbrochen fortlaufenden Artikeln sind, bei Aufeinanderfolge mehrer Hinweisungszeichen (»), das erste auf die Hauptbenennung, die folgenden auf die ersten Worte hinter dem nächstvorhergehenden Semicolon zu beziehen.

Aponeurosis m. bicipitis 233
» m. obliqui interni 212
» m. transversi abdom. 213
» vertebralis . . . 197
Apophysis 4
Apparatus ligam. sinus tarsi 153
» ligament. vertebrarum colli 120
Appendices epiploicae . 677
Appendix vermicularis . 673
Aquaeductus cochleae . 588
» Cotunnii . 589
» Sylvii . . 476
» vestibuli . 585
Aquula labyrinthi . . 590
» vitrea auditiva . 590
Arachnoidea encephali 463
» medullae spinalis 492
» oculi 595
Arbor vitae hemisphaerii 481
» » uteri . . . 739
» » vermis . . 482
Arcus aortae 319; » atlantis ant., post. 8; » cartilag. cricoideae 631; » cruralis 211; » dorsalis pedis 402; » palati 654; » palatoglossus 655; » palatopharyngeus 655; » plantaris 406; » pubis 94; » Riolani 376; » superciliaris 23; » tarsei (palpebr.) 340; » tarseus (pedis) 402; » tendineus fasciae lumbodors. 197; » venosi volares 424; » volaris profundus 363, » » superficialis 367; » Winslowii 376; » zygomaticus 42.
Area (ventriculi quarti) . 487
Areola mammae . . . 743
Arteriae 314; » abdominalis subcutanea 393; » adiposae renum 378; » alveolaris inferior 334, » » superior 336; » angularis 330; » anonyma 323; » aorta ascendens 318, » » descendens abdom., thoracica 321;
Arteriae (Fortsetzung)
» articularis genu azygos 397, » » » inferiores 398, » » » media 397, » » » superficialis, suprema 396, » » » superiores 397; » aspera 638; » auditiva interna 347, 592; » auriculares anter. 332, » » posterior 331; » axillaris 353;
» basilaris 345; » brachialis 357; » bronchiales 367, 644; » buccalis 336; » buccinatoria 336; » bulbosa 386; » bulbourethralis 386;
» carotis cerebr. 337, » » communis 324, » » externa 325, » » facialis 325, » » interna 337; » carpeae 362, 365, 366; » cavernosa penis 386; » centralis retinae 340; » cerebelli inf., sup. 347; » cerebralis ant. 341, » » media 342, » » post. 347; » cervialis ascendens 349, » » descendens, princeps 331, » » profunda 350, » » superficialis 349; » choroidea 341; » ciliares anticae, posticae 341; » circumflexae femoris ext. 395, » » fem. int. 394, » » humeri 355, » » ilium 390, » » ilium externa, superf. 393, » » scapulae 355; » clitoridis 385; » coccygea 384; » coeliaca 369; » colica dext., media 375, » » sinistra 377; » collateralis magna 358, » » media 358, » » radialis 358, » » ulnares 358; » communicans anterior 342, » » posterior 341; » coronariae cordis 323, » » labii inf., sup. 330, » » ventriculi dextra 371, » » ventr. sin. 369; » corporis callosi 341; » cricothyreoidea 327; » cruralis 388; » cubitalis 363; » cystica 371;
» deferentialis 384; » dentalis inf. 334, » » superior 336;

Arteriae (Fortsetzung)
» digitales comm. manus 367, » » comm. pedis 406, » » dorsales manus 366, » » dors. pedis 402, » » plantares 407, » » volares 366; » digiti minimi pedis dorsalis 402; » dorsalis clitoridis 387, » » hallucis 402, » » linguae 328, » » nasi 340, » » pedis, pediaca 398, » » penis 387, » » scapulae 350; » duodenalis inf. 375;

» emulgentes 378; » epigastrica externa 390, » » inferior 389, » » superficialis 393, » » superior 351; » ethmoidalis anterior 340, » » posterior 339;

» facialis 328; » femoralis 391, » » profunda 394; » fibularis 404; » fossae Sylvii 342; » frontalis 340;

» gastricae breves 373, » » inferior dextra 371, » » inferior sinistra 373, » » superior dextra 371, » » superior sinistra 369; » gastroduodenalis 371; » gastroëpiploica dextra 371, » » sinistra 373; » gemellae 398; » glutea superior 383, » » inferior 384;

» haemorrhoidales ext. 386, » » inferiores 386, » » interna 377, » » media 384, » » superior 377; » helicinae 386; » hepatica 371; » hypogastrica 380;

» jejunales 375; » ileae 375; ileocolica 375; » iliaca communis 380, » » externa 389, » » interna 380, » » posterior 383, » » primitiva 380; » ileolumbalis 381; » indicis radialis 362; » infraorbitalis 336; » infrascapularis 354; » innominata 323; » intercostales anteriores 351, » » aorticae 368, » » posteriores 368, » » prima 352, » » suprema 352; » interosseae antibrachii 365, » » dorsales metacarpi 366, » » dorsales metatarsi 402, » » dorsalis prima (pedis) 402, » » perforans inferior 365, » » plantares 406, » » recurrens 365, » » volares 363; » intestinales 375; » ischiadica 384;

» labiales oris 330, » » pud. ant. 394, » » pud. post. 387; » lacrymalis 339; » laryngea inferior 349, » » superior 326; » linealis 373; » lingualis 326; » lumbales 378; » lumbalis ima 379;

» malleolares anteriores 401, » » posteriores 405; » mammaria int. 350; mammariae ext. 351; » masseterica 335; » maxillaris externa 328, » » inferior 384, » » interna 333; » mediastinales anteriores 351, » » posteriores 368; » meningea anterior 340, » » media 335, » » parva 335, » » posterior ext. 331, » » posterior int. 346; » mentalis 335; » mesaraica inferior 377, » » superior 373; » mesenterica inf. 377, » » superior 373; » metatarsea 402; » musculares oculi 341; » musculophrenica 351;

» nasalis anterior 340, » » lateralis 330, » » posterior 336; » nutritiae femoris 395, » » magna brachii 358, » » tibiae 405;

» obturatoria 381; » occipitalis 331; » oesophageae 368; » ophthalmica 339;

» palatina ant. 336, » » ascendens 329, » » descendens 336; » palpebralis inferior, superior 340; » pancreatica magna 373; » pancreatico-duodenalis 371;

Arteriae (Fortsetzung)
» parotideae 330; » pediaea 398; » penis 385; » perforantes 395; » pericardiaco-phrenica 351; » perinaea 386; » peronaea ant., perforans, post. 404; » pharyngea ascendens 330; » pharyngopalatina 329; » phrenica 369, » » superior 351; » plantaris ext., int. 405; » pollicis dorsales, magna, princeps, volares 362; » poplitea 396; » profunda brachii 358, » » cerebri 347, » » clitoridis 387, » » femoris 394, » » linguae 328, » » penis 386; » pterygoideae 335; » pterygo-palatina 336; » pubica 389; » pudenda communis 384, » » externae prof., superficialis 393, » » interna 384; » pulmonalis communis, dextra, sinistra 408; » pylorica 371;
» radialis 359; » ranina 328; » recurrens interossea 365, » » radialis 361, » » tibialis 401, » » ulnaris 364; » renalis 378;
» sacra media 378; » sacrales laterales 383; » scapularis post. 350; » scrotales anteriores 393, » » posteriores 386; septi mobilis 330, » » narium 336; » spermatica externa 390, » » interna 377; » sphenopalatina 336; spinales anteriores 347, » » posteriores 346; » spinosa 335; » splenica 373; » stylomastoidea 332; » subclavia 342; » subcutanea malae 335; » sublingualis 328; » submentalis 329; » subscapularis 354; » supraorbitalis 339, » » externa 333; » suprarenales inf., mediae 378, » » superiores 369; » suprascapularis 349; » suprales prof., superf. 398;

Arteriae (Fortsetzung)
» tarsea externa 401, » » internae 402; » temporalis media 333, » » profundae 335, » » superficialis 332; » thoracica humeraria 354, » » inferior 354, » » interna 350, » » longa, minor, prima, suprema 354; » thoracico-acromialis 354; » thoracico-dorsalis 354; » thymicae 649; » thyreoidea ima 323, » » inferior 349, » » media 323, » » superior 326; » tibialis antica 398, » » postica 403; » transversa colli 350, » » faciei 332, » » perinaei 386, » » scapulae 349; » tympanica 334;
» ulnaris 363; » umbilicalis 383; » uterina 387;
» vaginalis 387; » vertebralis 345; » vesicalis inferior 384, » » media, superior 383; » Vidiana 336;
» zygomatico-orbitalis 339.
Arthrodia 112
Articulatio 111
Astragalus 103
Atria cordis ant., dextrum 304
» » post., sinistrum 309
Atlas 8
Auricula 575
» infima . . . 575
Auricula cordis dextra 304
» » sinistra 309
Auris 574
» externa 575
» interna 585
» media 579
Axis 9

B.

Balanus 728
Barba 624
Basis caudicis cerebri . 489

Basis cerebri 476
» cordis 302
» cranii externa . . 55
» » interna . . 53
» maxillae inferioris . 46
» modioli 587
» oss. hyoidei . . 70
» ossium metacarpi . 87
» » metatarsi . 108
» prostatae 725
» scapulae 76
» stapedis 583
» ventriculi tertii . 479
» vesicae urinariae . 707
Bilis 690
Blephara 605
Bronchi 638
Bronchia 643
Bronchocele 640
Buccae 653
Bulbus aortae 318
» cinereus . . . 476
» fornicis . . . 473
» oculi 593
» olfactorius . . 476
» pili 625
» rhachidicus . . 485
» urethrae . . . 732
» venae jugularis . 415
Bursae mucosae . . . 115
» » subcutaneae 618

C.

Caesaries 624
Calamus scriptorius . . 487
Calcaneus 103
Calcar avis 470
Calx 104
Calyces renales maj., min. 705
Camerae oculi ant., post. 599
Canalis alimentarius 650; » alveolaris 48, » » inferior 48; » arachnoideus 464; » Bichati 464; » caroticus 28; » cibarius 650; » cochleae spiralis 586;
Canalis (Fortsetzung) » cruralis 298; » epididymidis 719; » Falloppiae 581; » Fontanae 595; » hyaloideus 603; » incisivus 41; » infraorbitalis 40; » inguinalis 285; » intestinalis 667; » lacrymalis 39; » medullae spinalis 495; » nasalis 39; » nasolacrymalis 610; » nasopalatinus 654; » Petiti 602; » pterygoideus i. q. Vidianus; » pterygopalatinus 34; » sacralis 14; » Schlemmii 595; » semicirculares 586, » » membranacei 589; » spinalis 495; » sudoriferi 628; » Vidianus 34; » zygomaticus 42.
Canaliculi chalicophori 3
» lacrymales . 609
» mastoideus . 518
» seminales . 719
Canthi oculi ext., int. . 606
Capilli 624
Capitula costarum 73; » fibulae 102; » mallei 582; » oss. capitati 86, » » metacarpi 87, » » metatarsi 108; » radii 81; » stapedis 583; » ulnae 81.
Capsula dentis 61; » externa 489; » Glissonii 688; » interna 489; » lentis 603; » Malpighii 693; » nuclei lentiformis 489; » renis adiposa 701; » suprarenales 706.
Caput astragali 103; » claviculare 176; » coli 673; » epididymidis 716; » gallinaginis 711; » mallei 582; » oss. brachii 77, » » femoris 97; » pancreatis 691; » penis 728; » sternale 176; » tali 103; » tibiae 100.
Cardia 663
Caro quadrata Sylvii . . 278
Carotis cerebralis . . 337
» communis . . 324
» externa . . . 325

Carotis facialis . . . 325
» interna . . . 337
Carpus 83
Cartilagines alae nasi 611, » » » minores 612; » annulares tracheae 638; » annularis 631; » articulares 113; » arytaenoideae 631; » auris 576; » costarum 74; » cricoideae 631; » cuneiformes 632; » intervertebrales 114; » laryngis 631; » linguae 616; » nasi inf, lateral., sup. 611; » Santorinianae 632; » scutiformis 630; » septi narium 612; » sesamoideae nasi 612; » thyreoidea 630; » Wrisbergiana 632.
Caruncula lacrymalis . 608
» mammillaris 476
» myrtiformes 742
» sublingualis . 616
Cauda corporis striati . 469
» epididymidis . . 717
» equina 524
» pancreatis . . . 691
Caudex cerebri, encephali 489
Cavea buccarum, maxillarum 652
Cavitas condyloidea (atlantis) 8; » cotyloidea 34; » glenoidea 25, » » radii 82, » » scapulae 77, » » tibiae 101; » pulpae dentis 62; » sigmoidea major, minor 80; » tympani 580.
Cavum abdominis 650; » dentis 62; » laryngis 637; » mediastini antici 646, » » postici 647; » nasi 60, 613; » oris 652; » pelvis 95; » pleurae 646; » thoracis 72; » uteri 738.
Cella lateralis 467
Cellulae aëreae . . . 643
» coli 673
» ethmoidales . 36
» mastoideae . . 580
» ossium . . . 3
» pulmonales . . 643
Centrum semiovale Vieuss. 466
» tendineum diaph. 218
Cerebellum 480
Cerebrum 465
Cerumen aurium . . . 579
Cervix cf. Collum.
Chiasma nervorum optic. 477
» opticum . . . 477
Choanae 57
Chole 690
Chorda ductus arteriosi . 408
» transversalis cubiti 138
» tympani . . . 511
» venae umbilicalis 682
Chordae arter. umbilical. 708
» longitud. Lancisii 466
» tendineae . . 303
» vocales . . . 633
Chorioidea, choroidea . 597
Chylus 439
Chymus 666
Cilia 607
Cingulum 491
Circellus venosus spinalis 429
Circuli arteriosi iridis . 341
» arteriosus Willisii 349
» sanguinis . . . 311
» tonsillaris (nerv.) 516
» venosus Iridis . 600
Circumferentia articularis 81
Cisterna chyli 451
Claustrum 489
Clava 486
Clavicula 74
Clitoris 742
Clivus Blumenbachii . 32
Coccyx 15
Cochlea 586
Coecum 673
Coles 728
Colliculus n. optici . . 600
» seminalis . 711
Collum costae 73; » dentis 61; » fibulae 102; » glandis 728; » humeri 77; » mallei 582; » oss. brachii 77, » » femoris 97;

Collum (Fortsetzung)
» proc. condyloidei 48; » radii 82; » scapulae 77; » stapedis 583; » tali 103; » uteri 737; » vesicae felleae 689, » » urinariae 707.
Colon asc., desc., dextr., sinist, transversum . . 674
Columella 587
Columnae annuli abdom. 211
» Bertini . . 702
» fornicis . . 471
» recti . . . 678
» rugarum . . 740
» vertebralis . 5
Coma 624
Commissura anterior . 475
» brevis . . . 482
» cerebelli . . 482
» magna cerebri 466
» medullae spinalis 494
» mollis . . . 475
» posterior . . 475
» simplex . . . 482
» transvers. sulcatae 483
» vulvae ant., post. 741
Conarium 476
Concha auris 575
» inferior . . . 45
» media, superior . 36
Condyli extensorius, flexorius 79
» oss. femoris . . 99
» » humeri . . 79
» » maxillae inf. 48
» » occipitis . 16
» » scapulae . 77
» » tibiae . . 100
Confluens sinuum . . 417
Coni vasculosi Halleri . 719
Conjugata 96
Conjunctiva bulbi, palpebr. 607
Conus medullaris . . . 494
Cor 302
Corium 618
Cornea opaca, pellucida 595
Cornicula laryngis . . 632
Cornua acetabuli 94; » Ammonis 470; » cart. thyreoideae 631; » coccygea 15; » gland. thymi 647, » » thyreoideae 640; » limacum 609; » oss. hyoidei majora, minora 70; » sacralia 14; » sphenoidalia 32; » ventricul. lateral. cerebri 470.
Corona ciliaris . . . 597
» dentis 61
» glandis . . . 728
» radiata 491
Corpus callosum 466; » candicantia 479; » cavernosum clitoridis 742, » » penis 730, » » urethrae 732; » ciliare 597, » » cerebelli 482; » crystallinum 603; » dentatum olivae 486, » » cerebelli 482; » fimbriatum 482; » fornicis 471; » geniculatum ext., int. 474; » Highmori 718; » hyaloideum 602; » incudis 582; » luteum 734; » mammillaria 479; » musculare 156; » olivare 485; » pancreatis 691; » papillare 619; » pyramidale 485; » quadrigemina 475; » restiforme 486; » rhomboideum olivae 486, » » cerebelli 482; » spongiosum 732; » striatum 467; » tali 103; » trigonum 710; » triticeum 632; » unguis 623; » uteri 737; » ventriculi 663; » vesicae felleae 689, » » urinariae 707; » vitreum 602.
Corpuscula Malpighii lienis 694
» » renum 703
» ossium . . 3
» Pacchioni . 463
» sanguinis . 301
» triticea . 70, 632
Costae 71
» uothae, spuriae . 72
» verae 71
Cranium 16

Crassamentum sanguinis 301
Crines 624
Crista fibulae 102; » frontalis ext., int. 23; » galli 35; » lacrymalis 41; » mentalis externa 46; » nasalis 41; » occipitalis externa 16, » » interna 17; » ossis ilium 92; » pterygoidea 34; » pubis 93; » pyramidalis 585; » radii 82; » sphenoidalis 32; » tibiae 101; » turbinalis inferior, media 44, 39, » » superior 40; » ulnae 81.
Crura annuli abdominalis 211; » cerebelli ad emin. quadrig. 483, » » ad medull. oblong. 484, » » ad pontem 484, » » inferiora, lateralia, media 484, » » superiora 483; » cerebri 479; » clitoridis 742; » diaphragmatis 218; » fornicis anteriora 471, » » posteriora 473; » helicis 575; » incudis 582; » medullae oblong. ad emin. quadrig. 489; » penis 730; » stapedis 583; » uteri 738.
Cryptae ceruminosae . 579
» Lieberkuehnianae 671
» praeputiales . . 730
» sebaceae . . . 627
Culmen 482
Cuneus 470
Cunnus 741
Cupula 586
Curvatura major, minor 663
Cuticula 620
Cutis 617
Cystis 688

D.

Dacryocystis 609
Declive 482
Decussatio pyramidum 485
Dens epistrophei . . . 9
» sapientiae . . . 62
Dentes angulares, biscuspidati, canini, cuspidati, incisivi, lactantes, lactarii, molares, multicuspidati, permanentes, primores, temporarii . . 61
Derma 618
Descensus testiculorum . 722
Diametri pelvis . . . 96
Diaphragma 216
Diaphysis 4
Diarthrosis 112
Diastole 310
Didymi 716
Digiti manus 88
» pedis 104
Diploë 2
Discus oophorus . . . 734
» proligerus . . . 734
Diverticulum Vateri . 670
Dorsum ephippii . . . 32
» linguae . . . 615
» nasi 611
» penis 728
» scapulae . . . 75
Ductuli seminiferi . . 719
Ductus arteriosus Botalli 408; » Bartholinianus 657; » biliarii, biliferi 687; » choledochus 689; » chyliferus 451; » cysticus 688; » deferens 720; » ejaculatorius 725; » galactophori 744; » hepaticus 688; » lacrymalis 610; » lactiferi 744; » nasalis osseus 39, » » membranaceus 610; » nasolacrymalis 610; » pancreaticus 691, » » parvus 692; » Riviniani 657; » salivales 656; » Stenonianus 656; » thoracicus 451; » uriniferi 702, » » contorti, recti 703; » Whartonianus 657; » Wirsungianus 691.
Duodenum 667
Dura mater encephali . 461
» » medullae spinalis . . . 492

Dura meninx encephali 461
» » medullae spinalis . . 492

E.

Ejaculatio seminis . . 732
Eminentia bigemina . 475
» candicantes . . 473
» capitata . . . 79
» collateralis Meckelii 470
» digitata . . . 470
» intermedia . . 100
» papillaris . . . 581
» pyramidalis . . 581
» quadrigemina . 475
Emissaria mastoideum, occipitale, parietale 416
» Santorini . . 415
Emissio seminis . . . 732
Enarthrosis 112
Encephalon 460
Endocardion 304
Enteron 667
Ependyma ventriculorum cerebri 465, 488
Ephippium 32
Epidermis 620
Epididymis 716
Epigastrium 651
Epiglottis 631
Epiphysis 4
Epiploon majus . . . 676
» minus . . . 685
Epistropheus . . . 9
Epithelium ventriculorum cerebri 488
Erectio penis 732
Excavatio recto-uterina 699
» recto-vesicalis 699
» vesico-uterina 699
Extensio 113
Extremitas acromialis claviculae . . 74
» sternalis claviculae . . . 74

F.

Facies 16
» lunata 94
Faeces 679
Falx cerebelli 462
» cerebri 461
Fascia ani 290; » antibrachii 293; » brachii 293; » cervicalis, colli 282; » cribriformis 296; » cruralis 299; » dentata 471; » dorsalis manus 294, » » pedis 300; » iliaca 289; » intercolumnaris 212; » lata 295; » longitudinalis ant., post. 116; » lumbalis 215; » lumbodorsalis 197; » obturatoria 290; » palmaris 294; » parotideo-masseterica 284; » pelvis 289; » penis 730; » perinaei prof., superf. 290; » pharyngea 660; » plantaris 300; » profundae 281; » recta (m. recti) 215; » recto-vesicalis 290; » renis 701; » spermatica 212; » subcutanea 281; » subscapularis 293; » superficialis 281; » suprahyoidea 179; » suprascapularis 230; » temporalis 282; » thoracica 284; » transversalis 285.
Fasciae 281
Fasciculus arcuatus . . 491
» longitudinalis inf. 491
» muscularis . . 157
» unciformis . . 491
Fasciolae cinereae . . 487
Fauces 659
Fel 690
Fenestra ovalis, rotunda, semiovalis, triquetra . . 580
Fibrae intercolumnares . 211
» musculares . . 157
» nerveae . . . 457
Fibrocartilago . . . 114
» interarticularis 114

Fibrocartilago interarticularis claviculae sternalis . . . 133
» interarticul. claviculae acromialis 134
» interossea pubis 132
» intervertebrales 116
» semilunares genu 148
» triangularis . . 138
Fibula 102
Filum terminale medullae spinalis 493
Fimbria 469
Fimbriae linguae . . 617
» tubae uterinae 735
Fissura Glaseri 26, 57; » longitud. cerebelli 480, » » cerebri 465, » » medull. oblong. 485, » » medull. spin. 494; » medianae medull. spin. 494; » orbitalis inferior 59, » » superior 32; » palpebrarum 605; » pterygoidea 34; » pterygomaxillaris 53; » sphenoidalis 32; » sphenomaxillaris 52; » transversa cerebelli 488, » » cerebri 467, » » cerebri parva 488.
Flexio 113
Flexura coli dextra, hepatica, lienalis, sinistra 674
» duodeni . . . 668
» duodeno-jejunalis 668
» iliaca 674
» sigmoidea . . 674
Flocculus 481
Folliculi dentium . . 64
» Graafiani . . 734
» pilorum . . 626
» sebacci . . . 627
Folium cacuminis . . 482
Foramina alveolaria post. 39; » caroticum ext. 29, » » int. 28; » centrale retinae 600; » coecum 24, » » linguae 615, » » medull. oblongatae 485; » condyloideum ant., post. 17;
Foramina (Fortsetzung) » cribrosa 35; » ethmoidale ant, post. 23; » incisivum 41; » infraorbitale 38; » intervertebralia 12; » jugulare 55; » lacerum anterius 57, » » post. 55; » magnum ossis occipitis 17; » mastoideum 26; » maxillare posterius 48; » medullare 6; » mentale 46; » Monroi 473; » obturatorium 94; » oesophageum 218; » opticum 31; » ovale 32, » » cordis 305, » » pelvis 94; » palatina posteriora 43; » parietale 20; » pro vena saphena 296; » quadrilaterum 218; » rotundum 32; » sacralia ant., post. 14; » Soemmeringii 600; » sphenopalatinum 44; » spinale 6; » spinosum 32; » stylomastoideum 29; » supraorbitale 23; » Thebesii 305; » vertebralia 7; » Winslowii 698; » zygomaticum 42.
Forceps 466
Fornix 469, 471
» pharyngis . . . 659
Fossae ant. oss. brachii 79; » canina 38; » cerebelli 17; » cerebri 17; » condyloidea 17; » ductus venosi 682; » glandulae lacrymalis 23; » glenoidea tibiae 101; » hyaloidea 602; » incisiva 39; » infraspinata 75; » inguinalis ext., int. 700; » innominata 575; » intercondyloideae 99; » jugularis 29; » lacrymalis 41; » longitudinalis dextr., sin. 682; » nasales 60; » navicularis urethrae 713, » » vulvae 742; » orbicularis 585; » ovalis (canalis crur.) 298; » ovalis (cordis) 305; » poplitea 98; » posterior ossis brachii 79;

Fossae (Fortsetzung)
» pterygoideae 34; » scaphoidea 575; » semiovalis 585; » sigmoidea 27; » sphenomaxillaris 53; » subscapularis 75; » sulciformis 585; » supraspinata 75; » Sylvii 465; » Tarini 479; » temporalis 51; » transversa hepatis 682; » triangularis 575; » trochanterica 98; » trochlearis 23; » venae cavae 683, » » umbilicalis 682; » vesicae felleae 683; » zygomatica 52.
Fossula petrosa . . . 29
Foveae capitis oss. fem. 97
» digitata . . . 470
» inguinalis ext., int. 700
» maxillaris . . . 38
» rhomboidalis . . 487
Frenulum aryepiglotticum 637
» clitoridis . . . 742
» epiglottidis . . . 616
» labii inf., sup. . . 653
» labiorum pudendi 741
» linguae 616
» praeputii . . . 730
» veli medull. ant. 475, 484
Fundus acetabuli . . . 94
» uteri 737
» vaginae . . . 740
» ventriculi . . . 663
» vesicae felleae . 689
» » urinariae 707
Funiculus cuneatus . . 486
» gracilis . . . 486
» lateralis . . 486
» medullae spinalis 494
» nervosum . . 455
» siliquae ext., int. 486
» spermaticus . 720
» teres . . . 487

G.

Galea aponeurotica . . 160
Ganglia 456; » Anderschii 515; » Arnoldi 561; » auriculare 561; » cardiacum 567; » caroticum 563; » cavernosum 563; » cerebri anticum 467, » » posticum 473; » cervicale infimum 566, » » magnum 564, » » medium 566, » » supremum 564; » ciliare 557; » coccygeum 570; » coeliacum 570; » diaphragmatica 570; » Gasseri 500; » geniculum 510; » impar 570; » intercaroticum 565; » intervertebrale 524; » jugulare n. glossophar. 515, » » n. vagi 517; » linguale 562; » lumbalia 569; » lymphatica 440; » maxillare 562; » Meckelii 558; » Muelleri 515; » nasopalatinum 559; » ophthalmicum 557; » oticum 561; » petrosum 515; » pharyngeum molle 565; » phrenica 571; » renalia 571; » rhinicum 558; » sacralia 570; » semilunare (trigemini) 500; » semilunaria (sympathici) 570; » sphenopalatinum 558; » spinale 524; » splanchnicum 568; » submaxillare 562; » supramaxillare ant., post. 505; » thyreoideum 566, » » inferius 566; » thoracica 568; » temporale molle 565.
Ganglíolum tympanicum 515
Gargareon 654
Gaster 663
Genae 653
Geniculum canal. Fallopp. 581
Genitalia muliebria . . 733
» virilia . . . 715
Genu corporis callosi . 466
» nervi facialis . . 510

Gingiva 652
Ginglymus 112
Glabella 23
Glandebalae 624
Glandulae agminatae 671; » antibrachii 443; » axillares 443; » Bartholinianae 743; » bronchiales 445; » Brunnerianae, Brunnianae 672; » buccales 653; » ceruminosae 579; » cervicales 442; » coeliacae 448; » Cowperi 727; » cubitales 443; » faciales profund. 442, » » superfic. 441; » follieulii pili 627; » gastroëpiploicae 450; » Haversianae 115; » hepaticae 450; » hypogastricae 447; » iliacae 447; » infraclavieulares 443; » inguinales 445; » intercostales 444; » jugulares 442; » labiales 653; » laerymalis infer., sup. 608; » Lieberkuehnianae 671; » linguales 617; » Littrii 713; » lumbales 448; » lymphaticae 440; » mediastinales ant., post. 445; » Meibomianae 607; » mesaraicae 449; » mesentericae 449; » mesocolicae 449; » occipitales 441; » Pacchioni 463; » parotis 656; » pectorales 443; » Peyerianae 671; » pinealis 476; » pituitaria 479; » popliteae 446; » praeputiales 730; » prostata 725; » pulmonicae 445; » saerales 447; » salivales 655; » sebaceae 627; » solitariae 671; » splenicopanereatieae 450; » sternales 444; » subaurieulares 441; » sublingualis 657; » submaxillares (lymphaticae) 442; » submaxillaris (salivalis) 657; » subscapulares 444; » sudoriparae 628; » supraclaviculares 442; » suprarenales 706;
Glandulae (Fortsetzung) » thymus 647; » thyreoidea 640; » tibialis ant. 446; » tracheales 445; » Tysonianae 730; » Vesalianae 445; zygomaticae 441.
Glans elitoridis . . . 742
» penis 728
Globuli sanguinis . . 301
Glomeruli 703
Glomus choroideus . . 469
Glossa 615
Glottis 634
Gomphosis 111
Granula seminis . . . 720
Gubernaeulum Hunteri 723
Gyri cerebelli 480
» cerebri 466

H.

Habenula 724
Halitus sanguinis . . . 301
Hamulus cerebri . . . 477
» frontalis . . 35
» lacrymalis . . 41
» laminae spiralis 588
» pterygoideus . 34
Harmonia 49
Haustra coli 673
Helicotrema 588
Helix 575
Hemisphaeria cerebelli 481
» cerebri . 465
Hepar 680
Hernia eruralis . . . 298
» diaphragmatica . 218
» infantilis . . . 287
» inguinalis congenita 287
» » externa 286
» » interna 288
» labialis 287
» obturatoria . . 262
» phrenica . . . 218
» scrotalis . . . 287
Hiatus aorticus . . . 218
» canalis Falloppiae 28

Hiatus oesophageus . . 210
Hilus hepatis 682
» lienalis, lienis . . 692
» ovarii 731
» renalis, renis . . 701
Humor aqueus 604
» vitreus 604
Hydrocele 717
Hymen 742
Hypochondria . . . 651
Hypogastrium . . . 651
Hypophysis cerebri . . 479

I.

Ileum 668
Impressio colica, renalis 684
Impressiones digitatae . 25
Incisura acetabuli 94; » auriculae 575; » cerebelli ant, marsupiiformis, post., semilunaris 480; » clavicularis 71; » colli scapulae 77; » costales 71; » ethmoidalis 23; » fibularis 101; » helicis 576; » interlobularis hepatis 682, » » pulmonis 642; » intertragica 575; » intervertebralis 6; » ischiadica maj., min. 93; » lunata 76; » mastoidea 27; » nasalis 38; » Santorinianae 579; » scapulae 76; » semilunaris maxillae inferioris 48, » » radii 82, » » sterni 71; » sigmoidea 48; » supraorbitalis 23; » tali 103; » tentorii cerebelli 462; » thyreoideae 630; » vesicalis 682.
Inclinatio pelvis . . . 96
Incus 582
Infundibulum cerebri . 477
» cochleae 588
Inscriptiones tendineae 215
Insula 477
Integumentum commune 617
Intestina 667
Intestinum amplum . . 673
Intestinum angustum . 667
» coecum . . 673
» colon . . 674
» crassum . . 673
» duodenum . 667
» ileum . . 668
» jejunum . . 668
» mesentericum 667
» rectum . . 674
» tenue, tenuia 667
Introitus vaginae . . . 740
Intumescentia gangliformis n. facialis 510
» medullae spinal. 494
Involuerum linguae . . 616
Iris 598
Isthmus faucium . . . 652
» gland. thyreoideae 640
» urethrae . . . 713
» Vieussenii . . 305

J.

Jecur 680
Jejunum 668
Juga alveolaria 40
» cerebralia 25

L.

Labia cristae oss. ilium . 32
» lineae asperae . . 98
» orificii uteri . . 738
» oris inf., sup. . . 653
» pudendi ext., maj. 741
» » int., min. 742
Labrum cartilagineum . 114
» » acetabuli 145
Labyrinthus auris membranaceus 590
» auris osseus 585
» oss. ethm. 35
Lac femininum 744
Lacertus med. Weitbrechti 118
Laciniae 735
Lacrymae 609

Laeuna vasorum cruralium 298
Lacunae Morgagnii . . 713
Lacunar orbitae . . . 23
Lacus laerymalis . . . 608
Lamina eart. cricoideae . 631
» » thyreoideae 630
» ciliaris . . . 602
» cribrosa cerebri 477
» » oss. ethmoid. 35
» » scleroticae 595
» genu eorp. callosi 466
» mediastini . . 646
» ossium ext., int. 2
» papyracea . . 36
» perpendicularis . 35
» pterygoideae . . 34
» spiralis . . . 587
» terminalis . . 477
Lanugo 624
Laqueus 489
Larynx 629
Latera nasi 611
Lema 607
Lemniscus 489
Lens crystallina . . . 603
Lien 692
» accessorius, succenturiat. 693
Lienculi 693
Ligamenta 111; » accessoria 114; » accessorium humeri 136, » » obliquum 139; » acromioclavicularia 134; » alaria genu 149, » » Maucharti 120; » annulare carpi ant., post. 294, » » digit. 295, » » oss. pubis 131, » » radii 138, » » tarsi ant., int. 299, » » tarsi ext. 300; » antibrachii inf. 138; » apicum 118; » arcuatum inf., sup. 131; » arteriosum 408; » articuli pedis ant. 151; » aryepiglottica 637; » arytaeno-Santoriniana 633; » atlanticooccipitalia 118; » auriculae ant., post. 576;
» basium metacarpi 143;
Ligamenta (Fortsetzung)
» brachiocubitale 137; » brachioradiale 137;
» calcaneo-cuboideum breve 154, » » longum 153; » calcaneo-naviculare 153; » capituli fibulae ant., post. 150; » capitulorum metacarpi 143; » capsulare capitis femoris 144, » » capituli costae 125, » » cubiti 137, » » humeri 136, » » sacciforme 138; » capsularia 114; » carpea metacarpi 142; » carpi dorsale 294, » » interosseum 139, » » volare commune 294, » » volare proprium 141; » ciliare 598; » coli 677; » colicolienale 693; » colli costae ext., int. 126; » conoideum (laryngis) 632, » » scapulae 134; » coraeoacromiale 134; » coracoclavieulare 134; » coracohumerale 136; » coronaria genu 147; » coronarium hepatis 684; » corporibus vertebr. commune 116; » coruscantia 127; » eostoclaviculare 133; » eostosternale ant., post. 127, » » radiatum 127; » eostotransversaria 126; » costoxiphoideum 127; » cricoarytaenoidea 633; » cricothyreoidea capsularia 633, » » lateralia 633, » » medium 632; » cricotracheale 633; » cruciata digitorum 295, » » genu 147, » » tarsi 299; » eruciatum atlantis 122; » cubiti ant., post. 137, » » teres 138;
» deltoides 151; » dentatum 493; » denticulatum 493; » duodeno-hepaticum 685; » duodeno-renale 669;
» epididymidis 717; » epistropheo-atlantica 121; » epistropheo-occipitalia 120;

Ligamenta (Fortsetzung)
» Falloppiae 211; » fibulare calcanei 152; » flava 217;
» gastrocolicum 665; » gastrohepaticum 685; » gastrolienale 693; » Gimbernati 211; » glenoideum 136; » glossoëpiglotticum med., lateralia 616; » glottidis 633;
» hepaticocolicum 685; » hepaticoduodenale 685; » hepaticorenale 685; » hyoëpiglotticum 633; » hyothyreoidea 632;
» ilei postica vaga 129; » ileofemorale 144; » ileolumbale inf., sup. 128; » ileosacrum ant., post. 128, » » interosseum 130; » interarticulare capit. costae 126; » intercartilaginea 127; » interclaviculare 133; » intercruralia 117; » interlobulare (pulm.) 646; » intermusculare brachii ext., int. 293; » interosseum antibrachii 138, » » carpi 139, » » cruris inf., sup. 151, » » metacarpi 143, » » metatarsi 154, » » tarsi 153; » interspinalia 117; » intertransversaria 118;
» laciniatum 299; » laryngis 637; » lateralia cubiti 137, » » dentis epistrophei 120, » » genu 146, » » maxillae inf. 123, » » phalang. digit. manus 143, » » phalang. digit. pedis 155; » latum ant., post. 119; » longitudinale anterius, post. 116;
» malleoli ant., post., sup. 151; » medium dentis epistrophei 121; » mucosum genu 149;
» nuchae 193;
» obliquum digit. 295; » obturatorium 132; » orbiculare radii 138; » ovarii 733;
» palpebrale externum 607, » » int. 161, 607; » patellae 147; » pelvis antica 128, » » postica 129; » peritonaei 651; » phrenicogastricum 665; » phrenicolienale 693; » pleurocolicum 676; » popliteum 146; » Poupartii 211; » processus xiphoidei 127; » pterygo-maxillare 170; » pubis 131; » puboprostatica lat., med. 709; » pubovesicalia lat., medium 709; » pulmonis 646;
» rectum 118; » rhomboides carpi 139; » rhomboideum 133; » rotundum acetab. 144, » » hepatis 684;
» sacrococcygea 131; » sacroiliaca 128; » sacroischiadicum majus 131, » » minus 130; » sacrospinosum 130; » sacrotuberosum 131; » scapulae proprium ant. 134, » » proprium post., transvers. 135; » serratum 493; » spinososacrum 130; » sternoclaviculare ant. 132, » » capsulare 133; » stylomaxillare 284; » subcruentum 138; » subflava 117; » suspensorium clitoridis 211, » » dentis 120, » » hepatis 684, » » lienis 693, » » penis 211, 730, » » vesicae 708;
» tali fibularia 152; » tarsi latum 606; » tarsometatarsea 154; » teres acetabuli 144, » » hepatis 684; » thyreoarytaenoidea 633; » thyreoëpiglotticum 633; » thyreohyoidea 632; » tibiofibularia 151; » transversum acetabuli 145, » » atlantis 121, » » fibrocartilaginum semilun. 147, » » scapulae 135, » » tarsi 299; » trapezoideum 134; » triangularia hepatis 684, » » vesicae 290;

Ligamenta (Fortsetzung)
» triquetrum 152; » tuberoso-sacrum 130;
» uteri ant., inf. 738, » » lata 737, » » rotunda 738;
» vaginalia digitorum 295; » Valsalvae 576; » venosum 682; » ventriculorum laryngis 633; » vesicae anteriora 709; » vesicalia inferiora 709, » » lateralia, medium 708.
Limbus acetabuli . . . 94
» alveolaris . . . 46
» cartilagin. scapulae 136
» fossae ovalis . . 305
Linea alba 211; » arcuata ext. 92, » » int. 90; » aspera 98; » eminentes cruciatae 17; » ileopectinea 90; » intermedia cristae ilei 92; » intertrochantericae 98; » obliqua eminens 630; » obliquae maxillae inf. 47; » poplitea 101; » semicircularis Douglasii 212, » » oss. occipitis inf. 17, » » oss. occip. sup. 16, » » oss. parietalis 20; » semilunaris Spigelii 211.
Lingua 615
Lingula cerebelli . . . 484
» oss. sphenoidei . 32
Liquor arachnoideae . . 493
» Cotunnii . . . 589
» Morgagnii . . 604
» pericardii . . . 303
» prostaticus . . 726
» sanguinis . . . 301
» Scarpae . . . 590
Lobi cerebelli 481
» cerebri 465
» gland. thyreoideae . 640
» hepatis 683
» optici 476
» prostatae 726
» pulmonis 642
» renum 702
Lobuli hepatis 685
Lobuli mammae . . . 744
» pulmonum . . 643
» testis 718
Lobulus auriculae . . 575
» centralis . . . 482
Lobus biventer 481
» caudicis 477
» cuneiformis . . 481
» gracilis 481
» quadrangularis . 481
» quadratus . . . 683
» semilunaris . . . 481
» Spigelii 683
Locus coeruleus . . . 487
Lotium 704
Lunula 623
Lympha 439
Lyra 473

M.

Macula cribrosa . . . 586
» lutea retinae . . 600
Malae 653
Malleolus externus . . 102
» internus . . 101
Malleus 581
Mammae 743
Mandibula 46
Manubrium mallei . . 582
» sterni . . 71
Margo ciliaris 599
» coronalis oss. front. 25
» » » pariet. 20
» infraorbitalis . . 38
» lambdoideus . . 20
» pupillaris . . . 599
» sagittalis . . . 19
» squamosus . . . 26
» supraorbitalis . . 23
» temporalis . . . 20
Massae laterales atlantis . 8
» » oss. ethm. 35
Matrix unguis 623
Maxilla inferior . . . 46
Meatus auditorius ext. 27, 578

Meatus auditorius int. . 28
» narium inf. . . 60
» » med., sup. 36
Mediastinum ant., post. 646
» testis . . 718
Medulla dorsalis . . . 492
» oblongata . . 485
» ossium . . . 3
» spinalis . . . 492
Membrana capsularis oss. pisiformis 141, » » metacarpi pollicis 142; » costo-coracoidea 284; » Demoursii 604; » Descemeti 604; » fusca scleroticae 595; » granulosa 734; » hum. aquei 604; » hyaloidea 602; » interossea antibr. 138, » » cruris 151; » Jacobi 600; » medullaris ossium 3; » obturatoria atlantis 119, » » foram. ovalis 132, » » laryngis 632, » » stapedis 587; » pigmenti 597; » pituitaria 613; » pupillaris 599; » Ruyschii 597; » sacciformis 139; » Schneideriana 613; » sterni propria ant. 127; » synoviales 114; » thyreohyoidea 632; » tympani 579, » » secundaria 580; » vitrea 602; » Wachendorffiana 599.
Membrum virile . . . 728
Meninges 461
Meninx serosa 463
» vasculosa . . . 464
Meniscus 104
Mentum 46
Mesenteriolum proc. vermiformis 676
Mesenterium 669
Mesocoecum 676
Mesocolon asc., desc., dext., sinist. . . . 675
» transversum . 676
Mesorchium 723
Mesorectum 677
Modiolus 587
Mons pubis, Veneris 728, 741
Monticulus cerebelli . 482
Morsus diaboli . . . 736
Motus peristalt. 665, 672, 679
Muero cordis 302
Musculi abdominales 210; » abducens oculi 164; » abductor digiti min. manus 249, » » dig. min. pedis 276, » » hallucis 276, » » indicis 250, » » pollicis brevis 247, » » pollicis longus 245; » accelerator urinae 220; » adducens oculi 164; » adductor digiti minimi 249, » » femoris brevis 263, » » fem. longus 262, » » magnus 263, » » hallucis 279, » » oculi 164, » » pollicis 248; » anconaeus magnus 234, » » parvus, quartus 243; » antitragicus 578; » aryepiglotticus 636; » arytaenoidei obliqui 635; » arytaenoideus transversus 634; » attollens auriculae 173, » » oculi 164; » attrahens auriculae 173; » auricularis ant., post., sup. 173; » azygos uvulae 188;
» baseoglossus 181; » biceps brachii 233, » » femoris 264; » biventer cervicis 201, » » maxillae inf. 179; » brachialis ext., int. 234; » buccinator 170; » buccopharyngeus 185; » bulbi oculi 162; » bulbocavernosus 220;
» ceratoglossus 181; » ceratopharyngeus 185; » cervicalis asc., desc. 199; » chondroglossus 181; » chondropharyngeus 185; » circumflexus palati 187; » cleidomastoideus 176; » coccygeus 225; » complexus 201; » compositus 157; » compressor nasi 166; » constrictor cunni i. q. vaginae 221, » » isthmi faucium 183, » » istlmi urethrae 223,

Musculi (Fortsetzung)
» » pharyngis inf. 184, » » pharyngis med., sup. 185, » » urethrae membranaceae 223, » » vaginae 221; » coracobrachialis 232; » corrugator supercilii 162; » cremaster 213; » cricoarytaenoideus lat. 635, » » post. 634; » cricopharyngeus 184; » cricothyreoideus 634; » crotaphites i. q. temporalis 170; » cruralis, crureus 260; » cucullaris 193;
» deltoideus 231; » depressor alae nasi 168, » » anguli oris 169, » » labii inferioris 168, » » septi mobilis 166; » deprimens oculi 164; » detrusor urinae 709; » diaphragma 216; » digastricus maxillae inf. 179; » dorsi 192;
» ejaculator seminis 220; » epicranius 159; » erector clitoridis 221, » » penis 221, » » spinae 198; » extensor carpi radialis brevis, longus 241, » » carpi ulnaris 243, » » digiti min. proprius 243, » » digitorum manus communis 242, » » digit. pedis comm. brevis 275, » » digit. pedis comm. longus 267, » » dorsi communis 198, » » hallucis brevis 275, » » hallucis longus 267, » » indicis proprius 245, » » pollicis brev., long. 245, » » triceps cruris 259;
» fidicinii 251; » flexor carpi radialis 237, » » carpi ulnaris 238, » » digiti min. manus brevis 249, » » dig. min. pedis brevis 279, » » digitorum manus communis prof. 238, » » digit. manus comm. sublimis 237, » » digit. manus perforans 238, » » digit. manus perforatus 237, » » digit. pedis communis brev. 277,

Musculi (Fortsetzung)
» » digit. pedis comm. longus 271, » » digit. pedis perforans 271, » » digit. pedis perforatus 277, » » hallucis brevis 278, » » hallucis longus 271, » » pollicis brevis 248, » » pollicis longus 240; » frontalis 159; » fusiformes 156;
» gastrocnemius 269; » gemelli 256; » gemini 256; » genioglossus i. q. geniohyoglossus 180; » geniohyoideus 180; » glossopalatinus 183; » glossopharyngeus 185; » gluteus maximus 253, » » medius, minimus 254; » gracilis 264;
» helicis major, minor 576; » Horneri i. q. tensor tarsi Horneri 162; » hyoglossus 181; » hyothyreoideus 178;
» iliacus externus 254, » » internus 261; » incisivi 166; » indicator 245; » infracostales 209; » infraspinatus 230; » intercostales ext. 207, » » int. 208; » interossei manus bicipites, dorsales, ext., int. 250, » » pedis dorsales, ext. 275, » » pedis int. 280, » » plantares 280, » » volares 250; » interspinales 203; » intertransversarii 203; » intracostales 209; » ischiocavernosus 221;
» lacrymalis i. q. sacci lacrym. 162; » laryngis proprii 634; » latissimus colli 174, » » dorsi 193; » laxator tympani 583, » » tymp. minor 584; » levator anguli oris 167, » » anguli scapulae 195, » » ani 224, » » costarum breves, longi 203, » » glandulae thyreoideae 640, » » labii infer. 169, » » labii superioris alaeq. nasi 167, » » labii super. proprius 167,

Musculi (Fortsetzung)
» » menti 169, » » palpebrae superioris 163, » » scapulae 195, » » veli palatini 186; » lingualis 181; » longissimus dorsi 198; » longus colli 191; » lumbricales manus 250, » » pedis 278;
» mallei ext., int. 583; » masseter 170, » » int. Winslowii 171; » multifidus spinae 202; » mylohyoideus 180; » mylopharyngeus 185;
» nasalis labii sup. 166;
» obliquus abdominis asc., int. 212, » » abdominis desc., ext. 211, » » auriculae 578, » » capitis infer., super. 202, » » oculi inf., sup. 165; » obturator ext. 257, » » int. 256; » occipitalis 160; » occipitofrontalis 159; » oculi obliqui, recti 164; » omohyoideus 178; » opponens dig. minimi 249, » » pollicis 248; » orbicularis oris 166, » » palpebrarum 161;
» palatoglossus 183; » palatopharyngeus 188; » palatostaphylinus 188; » palmaris brevis 249, » » longus 237; » papillares 303; » peetinati 303; » pectineus 262; » pectoralis major 227, » » minor 228; » pennati 157; » perforatus Casserii 232; » peronaeus brevis, longus, primus, secundus 274, » » tertius 267; » petrosalpingostaphylinus 186; » pharyngis 183; » pharyngopalatinus 188; » plantaris 270; » platysma myoides 174; » popliteus 271; » procerus 166; » pronator quadratus 240, » » rotundus, teres 236; » psoas magnus, major 261, » » minor, parvus 262; » pterygoideus ext., int. 171; » pterygopharyngeus 185;

Musculi (Fortsetzung)
» pubo-urethralis Wilsonii 713;
» pyramidalis abdominis 216, » » nasi 166; » pyriformis 254;
» quadratus femoris 257, » » lumborum 216, » » menti 168, » » plantae 278;
» radialis internus 237; » radiati 156; » rectus abdominis 215, » » capitis ant. maj., min. 189, » » capitis lateralis 202, » » capit. post. maj., min. 202, » » femoris 259, » » oculi ext., inf., int., sup. 164; » retrahentes auriculae 173; » rhomboideus maj., min. 196; » risorius Santorini 176;
» saeci lacrymalis 162; » sacrolumbalis 198; » sacrospinalis 198; » sartorius 258; » scalenus ant. 189, » » med., post. 190; » semimembranosus 266; » semipennati 157; » semispinalis cervicis 201, » » dorsi 201; » semitendinosus 265; » serratus ant. major 229, » » ant. minor 228, » » post. inf. 196, » » post. sup. 196; » soleus 270; » sphenosalpingostaphylinus 187; » sphincter ani ext. 224, » » ani int. 678, » » oris 166, » » palpebrarum 161, » » pylori 665, » » vesicae 710; » spinalis cervicis 203, » » dorsi 199; » splenius 197, » » capitis, colli 198; » stapedius 583; » sternocleidomastoideus 176; » sternohyoideus 177; » sternomastoideus 176; » sternothyreoideus 177; » styloglossus 183; » stylohyoideus 179; » stylopharyngeus 186; » subclavius 228; » suberuralis 260; » subcutaneus colli 174; » subscapularis 229; » superspinalis 203; » supinator brevis 244,

Musculi (Fortsetzung)
» » longus 241; » supraspinatus 230; » sustentator clitorid., penis 221; » syndesmopharyngeus 184;
» temporalis 170; » tensor fasciae latae 258, » » tarsi Horneri 162, » » tympani 583, » » veli palatini 187; » teres major 231, » » minor 230; » thyreoarytenoideus 635, » » minor, sup. 635; » thyreoëpiglotticus 636; » thyreohyoideus 178; » thyreoideus 640; » thyreopharyngeus 184; » tibialis anticus 267, » » post. 272; » trachelomastoideus 200; » tragicus 577; » trago-helicus 578; » transversalis cervicis 199, » » pedis i. q. plantae 279; » transversus abdominis 213, » » auriculae 578, » » perinaei 221; » trapezius 193; » triangularis menti 169, » » nasi 166, » » sterni 210; » triceps brachii 234, » » surae 270; » trochlearis 165;
» ulnaris int. 238; » ureterum 709; » urethralis transversus i. q. Stratum sup. 223 (Nota); » uvulae i. q. azygos uvulae 188;
» vastus ext., int. 260;
» zygomaticus maj., min. 167.
Myolemma 157
Myopia 605
Mystax 653

N.

Nares externae 611
» internae i. q. Cavitas narium . . . 60
Nasus externus 611
» internus 613
Nates corporum quadrig. 475
Nephri 700
Nervi abdominales cutanei 541, » » musculares 541; » abducens 510; » accessorius, accessorius Willisii 520; » acusticus 514; » alveolaris ant. maj., minor 505, » » infer. 508, » » sup. post. 504; » auditorius 514; » auricularis ant. 509, » » magnus 528, » » post., prof. 513; » axillaris 534;
» buccales 514; » buccinatorius 507;
» cardiaci n. vagi 519; » cardiacus crassus 567, » » inferior 567, » » medius magnus 566, » » parvus 567, » » superficialis, superior 565; » carotici externi 565; » caroticotympanicus inf., sup. 563; » carotieus internus 564; » cavernosi major, minores 573; » cerebrales 496; » cerebrospinales 455; » cervicales 525; » ciliares 557, 600, » » longi 501; » circumflexus brachii 534; » clunium superiores ant. 541, » » sup. post. 542; » coccygeus 555; » cochleae 591; » communicans faciei 510; » communicantes cum n. faciali 509; » crotaphitico-buccinatorius 506; » cruralis 546; » cubitalis 536; » cutaneus antibrachii ext. 538, » » brachii externus 532, » » brachii ext. sup. 538, » » brachii int. 534, » » brachii int. major 533, » » brachii int. minor 534, » » brachii int. post. 541, » » brachii medius 533, » » brachii sup. 534, » » clunium inf. 550, » » clunium post. 548, » » cruris posteriores 552, » » dorsi pedis externus 554, » » dorsi pedis int., medius 553,

Nervi (Fortsetzung)
» » femoris externus, ext. ant. 544, » » fem. int. 546, » » fem. internus longus 547, » » fem. longus cruris et pedis 554, » » fem. medius ant. 546, » » fem. posterior 550, » » perinaei 550, » » plantares 554;
» decimus 517; » dentales inferiores 508; » dentalis superior ant., med. 505, » » sup. post. 504; » diaphragmaticus 528; » digastricus 513; » digitales manus dorsales 539, » » manus volares 537; » digiti min. pedis dors. ext. 554, » » min. pedis plant. ext. 555; » digitorum pedis dorsales 553, » » pedis plantares 555; » divisus 499; » dorsales 539; » dorsalis clitoridis 551, » » penis 551, » » scapulae 530; » duodecimus 522;
» encephali 496; » encephalospinales 455; » ethmoidalis 503;
» facialis 510; » femoralis 546; » fibularis 552; » frontalis 501;
» gangliosus 556; » genitocruralis 544; » glossopharyngeus 514; » gluteus inf. 550, » » superior 550; » gustatorius 507;
» haemorrhoidalis inf. 551, » » medii 549, » » superiores 572; » hallucis dors. int. 553, » » plant. int. 554; » hypoglossus 522;
» iliohypogastricus 543; » ilioinguinalis 543; » infraoecipitalis 525; » infraorbitalis 504; » infratrochlearis 503; » inguinalis 544; » intercostales 540, » » anteriores 541; » intercostalis magnus 556;
Nervi (Fortsetzung)
» interosseus ant., int. 535, » » ext., post. 538; » ischiadicus 552;
» Jacobsonii 515;
» labiales inf. 509, » » superiores 506; » lacrymalis 501; » laryngeus inf. 519, » » sup. 518; » linguae 617; » lingualis 507; » lumbales 542; » lumboinguinalis 544; » lumbosacralis 543;
» malares 513; » mandibularis 508; » marginalis 514; » massetericus 507; » maxillaris inferior 506, » superior 503; » meatus auditorii 509; » medianus 534; » mentalis 509; » molles 565; » musculocutaneus 532; » mylohyoideus 508;
» nasales inf. 559, » » superficiales 506, » » superiores ant., post. 559; » nasalis 501; » nasociliaris 501; » nasopalatinus Scarpae 559; » nonus 514;
» obturatorius 547; » occipitalis magnus, maj. 525, » » minor, parvus 527; » octavus 514; » oculomotorius 498; » olfactorius 497; » ophthalmicus 500; » opticus 498;
» palatinus ant., maj. 559, » » ext., int. 561; » palpebrales inferiores 505; » parotidei 513; » patheticus 499; » pectorales anteriores 531, » » cutanei, ext., int., prof. 541; » perforans Casserii 532; » perinaei 551; » peronaeus 552, » » superficialis 552, » » profundus 553; » petrosus profundus 558, » » prof. major 558, » » prof. minor 563, » » superfic. major 558, » » superfic. minor 561, » » superf. tertius 562; » pharyngei 518; » phrenicus 528; » plantaris ext. 555, » » int. 554;

Nervi (Fortsetzung)
» pneumogastricus 517; » popliteus 553; » pterygoideus externus, int. 507; » pterygopalatinus 504; » pudendus 550, » » communis 550, » » externus 544, » » inferior 551, » » superior 551;
» radialis 538, » » profundus 538, » » superficialis 538; » recurrens 519; » renalis posterior 569; » respiratorius externus Bellii 531, » » internus 528;
» sacrales 548; » saphenus ext., inf. 554, » » major 547, » » minor, sup. 546; » septi narium 559; » spermaticus externus 544; » sphenopalatinus 504; » spinales 523, » » abdominales 542, » » thoracici 539; » splanchnicus inf., sup. 569, » » maj., min. 568; » stapedius 511; » stylohyoideus 513; » subclavius 531; » subcostales 540; » subcutanei nasi 506; » subcutaneus colli sup. 514, » » malae 503, » » maxillae inf. 514; » suboccipitalis 525; » subscapulares 531; » subscapularis longus 531; » superficialis colli 528; » supraclaviculares 528; » supraorbitalis 501; » suprascapularis 531; » supratrochlearis 501; » suralis 554; » sympathicus 456, 556;
» temporales 513, » » profundi 507, » » subcutaneus 509, » » superficialis 509; » tentorii cerebelli 563; » thoracici anteriores 531, » » posterior 531; » thyreohyoideus 522; » tibialis 553, » » ant., post. 553; » trigeminus 499; » trochlearis 499; » tympanicus 515;
» ulnaris 536, » » dorsalis 536,
Nervi (Fortsetzung)
» » volaris 537; » undecimus 520;
» vagina vasorum cruralium 546; » vaginales 549; » vagus 517; » vertebralis 566; » vesicales inf., sup, 549; » vestibuli 591; » vidianus 558;
» zygomatici 513.
Neurilema 456
Nidus, Nidus hirundinis 483
Noduli Arantii, Morgagnii 308
Nodulus 483
Nodus encephali . . . 484
Nucleus cerebelli . . . 482
» lentiformis . . 489
» lentis 603
» olivae 486
Nymphae 742

O.

Obex 486
Oculus 593
Oesophagus 661
Olecranon 80
Olivae 485
Omentula 677
Omentum colicum . . 677
» gastrocolicum 665
» magnum, majus 676
» minus . . . 685
Omoplata i. q. Scapula 75
Onyches 622
Oolemma pellucidum . 734
Operculum 477
Ophthalmus 593
Ora serrata 598
» » zonulae ciliaris 602
Orbiculus ciliaris . . 598
Orbitae 59
Orchides 716
Organa assimilationis 650; » auditus 574; » chylopoëtica 650; » copulationis 714; » digestionis 650; » extra sacc. perit. sita 695;

Organa (Fortsetzung)
» generationis 714; » genitalia 714; » gustus 615; » ingestionis 615; » intra saccum peritonaei sita 695; » lacrymalia 608; » loquelae 629; » olfactus 611; » respirationis 629; » sexualia 714; » tactus 617; » uropoëtica 700; » visus 593; » vocis 629.
Organon adamantinae . 67
Orificium urethrae cutaneum . . 713, 714
» uteri externum 737
» » internum 738
» vaginae . . 740
Os 653
» tincae, uteri 737
Ossa 1; » basilare 32; » brachii 77; » bregmatis i. q. parietalia 19; » calcis 103; » capitatum 86; » carpi 83; » coccygis 15; » coxae 90; » cribriforme i. q. ethmoideum 35; » cuboideum 106; » cuneiforme carpi 84, » » tarsi int., primum 105, » » tarsi ext., medium, secund., tertium 106; » ethmoideum 35; » femoris 97; » frontale 22; » hamatum 86; » humeri 77; » hyoideum 69; » ilium 90; » innominatum 90; » ischii 92; » lacrymalia 41; » latum i. q. sacrum 13; » lunatum 84; » magnum carpi 86; » malaria 42; » maxillare inferius 46, » » superius 38; » metacarpi 87; » metatarsi 108; » multangulum maj. 85, » » minus 86; » nasalia 37; » naviculare carpi 83, » » tarsi 105; » occipitale 16; » palatina 42; » parietalia 19; » pectinis 93; » pisiforme 85; » pubis 93; » rotundum 85; » sacrum 13; » scaphoideum carpi 83,
Ossa (Fortsetzung)
» » tarsi 105; » semilunare 84; » sesamoidea 110; » sphenoideum 30; » sphenooccipitale 32; » tarsi 103; » temporalia 25; » trapezium 85; » trapezoides 86; » triquetra 50; » triquetrum 84; » turbinata 45; » unciforme 86; » unguis 41; » Wormiana 50; » zygomaticum 42.
Ossicula auditus . . . 581
» Bertini . . . 32
Ossiculum lenticulare . 582
» orbiculare . 582
» Sylvii . . 582
Ostia arteriosa 303, » » aorticum, sinist. 310, » » dext., pulmonale 308; » atrioventricularia 303, » » dextrum 305, » » sinistrum 310; » venosa 303, » » dextra 305, » » sinistra 310.
Ostium abdominale 736; » duodenale 663; » laryngis pharyngeum, tracheale 629; » oesophageum 663; » tubae pharyngeum, tympanicum 584; » urethrae cutaneum 713, 714; » uterinum 735.
Otoconia, Otolithi . . 590
Ovarium 733
Ovisaccus 734
Ovula Nabothi . . . 739
Ovulum humanum, primit. 734
Ovum 734

P.

Palatum durum . . . 55
» mobile, molle . 654
Pallium 492
Palmae plicatae . . . 739
Palpebra inf., sup. . . 605
» tertia . . . 608
Pancreas 690

Panniculus adiposus . 619
Papillae capitatae 617; » circumvallatae 616; » clavatae 617; » conicae 617; » corii 619; » filiformes 617; » fungiformes 617; » gustus 616; » lacrymalis 606; » linguales 616; » mammae 744; » obtusae 617; » renalis 702; » tactus 619; » truncatae 616; » vallatae 616.
Pappus 653
Par nervorum decimum 517, » » duodecimum 522, » » nonum 514, » » octavum 514, » » primum 497, » » quartum 499, » » quintum 499, » » secundum 498, » » septimum 510, » » sextum 510, » » tertium 498, » » undecimum 520.
Parastata adenoides . . 725
» cirsoides . . 716
Parotis 656
» accessoria . . . 657
Pars abdomin. n. sympathici 569; » basilaris oss. occipitis 17; » cavernosa urethrae 713; » cephalica n. sympath. 557; » cervicalis n. sympath. 564; » costalis diaphragmatis 216; » frontalis ossis frontis 23; » horizontalis oss. palatini 43; » lumbalis diaphragmatis 218; » mammillaris oss. temporis 26; » mastoidea oss. temporis 26; » membranacea urethrae 713; » nasalis oss. palatini 43; » orbitalis oss. frontis 23; » orbitonasalis oss. frontis 23; » palatina oss. palatini 43; » perpendicularis oss. palatini 43; » petrosa oss. temporis 27; » prostatica urethrae 711; » squamosa oss. temporis 25; » thoracica n. symp. 568.
Partes genitales . . 714
Patella 99
Pecten pubis 93
Pedunculus cerebri . . 479
» conarii . . 476
» flocculi . . 481
» gland. pinealis 476
Pelvis 90
» inf., maj., minor, sup. 95
» renalis 704
Penis 727
Pericardium 302
Perichondrium . . . 3
Pericranium 3
Periglottis 617
Perinaeum 675
Periorbita 593
Periosteum 3
Peritonaeum 694
» abdominale 695
» viscerale . 695
Perone 102
Pes anserinus 511
» hippocampi maj., min. 470
Petiolus epiglottidis . . 631
Phalanges dig. manus . 89
» » pedis . 109
» unguiculares . 109
Pharynx 659
Philtrum 653
Pia mater encephali . . 464
» » medullae spin. 493
Pigmentum nigrum . . 597
Pili 624
Pinnae nasi 611
Pituita 614
Placenta sanguinis . . 301
Planum semicirculare . 20
Platysma myoides . . 174
Pleura costalis 645
» diaphragmatica . 645
» pulmonalis . . 646
Pleurae 645
Plexus abdominales 570; » aorticus abdominalis 572, » » thoracicus 568; » axillaris 529; » brachialis 529;

Plexus (Fortsetzung)
» cardiacus 567; » caroticus 562, » » externus 565, » » internus 562; » cavernosus 563, » » penis 573; » cervicalis (nerv.) 527, » cervic. (ven.) 428; » choroidei 465; » choroideus lateralis 469, » » medius 479, » » ventriculi quarti 488, » » ventriculi tertii 479; » circularis foram. magni 418; » coeliacus (nerv.) 570; » coronarii cordis 567, » » ventriculi sup. 571; » curvaturae min. ventriculi 571;
» dorsalis 428;
» ganglioformis n. vagi 517, » » Santorini 506; » gangliosi 457; » gastrici 520;
» haemorrhoidalis (nerv.) 573; » haemorrhoidalis (ven.) 433; » hepaticus dext., sinist. 571; » hypogastricus impar, inf., lat., med., sup. 572;
» inframaxillaris 508; » intermesentericus aortae 572; » ischiadicus 449;
» lienalis 571; » lumbalis (nerv.) 543; » lumbalis (ven.) 428; » lymphatici 440; » lymphaticus axillaris 444, » » coeliacus 448, » » hypogastricus 447, » » iliacus ext. 447, » » inguinalis 447, » » intercostalis 444, » » jugularis ext., int. 442, » » lumbalis 448, » » mammarius int. 444, » » sacralis 447;
» maxillaris int. 423; » mesentericus inf. 572, » » sup. 571;
» nervorum mollium 565; » nervosi 456; » nodosus n. vagi 517;
» oesophageus ant., post. 520;
» pampiniformis 431; » parotideus 511; » pharyngeus (nerv.) 518; » pharyngeus (ven.) 421;
Plexus (Fortsetzung)
» phrenici 570; » prostaticus 573; » pterygoideus 423; » pubicus 433; » pudendalis (nerv.) 549; » pudendalis (ven.) 433; » pudendo - haemorrhoidalis 549; » pulmonalis 519;
» renales 571;
» sacralis (nerv.) 549; » sacralis (ven.) 428; » solaris 570; » spermatici 572; » spinales ext., int. 428; » splenicus 571; » supramaxillaris 505; » suprarenales 571;
» thyreoideus inf. 566; » tympanicus 563;
» uterini (nerv.) 573; » uterinus (ven.) 433;
» vaginalis 433; » venosi 410; » vertebralis (nerv.) 567; » vertebralis (ven.) 428; » vesicalis (nerv.) 572; » vesicalis (ven.) 433.
Plica annularis 678
» centralis retinae . 600
Plicae ciliares 597
» conniventes . . . 670
» epigastrica 700
» longitudinalis duodeni 670
» palmatae 739
» pubo-umbilicalis . 700
» recto-uterinae . . 699
» recto-vesicales . . 699
» semilunares Douglasii 699
» semilunaris conjunctivae 608
» » fasciae transvers. 285
» sigmoideae coli . . 678
» urachi 700
» uretericae 710
» vesico-uterinae . . 699
» villosae 666
Pomum Adami . . . 630
Pons, Pons Varolii . . 484
Ponticulus 488
Porta hepatis 682
Portio dura paris septimi 510

Portio iliaca fasciae latae 296
» intermedia Wrisbergi 510
» major n. trigemini 499
» minor n. trigemini 500
» mollis paris septimi 514
» pectinea fasciae latae 296
» pylorica (ventriculi) 663
» splenica (ventriculi) 663
» vaginalis (uteri) . 737
Porus acusticus ext. . . 27
» » int. . . 28
Praeputium clitoridis . 743
» penis . . 728
Presbyopia 605
Priapus 727
Primae viae 650
Processus acromialis 75; » alares 35; » alveolaris 40; » anconaeus 80; » arciformes 489; » articulares 6; » auditorius 27; » basilaris 17; » ciliaris 597; » clinoideus ant., med. 31, » » post. 32; » cochleariformis 580; » condyloideus maxillae inf. 48, » » oss. occipitis 17; » coracoideus 76; » coronoideus maxillae inf. 48, » » ulnae 80; » cruciatus 461; » cubitalis 78; » durae matris 461; » ensiformis oss. sphenoidei 30, » » sterni 71; » ethmoidalis 45; » falciformis fasciae latae 296, » » lig. tuberososacri 131, » » major 461, » » minor 462; » Folianus, Folii 582; » frontalis oss. zygomatici 42; » glottidis 632; » helicis acutus 575, » » caudatus, obtusus 576; » infundibuliformis fasciae transvers. 286; » jugularis 17; » lacrymalis 45; » lateralis tali 104; » malaris oss. maxillar. sup. 40, » » oss. temporis 25; » mallei brevis, longus, obtusus 582; » mastoideus 27; » maxillaris conchae inf. 45;
Processus (Fortsetzung) » muscularis cartilag. aryt. 632; » nasalis oss. front. 23, » » oss. maxill. sup. 40; » obliqui 6; » odontoideus 9; » orbitalis oss. palat. 44; » palatinus 40; » pterygoidei 30; » pyramidalis 45; » Ravii 582; » sphenoidalis 45; » spinosi 6; » spinosus oss. sphenoidei 34; » styloideus oss. temp. 29, » » radii 81, » » ulnae 81; » temporalis oss. zygomat. 42; » transversi 6; » uncinatus oss. ethmoidei 37, » » ossis hamati 87; » vaginalis ossis temporis 29, » » ossis sphenoidei 34, » » peritonaei 723; » vermiformis 673; » vocalis 632; » xiphoideus 71; » zygomaticus oss. frontalis 23, » » oss. maxillar. sup. 40, » » oss. temporis 25.
Promontorium ossis sacri 14
» tympani 580
Pronaus vaginae . . . 743
Prostata 725
Prostatae inferiores . . 727
Protuberantia annularis 484
» occipitalis ext. 17
» » int. 18
Psalterium 473
Pubes 624
Pudendum muliebre . 741
Pulmones 641
Pulpa dentis 62
» lienis 693
» pili 626
» testis 718
Pulsus arteriosus . . . 310
» venosus . . . 410
Pulvinar 474
Puncta lacrymalia . . . 606
» ossificationis . . 4
» vaseulosa (cerebri) 466
Pupilla 598

Pylorus 663
Pyramides anteriores . 485
» Ferreinii . . 703
» laterales . . 486
» Malpighii . . 702
» medullae oblong. 485
» posteriores . . 487
Pyramis i. q. Pars petrosa.
» gland. thyreoideae 640
» vermis . . . 483

R.

Radiatio centralis . . 491
» corporis callosi 466
Radius 81
Radix dentis 61
» ganglii ciliaris brevis . 499
» » » longa . 501
» » » longa inf. 557
» » » media inf. 557
» » » recurrens 557
» » » sympathica 557
» linguae 615
» mesenterii 669
» nasi 611
» nervi optici . . . 474
» penis 727
» pili 624
» pulmonis 642
» unguis 622
Rami (arteriosi) acetabuli 382; » acromiales 350, 354; » alares nasi 330; » anastomoticus prof. 402, » » transversus 405; » auriculares 332; » calcanei ext. 404, int. 405; » cervicales 331; » deltoideus 354; » dentalis 335, » » sup. ant. 336; » dorsales nasi 330; » dorsalis a. ulnaris 366; » hepaticus dext. 371, » » sinist. 373; » hyoideus 328; » iliacus 381; » intercostales 368; » interosseus perforans 363; » lienales 373; » lumbalis 381; » mammarii ext. 369; » masseterici 329; » mastoideus 332; » meningeus 330; » musculoarticularis 396; » obturatorius 390; » occipitalis 331; » pancreatici 373; » pectorales 354; » perforans ant. 406; » perforantes metatarsi ant. 406, »» metatarsi post. 407, »» plantares post. 407; » petrosi 335; » pharyngeus 331; » pinnales 330; » pterygoideus 329; » pubicus 381; » spinales 368, » » laterales 346; » sternocleidomastoideus 331; » submaxillares 329; » subscapulares 354; » volaris profundus a. radialis 362, » » prof. a. ulnaris 366, » » superfic. a. radialis 362, » » superf. a. ulnaris 367.
Rami (nervosi) auricularis n. vagi 518; » cardiaci n. vagi 519; » communicans n. peronaei 552, » » n. tibialis 554; » cutaneus n. palmaris 533, » » n. ulnaris 533, » » palmaris longus n. mediani 535, » » palm. long. n. ulnaris 536; » descendens n. hypoglossi 522; » dorsalis n. ulnaris 536; » gastrici 520; » linguales n. hypogl. 523; » lingualis n. glossopharyngei 517; » maxillaris inf. 506, » » sup. 503; » oesophagei 519; » ophthalmicus 500; » pharyngei ganglii sphenopalatini 559, » » n. glossopharyngei 515, » » n. sympathici 565; » phrenico-abdominales 529; » primus n. trigemini 500; » profundus n. radialis 538, » » n. Vidiani 558; » pulmonales 519; » secundus n. trigemini 503; » stylopharyngeus 515;

Rami nerv. (Fortsetzung)
» superficialis n. radialis 538,
» » n. Vidiani 558; » tertius n. trigemini 506; » tonsillares 516; » volares n. ulnaris 537.
Ramus maxillae inferioris 47
» oss. ischii asc., desc. 92
» » pubis desc., horizont. 93
» prof. venae facialis ant. 422
» » » » post. 423
Raphe corporis callosi ext. 466
» » » int. 467
» pharyngis . . . 184
» scroti 715
Receptacula Meckelii . 589
Receptaculum chyli . 451
Recessus hemiellipticus . 585
» hemisphaericus 585
» vesicae . . . 707
Rectum 674
Regio epigastrica, hypochondriaca, hypogastrica, iliaca, inguinalis, lumbalis, mesogastrica, pubis, umbilicalis . . 651
Regiones abdominis . . 651
Renculi 702
Renes 700
» succenturiati . . 706
Rete articulare cubiti . . 365
» » genu . . 398
» buccale 514
» calcaneum 405
» carpeum dorsale . . 366
» » volare . . 365
» malleolare ext., int. 401
» Malpighii 622
» mucosum 622
» patellare 398
» testis 719
» unguiculare . . . 367
» vasculosum Halleri . 719
» venosum dorsale manus 425
» » » pedis 435
Retina 600
Retinaculum tendin. peronaeorum 300
Rima glottidis 634
» oris 652
» palpebrarum . . 606
» pudendi 741
» transversa cerebri . 467
Rimae coecae hepatis . 684
Rostrum corporis callosi 466
» sphenoidale . 32
Rotatio 112
Rotula 79
Ruinae proc. vaginalis . 724

S.

S romanum 674
Sacci coli 673
Sacculi chalicophori . . 3
» dentium . . . 65
» ductuum lactiferorum 744
Sacculus ellipticus, oblongus, rotundus, sphaericus 589
» laryngis . . . 637
Saccus coecus 663
» epiploicus . . . 697
» lacrymalis . . . 609
» lacteus 451
» omentalis . . . 697
» peritonaei major 695
» » minor 697
» pleurae . . . 645
Saliva 656
Salpinx 584
Sanguis 301
Scala tympani, vestibuli . 587
Scapha 575
Scapula 75
Scapus pili 624
Sceletum, Sceletus . . 5
Schindylesis 49
Scissura longit. cerebri . 465
Sclerotica 595
Scrobiculus cordis, Scrobs 651
Scrotum 715
Scyphus Vieussenii . . 588
Sebum cutaneum . . . 628
» Meibomii, palpebrale 607

Sella equina, turcica . . 32
Semen virile 720
Semicanalis tensoris tymp. 580
Septula penis 731
» testis 718
Septum annuli cruralis 298; » atriorum 303; » cartilag. nasi i. q. Cart. septi narium; » cordis 303; » corpp. cavernosum penis 731; » mobile narium 611; » narium, nasi 613; » pellucidum 471; » scroti 716; » transversum i. q. Diaphragma; » ventriculorum 303.
Serum sanguinis . . . 301
Siliqua 486
Sinus 410, 416; » alae parvae 419; » aortici 310; » atrii dextri 304, » » sinistri 309; » basilares 421; » cavernosi 419; » circularis for. magni 418, » » iridis 600, » » Ridleyi 420; » columnae vertebralis 428; » cordis 303; » costales 71; » ductuum lactiferorum 744; » durae matris 416; » frontales 23; » glosso-epiglottici 616; » laterales 418; » longitudinalis inf., sup. 417; » maxillaris 38; » maximus 79; » occipitales post. 417; » occipitalis ant. 421; » palpebrales inf., sup. 608; » perpendicularis 417; » petrosi inferiores 420, » » superiores 421; » pulmonales 308; » quartus 417; » rectus 417; » rhomboideus 487; » sphenoidales 32; » sphenoparietalis 419; » tarsi 104; » tentorii 417; » transversi 418; » Valsalvae 310; » venae portae 438; » venarum cavarum 304, » » pulmonalium 309; » vesicae 707.
Smegma 628
» praeputii . . 730
Spatium pharyngo-maxillare 185
Speculum Helmontii . 218
Sperma, Spermatozoa . 720
Spina angularis 34; » ethmoidalis 30; » helicis 576; » ilium anterior., posterior. 92; » ischii 93; » mentalis interna 47; » nasalis anterior 39, » » ossis frontis 23, » » posterior 43; » pubis 93; » scapulae 75; » tibiae 101; » trochlearis 23; » tuberculi maj., min. 78; » vertebrarum 6.
Splanchna, Splanchnologia 574
Splen 692
Splenium corp. callosi . 466
Squama i. q. Pars squamosa.
Stapes 582
Staphyle 654
Stercora 679
Sternum 71
Stigmata Malpighii . . 694
Stomachus 663
Stria cornea 469
Striae longitudinales lat. 467
» medullares . . . 487
» transversae corp. call. 467
Stroma 734
Struma 640
Substantia adamantina 62; » alba 454; » cinerea i. q. grisea; » corticalis 454, » » renum 702; » dentalis propria 62; » eburnea 62; » gelatinosa 455; » grisea 454; » intervertebralis 116; » medullaris 454, » » renum 702; » nigra pedunculi 480; » ostoidea dentium 62; » perforata anterior 477, » » media 479; » spongiosa ossium 455; » tubulosa renum 702; » vasculosa renum 702; » vitrea dentium 62.
Succus entericus . . . 672
» gastricus . . . 666

Succus pancreaticus . . 692
Sudor 628
Sulcus calcanei 104; » caroticus 32; » cerebelli horizont., inf., int., sup. 481; » cerebri 466; » circularis cordis 302; » costalis 73; » frontalis 24; » horizontalis cerebelli 481; » intermedii medullae spinalis 494; » intertubercularis 77; » lacrymalis 39; » laterales medullae spinalis 494; » longitudinalis cordis 302; » ossis humeri 77; » malleoli ext. 102, » » interni 101; » meningei 51; » mentolabialis 653; » mylohyoideus 48; » nasolabiales 653; » nervi olfactorii 476; » occipitalis 27; » ossis cuboidei 106; » palatinus 44; » promontorii 580; » pterygoideus 34; » pterygopalatinus 34; » sacci lacrymalis 40; » sclerotici 595; » tali 103; » transversus cordis 302; » tympani 579.
Supercilium 605
» acetabuli . 94
Superficies auricularis . 91
» glenoid. lat. tibiae 101
» tibialis fibulae 102
Sura 270
Sustentaculum tali . . 104
Sutura coronalis, frontalis, lambdoidea, mastoidea, sagittalis . . 50
» serrata 49
» squamosa . . . 50
» transversa . . . 51
Suturae 49
Symphysis ossium pubis 94
Synarthrosis 111
Synchondrosis sacroiliaca 129
Syndesmologia . . . 111
Synovia 114
Systole 310

T.

Taenia hippocampi . . 469
» semicircularis . 469
» terminalis . . . 469
Taeniae coli 673
Talus 103
Tapetum 466
Tarsi palpebrarum . . 606
Tegmentum caudicis cerebri 489
Tela cellulosa subcutanea 619
» choroidea inf. . . 488
» » superior . 473
» interlobularis . . . 685
Tendines 156
Tendo Achillis 269
» extensorius cruris 260
Tentorium cerebelli . 462
Testes 716
» cerebri 475
» muliebres . . . 733
Testiculi 716
Textus papillaris . . . 619
Thalamus opticus, nerv. opticorum . . . 469, 473
Theca folliculi Graafiani 734
Thorax 70
Thymus 647
Tibia 100
Tonsilla 655
» cerebelli . . 481
Torcular Herophili . . 417
Trabeculae carneae . . 303
» lienis . . 693
» penis . . 731
» testis . . . 718
Trabs cerebri 466
Trachea 638
Tractus intestinalis . . 667
» olfactorius . . . 476
» opticus 474
» spiralis foraminulosus 587
Tragi 579
Tragus 575
Trigonum caroticum inf. 178

Trigonum caroticum sup. 179
» cervicale ant. . 176
» » post. 177
» occipitale . . 178
» submaxillare . 179
» supraclaviculare 178
» vesicae Lieutaudii 710
Tripus Halleri . . . 369
Trochanter maj., minor. 98
Trochlea cartilaginea . 153
» m. obliqui oculi sup. 165
» oss. brachii . . 79
Trochoides 112
Truncus anonymus 323; » cervicalis prof. n. symp. 567; » innominatus i. q. anonymus; » lymph. bronchiomediast. 445, » » comm. dextr., min. 453, » » comm. sinister 451, » » intestinalis 449, » » jugularis 442, » » lumbalis 448, » » subclavius 444; » thyreocervicalis 349.
Tuba Eustachii ossea, cartil. 584
» Fallopiae, uterina . 735
Tuber cinereum 477; » frontale 23; » ischii 93; » maxillare 39; » parietale 20; » valvulae 483.
Tubercula articulare 25; » atlantis ant., post. 8; » caudatum 683; » costae 73; » Loweri 307; » naviculare 83; » oss. brach. maj., min. 77, » » multanguli maj. 85; » papillare 683; » plantare 108; » pubis 93; » sellae equinae 31; » spinosum 34; » thalami sup. ant., sup. post. 474; » tali 103.
Tuberositas calcanei 105; » clavicularis 75; » condyli oss. femoris 99; » ossis cuboidei 106, » » ilium 92, » » metatarsi quinti 108, » » navicularis (tarsi) 105; » radii 82; » tibiae 101; » ulnae 80.
Tubuli Belliniani . . . 703
» centralis modioli 587
Tubuli corticales (renum) 703
» seminiferi recti, serpentini . . . 719
» uriniferi . . . 702
Tubus alimentarius . . 650
Tunica albuginea lienis 693, » » oculi 165, » » ovarii 734, » » penis 730, » » renis 702, » » testis 717; » arteriarum 317; » dartos 716; » Demoursii, Descemetii 604; » elastica arteriarum 317; » erythroides 721; » nervea intestinorum 670, » » oculi 600, » » oesophagi 662, » » pharyngis 660, » » ventriculi 666; » oculi 594; » propria folliculi Graaf. 734, » » intestinorum 670, » » lienis 693, » » oesophagi 662, » » ovarii i. q. albuginea ovarii, » » pharyngis 660, » » renis 702, » » testis i. q. albuginea testis, » » ventriculi 666; » serosa testis 717; » vaginalis communis testis et funic. sperm. 721, » » propria testis 717, » » reflexa testis 717; » vasculosa cerebri i. q. Pia mater, » » oculi 597, » » oesophagi 662, » » pharyngis 660, » » testis 718; » vasorum communis 317; » venarum 410; » villosa 670.
Tutamina oculi . . . 605
Tympanum 579

U.

Ulna 79
Umbo membranae tympani 579
Uncus (cerebri) . . . 477
» oss. hamati i. q. Proc. uncinatus oss. hamati.
Ungues 622
Unguis (cerebri) . . . 470
Urachus 708
Ureter 705

Urethra muliebris . . 714
» virilis 711
Urina 704
Uterus 737
Utriculus prostaticus . 726
Uvea 599
Uvula. 654
» vermis 483
» vesicae 712

V.

Vagina fibrosa n. optici 498
» m. recti abdominis 215
» radicis pili . . 625
» vasorum cruralium 298
Vallecula 29
» cerebelli . . 480
Valvula Bauhini 678; » bicuspidalis 310; » cerebelli, cerebri 483; » coeci i. q. coli 678; » Eustachii 305; » Falloppiae 678; » mitralis 310; » pylori 663; » Thebesii 305; » tricuspidalis 307; » Tulpii 678; » vaginae 742.
Valvulae conniventes Kerkringii 670; » cordis 304; » semilunares (cereb.) 483, » » semilun. ventric. cordis dext. 308, » » semilun. ventric. sinist. 310; » Tarini 483; » venarum 411.
Vas deferens 720
Vasa aberrantia 357; » absorbentia 439; » aërophora 643; » bronchialia 644; » capillaria 316; » chylifera 449; » efferentia testis 719; » lactea 449; » lymphatica 439, » » efferentia, inferentia 440; » pulmonalia 644; » vasorum 318, 411; » vorticosa 598.
Vasculum aberrans Halleri 719
Velum choroides . . . 473
» medullare ant., post. 483
palati, palatinum 654
Velum pendulum . . . 654
Venae 409; » alveolaris inf. 423, » » superior 422; » angularis 422; » anonyma 413; » arteriosae i. q. pulmonales; » articulares genu 434, » » maxill. 423; » auditiva int. 419, 593; » auriculares ant., post. prof. 423; » axillaris 424; » azyga, azygos 427;
» basilica 426; » basivertebrales 429; » brachiales ext., int. 424; » brachiocephalica 413; » bronchiales 424; » bronchialis dextra 427; » buccales 422;
» cardiacae 412; » cava asc, inf. 429, » » desc., sup. 412; » centralis retinae 419, 601; » cephalica 426, » » cerebralis 415, » » communis 414, » » externa 421, » » interna 415, » » pollicis 426; » cerebelli 416, » » inferiores 419, » » superiores 417; » cerebrales 416, » » inferiores 417, 419, 421; » cerebralis interna 416; » cervicalis prof. 413; » choroidea 416; » ciliares 419, 420, 600; » circumflexae femoris 434, » » humeri 425, » » ilium 434, » » ilium superfic. 435; » colicae 437; » comites 410; » cordis 412; » coronariae cordis 412; » corporis striati 416; » cruralis 434; » cutaneae radiales, ulnares 426; » cystica 438;
» digitales 424, 434; » diploicae 415; » dorsalis clitoridis 433, » » penis 433; » durae matris 416;
» emulgentes 432; » epigastricae inferiores 435, » » superficiales 435; » ethmoidales 419;

Venae (Fortsetzung)
» facialis anter. 421, » » communis 421, » » posterior, prof. 422; » femoralis 434; » fossae Sylvii 416; » frontales 422;
» Galeni (cordis) 412, » » magna (cerebri) 416; » gastrica sup. 437; » gastricae breves 437; » gastrocolica 437; » gastroëpiploicae 437; » glandulosa 422;
» haemorrhoidales 433; » haemorrhoidalis int., sup. 437; » hemiazygos 427; » hepaticae 432; » hypogastrica 433; » ileocolica 437; » iliaca communis 432, » » externa 434, » » interna 433, » » primitiva 432; » infraorbitalis 422; » intercostales posteriores 427; » intercostalis suprema 414; » interlobulares 687; » interosseae (antibr.) 424; » interosseae (pedis) 434; » intestinales 437; » intralobulares 687;
» jugularis anterior 424, » » communis 414, » » cerebralis 415, » » externa 423, » » interna 415, » » thoracica 413;
» labiales oris 422; » lacrymalis 419; » laryngea 421; » lienalis 437; » lingualis 421; » lumbales 431; » lumbalis ascendens 431;
» magna Galeni 416; » malleolares 434; » mammariae internae 414; » massetericae 422; » maxillaris interna 423, » » interna ant. 422; » mediana basilica, cephalica 426, » » colli 424; » mediastinales 413; » medullae spinalis 429; » meningeae 416, » » mediae 423; » mesenterica inf., minor 437, » » major, superior 437; » metatarseae 434;
Venae (Fortsetzung)
» nasales dorsales, laterales 422; » nasalis post. 422;
» obturatoria 434; » occipitalis 423; » oesophageae 427; » ophthalmicae 419;
» palpebrales 422; » pancreaticae 437; » pancreaticoduodenalis 437; » parotideae 423; » perforantes 434; » pericardiacae 413; » peronaeae 434; » pharyngeae 421; » phrenicae inf. 432, » » sup. 413; » plantares 434; » poplitea 434; » portae, portarum 437; » profundae 409, » » brachii 424, » » clitoridis 433, » » extremitat. inf. 434, » » extremitat. sup. 424, » » femoris 434, » » penis 433; » pterygoideae 423; » pudenda comm., int. 433, » » externae 435; » pulmonales 438;
» radiales 424; » renales 432;
» sacci lacrymalis 419; » sacra media 433; » sacrales lat. 428; » salvatella 425; » saphenae 435; » spermaticae int. 431; » sphenopalatina 422; » spinales 428, » » longitudinales anteriores 428, » » longitud. posteriores 429, » » propriae 429; » splenica 437; » stylomastoidea 423; » subclavia 423; » subcutanea 410; » sublobulares 432, 687; » submaxillaris 422; » submentalis 422; » subscapularis 425; » superficiales 410, » » extremitat. inf. 434, » » extremitat. sup. 425; » supraorbitales 422; » suprarenales 432;
» tarseae 434; » temporalis media, prof. 422, » » profundae 423, » » superficialis 422;

Venae (Fortsetzung)
» Thebesii 412; » thoracicae externae 425; » thymicae 413; » thyreoidea ima, inf., media 414, » » superior 421; » tibiales ant., post. 434; » transversa colli 424, » » faciei 423, » » scapulae 424; » tympanica 423;
» ulnares 424; » umbilicalis 433; » uterinae 433;
» vaginales 433; » vertebralis 413, » » ext. 413.
Ventriculi cerebri lateral. 467
» cordis . . 303
» laryngis . . 637
» Morgagnii . 637
Ventriculus 663; » aorticus 309; » Arantii 487; » cerebelli 487; » cerebri lateralis 467, » » primus 471, » » quartus 487, » » quintus 471, » » tertius 474; » cordis dexter 307, » » sinister 309; » pulmonalis 307; » septi pellucidi 471; » tricornis 467.
Venulae intralobulares . 432
Vermis 482
Vertebrae abdominales . 11
» colli . . . 7
Vertebrae dorsales . . 10
» lumbales . . 11
» prominens . 9
» thoracicae . 10
Vertex vesicae 707
Verumontanum . . . 711
Vesica fellea 688
» urinae, urinaria . 707
Vesicula fellea 688; » germinativa 735; » Graafiana 734; » prolifera 735; » prostatica 726; » pulmonales 643; » seminales 724.
Vestibulum 585
» vaginae . . 742
Vibrissae 613
Villi intestinorum . . . 670
Viscera 574
Vitellus 734
Vomer 46
Vulva 741

Z.

Zona orbicularis . . . 144
» pellucida 734
Zonula ciliaris 602; » laminae spiralis ossea 587, » lam. spir. membranacea 588; » Valsalvae 588; » Zinnii 602.

Zweites Register.

A.

Abdachung 32
Abhang 482
Abirrende Gefäfse . . . 357
Absteigender Ast d. Schambeins 93
» » » Sitzbeins 92
» » » Zungenfleischnerven 522
Abziehen 113
Abzieher d. Daumens, kurzer 247
» » » langer 245
» » kleinen Fingers 249
» der grofsen Zehe 276
» » kleinen Zehe 277
» des Zeigefingers . 245
Achillessehne 269
Achseldrüsen 443, -geflecht 529, -haare 624, -nerv 524, -pulsader 353, -venen 424.
Adamsapfel 630
Adergeflechte 465
» d. 3ten Hirnhöhle 473
» » 4ten » 488
» » Seitenhöhle . 469
Adergeflechtklumpen . . 469
Aderhaut des Auges . . 597
Adernetzpulsader . . . 341
Aeste des Schambeins . . 93
» » Sitzbeins . . . 93
» » Unterkiefers . 48
After 675
Afterheber 224
Afterschliefser, äufserer . 224
» innerer . . 678
Alveolarwulst 64
Amboís 582
Ammonshorn 470
Ampullen, häutige . . . 590
» knöcherne . . 586
Anastomosen der Arterien 316
Antlitzdrüsen s. Gesichtsdrüsen.
Antlitznerv 510
Antlitzpulsader, äufsere . 325
» quere . . 332
Antlitzvene s. Gesichtsvene.
Anziehen 113
Anzieher des Daumens . 248
» » kleinen Fingers 249
» » Oberschenkels, grofser, kurzer 263
langer . . 262
» » Ohrs . . . 173
» der grofsen Zehe 279
Aorta 318
» absteigende . . . 321
» aufsteigende . . . 318
Aortenbogen 319, -geflechte 568, 572, -kammer 309, -schlitz 218, -zwiebel 318.
Aponeurosen 156
Armgeflecht 529
Armmuskel, dreiköpfiger . 234
» grofser runder 231
» innerer . . 234
» kleiner runder 230
» zweiköpfiger . 233
Armnerv, umgeschlagener . 534
Armnerven 532
Armpulsader 357
» tiefe . . . 358
Armvene 424
Arnold'scher Knoten . . 561
Arterienkreise der Iris . . 341
Assimilationsorgane . . 650
Athemnerv, äufserer . . 531

Athemnerv, innerer . . . 528
Athmungsorgane 629
Atlas 8
Aufgesetzte Wulst . . . 466
Aufhängeband der Blase . 708
» » Leber . 684
» » Milz . 693
» » Ruthe . 730
Aufheber des obern Augenlids 163
» » Kinns . . . 169
» » Mundwinkels 167
» d. Oberlippe, eigner 167
» » Oberlippe u. des Nasenflügels . 167
» des Ohrs . . . 173
» » Schulterblatts 195
Aufrichter der Ruthe . . 221
Aufsteigender Ast des Sitzbeins 92
Augapfel 593
Auge 593
Augenast d. dreigetheilt. Nerven 500
Augenbraue, Augenbraune 605
Augenbrauenbogen . . . 23
Augenbrauenrunzler . . 162
Augenbutter 607
Augenflüssigkeiten . . . 602
» wässerige 604
Augenhäute 594
Augenhöhlen 59
Augenhöhlenrand, oberer . 23
» unterer 38
Augenkammern, hintere, vord. 599
Augenknoten 557
Augenlidband, äufseres . 607
» inneres . . 161
Augenlider 605
Augenlidknorpel 606
Augenlidnerven, obere . . 501
» untere . 505
Augenlidpulsadern . . . 340
Augenlidschliefser . . . 161
Augenlidspalte 605
Augenmuskeln 164
Augenmuskelnerv, äufserer 510
» gemeinschaftlicher 498
» oberer . . . 499
Augenmuskelpulsadern . . 341
Augenpulsader 339
Augenschwarz 597
Augenvene, äufsere, innere 419
Augenwimpern 607
Augenwinkel 606
Augenzahn s. Eckzahn.
Axe des Augapfels . . . 593
» der Linse 603

B.

Backen 653
Backendrüsen 653, -höhle 652, -muskel 170, -muskelnerv 507, -nerven 514, -pulsader 336, -zähne 61.
Balken 466
» fibröse (im Penis) . 731
» muskulöse (im Herzen) 303
Balkenknie, -schenkel, -stamm, -strahlung 466
Bänder 111
» des Bauchfells . . 651
Bär'sches Bläschen . . . 734
Barthaare 624
Bartholini'sche Drüsen . . 743
Basis des Gehirns . . . 476
» » Schädels, äufsere 55
» » » innere 53
Bauchaorta 321
Bauchaortengeflecht . . . 572
Bauchdeckenpulsader, obere 351
» oberflächl. 393
» untere . 389
Bauchfell 694
Bauchfellsack, grofser . . 695
» kleiner . . 697
Bauchgeflechte 570
Bauchhaut s. Bauchfell.
Bauchhöhle 650
Bauchmuskel, gerader . . 215
» querer . . . 213
» schräger äufserer 211
« » innerer 212
Bauchmuskelscheide, gerade 215

Bauchring 211
Bauchspeichel 492
Bauchspeicheldrüse . . . 490
Bauchspeicheldrüsen-Zwölffingerdarmpulsader . . 371
Bauchspeichelgang . . . 491
Bauchwirbel 11
Bauchwirbelnerven . . . 542
Bauschmuskel 197
Becher der Schnecke . . 588
Becken 90
» grofses, kleines . 95
» männliches, weibliches 96
Beckenausgang 96, -drüsen 447, -durchmesser 96, -eingang 95, -geflechte 572, -höhle 95, -neigung 96, -pulsader 380, -wirbelnerven 548, -vene 433.
Bedeckte Bänder . 466, 491
Begattungsorgane . . . 714
Begleitende Venen . . . 410
Beinerv 520
Beinhaut 2
Berg (des Wurms) . . 482
Beuger des Daumens, kurzer 248
» » » langer 240
» d. kleinen Fingers, kurzer 249
» der grofsen Zehe, kurzer 278
» » » » langer 271
» » kleinen Zehe, kurzer 279
Beugung 113
Beutelförmiger Ausschnitt . 480
Bewegungen (der Gelenke) 113
Bichat'scher Canal . . . 464
Bifurcation der Luftröhre 638
Binde 281
Bindehaut 607
Birnförmiger Muskel . . 254
Blase s. Harnblase.
Blasengeflecht (nerv.) . . 572
» (ven.) . . 433
Blasengrund, -hals, -körper 707
Blasennerven, untere . . 549
Blasenpulsader, mittlere, obere 383
» untere . . 384
Blasenscheitel 707
Blasenvenen 433
Blaue Stelle 487
Blendung 598
Blendungsknoten s. Ciliarknoten.
Blendungsnerven . . . 557
» lange . . 501
Blendungspulsadern . . . 341
Blinddarm 673
Blinddarmgekröse . . . 676
Blinde Ritzen der Leber . 684
Blindes Loch d. verläng. Marks 485
» » der Zunge . 615
Blindsack des Magens . . 663
Blut 301
Blutadern 409, -bläschen 301, -gefäfse 301, -körperchen 301, -kreislauf 310, -kuchen 301, -kügelchen 301, -leiter d. harten Hirnhaut 416, -roth 301, -serum 301, -wasser 301.
Bogen (im Gehirn) . . 471
Bogenbündel, hakenförmige 491
Bogenförmige Fortsätze . 489
Bogengänge, häutige . . 589
» knöcherne . 586
Botalli'scher Gang . . . 408
Breiter Halsmuskel . . . 174
» Rückenmuskel . . 193
Briesel s. Thymusdrüse.
Bronchialdrüsen 445
Bronchialpulsadern . 367, 644
Bronchialvene 645
Bronchien 643
Brückchen (der Rautengrube) 488
Brücke 484
Brückenarme 484
Brückenschenkel 484
Brunner'sche, Brunn'sche Drüsen 672
Brustaortengeflecht . . . 568
Brustbein 71
Brustbeindrüsen 444
Brustbeinmuskel, dreieckiger 210
Brustdrüse 647
Brüste 743
Brustfelle, Brustfellsack . 645

Brustgang 451
Brusthäute 645
Brustkasten 70
Brustkastennerven s. Brustnerven.
Brustknoten 568
Brustmuskel, grofser . . 227
» kleiner . . 228
Brustnerven 539
» äufsere, innere 541
» hintere, vordere 531
» tiefe . . . 541
Brustpulsader, innere . . 350
» kurze, lange 354
» obere, untere 354
Brust-Schildknorpelmuskel 177
Brust-Schulterblattnerven . 530
Brust-Schulterpulsader . 354
Bruststrang 568
Brusttheil des Gangliensystems 568
Brustvene, innere . . . 414
Brustwarze 744
Brustwirbel 10
Brustzungenbeinmuskel . 177

C.

Capillargefäfse s. Haargefäfse.
Carotischer Knoten . . . 563
Casser'scher Muskel . . 232
» Nerv . . . 532
Cavernöses Geflecht der Ruthe 573
» Gewebe . . . 731
Centralläppchen 482
Centralloch der Netzhaut . 600
Centralorgan d. Nervensystems 454
Cerebrospinalnerven 455, 496
Charniergelenk 112
Chylificationsorgane . . 650
Chylus 439
Chylusgefäfse 449
Chymus 666
Ciliarfortsätze 597
Ciliarknoten 557
Ciliarkörper d. kleinen Gehirns 482
Ciliarrand 599
Ciliartheil der Retina . . 600
Coeliacischer Knoten . . 570
Commissur, einfache, kurze (des Wurms) 482
» hintere, vordere 475
» weiche . . . 475
Cotunnische Wasserleitungen 589
Cowper'sche Drüsen . . 727
Crystalllinse 603

D.

Damm 675
Dammmuskel, querer . . 221
Dammnerven 551
Dammpulsader 386
Darmbein 90
Darmbeinkamm, -stachel . 92
Därme, dicke 673
» dünne 667
Darmgegenden 651
Darmkanal 667
Darmkoth 679
Darmsaft 672
Darmzotten 670
Daumenballen 247
Daumenbeuger, kurzer . . 248
» langer . . 240
Daumenpulsader, grofse . 362
Daumenstrecker, kurzer, langer 245
Davidsharfe 473
Deltamuskel 231
Demours'sche Haut . . . 604
Dentalfurchen 64
Descemet'sche Haut . . . 604
Dickdarm 673
Dickdarmklappe 678
Digestionsorgane 650
Dornfortsätze 6
Dornmuskel des Nackens . 203
» » Rückens . 199
Dotter, Dotterhaut, Dotterkugel 734
Douglas'sche Falten . . 699
» Linie . . . 212
Drehgelenk 112
Drehung 113
Dreiastiger Nerv 499

Dreieck 473
Dreifuſs Haller's 369
Dreigetheilter Nerv . . . 499
Dreiköpfiger Armmuskel . 234
» Wadenmuskel 270
Dreiseitiges Bein . . . 84
Dreizipfelige Klappe . . 307
Drosseladerloch 57
Drosselvene, äuſsere . . 423
» gemeinschaftliche 414
» innere . . . 415
» vordere . . . 424
Dünndarm, Dünne Därme 667
Dünndarmgekröse . . . 669
Dünndarmpulsadern . . 375
Dünndarmvenen 437
Durchbohrende Pulsadern 395
DurchbrocheneSubstanz,mittl. 479
» » vordere 477
DurchflochtenerNackenmuskel 201
Duverney'sche Drüsen . . 743

E.

Eekzähne 61
Ei, Eichen 734
Eichel 728
Eichelhals, Eichelkrone . 728
Eierstock 733
Eiförmige Grube des Herzens 305
» » » Schenkels 298
Eiförmiges Fenster . . . 580
» Loch des Beckens 94
» » » Keilbeins 32
Eilager 734
Eileiter 735
Eingang zur Mutterscheide 740
» zum Trichter . . 475
» zur Sylv. Wasserleitung 475
Eingeweide 574
Eingeweidedrüsen . . . 449
Eingeweidenerven . . . 568
Eingeweidepulsader . . . 369
Einkeilung 111
Eirunde Grube 298
Eirundes Loch 32
Eischeibe 734
Elastische Haut der Pulsadern 317
» » » Venen . 410
Ellenbogenbein 79
Ellenbogenfortsatz . . . 80
Ellenbogengelenk . . . 137
Ellenbogenhautvene . . . 426
Ellenbogenknorren . . . 79
Ellenbogenmuskel, äuſserer 243
» innerer 238
Ellenbogennebenpulsadern 358
Ellenbogennerv 536
Ellenbogennetz 365
Ellenbogenpulsader . . . 363
» zurücklaufende 364
Email 62
Endfaden des Rückenmarks 493
Endplatte, graue 477
Endzapfen 494
Epidermisschuppen, -zellen 621
Erbsenbein 85
Erection 732
Ersatzzähne 69
Erschlaffer des Paukenfells 583
Erste Wege 650
Eustachische Klappe . . 305
» Röhre, Trompete 584
Excremente 679

F.

Falloppisches Band . . 211
Falloppischer Kanal . . 581
Falloppische Röhre, Trompete 735
Faltenkranz 597
Faserhaut der Milz . . 693
Faserkapseln s. Kapselbänder.
Faserknorpel 114
Fasern, graue oder organische 459
Felsenbeinnerv, grofser oberfl. 558
» kleiner oberflächl. 561
» tiefer . . . 558
Felsenblutleiter, obere . . 421
» untere . 420
Felsenknoten 515
Felsentheil des Schläfenbeins 27

Fenster, eiförmiges, rundes 580
Ferrein'sche Pyramiden . 703
Ferse 104
Fersenbein 103
Fersennetz 405
Fersenpulsadern, innere . 405
Fetthaut 619
Fettkapsel der Niere . . 701
Fingerbeuger, gemeinschaftl. oberflächlicher 237
» gemeinsch. tiefer 239
Fingerförmige Erhabenheit 25
Fingergelenke 143
Fingerglieder 89
Fingerpulsader, hintere . 366
» vordere . 367
Fingerstrecker, gemeinschaftl. 242
Flechse s. Sehne.
Fledermausflügel . . . 738
Fleischhaut des Hodensacks 716
Flocke 481
Flockenstiel 481
Flügel des Centralläppchens 482
Flügelförmige Fortsätze . 34
Flügelgaumenkanal . . . 44
Flügelgaumennerv . . . 504
Flügelgaumenpulsadern . 336
Flügelmuskeln 171
Flügelmuskelnerven . . . 507
Flügelmuskelpulsadern . . 335
Flügelnerv 558
Flügelschlundkopfmuskel . 185
Franzen (d. Muttertrompeten) 736
Frauenmilch 744
Freies Gelenk 112
Fruchthälter 737
Furchen des Gehirns . . 466
Fufsgelenk 151
Fufsmuskeln 275
Fufsrückenbogen . . . 402
Fufssohle s. Sohle.
Fufstritt des Steigbügels . 583
Fufswurzelknochen . . . 103
Fufswurzelpulsader, äufsere 401
» innere 402

G.

Galle 690
Gallenapparat 688, -blase 688, -blasengang 688, -blasengrube 683, -blasenpulsader 371, -canäle 687, -darm 667, -gang, gemeinschaftlicher 689, -gänge 687.
Ganglien 456
Gangliengeflechte 457, -kugeln 459, -nerven 457, -nervensystem 456, 556, -zellen 459.
Gänsefufs 511
Gasser'scher Knoten . . 500
Gaumen, harter 55
» weicher . . . 654
Gaumenbeine 42, -bögen 654, -flügel 34, -fortsatz 40, -haut 654, -heber 186, -nerven 559, -pulsader, aufsteigende 329, -schlundkopfmuskel 188, -segel 654, -segelmuskeln 186, -spanner 187, -zungenmuskel 183.
Gebärmutter 737
Gebärmuttergeflecht (nerv.) 573
» (ven.) 433
Gebärmutterpulsader . . 387
Gedärme s. Därme.
Gefäfse 301
Gefäfshaut, allgem. 317, 411, 441
» des Auges . . 597
» d. Hirns s. Hirnhaut.
Gefäfsplatte, obere . . . 473
» untere . . . 488
Gefäfsscheide 317
Gefiederte Muskeln . . . 157
Gefühlswärzchen . . . 619
Gegenden des Unterleibes 651
Gegeneeke 575
Gegeneckenmuskel . . . 578
Gegenkrempe, Gegenleiste 575
Gegensteller des Daumens 248
Gehirn 460
» grofses 465
» kleines 480

Gehirn-Augenvene . . . 419
Gehirnhäute s. Hirnhäute.
Gehirnpulsader, hintere . 347
» mittlere . 342
» tiefe . . 347
» vordere . 341
Gehörgang, äufserer . . 578
» innerer . . . 28
» knöcherner . 285
» knorpeliger . 578
Gehörgangsnerven . . . 509
Gehörknöchelchen . . . 581
Gehörnerv s. Hörnerv.
Gehörorgan 574
Gekröschen d. Wurmanhangs 676
Gekrösdarm 667
Gekrösdrüsen 449
Gekröse 695
Gekrösgeflecht, oberes . . 571
» unteres . 572
Gekröspulsader, obere . . 373
» untere . 377
Gekrösvene, grofse, obere 437
» kleine, untere 437
Gelber Fleck 600
» Körper 735
Gelenk 111
Gelenkbänder 114
Gelenkfortsätze (der Wirbel) 6
Gelenkknopf des Hinterhaupts 17
Gelenkknorpel 113
Gelenkkopf des Oberarms . 77
» » Oberschenkels 97
Gelenkpfanne 94
Gelenkschmiere 114
Gerippe s. Skelet.
Geruchsnerv 497
Geruchsorgan 611
Gesäfsmuskel, grofser . . 253
» kleiner, mittlerer 254
Gesäfsnerv, oberer, unterer 550
Gesäfspulsader 383
Geschlechtsorgane . . . 714
Geschlechtstheile, äufs., innere 714
» männliche 715
» weibliche 733
Geschmacksorgan . . . 615
Geschmackswärzchen . . 616
Geschwänzter Höcker . . 683
Gesichts-Augenvene . . 419
Gesichtsdrüsen, oberflächliche 441
» tiefe . . . 442
Gesichtsnerv 510
Gesichtstheil des Schädels 16
Gesichtsvene, gemeinschaftl. 421
» hintere . . 422
» vordere . . 421
Gestreifter Körper . . . 467
Gewerkgelenk s. Charniergelenk.
Gewinde 112
Gewölbe des Gehirns . . 469
» » Schädels . 51
Gewölbknollen 473
Gewölbschenkel, hintere . 473
» vordere . 471
Gezackter Körper . . . 482
Gezahntes Band 493
Gezahnter Körper (des kleinen Gehirns) 482
» (der Olive) 486
Gezahnte Leiste 471
Giebel der 4ten Hirnhöhle 487
Giefsbecken-Kehldeckelbänder 637
» Kehldeckelmuskel 636
Giefsbeckenknorpel . . . 631
Giefsbeckenmuskel, querer 634
» schräger 635
Gimbernat'sches Band . . 211
Gipfel des Wurms . . 482
Glaser'sche Spalte . . . 25
Glasfeuchtigkeit, Glashaut . 602
Glaskörper 602
Glasur s. Email.
Glisson'sche Kapsel . . 688
Graaf'sche Bläschen . . 734
Gränzknoten 457
Gränzstrang des Ganglien-systems 556
Gränzstreif 469
Grauer Höcker 477
Graue Leistchen 487
» Nervensubstanz . . 454

Griffelfortsatz des Ellenbogenbeins . . . 81
» d. Schläfenbeins 29
» der Speiche 82
Griffellochpulsader . . . 332
Griffelschlundast 515
Griffelschlundkopfmuskel . 186
Griffelwarzenloch . . . 29
Griffelzungenbeinmuskel . 179
Griffelzungenbeinmuskelnerv 513
Griffelzungenmuskel . . 183
Grimmdarm, absteig., aufsteig. 674
Grimmdarmgekröse . . . 675
Grimmdarmklappe . . . 678
Grimmdarmpulsader, linke 377
» mittlere, rechte 375
Grundbein 32
Grundblutleiter 421
Grundfläche des Gehirns . 476
» » Schädels . 53
Grundpulsader 345

H.

Haare 624
Haarbalg 626, -gefäfse 316, -keim 626, -knopf 625, -kreuze 624, -öl 627, -sackdrüsen 627, -schaft 624, -wirbel 624, -wurzel 624, -wurzelscheide 625, -zwiebel 625.
Hahnenkamm 35
Haken 477
Hakenarmmuskel . . . 232
Hakenbein 86
Hakenbündel 491
Hakenganglion 477
Halbdornmuskel 201
Halbgefiederte Muskeln . 157
Halbhäutiger Muskel . . 266
Halbkanal d. Paukenspanners 580
Halbkreisförmige Canäle . 586
Halbkugeln d. grofsen Gehirns 465
» » kleinen Gehirns 481
Halbmondförmige Klappen 308
Halbmondförmige Knoten (d. symp. Nerven) . . 570
Halbmondförmiger Knoten (des dreigetheilten Nerven) 500
Halbmondförmiger Lappen 481
Halbmondförmige Linie Spigel's 211
Halbsehniger Muskel . . 265
Halbunpaarige Vene . . 427
Halsdrüsen, oberflächliche 442
» tiefe . . . 442
Halsgeflecht 527
Halshautvene, untere . . 424
Halsknoten, grofser, oberer 564
» mittlerer, unterer 566
Halsmuskel, langer . . . 191
Halsnerven 525
» oberflächlicher 528
Halsnervenschlingen . . 526
Halspulsader, quere . . 350
Halstheil des Gangliensystems 564
Halswirbel 7
Hammer 581
Hammermuskel, äufs., innerer 583
Handgelenk 139
Handgriff des Brustbeins . 71
» » Hammers . 582
Handhabe s. Handgriff.
Handrückenast des Ellenbogennerven 536
Handrückenband . . . 294
Handrückennetz (ven.) . 425
Handwurzelknochen . . 83
Handwurzelpulsadern . . 362
Harn 704
Harnblase 707
Harnblasengeflecht s. Blasengeflecht.
Harnblasenpulsader, hintere 384
» mittlere, obere 383
Harnkanälchen 702
Harnleiter 705
Harnleitermuskeln . . . 709
Harnorgane 700
Harnröhre, männliche . . 711
» weibliche . . 714

Harnröhrenenge 713
Harnröhrenmündung, äufsere 713, 714
Harnröhrenzwiebel . . . 732
Harnröhrenzwiebelpulsader 386
Harnschneller 220
Harnstrang 708
Harnwerkzeuge 700
Harte Augenhaut . . . 595
» Hirnhaut 461
Haube 489
Haufendrüsen 671
Hauptstämme des Lymphgefäfssystems 451
Haut, äufsere 617
Hautbälge, Hautdrüsen . 627
Häute des Gehirns . . . 461
» » Rückenmarks . 492
Hautmuskel des Halses . 173
Hautnerv d. Armes, äufserer 532
» » » innerer grofs. 533
» » » » hinterer 541
» » » » kleiner 534
» » » mittlerer . 533
» » » oberer . . 534
» » Bauches . . . 541
» der Brust . . . 541
» d. Dammes . . 550
» » Fufses, äufserer 554
» » Fufsrückens . 553
» der Fufssohle . 554
» d. Gesäfses, hintere 548
» » » obere hint. 542
» » » oberer vord. 541
» » » untere . 550
» » Oberschenkels, äufserer 544
» » » hinterer 550
» » » innerer . 546
» » » langer inn. 547
» » » vord. äufs. 544
» » » vord. mittl. 546
» » Untersch., hinterer 552
» » » u. Fufses, langer 554
» » Vorderarms, äufs. 538
Hautschmiere, Hauttalg . 628
Hautvenen 410
Hautwärzchen 619
Havers'sche Drüsen . . . 115
Heiligenbein 13
Heiligenbeinnerven . . . 548
Hemisphären s. Halbkugeln.
Herabdrücker des Harns . 709
Herabzieher des Mundwinkels 169
» » Nasenflügels 168
» der beweglichen Nasenscheidewand 166
» der Unterlippe 168
Herumschweifender Nerv . 517
Herz 302
Herzbeutel 302
Herzbeutelwasser . . . 303
Herzbeutelzwerchfellpulsader 351
Herzgeflecht 567
Herzgeflechtäste des herumschweifenden Nerven . 519
Herzgrube 651
Herzkammern 303
» linke . . 309
» rechte . . 307
Herzknoten 567
Herznerven, dicker . . . 567
» kleiner, unterer 567
» oberer, oberflächl. 565
Herzohr 303
» linkes 309
» rechtes 304
Herzvenen 412
Highmor's Höhle . . . 39
» Körper . . . 718
Hinterhauptsbein . . . 16
Hinterhauptsblutleiter . . 417
Hinterhauptsloch . . . 17
Hinterhauptsmuskel . . . 159
Hinterhauptsnerv, grofser . 525
» kleiner . 527
Hinterhauptsdrüsen . . . 441
Hinterhauptspulsader . . 331
Hirn s. Gehirn.
Hirnanhang 479
Hirnganglion, hinteres . . 473

Hirnganglion, vorderes . . 467
Hirnhaut, äufsere, harte . 461
» innere, weiche . 464
» mittlere . . . 463
Hirnhautblutleiter . . . 416
Hirnhautpulsader, innere hint. 346
» kleine, mittlere 335
Hirnhöhle, dritte . . . 474
» seitliche . . . 467
» vierte . . . 487
Hirnklappe, hintere, vordere 483
Hirnknoten 484
Hirnlappen 483
Hirnlein 480
Hirnnerven 496
Hirn-Rückenmarksnerven 455,496
Hirnsand 476
Hirnschale 16
Hirnschenkel 479
Hirnschwiele 466
Hirnsichel, grofse . . . 461
» kleine . . . 462
Hirnspalte, kleine . . . 488
Hirnstamm 489
Hirnstiel 479
Hirnvenen 416
Hirnzelt 462
Höcker, grauer 477
» des Sehhügels . . 774
Hoden 716
Hodengekröse 723
Hodenmuskel 213
Hodensack 715
Hodensackbruch 287
Hodensackpulsadern, hintere 386
» vordere 393
Hof der Brustwarze . . 744
Höhle der halbdurchsichtigen Scheidewand 471
Hohlhandaponeurose . . 294
Hohlhandäste des Ellenbogennerven . . 537
» der Ellenbogenpulsader, oberfl. 367
» der Ellenbogenpulsader, tiefe 366
Hohlhandband, gemeinschaftl. 294
Hohlhandbogen, oberflächl. 367
» tiefer . . 363
Hohlhand-Fingernerven . 535
Hohlhandhautast des Ellenbogennerven 536
» des Mittelarmnerven 535
Hohlhandmuskel, kurzer . 249
» langer . 237
Hohlhandpulsader, oberflächl. 362
» tiefe . 362
Hohlhandnetz der Handwurzel 365
Hohlvene, absteigende, obere 412
» aufsteigende, untere 429
Hohlvenengrube 683
Hohlvenenloch 218
Hohlvenensack s. Rechter Vorhof des Herzens.
Horizontaler Ast d. Schambeins 93
Horizontalfurche des kleinen Gehirns 481
Hörner des Kreuzbeins . 14
» der Pfanne . . . 94
» des Rückenmarks . 495
» der Schilddrüse . 640
» des Schildknorpels 631
» der Seitenhöhle . 470
» des Steifsbeins . 15
» » Zungenbeins . 70
Hörnerv 514
Hornhaut 595
Hornstreif 469
Hüftbeckennerv 543
Hüftbeinausschnitt, grofser 92
» kleiner 93
Hüftbeine 90
Hüftbeinkamm 92
Hüftbeinloch s. Hüftloch.
Hüftbeinmuskel, innerer . 261
Hüftdrüsen 447
Hüftgeflecht 549
Hüftgelenk 144
Hüft-Grimmdarmpulsader 375
Hüftkreuzbeinfuge . . . 91
Hüftkrümmung 674

Hüftleistennerv 543
Hüftlendenpulsader . . . 381
Hüftloch 94
Hüftlochmembran . . 94, 132
Hüftlochmuskel, äufserer . 257
» innerer . 256
Hüftlochnerv 547
Hüftlochpulsader 381
Hüftnerv 552
Hüftpulsader, äufsere . . 389
» gemeinschaftl. 380
» innere . . 380
Hüftvene, äufsere . . . 433
» gemeinschaftliche 432
» innere . . . 434
Hülfsbänder 114
Hülse 486
Hülsenstränge 486
Hundszahn 61
Hunter's Leitband . . . 723
Hymen 742

I.

Ingestionsorgane 650
Insel 477
Insertion der Muskeln . . 157
Intercostalnerv, grofser . . 556
Intermediäre Marksubstanz 491

J.

Jacob'sche Haut 600
Jacobson'sche Anastomose 563
Jacobson'scher Nerv . . 515
Jochbein 42
Jochbeinmuskeln . . . 167
Jochbogen 42
Jochfortsatz d. Oberkieferbeins 40
» » Schläfenbeins 25
Jugularknötchen des Vagus 517
» » Zungenschlundkopfnerven 515
Jungfernhäutchen . . . 742

K.

Kahnbein der Fufswurzel 105
» » Handwurzel 83
Kahnförmige Grube d. Harnröhre . 713
» » d. äufs. Ohrs 575
Kammmuskel 262
Kammmuskeln (im Herzen) 303
Kappenmuskel 193
Kapselbänder 114
Kapseln (im Gehirn) . . 489
Kaumuskel 170
Kaumuskelnerv 507
Kaumuskelpulsader . . . 335
Kegelförmiges Band . . 632
Kehldeckel 631
Kehlkopf 629
Kehlkopfbänder 632
Kehlkopfhöhle 637
Kehlkopfknorpel 630
Kehlkopfmuskeln . . . 634
Kehlkopfnerv, oberer . . 518
» unterer . . 519
Kehlkopfpulsader, obere . 326
» untere . 349
Kehlkopfschleimhaut . . 636
Keilbein 30
Keilbeinblutleiter . . . 419
Keilbeingaumenknoten . . 558
Keilbeingaumennerv . . 504
Keilbeingaumenpulsader . 336
Keilbeinhöhlen 32
Keilbeinhörner 32
Keilbeinnasenpulsader . . 336
Keilbeinschnabel . . . 32
Keilförmige Beine . . . 105
» Knorpel . . 632
» Lappen . . 481
Keilstrang 486
Keimbläschen, Keimfleck . 735
Keimlager, Keimscheibe . 734
Kerkring'sche Falten oder Klappen 670
Kern des grofsen Gehirns 491
Kernstränge 495

Keule 486
Kiefer s. Ober- und Unterkiefer.
Kiefcrfortsatz des Jochbeins 42
Kiefergeflecht (ven.) . . 423
Kiefcrgelenk 122
Kieferknoten 562
Kiefermuskel, zweibäuchiger 179
Kiefcrpulsader, äufsere . . 328
» innere . . 333
Kieferwinkel 47
Kieferzungenbeinmuskel . 180
Kieferzungenbeinnerv . . 508
Kinn 46
Kinnbackendrüse . . . 657
Kinnleiste, äufsere . . . 46
» innere . . . 47
Kinnmuskel 180
Kinnnerv 509
Kinnzungenbeinmuskel . . 180
Kinnzungenmuskel . . . 180
Kissen 474
Kitzler 742
Kitzlernerv 551
Kitzlerpulsadern 387
Klappdeckel 477
Klappen des Herzens, active, passive 304
Klappenbändchen . . . 484
Klappenwulst 483
Klauen 470
Kleines Gehirn 480
Kleinhirnpulsadern . . . 347
Kleinhirnvenen 416
Knebelbart 653
Knie des Antlitznerven . 510
» » Balken . . . 466
Knieblatt 466
Kniegelenk 145
Kniegelenknetz 398
Kniegelenkpulsader, äufs. obere 397
» äufsere untere 398
» innere obere 397
» innere untere 398
» mittlere . . 397
» oberfl., oberste 396
Knichöcker, äufserer, innerer 474
Kniekehldrüsen 446
Kniekehlgrube 98
Kniekehlmuskel 271
Kniekehlpulsader . . . 396
Kniekehlvenen 434
Knieknoten 510
Kniescheibe 99
Knöchel, äufserer . . . 102
» innerer . . . 101
Knöchelbein 103
Knöchelnetze 401
Knöchelpulsadern, hintere 405
» vordere 401
Knochen, kurze, lange, platte 2
Knochenhaut s. Beinhaut.
Knochenkanälchen, -körperchen 3
Knochenmark 3
Knochensubstanz der Zähne 62
Knochentafeln 2
Knochenvenen des Schädels 415
Knorrenmuskel 243
Knorpel, Knorpelkörperchen 4
Knorpelringe der Luftröhre 638
Knötchen 483
Knötchenfibrillen . . . 459
Knotengeflecht des Vagus . 517
Knotenstrang 556
Kolben d. gestreiften Körpers 467
Kopfbein 86
Kopfhaare 624
Kopfmuskeln, hintere gerade 202
» schräge . . 202
» seitlicher gerader 202
» vordere gerade 189
Kopfnicker 176
Kopfpulsader, äufsere . . 325
» gemeinschaftl. 324
» innere . . 337
Kopfpulsadergeflecht . . 562
» inneres 565
Kopftheil des Gangliensystems 557
Kopfvene, äufsere . . . 421
» innere . . . 415
Körperpulsader, grofse . . 318
Körperkreislauf 311
Koth 679

Kranzband der Leber . . 684
Kranzgeflechte des Herzens 567
Kranznaht 50
Kranzpulsadern des Arms . 355
» » Herzens 323
» d. Hüfte . . 390
» » » oberfl. 393
» » Lippen . . 330
» d. Magens, linke 369
» » » rechte 371
» » Oberschenkels, äufsere 395
» » Oberschenkels, innere 394
Kranzvenen des Herzens . 412
Kreislauf d. Blutes . . . 310
» » » grofser, kleiner 311
Kreuzband des Fufsgelenks 299
Kreuzbänder der Finger . 295
Kreuzbein 13
Kreuzbeindrüsen 447
Kreuzbeingeflecht . . . 549
Kreuzbeinhörner 14
Kreuzbeinknoten . . . 570
Kreuzbeinlöcher, hintere, vord. 14
Kreuzbeinnerven . . . 548
Kreuzbeinpulsader, mittlere 378
» seitliche 383
Kreuzbeinstachelband . . 130
Kreuzdarmbeinfuge . . . 129
Kreuzknorrenband . . . 131
Kreuzung der Pyramiden . 485
» » Sehnerven . 477
Krone der Eichel . . . 728
Kronenfortsatz d. Ellenbogenbeins . 80
» » Unterkiefers 48
Kropf 640
Krummdarm 668
Krümmungen d. Grimmdarms 674
Krystallkörper, Krystalllinse 603
Kuckuksbein 15
Kugelgelenk 112
Kuppel 586
Kurzsichtigkeit 605

L.

Labdrüsen 666
Labyrinth d. Ohrs, häutiges 589
» » » knöchernes 585
» » Siebbeins . . 35
Labyrinthwasser 589
Lachmuskel 176
Lambdanaht 50
Langer Halsmuskel . . . 191
» Rückenmuskel . . 198
Längsblutleiter s. Sichelblutleiter.
Längsbündel, unteres . . 491
Längsfurche des Herzens . 302
Längsgrube der Leber, linke, rechte 682
Längsspalte d. grofsen Gehirns 465
» » kleinen Gehirns 480
» » Rückenmarks 494
» » verläng. Marks 485
Lappen des grofsen Gehirns 465
» » kleinen Gehirns 481
» der Leber . . . 683
» » Lunge . . . 643
» » Prostata . . 726
Lebensbaum der Hemisphären 481
» des Wurms . 482
Leber 680
Leberbänder 684, -drüsen 450, -gang 688, -geflecht 571, -läppchen 685, -lappen 683, -pulsader 371, -venen 432, -zellen 688.
Lederhaut 618
Leerdarm 668
Leier 473
Leistchen, graue 487
Leiste, gezahnte 471
Leistenband 211
Leistenbruch, angeborner . 287
» äufserer . . 286
» eingesackter . 287
» innerer . . 285
Leistendrüsen 446
Leistengruben 389
Leistenkanal 285

Leistennerv 544
Leistenring, äufserer, vorderer 211
» hinterer, innerer 285
Leitband des Hodens . . 723
Lendenanschwellung des Rückenmarks 494
Lendendrüsen 448
Lendengeflecht 543
Lendengegend 651
Lendenknoten 569
Lendenkreuzbeinnerv . . 543
Lendenleistennerv . . . 544
Lendenmuskel, grofser runder 261
» kleiner runder 262
» viereckiger . 216
Lendennerven 542
Lendenpulsadern . . . 378
» unterste . 379
Lendentheil des Zwerchfells 218
Lendenvenen 431
Lendenwirbel 11
Lendenwirbelnerven . . 542
Lieberkühn'sche Drüsen, Grübchen 671
Linse, Linsenkapsel . . . 603
Linsenkern (des Hirns) . 489
» der Krystalllinse 603
Linsenknöchelchen . . . 582
Lippen 653
» des Muttermundes 737
Lippenbändchen 653
Lippendrüsen 653
Lippenvenen 422
Löffelförmiger Fortsatz . 580
Luftgefäfse 643, -röhre 638, -röhrenäste 638, -röhrenpulsader 367, -wege 629, -zellen 643.
Lungen 641
Lungenäste des Vagus . . 519
Lungenbläschen 643, -drüsen 445, -fell 646, -gefäfse 644, -geflechte 519, -haut 646, -herzkammer 307, -kreislauf 311, -läppchen 643, -lappen 642, -magennerv 517, -nerven 519.
Lungenpulsader 408
Lungensack s. Brustfell.
Lungenvenen 438
Lungenwurzel 642
Lungenzellen s. Luftzellen.
Lymphdrüsen 440
Lymphe 439
Lymphgefäfse 439
Lymphgefäfse des Afters 447, » des Arms 443, » der Bauchspeicheldrüse 450, » der Bauchwandungen 448, » des Beckens 447, » der Blase 447, » des Blinddarms 449, » der Brust 444, » der Brustfelle 444, » des Dammes 447, » des Dickdarms 449, » des Dünndarms 449, » des Eierstocks 448, » des Fufses 446, » der Gebärmutter 448, » der Gesäfsgegend 446, » der Geschlechtstheile, äufsere 446, innere 448, » des Gesichts, oberfl. 441, tiefe 442, » des Grimmdarms 449, » des Halses 442, » der Hand 443, » des Herzens 445, » des Hinterhaupts 441, » der Hoden 448, » des Kehlkopfes 442, » des Kopfes 441, » der Leber 450, » der Lendengegend 448, » der Luftröhre 442, » der Lungen 445, » des Magens 450, » des Mastdarms 447, » der Milz 450, » der Mundhöhle 442, » der Mutterscheide 447, » der Muttertrompete 448, » des Nackens 444, » der Nasenhöhle 442, » der Nebenhoden 448, » der Nebennieren 448, » der Nieren 448, » des Rückens 444, » des Schädels 441, » der Scheidenhäute 448, » des Schenkels 445, » der Schläfe 441, » des Schlundkopfes 442, » der Schulterblattgegend 444, » des Unterleibs 448, » d. Vorsteherdrüse 447,

Lymphgefäfse (Fortsetzung)
» der Zunge 442, » des Zwerchfells 448, » des Zwölffingerdarms 450.
Lymphgefäfsstamm, linker . 451
» rechter 453
Lymphgeflechte 440
Lymphknoten 440

M.

Magen 663
Magenäste des Vagus . . 520
Magengeflechte 520
Magengegend 651
Magengekröse 665
Magengrund 663
Magenkranzgeflecht . . . 571
Magenkranzpulsader, linke 369
» rechte 371
Magenkrümmungen . . . 663
Magenmund 663
Magen-Netzpulsader, linke 373
» rechte 371
Magenpulsadern, kurze . 373
Magensaft, Magensaftdrüsen 666
Magenvene, obere . . . 437
Magen-Zwölffingerdarmpulsader 371
Malpighische Pyramiden . 702
Malpighisches Netz . . . 622
Mandel (am kleinen Gehirn) 481
Mandeläste des Zungenschlundkopfnerven . . 516
Mandeln 655
Männliches Glied . . . 727
Mantel 492
Mark, verlängertes . . . 485
Markbaum s. Lebensbaum.
Markbündel, hakenförmiges 491
Markhaut des Auges . . 600
» der Knochen . 3
Markkern der Hemisphären 481
» des Wurms . 482
Markknopf 485
Markknopfschenkel . . . 484
Markkügelchen . . 473, 479
Marklager des kleinen Gehirns 482
Marksegel, hinteres, vorderes 483
Marksubstanz 454
» der Niere . 702
Markzapfen 494
Markzwiebel 485
Mastdarm 674
Mastdarmgeflecht (nerv.) . 573
» (ven.) . 433
Mastdarmgekröse . . . 677
Mastdarmheber s. Afterheber.
Mastdarmnerv, unterer . . 551
Mastdarmnerven, mittlere . 549
Mastdarmpulsadern, äufsere 386
» innere, obere 377
» mittlere . 384
Mastdarmvenen 483
Meckel'sche Erhabenheit . 470
Meckel'scher Knoten . . 558
Meibom'sche Drüsen . . 607
Milch 744
Milchbehälter 744
Milchbrüste 743
Milchbrustgang 451
Milchdrüse 743
Milchdrüsenpulsadern . . 351
Milchgänge 744
Milchgefäfse 449
Milchsäcke 744
Milchsaft s. Chylus.
Milchzähne 61
Milz, Milzeinschnitt . . 692
Milzgeflecht 571
Milzpulsader 373
Milztheil des Magens . . 663
Milzvene 437
Mittelarmnerv 534
Mittelarmvene 426
Mittelbauchgegend . . . 651
Mittelfelle 646
Mittelfelldrüsen 445
Mittelfellhöhle, hintere . 647
» vordere . 646
Mittelfellpulsader, hintere . 368
» vordere. 351

Mittelfleisch s. Damm.
Mittelfufsknochen . . . 108
Mittelfufspulsader . . . 402
Mittelhandgelenke . . . 141
Mittelhandknochen . . . 87
Mittelspalten des Rückenmarks 494
Mond (des Nagels) . . 623
Mondbein 84
Monro'sche Oeffnung . . 473
Morgagnische Tasche . . 637
Mulde 491
Mund 653
Mundhöhle 652, -schleimhaut 652, -spalten 652, -winkel 653.
Muschel, mittlere, obere . 36
» untere 45
Muskelbündel, Muskelfasern 157
Muskelhautnerv 532
Muskellehre 156
Muskeln 156
Muskelnerven des Bauchs 541
Muskelscheide 157
Muskel-Zwerchfellpulsader 351
Mutter 737
Mutterbänder, breite, runde 738
Muttergrund, -hals, -körper 737
Muttermund, äufserer . . 737
» innerer . . 738
Muttermundlippen . . . 738
Mutterscheide 739
Muttertrompete 735
Mützenförmige Klappe . 310
Myolem 157

N.

Nabel des Paukenfells . . 579
Nabelgegend 651
Nabelpulsader 383
Nabelvenengrube . . . 682
Naboth'sche Eier . . . 739
Nackenanschwellung des Rückenmarks 494
Nackenband 193
Nackengeflecht s. Halsgeflecht.
Nackenmuskel, absteigender 199
Nackenmuskel, aufsteigender 199
» durchflochtener 201
» querer . . 199
» zweibäuchiger 201
Nackenpulsader, aufsteigende 349
» oberflächl. 349
» tiefe . . 350
Nackenvene, tiefe . . . 413
Nacken-Warzenfortsatzmuskel 200
Nackenwirbel 7
Nägel 622
Nagelbett, -falz, -körper, -kuppe, -mutter, -spitze . . . 623
Nagelwurzel 622
Nahrungsschlauch . . . 650
Naht des Balkens, äufsere 466
» » » innere 467
» » Hodensacks . . 715
Nähte (der Knochen) . . 49
Nase, äufsere 611
» innere 613
Nasenaugennerv 501
Nasenbeine 37
Nasenflügel 611
Nasenflügelknorpel . . . 611
Nasenfortsatz d. Oberkieferbeins 40
Nasengang, mittlerer, oberer 36, 60
» unterer . . . 60
Nasengaumenknoten . . 559
Nasengaumennerv . . . 559
Nasenhöhle 60, 613
Nasenkanal 39, 610
Nasenknorpel, obere, untere 611
Nasenknoten 558
Nasenleiste 43
Nasenlöcher 611
Nasennerven, hintere obere 559
» oberflächliche 506
» untere . . 559
» vordere obere 559
Nasenöffnung, vordere . . 39
Nasenöffnungen, hintere . 57
Nasenpulsader 340
Nasenrücken 611
Nasenscheidewand . . . 613

Nasenscheidewand, bewegliche 611
Nasenscheidewandknorpel . 612
Nasenscheidewandnerv . . 559
Nasenschleim 614
Nasenschleimhaut . . . 613
Nasenspitze 611
Nasenstachel 23
Nasenthränengang . . . 609
Nasenwurzel 611
Nebenerhabenheit . . . 470
Nebengebilde der Haut . 622
Nebenhoden 716
Nebenhöhlen der Nase . 613
Nebenmilz 693
Nebennieren 706
Nebennierengeflechte . . 571
Nebennierenpulsadern, mittl. 378
» obere 378
» untere 369
Nebennierenvenen . . . 432
Nebenpulsadern des Arms 358
Nebentrommelfell . . . 580
Neigung des Beckens . . 96
Nerven 455
Nervenanastomosen . . . 456
Nervenbündel 455
Nervenfasern 457
Nervenganglien 456
Nervengeflecht 456
Nervenhaut des Auges . . 600
Nervenknoten 456
Nervenkörper 459
Nervenlehre 454
Nervenmark s. Marksubstanz.
Nervenscheide s. Neurilem.
Nervenschlinge 456
Nervensystem 454
» vegetatives . 556
Nervenwurzeln 455
Nest (am kleinen Gehirn) 483
Netz 695
» grofses 676
» kleines 685
Netzförmige Anhänge . . 677
Netzhaut 600
Netzhautpulsader . . . 340
Netzsack 697
Neurilem 456
Nickhaut 608
Niederzieher s. Herabzieher.
Nieren 700
Nierenbecher s. Nierenkelche.
Nierenbecken 704, -einschnitt 701, -geflechte 571, -kelche 705, -körperchen 703, -pulsadern 378, -substanz 702, -venen 432, -wärzchen 702.
Nufsgelenk 112
Nymphen 742

O.

Oberarmbein 77
Oberarmbeinknorren . . 79
Oberaugenhöhlennerv . . 501
Oberaugenhöhlenpulsader . 339
Oberbauchgeflecht . . . 570
Oberbauchgegend . . . 651
Obergrätengrube 75
Obergrätenmuskel . . . 230
Oberhaut 620
Oberkieferast d. dreigeth. Nerv. 503
Oberkieferbein 38
Oberkiefergeflecht . . . 505
Oberkieferhöhle 38
Oberkieferknoten . . . 505
Oberlippe 653
Oberlippennerven . . . 506
Oberrollnerv 501
Oberschenkelbein . . . 97
Oberschenkelmuskeln . . 252
Oberschenkelpulsader . . 391
» durchbohrende 395
» tiefe . . . 394
Oberschlüsselbeinnerven . 528
Oberschulterblattnerv . . 531
Ohr 574
» äufseres 575
» inneres 585
» mittleres 579
Ohrast des Vagus . . . 518
Ohrdrüsen, hintere . . . 441

Ohrecke 575
Ohreckmuskel 577
Ohrenschmalz 579
Ohrenschmalzdrüsen . . 579
Ohrkalk 590
Ohrknorpel 576
Ohrknoten 561
Ohrkrempe 575
Ohrkrystalle 590
Ohrläppchen 575
Ohrleiste 575
Ohrleistenmuskeln . . . 576
Ohrmuschel 575
Ohrmuskeln 172
Ohrnerv, grofser 528
» hinterer tiefer . 513
» vordere . . . 509
Ohrpulsader, hintere . . 331
» innere . . 347
» vordere . . 332
Ohrsand s. Ohrkalk.
Ohrspeicheldrüse . . . 656
Ohrspeicheldrüsennerven . 513
Ohrspeicheldrüsenpulsadern 330
Ohrtrompete 584
Ohrvene, innere 419
Olive 485
Olivenkern 486

P.

Pacchionische Drüsen, Körper 463
Pankreas 690
Pankreatischer Saft . . . 692
Pathetischer Nerv s. Rollmuskelnerv.
Pauke 579
Paukenfell 579, -fellspanner 583, -geflecht 563, -höhle 580, -knötchen 515, -nerv 515, -pulsader 334, -saite 511, -treppe 587.
Peripherischer Theil des Nervensystems 496
Peyer'sche Drüsen . . . 671
Pfanne s. Gelenkpfanne.
Pfeilnaht 50
Pferdeschweif 524
Pflugscharbein 46
Pfortader 437
Pfortadersystem 435
Pforte 682
Pförtner 663
Pförtnerklappe 663
Pförtnertheil des Magens . 663
Pigment, schwarzes . . . 597
Pigmentkörperchen, -zellen 597
Plasma (des Blutes) . . 301
Polster 474
Poupart'sches Band . . . 211
Primitivfasern (der Muskeln) 157
» (der Nerven) 457
Primitivröhren s. Primitivfasern.
Prostata 725
Pulsation der Arterien . 316
» » Venen . . 410
Pupillarmembran . . . 599
Pupillarrand 599
Pupille 598
Purkinje'sches Bläschen . 735
Pyramide s. Felsentheil.
» des Wurms . 483
Pyramiden, Ferrein'sche . 703
» hintere . . . 487
» Malpighische . 702
» seitliche . . 486
» vordere . . 485
Pyramidenförm. Erhabenheit 581
Pyramidenfortsatz des Gaumenbeins 45
Pyramidenkörper . . . 485
Pyramidenmuskel des Bauchs 216
» der Nase 166

Q.

Querbänder 483
Querblutleiter 418
Quercommissur des Rückenmarks 494
Quere Antlitzpulsader . . 332
» Dammpulsader . . 386

Quere Halspulsader . . 350
» Schulterblattpulsader 350
Querer Bauchmuskel . . 213
» Dammmuskel . . 221
» Giefsbeckenmuskel 634
» Nackenmuskel . . 199
Querfortsätze 6
Querfurche des Herzens . 302
Quergefurchte Bänder . . 483
Quergrimmdarm 674
Quergrimmdarmgekröse . 676
Quergrube der Leber . . 682
Querleisten des Kreuzbeins 13
Quermuskel der Fufssohle 279
» des Ohrs . . 578
Quernaht 51
Querschlitz d. grofsen Gehirns 467
» » kleinen Gehirns 488
Querspalte s. Querschlitz.
Querstreifen des Balkens . 467
» der Muskelfasern 157

R.

Rabenschnabelfortsatz . . 76
Rachen 659
Rachenenge 652
Rachenhöhle 659
Radnerv 514
Rankengeflecht 721
Rankenpulsader 386
Rautenförmiger Körper der Hemisphären 482
» Körper der Olive 486
Rautengrube 487
Rautenmuskeln 196
Reflexionsbewegungen . . 459
Regenbogenhaut 598
Riechbein s. Siebbein.
Riechkolben 476
Riechnerv 497
Riechnervencarunkel . . 476
Riechorgan s. Geruchsorgan.
Riechstreifen 476
Riegel 486
Riemenmuskel 197
Rindensubstanz der Niere 702
Ringbänder der Finger . 235
Ringförmige Erhabenheit . 484
Ringförmiger Blutleiter . 420
Ring-Giefsbeckenbänder . 633
Ring-Giefsbeckenmuskel, hint. 634
» seitlicher 635
Ringknorpel 631
Ring-Luftröhrenband . . 633
Ringmuskel der Augenlider 161
» des Mundes . 166
Ring-Schildknorpelband, mittleres 632
» seitliche 633
Ring-Schildknorpelmuskel 634
Ring-Schlundkopfmuskel . 184
Rippen, falsche 72
» wahre 71
Rippenfell 645
Rippenhalter, hinterer, mittl. 190
» vorderer . . 189
Rippenheber 203
Rippenknorpel 74
Rippentheil des Zwerchfells 216
Röhrenknochen s. Lange Knochen.
Rolle des oberen schiefen Augenmuskels . . 165
» des Oberarmbeins . 79
Rollgelenk 113
Rollhügel 98
Rollmuskeln des Auges . 165
Rollmuskelnerv 499
Römisches S 674
Rosenadern 435
Rosennerv, äufserer . . . 554
» grofser . . . 547
» kleiner, oberer . 546
» unterer . . . 554
Rückenmark 492
Rückenmarksfaden s. Endfaden.
Rückenmarkshaut, harte . 492
» weiche 493
Rückenmarkskanal . . . 495
Rückenmarksnerven . . . 523
Rückenmarkspulsader, hintere 346
» seitliche 346

Rückenmarkspulsader, vordere 347
Rückenmarksspalten . . . 494
Rückenmarksstränge . . 494
Rückenmarksvenen . . . 429
Rückenmarkszapfen s. Endzapfen.
Rückenmuskel, breiter . . 193
Rückenmuskeln 192
Rückennerven 539
» der Finger. 537
» » Zehen . 553
Rückennetz der Handwurzel 366
Rückenpulsader der Finger 366
» des Fufses . 398
» » Kitzlers . 187
» der Nase . . 340
» » Ruthe . 387
» des Schulterblatts 350
» der Zehen . 402
» » Zunge . 328
Rückenwirbel 10
Rückenwirbelnerven . . 539
Rücken-Zehennerven . . 553
Rücken-Zehenpulsadern . 402
Rückgrat s. Wirbelsäule.
Rückgratsmuskel, vielspaltiger 202
Rückgratsstrecker . . . 198
Rückgratsvenengeflecht . . 428
Rückwärtsdreher, kurzer . 244
» langer . 241
Rückwärtszieher des Ohrs 173
Runder Armmuskel, grofser 231
» » kleiner 230
Rundes Loch 32
Runzelsäulen d. Mutterscheide 740
Ruthe 727
Ruthennerv 551
Ruthenpulsader 386
Ruthenvenen 433

S.

Sägeförmiges Band . . . 493
Sägemuskeln, hintere . . 196
» vorderer grofser 229
» » kleiner 228
Sägenaht 49
Samen 720
Samenausspritzungsgang . 725
Samenbläschen, Samenblasen 724
Samengang 720
Samengeflechte 572
Samenhügel 711
Samenkanälchen 719
Samenleiter 720
Samenpulsader, äufsere . 390
» innere . 377
Samenschneller 220
Samenstrang 720
Samenthierchen 720
Samenvenen, innere . . 431
Santorinische Knorpel . . 632
Sattellehne 32
Sattelwulst 31
Saugadern s. Lymphgefäfse.
Säulen des Gewölbes . . 473
Saum 469
Schädel 16
Schädeldecke, -Gewölbe s. Hirnschale.
Scham, weibliche . . . 741
Schambändchen 741
Schambein 93
Schambeinfuge 94
Schambeinkamm . . . 93
Schambeinpulsader . . . 389
Schamberg . . . 728, 741
Schambogen 94
Schamgeflecht (nerv.) . . 549
» (ven.) . . 433
Schamgegend 651
Schamglied, weibliches . 741
Schamhaare 624
Schamlefzen s. Schamlippen.
Schamlippen, äufsere, grofse 741
» innere, kleine 742
Schamlippenbruch . . . 287
Schamnerv, äufserer . . . 544
» gemeinschaftlicher 550
» oberer, unterer 551
Schampulsadern, äufsere . 393
» gemeinsch., innere 384
Schamschenkelnerv . . . 544

Schamspalte 741
Schamtheile 741
Scheide 740
Scheidenbänder der Finger 295
Scheideneingang 740
Scheidenfortsatz 723
Scheidengeflecht 433
Scheidengewölbe, -grund . 740
Scheidenhaut, eigne des Hodens 717
» gemeinsch. d. Hodens und Samenstrangs 721
Scheidenkanal 723
Scheidenklappe 742
Scheidennerven 549
Scheidenpulsader . . . 387
Scheidenschnürer . . . 221
Scheidentheil der Gebärmutter 737
Scheidewand, halbdurchsicht. 471
» des Herzens . 303
» » Hodensacks 716
» der Nase . . 613
» » Ruthe . 731
Scheitelbein 19
Scheitelmuskel 159
Schenkel des Bauchringes . 211
» zur Brücke s. Brückenschenkel.
» des grofsen Gehirns s. Hirnschenkel.
» des Gewölbes . 471
» » Kitzlers . . 743
» zum verlängert. Mark 484
» der Ruthe . . . 730
» zu den Vierhügeln 483
» des Zwerchfells . 218
Schenkelbinde 295
Schenkelbogen 211
Schenkelbruch 298
Schenkelgefäfslücke . . . 298
Schenkelgefäfsscheide . . 297
Schenkelgefäfsscheidennerv 546
Schenkelkanal 298
Schenkelmuskeln 252, » dicke 260, » gerader 259, » schlanker 264, » viereckiger 257, » zweiköpfiger 264.
Schenkelnerv 546
Schenkelpulsader . . . 388
Schenkelring 298
Schenkelvene 434
Schienbein 100
Schienbeinmuskel, hinterer 272
» vorderer 267
Schienbeinnerv 553
Schienbeinpulsader, hintere 403
» vordere . 398
» zurücklauf. 401
Schiffbein s. Kahnbein.
Schilddrüse 640
Schilddrüsenpulsader, mittlere 323
» obere 326
» untere 349
» unterste 323
Schilddrüsenvene, obere . 421
» untere . 414
Schildgiefsbeckenmuskel . 635
Schildhörner 631
Schildkehldeckelband . . 633
Schildkehldeckelmuskel . 636
Schildknorpel 630
Schildschlundkopfmuskel . 184
Schildzungenbeinbänder . 632
Schildzungenbeinhaut . . 632
Schildzungenbeinmuskel . 178
Schildzungenbeinmuskelnerv 522
Schläfenbein 25
Schläfenhautnerv 509
Schläfenmuskel 170
Schläfennerven 513
» oberflächlicher 509
» tiefe . . . 507
Schläfenpulsader, mittlere . 333
» oberflächliche 332
» tiefe . . . 335
Schläfenvenen 422
Schlagadern s. Pulsadern.
Schlauch, gemeinschaftlicher 590
Schleife 489
Schleimbeutel 115
Schleimgewebe 622
Schliefsmuskel d. Afters, äufs. 224
» » » innerer 678

Schliefsmuskel der Augenlider 161
» » Harnblase 710
» des Mundes . 166
» » Pförtners 565
Schlund 659
Schlundast des Vagus . . 518
Schlundäste des Keilbein-gaumenknotens 559
» des Zungen-schlundkopfnerven 515
Schlundgeflecht 518
Schlundgewölbe 659
Schlundkopf 659
Schlundkopfgaumenmuskel 188
Schlundkopfgaumenpulsader 329
Schlundkopfgeflecht (nerv.) 518
Schlundkopfmuskeln . . 183
Schlundkopfpulsader, aufsteig. 330
Schlundkopfschnürer, mittler. 185
» oberer 185
» unterer 184
Schlundkopfvene . . . 421
Schlüsselbein 74
Schlüsselbeinmuskel . . 228
Schlüsselbeinmuskelnerv . 531
Schlüsselbeinpulsader . . 342
Schlüsselbeinvene . . . 423
Schlüssel-Schulterblattgelenk 134
Schmelz, Schmelzfasern . 63
Schmelzorgan 67
Schnauzbart 653
Schnecke 586
Schneckenfenster s. Rundes Fenster.
Schneckenkanal 587
Schneckennerv 591
Schneidermuskel 258
Schneider'sche Haut . . 613
Schneidezähne 61
Schnepfenkopf 711
Schoofsbein 93
Schreibfeder 487
Schulterblatt 75
Schulterblattnerv, hinterer 530
Schulterblattpulsader, hintere, obere 350
» umgeschlagene 355
Schultergelenk 135
Schultergräte 75
Schulterhöhe 75
Schulterzungenbeinmuskel . 178
Schuppennaht 50
Schuppentheil d. Schläfenbeins 25
Schüsselförmige Grube . 602
Schutzmittel des Auges . 605
Schwalbennest 483
Schwanz des Nebenhodens 717
» » Pankreas . 691
» » Streifenhügels 469
Schwanzbein 15
Schwanzbeinnerv . . . 555
Schweifs, -drüsen, -kanäle 628
Schwellgewebe 731
Schwerdtförmiger Fortsatz 71
Seepferdfufs, grofser, kleiner 470
Segel s. Marksegel.
Sehhügel 469, 473
Sehloch 598
Sehnen 156
Sehnenhaube 160
Sehnerv 498
Sehnervenkreuzung . . . 477
Sehnervenloch 31
Sehorgan 593
Sehstreifen 474
Seitenbänder der Blase . 708
Seitenfurchen d. Rückenmarks 494
Seitenhöhlen des Gehirns . 467
Seitenkammern 467
Seitenlappen der Prostata 726
Seitenmassen des Atlas . 8
Seitenplatten d. Schildknorpels 630
Seitenstrang 486
Seitentasche des Kehlkopfs 637
Seitenwandbein 19
Seitenwände der Nase . . 611
Seitenwandknorpel der Nase 611
Sesambeine 110
Sichel des Gehirns s. Hirnsichel.
Sichelblutleiter 417
Siebbein 35
Siebbeinnerv 503
Siebbeinpulsadern . . . 339

Siebbeinzellen 37
Siebplatte 35
» des Gehirns . 477
» der Sklerotika . 595
Sinnesnerven 497
Sinnesorgane 574
Sitzbein 92
Sitzbeinhöcker, -knorren . 93
Sitzbeinpulsader 384
Sitzbeinstachel 93
Sitzbeinzellkörpermuskel . 221
Skelet 5
Sohlenbogen 406
Sohlenmuskel 270
» viereckiger . 278
Sohlennerv, äufserer . . 555
» innerer . . 554
Sohlennerven der Zehen . 555
Sohlenpulsader 405
Sohlenzehenpulsader . . 407
Sömmerring'sches Loch . 600
Sonnengeflecht 570
Spanner des Paukenfells . 583
» der Schenkelbinde 258
Speiche 81
Speichel, Speichelgänge . 656
Speicheldrüsen 655
Speichenhautvene . . . 426
Speichenmuskel, äufserer . 241
» innerer . 237
Speichennebenpulsader . . 358
Speichennerv 538
Speichenpulsader . . . 359
» zurücklaufende 361
Speisebrei 666
Speisekanal 650
Speiseröhre 661
Speiseröhrenäste des Vagus 519
Speiseröhrengeflecht . . . 520
Speiseröhrenpulsader . . 368
Speiseröhrenschlitz . . . 218
Speisesaftröhre 451
Spigel'scher Lappen . . 683
Spigel'sche Linie . . . 211
Spinalganglien 456
Spinalnerven 523
Spindel 587
Spindelförmige Muskeln . 156
Spinnewebenhaut . . . 463
» des Rückenmarks 492
Spinnewebenkanal . . . 464
Spiralblatt 587
Spitzzähne 61
Sporn s. Vogelsporn.
Sprachorgane 629
Sprungbein 103
Spulmuskeln des Fufses . 278
» der Hand . 250
Stäbchenschicht der Retina 600
Stabkranz 490
Stachelfortsatz s. Dornfortsatz.
Stachelloch 32
Stammlappen 477
Stammstrahlung 491
Steigbügel 582
Steigbügelmuskel . . . 583
Steigbügelmuskelnerv . . 511
Steifsbein 15
Steifsbeinknoten 570
Steifsbeinmuskel 225
Steifsbeinnerv 555
Stenson'scher Gang . . . 656
Stimmbänder 633
Stimmnerv 517
Stimmorgan 629
Stimmritze 634
Stimmritzenbänder . . . 633
Stirnbein 22
Stirnglatze 23
Stirnhöcker 23
Stirnhöhlen 23
Stirnleisten 23
Stirnmuskel 159
Stirnnaht 50
Stirnnerv 501
Stirnpulsader 340
Straffes Gelenk 112
Strahlenband 598
Strahlenblättchen . . . 602
Strahlenförmige Muskeln . 156
Strahlenkörper 597
Strahlenkranz s. Faltenkranz.

Strang, runder 487
Stränge des Rückenmarks . 494
Strangförmige Körper . . 486
Strecker des kleinen Fingers 243
» d. grofsen Zehe, kurzer 275
» » » » langer 267
» des Zeigefingers . 245
Streckung 113
Streifen, weifse 487
Streifenhügel 467
Strudelgefäfse 598
Subarachnoidale Räume . 464
Subarachnoidales Zellgewebe 464
Substanzen des Gehirns . 454
» » Rückenmarks 495
Sylvische Grube 465
» Wasserleitung . 476
Sylvisches Knöchelchen . 582
Sympathischer Nerv 456, 556
Synovialdrüsen 115
Synovialhäute 114

T.

Talgdrüsen, Talggruben . 627
Tapete (im Gehirn) . . 466
Taschenbänder 633
Tastorgan 617
Tastwärzchen 619
Tellerförmige Grube . . 602
Thal 465
» des kleinen Gehirns 480
Thebesische Klappe, Löcher 305
Thränen 609
Thränenbeine 41
Thränendrüsen 608
Thränendrüsengrube . . 23
Thränenfistel 609
Thränengang 609
Thränenkanal s. Thränengang.
Thränenkanälchen . . . 609
Thränenkarunkel . . . 608
Thränennasengang . . . 610
Thränennerv 501
Thränenorgane 608
Thränenpulsader 339
Thränenpunkt 606
Thränensack 609
Thränensackmuskel . . . 162
Thränensee 608
Thränenwärzchen . . . 606
Thymus, Thymusdrüse . 647
Totalcommissur 482
Träger s. Atlas.
Traubenhaut 599
Treppen 587
Trichter des Hirns . . . 477
» der Schnecke . . 588
Trommelfell 579
Trommelhöhle 580
Trompete, Eustachische . 584
» Falloppische . 735
Trompetermuskel . . . 170
Türkensattel 32
Tuten 32

U.

Umfangsfaserknorpel . . 114
Unbenannte Pulsader . . 323
» Vene . . . 413
Unbenanntes Bein . . . 90
Unpaarige Vene 427
Unteraugenhöhlennerv . . 504
Unteraugenhöhlenpulsader 336
Unterbauchgegend . . . 651
Untergrätenmuskel . . . 230
Unterhautnerv des Halses . 514
» der Nase . 506
» d. Unterkiefers 514
» der Wange 503
Unterhautschleimbeutel . 618
Unterhautzellgewebe . . 619
Unterkiefer 46
Unterkieferast 47
Unterkieferbeinnerv . . . 508
Unterkieferdrüsen . . . 442
Unterkiefergeflecht . . . 508
Unterkiefergelenk s. Kiefergelenk.
Unterkieferknoten . . . 562
Unterkieferloch, hinteres . 48
» vorderes . 46

Unterkiefernerv 506
Unterkieferspeicheldrüse . 657
Unterkinnpulsader . . . 329
Unterleibshöhle 650
Unterlippe 653
Unterlippennerven . . . 509
Unterrippengegenden . . 651
Unterrippenmuskeln . . 209
Unterrippennerven . . . 540
Unterrollnerv 503
Unterschenkelbinde . . . 299
Unterschenkelmuskeln . . 252
Unterschulterblattgrube . 75
Unterschulterblattmuskel . 229
Unterschulterblattnerven . 531
Unterschulterblattpulsader . 354
Unterzungennerv . . . 522
Unterzungenpulsader . . 328
Unterzungenspeicheldrüse . 657
Urin 704
Urinblase 707
Uterinfasern 739

V.

Varolsbrücke 484
Vegetatives Nervensystem . 556
Venen 409
Venengeflechte 410
» des Rückgrats 428
Venenklappen 411
Venensteine 434
Venenwurzeln 409
Verbindungsast der Wadenbeinnerven 552
Verbindungspulsader, hintere 341
» vordere 342
Verdauungsorgane . . . 650
Verknöcherungspunkte . . 4
Verlängertes Mark . . . 485
Verschiebung 113
Vidianische Pulsader . . 336
Vidischer Nerv 558
Vieleckiges Bein, grofses . 85
» » kleines . 86
Vielspaltiger Rückgratsmuskel 202
Viereckiger Kinnmuskel . 168
» Lendenmuskel 216
» Schenkelmuskel 257
» Sohlenmuskel . 278
» Vorwärtsdreher 240
Vierhügel 475
Vierseitiger Lappen . . . 481
Violette Stelle 487
Vogelsporn 470
Vorberg des Kreuzbeins . 13
Vorderzähne s. Schneidezähne.
Vorgebirge 580
Vorhaut (des Penis) . . 728
» (der Clitoris) . 743
Vorhautbändchen . . . 730
Vorhof des Herzens . . 303
» » » linker 309
» » » rechter 304
» » Ohrs . . . 585
» der Scheide . . 742
Vorhofsnerv 591
Vorhofstreppe 587
Vorkammern 303
Vormauer 489
Vorsteherdrüse 725
Vorsteherdrüsengeflecht . 573
Vorsteherdrüsentheil der Harnröhre 711
Vorwärtsdreher, runder . 236
» viereckiger 240

W.

Wade 270
Wadenbein 102
Wadenbeinmuskel, dritter 267
» grofser . . 270
» kurzer, langer 274
Wadenbeinnerv 552
» oberflächlicher 552
» tiefer . . . 553
Wadenbeinpulsader . . 404
Wadenmuskel, grofser . 270
Wadennerv 554
Wadenpulsadern . . . 398
Wange 653

Wangenbein 42
Wangenfortsatz des Oberkieferbeins 40
» d. Schläfenbeins 25
» » Stirnbeins 23
Wangenhautnerv . . . 503
Wangennerven 513
Warze s. Brustwarze.
Warzengewebe 619
Warzenhof 744
Warzenkörper 619
Warzennaht 50
Warzentheil des Schläfenbeins 26
Wasserbruch 717
Wasserhaut 604
Wasserleitung, Cotunnische 589
» Sylvische . 476
Wechselzähne 61
Weibliches Schamglied . 741
Weiche Hirnhaut . . . 464
» Nerven 565
Weichen 651
Weisheitszahn 62
Weifse Augenhaut . . . 595
» Linie 211
Weitsichtigkeit 605
Weizenkörper 632
Wharton'scher Gang . . 657
Willis'scher Beinerv . . 520
» Kranz . . . 349
Wilson'scher Muskel . . 223
Wimpern s. Augenwimpern.
Windungen des Gehirns . 466
Winkelbewegung . . . 113
Winslow'sches Loch . . 698
Wipfelblatt 482
Wirbel, falsche, wahre . 6
Wirbeladerloch 7
Wirbelgeflecht 567
Wirbelgrube 12
Wirbelkörpervenen . . . 429
Wirbelpulsader 345
Wirbelsäule 5
Wirbelvene 413
Wirsung'scher Gang . . 691
Wollhaar 624
Wrisbergische Knorpel . 632
Würfelbein 106
Wurm des kleinen Gehirns 482
Wurmanhang 673
Wurmförmige Bewegung 665, 672, 679
Wurmförmiger Fortsatz . 673
Wurmpyramide 483
Wurzel d. Augenknoten, kurze 499
» » » lange 501
» » Sehnerven . . 474
Wurzeln der Nerven . . 455
Wurzelganglien . . . 456, 524

Z.

Zahn d. Epistropheus . . 9
Zahnbälge 64
Zahnbein 62
Zähne 61
Zahnfächer 68
Zahnfleisch 653
Zahnfortsatz d. Epistropheus 9
Zahnhals 61
Zahnhöhle 68
Zahnhöhlenfortsatz des Oberkiefers 40
Zahnkapsel 61
Zahnkeim, -kern . . . 62
Zahnkrone 61
Zahnnerv, oberer hinterer 504
» » mittlerer 505
» » vorderer 505
Zahnnerven, untere . . . 508
Zahnpapille 64
Zahnpulsader, obere . . 336
» untere . . 334
Zahnsäckchen 65
Zahnsubstanz 62
Zahnwurzel 61
Zahnzellen 40
Zange 466
Zäpfchen 654
Zapfen (des Wurms) . 483
Zapfenmuskel 188
Zapfenpulsader 345

Zarter Lappen 481
» Strang 486
Zehen des Seepferdfufses . 470
Zehenbeuger, gemeinsch. kurzer 277
» » langer 271
Zehengelenke 155
Zehenglieder 109
Zehennerven 555
Zehenpulsadern 406
Zehenstrecker, gemeinschaftl. kurzer . . 275
» gemeinschaftl. langer . . 267
Zehenvenen 434
Zellblutleiter 419
Zellblutleitergeflecht . . 563
Zellkörper der Harnröhre 731
» des Kitzlers . 742
» der Ruthe . . 730
Zellkörpergeflecht . . . 573
Zellkörpertheil der Harnröhre 713
Zeltblutleiter 417
Zeugungsorgane 714
Zirbel, Zirbeldrüse . . . 476
Zirbelstiel 474, 476
Zitze 744
Zitzenfortsatz s. Warzenfortsatz.
Zitzenfortsatzzellen . . . 580
Zitzentheil 26
Zotten 670
Zottenfalten 666
Zottenhaut 670
Zunge 615
Züngelchen 484
Zungenast des Zungenschlundkopfnerven 517
Zungenäste des Zungenfleischnerven 523
Zungenbändchen 616
Zungenbein 69
Zungenbein-Kehldeckelband 633
Zungenbein-Zungenmuskel 181
Zungenfleischnerv . . . 522
Zungengaumenmuskel . . 183
Zungenknorpel 616
Zungenknoten 562
Zungenmuskel 181
Zungenmuskeln 181
Zungennerv 507
Zungennerven 617
Zungenpulsader 328
» tiefe . . 328
Zungenrücken 615
Zungenrückenpulsader . . 328
Zungenschleimhaut . . . 616
Zungenschlundkopfnerv . 514
Zungenspitze 615
Zungenvene 421
Zungenwärzchen . . 616, 617
Zungenwurzel 615
Zurücklaufender Nerv . . 519
Zusammendrücker der Nase 166
Zusammengeneigte Falten 670
Zusammenschnürer des membran. Theils d. Harnröhre 223
Zweibäuchiger Kiefermuskel 179
» Lappen . . 481
» Nackenmuskel 201
Zweihügel 475
Zweiköpfiger Armmuskel . 233
» Schenkelmuskel 264
Zweizipfelige Klappe . . 310
Zwerchfell 216
Zwerchfell-Bauchäste . . 529
Zwerchfellsgeflecht (nerv.) 570
Zwerchfellsnerv 528
Zwerchfellspulsadern . . 369
Zwerchfellsvenen . . . 432
Zwickel 470
Zwiebel der Aorta . . . 318
» » Harnröhre . 732
Zwiebelzellkörpermuskel . 220
Zwillingsbinde 471
Zwillingsmuskeln . . . 256
Zwillings-Wadenmuskeln 269
Zwinge 491
Zwischencarotischer Knoten 565
Zwischendornmuskeln . . 203
Zwischenfurchen des Rückenmarks 494
Zwischenknochenband des Unterschenkels . . . 151

Zwischenknochenband des Vorderarms 138
Zwischenknochennerv, äufser. 538
» hinterer 538
» innerer 535
» vorderer 535
Zwischenknochenpulsadern des Fufses 402
Zwischenknochenpulsadern der Hand 366
Zwischenknochenpulsadern des Vorderarms . . . 365
Zwischenknorpel . . . 114
Zwischenmuskeln des Fufsrückens 275
» der Fufssohle 280
» des Handrückens 250
Zwischenmuskeln der Hohlhand 250
Zwischenquerfortsatzmuskeln 203
Zwischenrippendrüsen . . 444
Zwischenrippenmuskeln, äufs. 207
» innere 208
Zwischenrippennerven . . 540
Zwischenrippenpulsadern, hintere 368
» oberste 352
» vordere 351
Zwischenrippenvene, hintere 427
» oberste 414
Zwischenwirbelknorpel 114, 116
Zwischenwirbellöcher . . 12
Zwölffingerdarm 667
Zwölffingerdarmpulsader, unt. 375

Literarhistorischer Anhang.*)

Andersch, Carl Samuel, eifriger Forscher im Gebiet der Nervenanatomie, Schüler Haller's, geb. 1732, starb 1777 zu Königsberg in Pr. Sein Neffe, E. Ph. Andersch, besorgte eine posthume Ausgabe seiner: *Tractatio anatomico-physiologica de nervis corp. humani aliquibus, Regiomonti* 1797, 8. (*Ganglion Anderschii* des *N. glossopharyngeus.*)

Arantius (Aranzi), Jul. Caesar, Professor der Anatomie zu Bologna, daselbst geb. 1530, gest. 1589, Schüler Vesals, war einer der bedeutendsten Anatomen des 16ten Jahrhunderts. — *De humano foetu cum observatt., Venetiis.* 1564, 4. (*Noduli Arantii* der Herzklappen; *Ventriculus Arantii* im Gehirn.)

Arnold, Friedr., Prof. der Anat. zu Freiburg. — Ueber den Ohrknoten, Heidelb. 1828, 8. (*Ganglion Arnoldi* zunächst dem *N. maxillaris inf.*)

Bär, Carl E. v., früher Prof. der Zoologie und Prosektor in Königsberg, jetzt Akademiker in Petersburg. — *De ovi mammalium et hominis genesi, Lips.* 1827, 4. (Das Bär'sche Bläschen oder *Ovulum.*)

Bartholinus, Caspar, gleich seinem sehr verdienten Vater Thomas B. und seinem Grofsvater Caspar B., Prof. d. Mediz. zu Kopenhagen, daselbst geb. 1654, st. 1704. — *De ductu salivali hactenus non descripto, Hafniae* 1684, 4. und *De ovariis mulierum etc., Romae* 1677, 8. (*Ductus Barthol.* der Unterzungenspeicheldrüse, *Gl. Barthol.* am Scheideneingang.)

Bauhinus, Caspar, Prof. zu Basel, daselbst geb. 1550, st. 1624, besonders verdient um die anatom. Nomenklatur. — *Institutt. anat., Basil.* 1592, 8. (*Valvula Bauhini* am Uebergange des Dünndarms in den Dickdarm.)

Bell, Charles, Prof. der Anat. zu London und Wundarzt am Middlesex-Hospital, st. 1843; ihm verdankt die Physiologie und Pathologie des Nervensystems grofsentheils ihre jetzige

*) Diese Uebersicht umfafst ausschliefslich diejenigen Autoren, deren Namen durch den üblichen, obschon oft ungerechten Sprachgebrauch in die anatomische Nomenklatur übergegangen sind, nebst ihren bezüglichen Schriften; bei Lebenden sind nähere biographische Angaben weggeblieben.

Richtung. — *An exposition of the natural system of the nerves of the human body, Lond.* 1824, 8. (*N. respiratorius ext. Bellii.*) — Sein Bruder John B., bekannt durch mehrere anatomische Werke, st. 1820. Der durch seine Leistungen in der Chirurgie ausgezeichnete Benjamin B. wirkte zu London gegen Ende des 18ten Jahrh.

Bellini, Lorenzo, Prof. der Mediz. u. Anat. zu Pisa, dann Grofsherzogl. Leibarzt zu Florenz, daselbst geb. 1643, st. 1704, nicht blofs als Anatom, sondern auch in der Medizin als Hauptstütze der iatromathematischen Schule, ferner als Italienischer Dichter berühmt. — *Exercitatt. anatom. de structura et usu renum., Florent.* 1662. 4. (*Tubuli Belliniani* der Niere.)

Bertin, Exupère Joseph, ein französischer Arzt, Mitglied der *Académie des sciences* zu Paris, durch mehrere ausgezeichnete anatomische Arbeiten bekannt, lebte 1712 bis 1781. — *Traité d'ostéologie, Paris* 1754, 4 *voll.* 8. (*Ossicula Bertini* am Keilbein; *Columnae Bertini* der Niere.)

Bichat, Xavier, Prof. der Anat. u. Physiol. zu Paris, lebte 1771—1802, und gehört zu den Begründern der später mit so glänzendem Erfolge bearbeiteten allgemeinen Anatomie. — *Anatomie générale appliquée à la physiologie et à la médecine, Paris* 1801, 4 *voll.* 8. (*Canalis Bichati* an der *Arachnoidea* des Gehirns.)

Blumenbach, Joh. Friedr., Prof. der Naturwissenschaften zu Göttingen, geb. zu Gotha 1752, st. 1841, nicht minder berühmt durch sein langjähriges folgereiches Wirken als Lehrer, wie durch seine zahlreichen Schriften im Gebiete der gesammten Naturgeschichte. (*Clivus Blumenbachii* an der *Basis cranii interna.*)

Botalli, Leonardo, Leibarzt Carl's IX und Heinrich's III von Frankreich, aus Asti in Piemont gebürtig, Schüler Fallopia's, lebte von 1508 bis 1589 (?); bekannt durch seine Vorliebe für den Aderlafs. — *Opera omnia ed. Hoorne, Hagae* 1660, 8. (*Ductus arteriosus Botalli* am *Arcus aortae* des Foetus.)

Brunner, Joh. Conrad, Prof. zu Heidelberg, später als Kurfürstl. Pfälzischer Leibarzt unter dem Namen Brunn von Hammerstein geadelt, geb. 1653 bei Schaffhausen, st. 1727. — *De glandulis in duodeno intestino detectis, Heidelb.* 1687, 4. (*Glandulae Brunnerianae s. Brunnianae* im Duodenum.)

Casserius, Jul., Prof. der Chir. zu Padua als Nachfolger von *Fabric. ab Aquapendente*, geb. zu Piacenza 1544, gest. 1616, leistete Verdienstliches in der Anatomie. — *Tabulae anatomicae, Venetiis* 1627, *Fol.* (*M. perforatus Casserii* und *N. perforans Casserii* am Oberarm.)

Cotunnius (Cotugno), Dominico, Prof. der Anat. und Archiater zu Neapel, geb. 1736, gest. 1822, hat nicht blofs die

Anatomie, sondern auch die Heilkunde, welche die *Ischias nervosa* nach ihm benannte, mit wichtigen Untersuchungen bereichert. — *De aquaeductibus auris humanae internae, Neapoli* 1761, 8. (*Aquaeductus Cotunnii* und *Liquor Cotunnii* im innern Gehörorgan.)

Cowper, William, ein berühmter Anatom und Chirurg in London, st. daselbst 1710. — *Glandularum quarundam nuper detectarum etc., Lond.* 1702, 4. (*Glandulae Cowperi* in der Nähe der Prostata.)

Demours, Pierre, Augenarzt Ludwig's XV, geb. zu Marseille, st. 1795 zu Paris, einer der ersten wissenschaftlichen Bearbeiter der Augenheilkunde. — *Observations sur la cornée* in *Mém. de l'Acad. de Paris* 1741. (*Membrana Demoursii* der vordern Augenkammer.)

Descemet, J., Zeitgenosse des Vorigen und bekannt durch seine Streitigkeiten mit demselben über die Priorität der Entdeckung der *Membrana humoris aquei.* — *Diss. an sola lens crystallina cataractae sedes? Paris.* 1758. (*Membrana Descemetii.*)

Douglas, James, geb. in Schottland 1675, st. 1742 zu London, als Anatom und Arzt, besonders als Geburtshelfer, gleich berühmt; er hat zuerst eine genaue Beschreibung des Bauchfells gegeben. — *Description of the peritoneum etc., London* 1730, 4. (*Linea semicirc. Douglasii* an der Sehne des *M. obliquus abdom. int.; Plicae semilunares Dougl.* an der vordern Seite des Mastdarms.)

Duverney, Jos.-Guichard, Prof. d. Anat. zu Paris, geb. zu Fleurs 1648, st. 1730, einer der ausgezeichnetsten Französischen Anatomen. — *Oeuvres anatomiques, Paris* 1761, 4. (*Glandulae Duvernei* am Scheideneingang.)

Eustachius, Bartholom., Prof. zu Rom und päpstlicher Leibarzt, geb. zu Sanseverino bei Ancona, st. 1574; er bereicherte die Anatomie mit vielen wichtigen Entdeckungen und gab zuerst naturgetreue Abbildungen in Kupferstich. Letztere waren 150 Jahre lang verschollen, bis sie Lancisius 1714 zu Rom wieder edirte; die beste Ausgabe seiner *Tabulae anat.* in Folio mit Erklärungen hat Albinus zu Leyden 1744 veranstaltet. (*Valvula Eustachii* im rechten Vorhof des Herzens; *Tuba Eustachii* am Gehörorgan.)

Falloppia (auch Fallopius, Fallopio), Gabriel, Schüler Vesals und Nachfolger desselben als Prof. der Anatomie und Chirurgie zu Padua, geb. zu Modena 1523, st. 1562; ihm verdankt die Anatomie, besonders die Osteologie, zahlreiche und wichtige Entdeckungen. — *Opera omnia, Francofurti* 1584, *Fol.* (*Canalis Fallopiae* im Felsentheil des Schläfenbeins; *Ligamentum Fallopiae* in der Leistengegend; *Tuba Fallopiae*

an der Gebärmutter; *Valvula Fallopiae* am Anfange des Dickdarms.)

Ferrein, Antoine, als Nachfolger Winslows Prof. der Anat. und Chirurgie am *Jardin des plantes* zu Paris, geb. 1693 im südlichen Frankreich, st. 1769. — *Observations sur la structure des viscères nommés glanduleux cett.* in *Mém. de l'Acad. de Paris* 1749. (*Pyramides Ferreinii* der Niere.)

Folius (Folli), Cecil, Arzt zu Venedig, geb. bei Modena 1615, starb um die Mitte des 17ten Jahrhunderts. — *Nova internae auris delineatio, Venetiis* 1645, 4. (*Processus Folii* am Hammer.)

Fontana, Felix, geb. im südlichen Tyrol 1730, gest. 1805, zuerst Prof. der Physik zu Pisa, später Direktor des berühmten Naturalienkabinets zu Florenz, welches er mit einer Reihe höchst künstlicher colorirter anatomischer Wachspräparate zierte; er gehört zu den scharfsinnigsten Naturforschern seiner Zeit. — *Traité sur le vénin de la vipère etc.; on y a joint la description d'un nouveau canal de l'oeil, Florence* 1781, 2 *voll.* 4. (*Canalis Fontanae* im Auge des Rindes.)

Galenus, Claudius, aus Pergamus, 131—203 p. Ch., der umfassendste medizinische Schriftsteller, dessen anatomische Angaben, obgleich meistens an Thieren gesammelt, so wie seine Lehrsätze überhaupt, länger als ein Jahrtausend für unumstöfslich galten. — *Opera omnia ed. Kuehn, Lips.* 1826, 8. (*Vena magna Galeni* im Gehirn; *V. cordis Galeni.*)

Gasser, Prof. d. Anat. zu Wien um die Mitte des 18ten Jahrhunderts; seine Untersuchungen über den *N. trigeminus* und das nach ihm benannte Ganglion am Stamme desselben, hat nach seinem Tode sein Schüler A. B. R. Hirsch veröffentlicht, dessen Abhandlung: *Paris quinti nerv. enceph. disquisitio anat.* in *Ludwig's Scriptor. neurol. min. select. vol. I, p.* 244 abgedruckt ist.

Gimbernat, Antonio de, Königl. Leibwundarzt u. Direktor des Collegiums der Wundärzte zu Madrid, lebte daselbst in der 2ten Hälfte des 18ten Jahrh. und ist in der Chirurgie von Bedeutung durch sein *Nuovo metodo de operar en la hernia crural, Madrid* 1793, 4. (*Lig. Gimbernati* am Schenkelbogen.)

Glaser, Joh. Heinr., Prof. der Anat. und Botanik zu Basel, daselbst geb. 1629, st. 1675; nicht zu verwechseln mit Christoph G., dem Chemiker und Erfinder des *Sal polychrestum Glas.* — *Tractatus de cerebro, Basil.* 1680, 8. (*Fissura Glaseri* am Schläfenbein.)

Glisson, Francis, Prof. zu Cambridge, Präsident des mediz. Collegiums zu London, geb. in Dorsetshire 1597, st. 1677, einer der berühmtesten Englischen Anatomen. — *Anatomia hepatis etc., Lond.* 1654, 8. (*Capsula Glissonii* der Leber.)

Graaf, Regner de, ein Holländ. Arzt in der Stadt Delft, geb. 1641, st. 1673, durch mehrere anatomische Arbeiten bekannt. — *De mulierum organis generationi inservientibus tractatus novus c figuris, Lugd. Bat.* 1672, 8. (*Vesiculae Graafianae*, vom ihm irrig als die *Ovula* beschrieben.)

Haller, Albrecht v., Prof. der Anat., Chir. und Botanik in Göttingen, geb. 1708 zu Bern, woselbst er auch seine letzten Lebensjahre zubrachte und 1777 starb. Seinen vielfältigen, von dem rastlosesten Fleifse und einem eminenten Forschertalente zeugenden Leistungen in der Anatomie und Physiologie verdanken diese Wissenschaften grofsentheils den Aufschwung, welchen sie von der zweiten Hälfte des vorigen Jahrhunderts an nahmen; auch als deutscher Dichter ist sein Namen gefeiert. — *Observatt. de vasis seminalibus, Gotting.* 1745, 4. in seiner *Collectio disput. anatomicarum select. Vol. V, p.* 13. (*Tripus Halleri* der *A. coeliaca; Rete vasculosum Halleri* und *Vasculum aberrans Halleri* am Hoden.)

Havers, Clopton, Arzt zu London in der zweiten Hälfte des 17ten Jahrhunderts. — *Osteologia or some news observations of the bones etc. Lond.* 1691, 4. (Die sog. *Glandulae Haversianae* der Gelenke und die Havers'schen Knochenkanäle.)

Herophilus, Lehrer der Anatomie zu Alexandria, c. 335 bis 280 a. Chr. (*Torcular Herophili* der grofsen Hirnblutleiter.)

Highmore, Nathanaël, ein berühmter Englischer Arzt in Shrewsbury, lebte 1613—1685, eifriger Vertheidiger des Blutkreislaufs. — *Corporis humani disquisitio anat. etc. Hagae* 1651, *Fol.* und *The history of generation etc., Lond.* 1651, 8. (*Antrum Highmori* des Oberkiefers; *Corpus Highmori* des Hodens.)

Horner, William, Prof. der Anat. an der Universität von Pensylvanien zu Philadelphia. — *A description of a muscle connected with the eye etc.* in *London Medical Repository vol. XVIII*, 1822. (*M. tensor tarsi Horneri* am Auge.)

Hunter, John, einer der gröfsten Anatomen und Wundärzte Englands, geb. in Schottland 1728, st. 1793. — *Observations on certain parts of the animal economy, London* 1787, 4. (*Gubernaculum Hunteri* am Hoden des Foetus.) — Sein älterer Bruder, William H., 1718 bis 1783, ebenfalls ausgezeichnet als Anatom, gehörte zu den tüchtigsten Geburtshelfern Londons, und hat sich durch Gründung des nach ihm benannten anat. Kabinets zu London sehr verdient gemacht.

Ingrassias, Joh. Phil., Prof. der Anatomie zu Neapel und Protomedikus in Sicilien, geb. in der Nähe von Palermo 1510, st. 1580, einer der berühmtesten Sicilianischen Aerzte und Anatomen, vorzüglich ausgezeichnet durch seine Genauigkeit in der

Beschreibung der Knochen. — *Commentaria in Galeni librum de ossibus etc., Messinae* 1603, *Fol.* (*Ala parva Ingrassiae* des Keilbeins.)

Jacob, Arthur, Prof. der Anatomie und Augenheilkunde zu Dublin. — *An account of the membrane in the eye now first described*, in *Philos. Transact.* 1819, *p.* 300. (*Membrana Jacobi* an der *Retina*.)

Jacobson, Ludwig, charakt. Professor und Regimentschirurg zu Kopenhagen, daselbst geb. 1783, st. 1843. — *Supplementa ad otoiatriam sc. de anastomosi nova nervorum in aure detecta*, in *Nova acta soc. med. Hafniensis Vol. I*, 1818, *p.* 292. (*Nervus* und *Anastomosis Jacobsonii* in der Paukenhöhle.)

Kerckring, Theodor, Arzt zu Amsterdam, geb. zu Hamburg, woselbst er 1693 als Grofsherz. Toskan. Resident starb. — *Spicilegium anat. etc., Amstelod.* 1670, 4. (*Valvulae conniventes Kerckringi* im Dünndarm.)

Lancisi, Joh. Maria, Prof. der Anat. zu Rom und Leibarzt mehrerer Päbste, geb. zu Rom 1654, gest. 1720, einer der hervorragendsten Anatomen seiner Zeit und besonders verdient durch die Herausgabe der lange verloren gewesenen *Tabulae anatt.* des Eustach. — *Anatomia corp. humani etc., Turini* 1711. 4. (*Chorda longitud. Lancisii* am *Corpus callosum.*)

Lieberkuehn, Joh. Nathanaël, Arzt zu Berlin, daselbst geb. 1711, st. 1756, ausgezeichnet durch seine Geschicklichkeit in mikroskop. Untersuchungen und Anfertigung injicirter anatomischer Präparate. — *De fabrica et actione villorum intestinal. etc., Lugd. Batav.* 1745, 4. (*Ampullae* und *Cryptae Lieberk.* des Dünndarms.)

Lieutaud, Joseph, Leibarzt Ludwig's XVI, geb. zu Aix 1703, gest. 1780, nimmt einen bedeutenden Platz unter den Anatomen Frankreichs ein. — *Observations anatomiques sur la structure de la vessie*, in *Mém. de l'Acad. de Paris* 1753. (*Trigonum vesicale Lieut.* in der Harnblase.)

Littre, Alexis, berühmter Arzt und Mitglied der *Académie des sciences* zu Paris, geb. im Languedoc 1658, st. 1725. — *Description de l'urèthre de l'homme* in *Mém. de l'Acad. de Paris* 1700. (*Glandulae Littrii* in der männlichen Harnröhre.)

Lower, Richard, 1631—1691, war einer der hervorragendsten Englischen Anatomen, auch in der Chirurgie bekannt durch die von ihm zuerst praktisch ausgeführte Transfusion des Bluts. — *Tractatus de corde etc., Lond.* 1769, 8. (*Tuberculum Loweri* im Herzen.)

Malpighi, Marcello, Prof. der Med. zu Bologna, auch einige Zeit zu Pisa, ferner zu Messina, zuletzt Leibarzt des

Pabstes Innocenz XII, geb. zu Crevalcuore bei Bologna 1628, st. 1694. Er gehört zu den treuesten und fruchtbarsten Beobachtern, und hat die Anatomie mit zahlreichen Entdeckungen, zumal über den mikroskopischen Bau der Theile, bereichert. — *Opera omnia, Lond.* 1786, *Fol.* (*Rete Malpighii* der Haut; *Capsulae, Corpuscula, Stigmata Malpighii* der Milz; *Corpuscula Malpighii* der Niere.)

Mauchart, Burch. Dav., Prof. der Anat. und Chirurgie zu Tübingen, geb. 1696 zu Marbach, st. 1751. — *Dissert., qua capitis articulatio etc., Tübing.* 1747, 4. (*Ligamenta alaria Mauch.* am *Proc. odontoid. epistrophei.*)

Meckel, Joh. Friedr., (gen. d. Aeltere) Prof. der Med. in Berlin und Leibwundarzt, lebte 1713 — 1774, und war der Stammvater dieser berühmten Anatomenfamilie. — *Diss. de quinto pare nerv. cerebri, Gotting.* 1748, 4. (*Ganglion Meckelii* am *N. maxillaris sup.; Eminentia collateralis M.* im Seitenventrikel des Gehirns.)

Meckel, Phil. Friedr., Sohn des Vorigen, Prof. d. Anat. u. Chir. zu Halle, lebte 1756 bis 1803. — *Dissert. de labyrinthi auris contentis, Argentor.* 1777, 4. (*Receptacula Meckelii* im innern Gehörorgan.) — Sein Sohn Joh. Friedr. M., (gen. d. Jüngere), geb. 1781, gest. 1833, Prof. d. Anat. u. Physiol. zu Halle, gehört zu den gröfsten Anatomen Deutschlands, besonders im Gebiete der vergleichenden Anatomie.

Meibom, Heinr., Prof. der Med., später auch Prof. d. Geschichte und Dichtkunst zu Helmstädt, geb. 1638 zu Lübeck, gest. 1700. — *Epistola ad J. Langelottum de vasis palpebrarum novis, Helmst.* 1666, 4. (*Gl. Meibomii* und *Sebum Meib.* an den Augenlidern.) — Auch sein Vater Joh. Heinr. M., 1590 bis 1655, war ein gelehrter medicin. Schriftsteller.

Monro, Alexander, Prof. der Anat. zu Edinburgh seit 1759, war einer der ausgezeichnetsten Englischen Anatomen. — *Observations on the structure and the functions of the nervous system, Edinb.* 1783, *Fol.* (*Foramen Monroi* zwischen den Seitenventrikeln des Gehirns.) — Sein Vater, der ebenfalls Alex. M. hiefs und 1696 bis 1767 lebte, war sein Vorgänger als Prof. der Anat. zu Edinburgh, und sein Sohn Alex. M. sein Assistent seit 1801. Sein Bruder, Donald M., 1731 bis 1802, ist durch eigene med. Werke, besonders aber als Verfasser der Biographie seines Vaters in der von seinem Bruder veranstalteten Gesammtausgabe der Werke desselben bekannt.

Morgagni, Joh. Bapt., Prof. der Med. zu Padua, geb. zu Forli im Kirchenstaate 1682, gest. 1771, Schüler und Assistent Valsalvas. Er hat, gleich seinem Zeitgenossen Haller, die exacte Richtung der medic. Forschung sehr gefördert, besonders durch eifrige Bearbeitung der pathologischen Anatomie, als deren

Schöpfer er zu betrachten ist. — *Opera omnia*, *Venet.* 1767, *Fol.* (*Noduli Morg.* an den Herzklappen; *Ventriculus Morg.* im Kehlkopf; *Liquor Morg.* in der Krystallinse; *Lacunae Morg.* in der Harnröhre.)

Müller, Joh., Prof. der Anat. u. Physiologie zu Berlin. — „Ueber ein bisher unbeachtetes Knötchen" u. s. w., mitgetheilt in der Zeitung des Vereins für Heilkunde, Berlin 1833, No. 52. (*Ganglion Muelleri* des *N. glossopharyngeus.*)

Naboth, Martin, Prof. der Chemie zu Leipzig, geb. in der Niederlausitz 1675, st. 1721. — *De sterilitate mulierum etc.*, *Lips.* 1707, 4. (Die sog. *Ovula Nabothi* am Halse der Gebärmutter.)

Pacchioni, Antonio, angesehener Arzt in Rom, geb. zu Reggio in der Lombardei 1665, st. 1726; ein Freund Lancisi's, nahm er an dessen anat. Arbeiten Theil. — *Diss. epistolaris de glandulis conglobatis durae meningis etc.*, *Rom.* 1705, 8. (*Corpuscula Pacchioni* der harten Hirnhaut.)

Petit, Francois *Pourfour du*, Mitglied d. *Acad. des sciences* zu Paris, woselbst er 1664 geb. wurde und 1741 starb, zeichnete sich durch seine Leistungen in der Augenheilkunde und in der Anatomie des Auges aus. — *Mémoire sur les deux éspaces, que l'humeur aqueuse occupe dans l'oeil*, in *Mém. de l'Acad. de Paris* 1723. (*Canalis Petiti* am Rande der Linsenkapsel.) — Nicht zu verwechseln mit Jean Louis P., welcher 1674 bis 1760 zu Paris lebte und um die wissenschaftliche Entwickelung der Chirurgie grofse Verdienste hat.

Peyer, Joh. Conr., Arzt zu Schaffhausen in der Schweiz, lebte von 1653 bis 1712. — *Exercitatio anatomico-medica de gland. intestin. etc.*, *Scaphusii* 1677, 8. (*Glandulae Peyeri* des Dünndarms.)

Poupart, Francois, Anatom u. Chirurg zu Paris, starb daselbst 1708. — *Chirurgie complète*, *Paris* 1695, 12. (*Lig. Poupartii* in der Leistengegend.)

Purkinje, Joh. Evang., Prof. der Physiol. zu Breslau. — *Symbolae ad ovi avium historiam ante incubationem*, *Vratisl.* 1825, 4. (Das Purkinjesche Bläschen im *Ovulum.*)

Ravius (latinisirt aus Rau), Joh. Jac., Prof. der Anat. u. Chirurgie in Leyden als Nachfolger Bidloo's, geb. zu Baden in Schwaben 1658, st. 1719; er hat in der Chirurgie, besonders wegen einer eigenthümlichen Methode des Steinschnitts, einen bedeutenden Namen. — Cf. *Boerhaave praelect. acad. in propr. institut. rei med. IV*, 358. (*Proc. Ravii* des Hammers.)

Reil, Joh. Christ., Prof. der Med. und Direktor der Klinik zu Halle, zuletzt Prof. zu Berlin, geb. in Ostfriesland 1758, st. 1813. Er hat als Lehrer, wie als Schriftsteller einen bedeutenden Einflufs auf die Medicin in Deutschland ausgeübt,

und sich um die Anatomie durch seine Untersuchungen über den Bau des Gehirns, auf welche er aus Eifer für die Psychiatrie geleitet wurde, sehr verdient gemacht. — Archiv für Physiologie Bd. VIII, IX, XI. (*Insula*, *Lemniscus*, *Fissura horizont. magna Reilii* am Gehirn.)

Ridley, Henry, Mitglied des Collegiums der Aerzte in London, lebte gegen Ende des 17ten Jahrhunderts. — *Anatomy of the brain etc.*, *Lond.* 1695, 8. (*Sinus circularis Ridleyi* auf der *Sella turcica*.)

Riolanus, Jean, Prof. der Anat. und Botanik zu Paris, Leibarzt der Königin Maria von Medicis, geb. zu Paris 1577, st. 1657. Er war ein tüchtiger Anatom, aber, gleich seinem Vater Jean R., geb. zu Amiens, gest. in Paris 1606, ein zu eifriger Anhänger des Alten, weshalb die Theorie des Blutkreislaufs in ihm einen Widersacher fand. — *Anatomica s. Anthropographia*, *Paris.* 1649, *Fol.* (*Arcus Riolani* zwischen den *Aa. colicae*.)

Rivinus (latin. für Bachmann), Aug. Quirin., Prof. der Physiol. und Botanik zu Leipzig, daselbst geb. 1652, st. 1723, von gröfserer Bedeutung durch seine botanischen, als durch seine mediz. Arbeiten. — *Dissertt. medicae*, *Lips.* 1710, 4. (*Ductus Riviniani* der Unterzungenspeicheldrüse.)

Ruysch, Fridr., Prof. der Anatomie zu Amsterdam, geb. im Haag 1638, gest. 1731, einer der vorzüglichsten Beobachter, besonders ausgezeichnet durch seine Kunstfertigkeit im Injiciren, welche ihn in den Stand setzte, mehrere Angaben Malpighi's zu berichtigen. — *Opp. omnia anat. medico-chir.*, *Amstelod.* 1721, 4. (*Membrana Ruyschii* an der *Choroidea*.)

Santorini, Joh. Domin., Prof. der Anat. zu Venedig, daselbst geb. 1681, gest. 1737, ein gründlicher und emsiger Forscher, dem die Anatomie zahlreiche Entdeckungen verdankt. — *Observatt. anatt.*, *Venet.* 1724, 4. (*M. risorius Sant.* im Gesicht; *Emissaria Sant.* am Schädelgewölbe; *Plex. gangliformis Sant. i. q. nervi vagi*; *Incisurae Sant.* am knorpeligen Gehörgang; *Cartil. Sant.* des Kehlkopfs.) — Nicht zu verwechseln mit Sanctorius, 1561 bis 1636, Prof. der Mediz. zu Padua, bekannt durch seine dreifsigjährigen Selbstwägungen zur quantitat. Bestimmung der Transpiration.

Scarpa, Antonio, Prof. der Anat. und Chir., erst zu Modena, dann zu Pavia, geb. 1747 in der Lombardei, gest. 1832, Schüler Morgagni's, hat, durch umfassende Forschungen im Gebiete der Anatomie und Chirurgie, für beide Wissenschaften, mit besonderer Berücksichtigung ihrer Beziehung zu einander, sehr Verdienstliches geleistet. — *Anatomicae disquisitiones de auditu et olfactu*, *Paviae* 1789, *Fol.* (*N. nasopalatinus Scarpae* an der Nasenscheidewand; *Liquor Scarpae* im Labyrinth.)

Schneider, Conrad Victor, Prof. der Mediz. zu Wittenberg, geb. zu Bitterfeld in Sachsen 1614, gest. 1680, historisch wichtig wegen der von ihm zuerst ausgegangenen richtigen Erkenntnifs der Natur des Nasenkatarrhs. — *De osse cribriformi et sensu ac organo odoratus, Viteberg.* 1655, 12. (*Membrana Schneid.* der Nasenhöhle.)

Schlemm, Friedr., Prof. der Anat. zu Berlin. — S. Art. „Auge" im Encyklop. Wörterb. der med. Wissensch., Berlin Bd. IV. (*Canalis Schlemmii* am Rande der *Sclerotica.*)

Sömmerring, Sam. Thom. von, Prof. der Anat. in Cassel, dann in Mainz, hierauf Akademiker in München, geb. zu Thorn in Preufsen 1755, st. zu Frankfurt a. M. 1830. Er gehört zu den gröfsten Anatomen Deutschlands, und hat durch seine zahlreichen, sich durch Klarheit und Genauigkeit auszeichnenden Schriften, viel zur allgemeinern Verbreitung anat. und physiol. Kenntnisse beigetragen. — *De foramine centrali retinae* in *Comment. soc. reg., Gotting. Vol. XIII.* (*Foramen centrale Soemm.* in der Retina.)

Spigel, Adrian van der, Prof. der Anat. u. Chir. zu Padua als Nachfolger Casserio's, geb. zu Brüssel 1578, gest. 1625. — *De corporis humani fabrica libri X, Venetiis* 1627, *Fol.* (*Lineae semilunares Spigelii* längs der *Mm. recti abdominis; Lobus Spigelii* der Leber.)

Stenonis (*sc. filius*, latinisirt aus Stenson), Nicolas, eine Zeit lang Prof. der Anat. in Kopenhagen, später theils in Italien, theils als eifriger Vertreter der kirchlichen Interessen Roms, in verschiedenen Städten Norddeutschlands lebend, wurde geb. zu Kopenhagen 1638, und st. 1686 zu Schwerin; er hat die Anatomie mit mehren Entdeckungen bereichert. — *Observatt. anatom., quibus varia oris etc. vasa describuntur etc., Lugd. Batav.* 1662, 12. (*Ductus Stenonianus* der Parotis.)

Sylvius (latin. für Du Bois), Jacques, Prof. der Anat. zu Paris als Nachfolger des Vidius, geb. zu Amiens 1478, gest. 1555. Er war einer der ersten, der sich der Bearbeitung der Anatomie in Frankreich annahm, hielt jedoch streng an Galen, für den er sehr leidenschaftlich gegen seinen Schüler Vesal in die Schranken trat. — *Opera medica in sex partes digesta, Genevae* 1630, *Fol.* (*Caro quadrata Sylvii* an der Fufssohle.)

Sylvius, Franz de le Boë, Prof. der Med. zu Leyden, geb. zu Hanau bei Frankfurt 1614, gest. 1672, ist besonders bekannt durch seine chemiatrischen Theorien, durch welche er zum Gründer einer besondern med. Schule wurde. — *Opera omnia, Ultrajecti* 1695, 4. und cf. *Joh. Veslingii syntagma anatomicum, Cap.* 16, *Patav.* 1641, 4. (*Ossiculum Sylvii* am Amboſs; *Fossa Sylvii* und *Aquaeductus Sylvii* am Gehirn.)

Tarin, Pierre, Arzt zu Paris, woselbst er 1761 starb. —

Adversaria anatomica, Paris 1750, 4. (*Fossa* und *Valvulae Tarini* im Gehirn.)

Thebesius, Adam Christ., Arzt zu Hirschberg in Schlesien, lebte zu Anfang des 18ten Jahrhunderts. — *Dissert. medica de circulo sanguinis in corde, Lugd. Bat.* 1708, 8. (*Valvula, Foramina* und *Venae Thebesii* im Herzen.)

Tulpius, Nicolas, Arzt und später Ehrenbürgermeister zu Amsterdam, daselbst geb. 1593, gest. 1674. — *Observatt. medic. libri tres, Amstelod.* 1641, 12. (*Valvula Tulpii i. q. coli.*)

Tyson, Edw., Prof. der Anat. zu London, geb. 1651 in der Grafschaft Sommerset, hat für die vergleichende, wie für die pathologische Anatomie mehre werthvolle Beobachtungen geliefert. — Cf. *Cowperi myotomia reformata, Lond.* 1694, *Fol. p.* 228. (*Gl. Tysonianae* an der Eichel.)

Valsalva, Ant. Maria, Prof. der Anat. zu Bologna, geb. in Imola 1666, gest. 1723, Schüler Malpighi's und Lehrer Morgagni's; auch in der Chirurgie von Bedeutung durch Wiedereinführung der Ligatur der Gefäfse und durch eine eigenthümliche Methode der Behandlung der Aneurysmen. — *De aure humana tractatus etc., Bononiae* 1704, 4. (*Ligam. Valsalvae* am äufsern Ohr; *Zonula Valsalvae* am Spiralblatt der Schnecke; *Sinus Valsalvae* neben den halbmondförmigen Klappen der Aorta.)

Varoli, Constant., Prof. der Chir. zu Bologna, dann Leibarzt des Papstes Gregor XIII, geb. zu Bologna 1543, gest. 1575, hat die Anatomie des Gehirns mit Sorgfalt bearbeitet und zuerst die Basis des Gehirns und den Ursprung der Nerven genauer untersucht. — *De nervis opticis etc. epistola, Patavii* 1573, 8. (*Pons Varolii* am Gehirn.)

Vater, Abraham, Prof. der Anat., Botanik und Medizin zu Wittenberg, daselbst geb. 1684, gest. 1751. — *Dissert. de novo bilis diverticulo etc., Viteb.* 1720, 4. (*Diverticulum Vateri* im Duodenum.)

Vesalius, Andreas, Prof. der Anat. zu Padua, dann zu Bologna und darauf zu Pisa, später Leibarzt Carl's V und Philipp's II, geb. zu Brüssel 1514, gest. 1564. Er hat das grofse Verdienst, der erste gewesen zu sein, welcher die Untrüglichkeit der anat. Angaben des Galen auf Grund eigner Untersuchungen anzugreifen wagte, und seinen beharrlichen Anstrengungen gelang es, trotz des heftigsten Widerstrebens vieler Zeitgenossen, unter denen sein Lehrer Jac. Sylvius und sein Schüler Falloppia, den Sinn für selbstständige Forschung zu wecken und dadurch eine neue Aera in der Geschichte der Anat. herbeizuführen. — *De humani corporis fabrica libri VII, Basileae* 1543, *Fol.* (*Gl. Vesalianae* an der Bifurkation der Luftröhre.)

Vidius, Vidus (latin. aus Guido Guidi), Prof. der Med. zu Paris als Vorgänger des Jac. Sylvius und Leibarzt von Franz I, später Prof. der Med. zu Pisa, geb. zu Florenz, gest. 1569; er stand bei seinen Zeitgenossen in grofsem Rufe, scheint jedoch in seine Arbeiten die Entdeckungen Vesals und Fallopia's eingeflochten zu haben. — *Opera omnia med., chirurg. et anat., Francof.* 1668, *Fol.* (*Canalis Vidianus* am Keilbein.)

Vieussens, Raymond de, Prof. der Med. zu Montpellier und Mitglied der *Académie des sciences* zu Paris, geb. 1641, gest. 1715, hat vorzugsweise die Neurologie bearbeitet und diesen Theil der Anatomie mit wichtigen Entdeckungen bereichert. — *Neurologia universalis etc, Lugduni* 1685, *Fol.*, und *Traité sur la structure de l'oreille, Toulouse* 1714, 4. (*Centrum semiovale Vieuss.* im Gehirn; *Scyphus Vieuss.* in der Schnecke.)

Wachendorff, Eberh. Jac. v., Prof. der Chemie und Botanik zu Utrecht, lebte in der ersten Hälfte des 18ten Jahrhunderts. — *Commerc. literar. Noric.* 1740, *hebd.* 18. (*Membrana Wachend.* in der Pupille.)

Weitbrecht, Josua, Prof. der Anat. und Physiol. zu Petersburg, geb. 1702 zu Schorndorf im Würtemb., gest. 1747, berühmt durch seine umfassende Abhandlung über die Ligamente. — *Syndesmologia s. Historia ligamentorum corp. hum., Petropoli,* 1742, 4. (*Lacertus medius Weitb.* zwischen Hinterhauptsbein und Atlas.)

Wharton, Thom., Arzt und Lektor der Anat. zu London, geb. 1610 in Yorkshire, gest. 1673, hat die erste ausführliche Abhandlung über das Drüsensystem geliefert. — *Adenographia s. Glandularum totius corporis descriptio, Lond.* 1656, 8. (*Ductus Whart.* der Unterkieferspeicheldrüse.)

Willis, Thom., zuerst Prof. der Naturgeschichte zu Oxford, dann Mitglied der Königl. Societät zu London, geb. in Wiltshire 1622, gest. 1675. Seine Forschungen in der Anat. des Gehirns, denen er eine neue Präparationsmethode desselben zu Grunde legte, förderten wesentlich die Kenntnifs vom Baue dieses Organs; die Geschichte der Medizin nennt ihn als eifrigen Chemiatriker. — *Cerebri anatome, cui accessit nervorum descriptio et usus, Lond.* 1664, 4. (*Circulus arteriosus Willisii* an der Basis des Gehirns; *Chordae Willisii* in den Hirnblutleitern; *N. accessorius Willisii*).

Wilson, James, Prof. der Anat. zu London, starb 1821. — *Description of the muscles surrounding the membranous part of the urethra* in *Lond. med. chir. transact.* 1806. (*Musc. pubo-urethralis Wils.* an der männlichen Harnröhre.)

Winslow, Jacques Bénigne, Prof. der Anat. zu Paris, Schüler Duverney's, Grofsneffe Stenon's, geb. zu Odensee in Dänemark 1669, gest. 1760; er zeichnete sich durch Klarheit

und Methode in der Darstellung aus, und trug wesentlich zur Systematik in der descriptiven Anatomie bei. — *Exposition anatomique de la structure du corps humain, Paris* 1732, 4. (*Arcus Winsl.* zwischen den Grimmdarmpulsadern; *Foramen Winsl.* des Bauchfells.)

Wirsung (auch Wirsing, Würsing und Virsing geschrieben), Joh. Georg, Arzt aus Augsburg, Schüler Vesling's, st. 1643 in Padua eines gewaltsamen Todes.. — *Figura ductus cujusdam etc. a Joh. G. Wirsung in diversis corp. hum. observati, Patav.* 1643, *Fol.* (*Ductus Wirsungianus* des Pankreas.)

Wormius, Olaus (Ole Worm), Prof. der Med. zu Copenhagen und Leibarzt Christian's IV, geb. 1588 im nördl. Jütland, gest. 1654, gehört zu den vorzüglichsten Skandinavischen Naturforschern und Archäologen. — *Institut. medic. epitome, Hafniae* 1640, 4. (*Ossicula Wormiana* in den Nähten des Schädels.) — Eine von ihm gegründete, für den Norden sehr wichtige Naturalien- und Antiquitätensammlung wurde fortgesetzt und beschrieben durch seinen Sohn Guilelm. W., Prof. der Med. u. Physik, und zugleich angesehener Staatsmann in Copenhagen, geb. 1633, gest. 1704, in einem besondern Werke, *Musaeum Wormianum s. Historia rerum rariorum etc., Lugd. Bat.* 1655, *Fol.*

Wrisberg, Heinr. Aug., Prof. der Anat. und Geburtshülfe zu Göttingen, geb. zu St. Andreasberg im Harz 1739, gest. 1803, war ein emsiger, mit seltner Fertigkeit im Präpariren begabter Anatom. — *Sylloge commentationum anatom., Gotting.* 1786, 4. (*Cartilagines Wrisb.* des Kehlkopfs.)

Zinn, Joh. Gottfr., Prof. der Anat. zu Göttingen, geb. zu Schwabach in Baiern 1726, gest. 1759, Schüler Haller's, hat sich besonders um die Anatomie des Auges verdient gemacht. — *Descriptio anat. oculi humani, Gotting.* 1755, 4. (*Zonula Zinnii* im Auge.)

Gedruckt bei A. W. Schade, Grünstr. 18.

Berichtigungen.

Seite	4,	Zeile	16	v. u.,	statt *Apophysis* lies *Epiphysis*
—	6,	—	21	v. u.,	— Wirbelvenen l. Wirbelkörpervenen
—	27,	—	9	v. u.,	— Felsenbein l. Schläfenbein
—	29,	—	3	v. u.,	— *petrosus* l. *tympanicus*
—	35,	—	4	v. u.,	— *nasalis* l. *ethmoidalis*
—	81,	—	15	v. o.,	— *flexor* l. *extensor*
—	138,	—	8 und Z. 11	v. u.,	st. *inferior anterior* l. *inferius anterius*
—	158,	—	4	v. o.,	statt unwillkührliche l. willkührliche
—	163,	—	13	v. u.,	— *rotundum* l. *opticum*
—	191,	—	1	v. u.,	— Kapitel X l. Kapitel VI
—	288,	—	1	v. u.,	— *anterius* l. *inferius*
—	290,	—	9	v. o.,	— *anterius* l. *inferius*
—	311,	—	11	v. o.,	fehlt hinter „Searle's" das Zeichen: *)
—	335,	—	17	v. u.,	statt *Casseri* l. *Gasseri*
—	338,	—	7	v. u.,	— *Apophysis* l. *Hypophysis*
—	412,	—	8	v. u.,	— aufsteigende l. absteigende
—	412,	—	15	v. u.,	— *minimi* l. *minimae*
—	419,	—	20	v. o.,	— *communis* l. *interna*
—	426,	—	3	v. u.,	— *antibrachii* l. *brachii*
—	479,	—	22	v. o.,	— vordere l. mittlere
—	511,	—	4 und Z. 5	v. u.	st. *malleus* l. *mallei*
—	632,	—	3	v. u.,	vor Ring-Schildknorpelband fehlt mittleres
—	662,	—	2	v. o.,	statt Brustwirbel l. Halswirbel
—	722,	—	13	v. o.	— Fig. 155 l. Fig. 158

Bei der Correktur der letzten zwanzig Bogen, so wie bei der Zusammenstellung der Register hat Herr Cand. Med. Julius Beer sich nach besten Kräften hülfreich bewiesen.